FOR THE PEOPLE
FOR EDVCATION
FOR SCIENCE

LIBRARY
OF
THE AMERICAN MUSEUM
OF
NATURAL HISTORY

AMERICAN MUSEUM OF NATURAL HISTORY

GEGENBAURS
MORPHOLOGISCHES JAHRBUCH

59.06(43)N
a4

EINE ZEITSCHRIFT

FÜR

ANATOMIE UND ENTWICKLUNGSGESCHICHTE

HERAUSGEGEBEN

VON

GEORG RUGE
PROFESSOR IN ZÜRICH

VIERUNDVIERZIGSTER BAND

MIT 315 FIGUREN IM TEXT UND 21 TAFELN

LEIPZIG
VERLAG VON WILHELM ENGELMANN
1912

14. 64693. Sept 18

Inhalt des vierundvierzigsten Bandes

Erstes Heft

Ausgegeben am 28. Dezember 1911

Seite

Die Peritonealkanäle der Schildkröten und Krokodile. Von Neeltje La. Isebree Moens. (Mit 44 Figuren im Text und Tafel I—II) 1

Zur Entstehung des Tuberculum articulare beim Menschen. Von Robert Hoever. (Mit 1 Figur im Text und Tafel III) 81

Über den Bau des menschlichen Kreuzbeines und die Verschiedenheit seiner Zusammensetzung in Prag und Jurjew-Dorpat. Von H. Adolphi . 101

Berichtigung zur 1. Mitteilung über »Anatomische Studien an der japanischen Lippenschildkröte«. Von K. Ogushi 127

Gesichtsmuskulatur und Nervus facialis der Gattung Hylobates. Von Georg Ruge. (Mit 12 Figuren im Text) 129

Die Nasenhöhle der Perennibranchiaten. (Ein Beitrag zur Phylogenese des Jacobsonschen Organs. Von Wilhelm Anton. (Mit 1 Figur im Text und Tafel IV—V) 179

Zweites Heft

Ausgegeben am 6. Februar 1912

Der Bau der Soriciden und ihre Beziehungen zu andern Säugetieren. II. Zur Entwicklungsgeschichte der Zähne. Ontogenie. Von Augusta Arnbäck-Christie-Linde. (Mit 47 Figuren im Text und Tafel VI) . . 201

Über die Pectoral- und Abdominalmuskulatur und über die Scalenus-Gruppe bei Primaten. Eine vergleichend-morphologische Untersuchung. Von Haikanducht Tschachmachtschjan. (Mit 46 Figuren im Text und 10 Tabellen) 297

Grenzlinien der Pleura-Säcke beim Orang. Von Georg Ruge. (Mit 24 Figuren im Text) 371

Drittes Heft

Ausgegeben am 29. Mai 1912

Seite

Über sogenannte atypische Epithelformationen im häutigen Labyrinth. — Eine rudimentäre Macula neglecta. Von L. Stütz. (Mit Tafel VII) 403

Beiträge zur vergleichenden Anatomie und Ontogenie der Nase der Primaten. I. Beobachtungen und Bemerkungen zur Entwicklung der Nase bei einigen catarrhinen Affen, Säugern und dem Menschen. Von G. P. Frets. (Mit 64 Figuren im Text) 409

Die Entwicklungsgeschichte der Kopfarterien von Talpa europaea. Von Harry Sicher. (Mit 5 Figuren im Text und Tafel VIII—X) 465

Beziehungen zwischen Form und Funktion der Primatenwirbelsäule. Von Hans Bluntschli. (Mit 9 Figuren im Text und Tafel XI) 489

Über die Cervicothoracalgrenze der menschlichen Wirbelsäule. Von H. Adolphi. (Mit 2 Figuren im Text) 519

Untersuchungen über das Lymphgefäßsystem von Salamanderlarven. Von H. Hoyer und S. Udziela. (Mit Tafel XII und XIII) 535

Besprechung: Das Wachstum des Menschen nach Alter, Geschlecht und Rasse. Von S. Weißenberg 559

Viertes Heft

Ausgegeben am 16. Juli 1912

Die Entwicklung des Schädelskeletes von Vipera aspis. Von Bernhard Peyer. (Mit 22 Figuren im Text und Tafel XIV—XVI) 563

Die Kopfregion der Amnioten. Morphogenetische Studien. Von A. Fleischmann. (9. Fortsetzung) 623

Die embryonale Metamorphose der Mundrachenwand beim Kanarienvogel (Fringilla canaria). Von Friedrich Stellwaag. (Mit 33 Figuren im Text und Tafel XVII u. XVIII) 627

Die Metamorphose der Mundrachenwand der Schildkröte »Chelydra serpentina«. Von Johann Dohrer. (Mit 5 Figuren im Text und Tafel XIX—XXI) 661

Der Einspruch von Hugo Fuchs. (Erwiderung). Von Karl Thäter 707

Die Peritonealkanäle der Schildkröten und Krokodile.

Von

Dr. **Neeltje L^a. Isebree Moens**, Amsterdam.

Mit 45 Figuren im Text und Tafel I—II.

Einleitung.

Die Schildkröten und Krokodile zeigen im anatomischen Bau ihrer Organe eine Eigentümlichkeit, welche man gewöhnlich mit dem Namen »Peritonealkanäle« andeutet.

Diese Peritonealkanäle sind bekanntlich zwei Aussackungen des Cöloms, welche, zu seiten der Harnblase anfangend, sich analwärts erstrecken. Allgemein verbreitet ist auch die Meinung, daß einige dieser Reptilien Abdominalporen besitzen. Man versteht hierunter, daß die beiden Cölomdivertikel, welche in der Gegend der Cloake liegen, am analen Ende durchlöchert sind. Mit anderen Worten gesagt, soll sich also am Ende dieser Kanäle eine Öffnung auffinden lassen, die mit dem Namen Abdominalporus bezeichnet wird, und demnach soll die anatomische Merkwürdigkeit vorliegen, daß sich ein freier Durchgang von der Cloake in die Bauchhöhle befände.

Die Angaben, die man betreffs dieser Abdominalporen in den Handbüchern findet, machen jedoch einen wenig überzeugenden Eindruck. Anderseits wird nur mit Vorbehalt von einem blindgeschlossenen Ende der Peritonealkanäle gesprochen.

Den Mangel an überzeugenden Berichten und unsere völlige Unkenntnis von der Embryologie dieser Kanäle durch neue Untersuchungen wenigstens zum Teil zu beseitigen, ist der Zweck dieser Arbeit.

Das für eine eingehende Untersuchung unentbehrliche Material wurde mir durch Herrn Prof. Max Weber von den vorhandenen

Duplikaten der Alkoholkollektion der Kön. Zool. Gen. Natura Artis Magistra in Amsterdam überlassen.

Eine große Anzahl in Ost-Indien gesammelter und schön fixierter Embryonen des *Crocodilus porosus*, in allen Stadien der Entwicklung, stellte mir Herr Prof. C. Ph. Sluiter zur Verfügung.

Einige Serien von Durchschnitten vom Embryo der *Chelone*

Fig. 1.

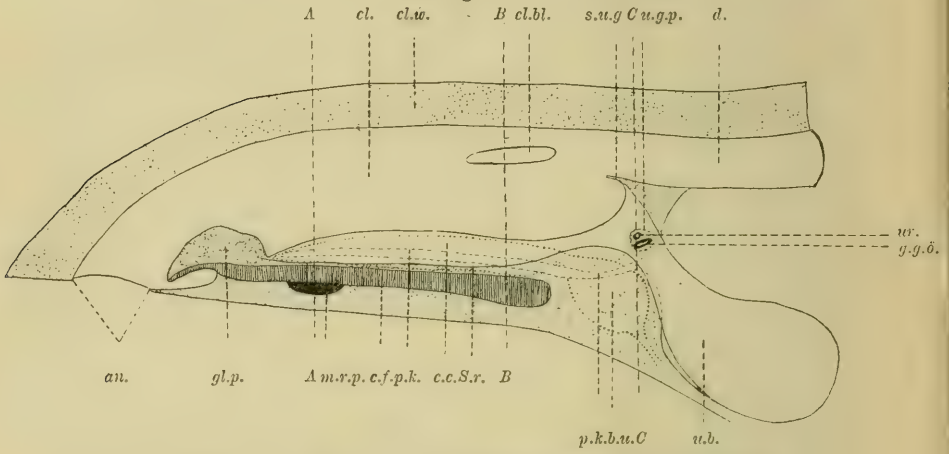

Medianer Durchschnitt der Cloakalgegend einer männlichen Testudinide.

Fig. 1 *C*.

Fig. 1 *B*.

Fig. 1 *A*.

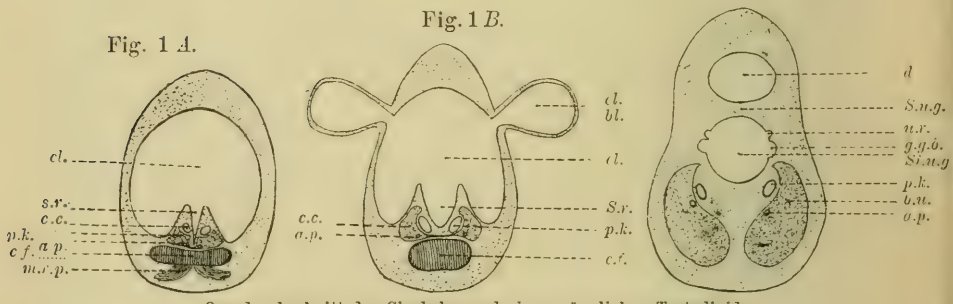

Querdurchschnitt der Cloakalgegend einer männlichen Testudinide.

Mydas und einige Embryonen derselben Species verdanke ich Herrn Prof. J. F. van Bemmelen in Groningen.

Herr Dr. P. N. van Kampen sandte mir einige auf Java durch ihn gefangene Schildkröten.

Für die Bereitwilligkeit, mit der genannte Herren mir dieses Material überlassen haben, bin ihnen zu großem Dank verpflichtet.

Da die Tiere, welche im Zoologischen Garten der Kön. Zool.

Gen. Natura Artis Magistra sterben, zum Teil dem Zoologischen Laboratorium zur Verfügung gestellt werden, war ich in der Lage, eine ganze Anzahl Schildkröten und Krokodile kurz nach deren Tode zu untersuchen, während ich mehrere Embryonen und einige konservierte nordamerikanische Sorten von C. S. Brimley in Raleigh N. C., U. S. A., bezog.

Eine kurze Beschreibung der Cloakalgegend der Reptilien, in der auch die Lage der Peritonealkanäle besprochen wird, möchte ich der historischen Übersicht und den eigenen Untersuchungen vorausschicken.

Wegen des tiefgehenden Unterschiedes im Bau der Cloake will ich dabei die Gruppe der Chelonier und Crocodilier getrennt besprechen.

Das Lumen des Enddarms (Fig. 1*d.*) mündet bei den Schildkröten in den Cloakalraum, ohne davon durch einen eigentlichen Ringmuskel geschieden zu sein. In der Cloake befinden sich zwei Kammern, welche vom Septum urogenitale nur unvollständig geschieden werden. Diese zwei Abteilungen nennt man: »Sinus urogenitalis« und »eigentlichen Cloakalraum«. In dem ventral und unter dem letzten Teil des Enddarms gelegenen Sinus münden die Ureteren (*Ur.*) und die Geschlechtsgänge (*g. g. ö.*) in eine Papille, welche mit dem Namen »Urogenitalpapille« bezeichnet wird. Ventralwärts verjüngt sich der Sinus, um allmählich durch den eigentlichen »Stiel« in das Lumen der Blase überzugehen.

In der ventralen Cloakalwand liegt außerdem das unpaare Copulationsorgan; dorsal finden wir bei verschiedenen Arten die beiden Anal- oder Cloakalblasen. Letztere sind paarige Aussackungen (Fig. 1 *B cl. bl.*) mit geräumigen, schlitzartigen Zugängen, deren stets sehr dünne Wand entweder glatt oder mit sogenannten Villi bedeckt ist. Mehrere Forscher haben diesen Blasen die wunderlichsten Zwecke zugesprochen[1]. Wahrscheinlich haben sie eine respiratorische Funktion.

---

[1] Nach Cuvier sollen diese Cloakalblasen wie eine Art hydrostatischer Apparat fungieren, indem das Tier imstande sei, die Blasen mit Wasser, vielleicht auch mit Luft zu füllen, um sich auf diese Weise spezifisch schwerer oder leichter zu machen.

Townson ist der Meinung, daß die Schildkröte nie trinkt, sondern das für den Unterhalt benötigte Wasser durch den After einnimmt.

Anderson behauptet, daß die Analblasen als excretorische Organe zu betrachten und den Moschusdrüsen der Crocodilier zu homologisieren seien.

Das Copulationsorgan der Chelonier ist aus einem faserigen Teil zusammengesetzt, dem Corpus fibrosum (Fig. 1 *A B c.f.*), welches zur Höhe des Septum urogenitale anfängt und, ventral im Gewebe der Cloake gelegen, bis unter die Glans penis reicht (Fig. 1 *gl. p.*). Diesem Corpus fibrosum sind die beiden Musculi retractores penis angeheftet, welche anderseits mit den vorderen Lumbalwirbeln verbunden sind und demnach zu beiden Seiten der Cloake von dem ventral gelegenen Penis nach der Rückenseite des Tieres laufen. Eine Eigentümlichkeit, für welche ein Analogon bei den übrigen Vertebraten nicht vorliegt.

Über dem Corpus fibrosum liegt der Schwellkörper (*c.c.*), der wieder aus zwei deutlich unterschiedenen Teilen besteht: aus der Eichel (*gl. p.*), dem Teile, der am meisten analwärts aus der Wand der Cloake hervorragt, und aus einem Teile, der mehr proximal, wie zwei Bänder zu beiden Seiten der Samenrinne (*S. r.*) liegt.

Die Peritonealkanäle haben ihren Ursprung zur Seite des Blasenstiels; dort kann man die Cölomaussackungen mit einer Sonde sehr leicht auffinden. Sie verlaufen nach hinten (Fig. 1 *p. k.*), passieren den Bulbus urethrae (*b. u.*) und kommen dann am vorderen Anfang der Samenrinne, zur Seite dieser gossenartigen Vertiefung der Cloake zu liegen, indem sie sich einander nähern.

Die Peritonealkanäle sind fast immer vom cavernösen Gewebe begleitet (Fig. 1 *A*, *B*, *C*, *c.c.*) und reichen bis an die Eichel.

Die Harnblase hat eine flaschen- oder birnenartige Form. Die Blase der Landschildkröten ist groß und ziemlich dickwandig, die der Sumpfschildkröten ebenfalls sehr umfangreich, aber äußerst zart. Die Meeresschildkröten hingegen haben eine recht kleine, aber dickhäutige Blase. Das Lumen der Blase verengert sich zum sogenannten Stiel und geht, wie oben schon angedeutet wurde, allmählich in den Sinus urogenitalis über. Die Samenrinne reicht meistens nur bis an die Eichel des Penis (Testudinidae).

Bei einigen Sorten (Trionychidae) ist die Rinne bis auf die Glans zu verfolgen und verzweigt sich dort an der Oberfläche des Gewebes.

Bei den Chelonidae setzt sie sich unverzweigt bis zur Spitze der Glans fort.

Der After (*a.*, *an.*) ist rund und liegt ventral auf dem Schwanze.

Die Cloake des Krokodils ist wie folgt gebaut: (Fig. 2 *A*, *B*, *C*.) Der Enddarm (*d.*) führt in eine geräumige, dickhäutige Kammer,

Fig. 2.

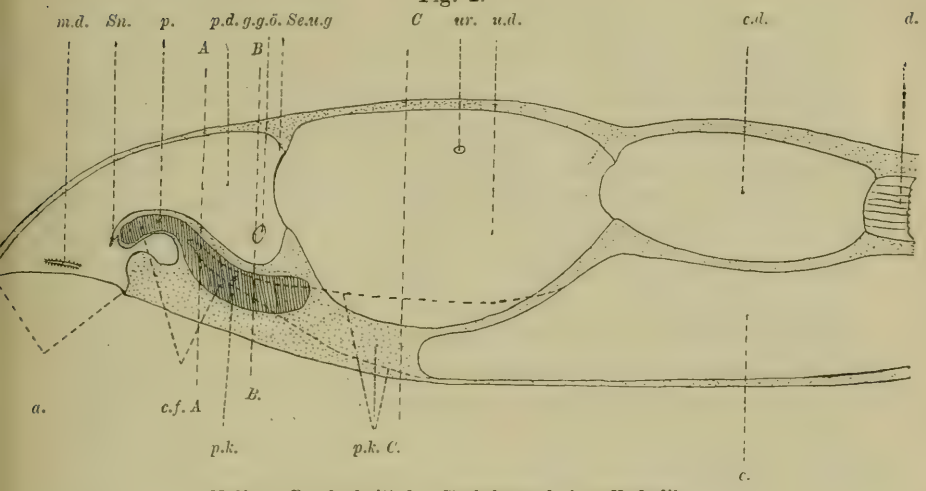

Medianer Durchschnitt der Cloakalgegend eines Krokodils.

Fig. 2 *A*.

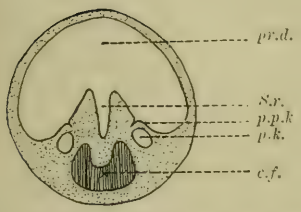

Fig. 2 *B*.

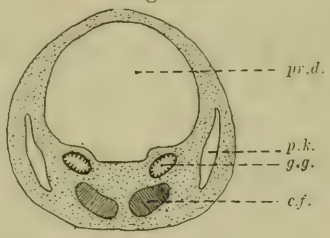

Fig. 2 *A*. Querdurchschnitt der Cloake eines Krokodils zur Höhe des Endes des Peritonealkanals (*p.k.*).
Fig. 2 *B*. Wie Fig. 2 *A*, zur Höhe des Endes des Geschlechtsganges (*g.g.*).

welche in einen zweiten, wie dieser wieder in einen dritten und letzten Raum führt, der durch den After mit der Außenwelt in offene Verbindung gebracht werden kann.

Gadow folgend, bezeichnen wir diese drei Räume, welche voneinander durch einen Ringmuskel geschieden sind, mit den Namen: Coprodäum (*c. d.*). Urodäum (*u. d.*) und Proctodäum (*pr. d.*).

Fig. 2 *C*.

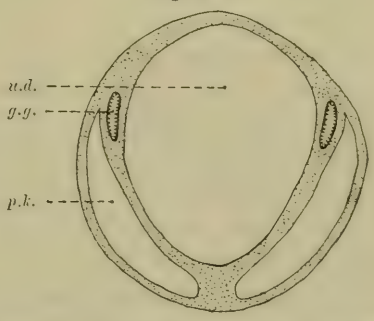

Fig. 2 *C*. Querdurchschnitt des Urodäums eines Krokodiles.

Im Proctodäum werden nur Faeces angehäuft; im Urodäum sammelt sich der Urin, der durch die beiden Ureteren zugeführt wird (*ur.*). Faeces und Urin werden,

jede für sich, während sie die letzte Kammer passieren, durch den Anus nach außen geführt.

Im Proctodäum fällt das kräftige, ventral gelegene Begattungsorgan am meisten auf. Der Penis (*p.*) (Clitoris, *Cli.*) ist zum größten Teil in der Cloakalwand versteckt. Was wir in das Proctodäum hervorragen sehen, ist der freie anale Teil (Fig. 2 *p*).

Das Corpus fibrosum, das, wie bei den Schildkröten, den Hauptbestandteil des Penis bildet, besteht bei den Crocodiliern am vorderen Teile aus zwei Stücken, welche am freien analen Ende miteinander verschmolzen sind (Fig. 1 *C*, *B*, *c.f.*). Von der dorsalen Seite betrachtet, hat das Corpus fibrosum eine V-förmige Gestalt. Der Schwellkörper ist nur spärlich entwickelt. Um so tiefer ist jedoch die Samenrinne (Fig. 2 *A*, *S. r*), welche am Septum urogenitale beginnend (*Se. ug.* Fig. 2) über den ganzen Penis bis an die Spitze des kleinen Anhangs zu verfolgen ist; dieser Anhang ist von RATHKE mit dem Namen »Schneppe« angedeutet worden, (Taf. I, Fig. 12, Taf. II, Fig. 1; Fig. 2*sn.*) und hat, soweit bekannt, keine weitere Bedeutung.

In die letzte Kammer münden die Geschlechtsgänge (*g. g. ö.* Fig. 2). Die Geschlechtsöffnungen liegen in unmittelbarer Nähe des Septum urogenitale. Dies hat für das Männchen zur Folge, daß das Sperma in die Samenrinne gleiten und vom Penis in das Proctodäum des Weibchens geführt werden kann.

Die Eileiter münden beim geschlechtsreifen Tiere zur Seite der Clitoris; diese ist in der Jugend nur wenig, später durch ihre geringere Größe um so deutlicher vom Penis zu unterscheiden. Die Oviducte sind bei den meisten weiblichen Krokodilen, welche die Länge von zwei Metern nicht überschreiten, noch geschlossen.

Die Geschlechtsreife tritt erst ziemlich spät ein, und damit auch die Durchlöcherung der Eileiter.

An der Wurzel des freien Penisendes finden sich an beiden Seiten gewöhnlich zwei Papillen vor, unter welchen die spitzen Enden der Peritonealkanäle gelegen sind, und die deshalb mit dem Namen »Peritonealpapillen« bezeichnet werden (Taf. I, Fig. 12, Taf. II, Fig. 1, Fig. 2 *A*, *p. p. k.*).

Wegen des geräumigen Eingangs vom Cölom aus, und weil sie sich allmählich verjüngen, werden die Peritonealkanäle oft Peritoneal- oder Cölom-Trichter genannt (Fig. 2 *C*, *B*, *A*, *p. k.*).

An den Anallippen befinden sich noch die beiden Moschusdrüsen, welche mittels schlitzartiger Öffnung in die Cloake münden

(*m. d.*). Der Anus ist eine Spalte, welche der Länge nach ventral des Schwanzes liegt (*a.*).

Ich möchte jetzt der Übersichtlichkeit wegen die Einteilung Gadows folgen lassen.

Meines Erachtens ist Gadow jedoch in der Durchführung der Homologien zu weit gegangen, da uns zu derartigen Schlüssen die nötige Kenntnis der Entwicklung dieser Cloakalteile völlig oder zum Teil fehlt.

I. Proctodäum: epiblastisch; vestibulum cloacae, anal chamber, chambre copulatrice, bourse prépuce, bourse de copulation, vestibule génito-excrémentitiel. Hiervon werden abgeleitet: 1. Bursa Fabricii. 2. Mehrere Drüsen. 3. Copulationsorgan, das seinen teilweise epiblastischen Ursprung oft verrät durch hornartige Auswüchse an der Glans.

II. Urodäum: hypoblastisch; eigentliche Cloake, Mittel- oder Urino-genitalkammer, vessie urinaire, canal urethro-sexuel. Hiervon leitet man ab: 1. ventral die Harnblase. 2. dorsal die Cloakalblasen der Schildkröten (anal bladders).

III. Coprodäum: hypoblastisch; rectale oder hintere Cloakalkammer, rectal chamber, poche vestibulaire du rectum, vestibule rectal.

Gadow bemerkt hierzu: »The urodaeum is the oldest portion of the whole cloaca then follows the proctodaeum, and lastly the coprodaeum has secondarily assumed cloacal functions«.

Schildkröten.

Historisches.

Zum ersten Male wurde auf die Peritonealkanäle einer männlichen Schildkröte durch Cuvier im Jahre 1805 hingewiesen. Er erwähnt diese Eigentümlichkeit in einer vorläufigen Notiz, welche längere Zeit unbeachtet geblieben ist, während eine durch Js. Geoffroy St. Hilaire und Martin gegebene viel ausführlichere Beschreibung sich am meisten verbreitet hat.

Die oben hervorgehobene Beschreibung Cuviers (10) bezog sich auf ein männliches Exemplar der *Testudo indica*. Er fand, daß das Peritoneum der Bauchhöhle sich zu den Seiten des Blasenstiels nach hinten neigt und sich in zwei Cölomdivertikel verengert. Hier lag also der Eingang der später von St. Hilaire benannten Peritonealkanäle:

»Il y a de chaque côté du sillon dorsal de la verge, un canal dont l'orifice est dans la cavité du péritoine, de chaque côté de la vessie, et qui se prolonge dans l'épaisseur de la verge jusqu'au gland où il se termine par un cul-de-sac, sans que ses parois soient percées dans aucune partie de son étendue.«

Dieser Kanal in der männlichen *Testudo indica* endigte blind. Ebenso behauptet Cuvier 25 Jahre später in seinen Leçons (10): »Ils (les canaux) y ont une large embouchure dans la cavité abdominale. Dans la partie bulbeuse de la verge, leur canal est anfractueux, divisé par des brides et entouré du tissu vasculaire érectile de cette partie. Ce n'est qu'au-delà du bulbe qu'il devient simple et presque superficiel . . . et le canal péritonéal n'a plus de parois vers le haut que sa propre membrane et la peau de la verge . . . Au moment où il arrive au niveau du gland, il s'y termine par un cul-de-sac étroit. Sa membrane y forme des plis anguleux, dont le sommet est dirigé vers le fond, et qui se succèdent jusqu'à celui-ci en figurant des valvules emboîtées les unes dans les autres.«

Diese Beschreibung ist anderen, später gegebenen, an Genauigkeit weit überlegen. Um so mehr ist es daher zu bedauern, daß die Veröffentlichung Js. Geoffroy St. Hilaires und Martin St. Anges, welche zwar viel weitläufiger, aber viel weniger richtig war, diese Mitteilung Cuviers in den Hintergrund gedrängt hat.

Im Jahre 1828 wurden von den genannten beiden Forschern (21) einige Beobachtungen über die Cölomdivertikel einer weiblichen *Testudo indica* von 70 cm Länge veröffentlicht.

Sie fanden in der Cloakalgegend zwei Kanäle, von denen sie sagen:

»que nous désignerons sous le nom de canaux péritonéaux et qui mettent la cavité du péritoine en communication avec l'intérieur du corps caverneux.«

Sie behaupten also eine Öffnung gefunden zu haben, die das Lumen des Kanals mit dem Venensystem des Schwellkörpers verbindet. Mit der von ihnen vermuteten Möglichkeit eines durch diese Öffnung stattfindenden Stoffwechsels deuteten sie auf eine anatomische und physiologische Eigentümlichkeit hin, deren Widersinnigkeit meines Erachtens jedem auffallen wird. In der Tat wird denn auch in der Literatur kein zweites Mal eine solche Kuriosität erwähnt.

Erst 40 Jahre später wurde durch Anderson experimentell

bestätigt, daß wirklich keine Mündung des Kanals in den Schwellkörper besteht.

Aller Wahrscheinlichkeit nach ist die von St. Hilaire und Martin behauptete Öffnung auf künstlichem Wege entstanden, und zwar dadurch, daß sie den Kanal von der Bauchhöhle aus mit Quecksilber injiziert haben. Nachdem sie dann den Kanal der Länge nach geöffnet hatten, bemerkten sie, daß in der Nähe der Eichel sich ein Tropfen Quecksilber von dem Kanal aus in das cavernöse Gewebe des Schwellkörpers durch Druck befördern ließ.

Sie beschreiben dann näher den Lauf des Kanals und sagen, daß derselbe sich der urethrosexuellen Rinne nähert und sodann an der Außenseite des cavernösen Gewebes liegt.

»L'accompagne jusqu'auprès de sa terminaison, et s'abouche dans sa cavité à cinq lignes environ de la base du gland . . . . Son orifice dans le corps caverneux est plus petit que ne l'est son diamètre dans presque toute son étendue . . . l'intérieur du canal péritonéal est lisse, poli et un peu brillant; la membrane qui le revêt est extrêmement mince et offre tout l'aspect d'une membrane séreuse, elle se continue avec le péritoine et paraît en être un prolongement« (p. 179), und etwas weiter: »Les corps caverneux et les canaux péritonéaux peuvent également s'injecter d'avant en arrière et d'arrière en avant. De plus une injection fine poussée dans l'un de ces quatre conduits, vers le gland, s'épanche dans le tissu érectile de cet organe, et il peut arriver que là elle reflue dans les trois autres, et dans le tissu spongieux qui les environne. Enfin, en comprimant le gland après avoir injecté au mercure son tissu érectile nous sommes parvenus assez facilement à faire sortir des petits globules dans la pointe très-tenue qui termine son sommet et qui nous a paru être canaliculé«.

Es fragt sich nun, ob die Injektion nicht so gründlich gewesen ist, daß die zarten Gewebe, die an der Wurzel der Eichel aneinanderstoßen, zerrissen wurden. Auch bei einer weiblichen *Test. radiata* fanden sie die Kanäle.

»Nous avons vu d'une côté le canal péritonéal s'aboucher dans le corps caverneux de la même manière que dans l'espèce précédente (*T. indica*), mais un peu plus près de l'extrémité du corps caverneux et par un plus petit orifice. De plus nous avons trouvé, quelques lignes avant la fin du canal deux très petits trous qui communiquaient aussi dans le corps caverneux . . . . Nous nous sommes cependant assurés par des injections que ce canal

communiquait, aussi bien que celui du côté opposé, dans le corps caverneux.«

Sie fügen noch hinzu:

»Le sommet du gland est percé de deux petits trous, par lesquels l'injection passe assez facilement et il contient deux petits canaux qui pourraient bien être des branches de terminaison des canaux péritonéaux« (p. 181).

Betrachten wir nach der Vorführung der Anschauungen der beiden Forscher ihre Beweisgründe etwas näher.

Um die von ihnen vermutete Öffnung der Peritonealkanäle zu finden, injizierten sie dieselben bei einer *Emys concentrica* mit einer reichlichen Menge Flüssigkeit und sahen:

»Ce liquide sortir en grande quantité par l'anus après avoir rempli le vestibule commun; ce qui confirme le hypothèse, que les canaux péritonéaux des Tortues communiquent (comme ceux des crocodiles) avec l'extérieur et que les deux petits conduits de l'extérieur du gland en sont les branches terminales. En effet, quelque soin que nous ayons mis à chercher une ouverture qui fit communiquer directement ces canaux avec l'intérieur de la cavité du cloaque, nous n'avons pu en découvrir aucune; et ce qui vient encore à l'appui de notre opinion, c'est que tout le gland était noir et gonflé de l'injection«[1] (S. 202).

Liest man diese Worte aufmerksam, so kommt man zu dem Schluß, daß die von den beiden Forschern vorausgesetzte Meinung, die Kanäle seien am Ende offen, durch ihr Experiment eigentlich nicht bestätigt wird. Auch wenn keine Öffnungen aufzufinden sind, so nehmen sie dennoch offene Kanäle an, weil beim Einspritzen oder, besser gesagt, infolge der Injektion die Flüssigkeit aus dem Anus zutage tritt. Wenn dann auch das Gewebe der Eichel die färbende Flüssigkeit enthält, so bekommt man doch den Eindruck, daß beide Forscher sich nicht genügend Rechenschaft gegeben haben über die Änderungen, welche durch die Injektion hervorgerufen wurden. So entfallen ihnen noch die Worte: »Nous n'avons pu découvrir aucune ouverture, qui fit communiquer directement ces canaux avec l'intérieur de la cavité du cloaque«.

Man wird es daher wohl keine voreilige Schlußfolgerung nennen können, wenn ich behaupte, daß im Falle Js. G. St. Hilaire's und

[1] Der Sperrdruck ist von mir veranlaßt.

Martins keine Poren, sondern tatsächlich blindgeschlossene Kanäle vorgelegen haben.

Die spätere Literatur weist weiter eine Menge Angaben auf, in denen die erwähnte Behauptung St. Hilaires und Martins meistens, ohne auf ihre Richtigkeit geprüft zu sein, einfach übernommen wurde.

So lesen wir z. B. im Lehrbuch Milne Edwards (1841) (12), daß bei den Schildkröten ein Kanal Bauchhöhle und Cloakalraum in offene Verbindung miteinander stelle. Eine Angabe eigener Nachprüfung dieser Behauptung liegt aber nicht vor.

Im Handbuch der Zootomie der Wirbeltiere II (34) hingegen meldet Stannius, daß er selbst immer geschlossene Peritonealkanäle gefunden hat; die Veröffentlichung Js. G. St. Hilaires und Martins war ihm bekannt, so daß er also seinen eigenen Befunden den Vorzug gab.

R. Owen (28) bildet den Querschnitt des Penis einer *Emys concentrica* ab und behauptet von den in dieser Zeichnung angegebenen Kanälen: »which at one end communicates with the cavity of the peritoneum, and by the other end is prolonged into the substance of the glans, where it terminates blindly or by a kind of reticulate sinus«.

Was also das Auffinden und die Annahme eines offenen Kanals betrifft, stehen St. Hilaire und Martin vereinzelt da. Andererseits liegen die Äußerungen Cuviers, Stannius' und Owens vor, nach denen das Ende blindgeschlossen ist. Außerdem haben wir deutlich zu machen versucht, welcher Wert den Experimenten Hilaires und Martins beizulegen sei.

Auffallend ist die eingehende Untersuchung A. Fritschs (15) aus dem Jahre 1870, der bei einer männlichen *Testudo elephantina* von 87 cm Schildlänge die beiden Peritonealkanäle in normaler Lage fand. Der Eingang von der Bauchhöhle aus wird zu beiden Seiten des Blasenstiels durch einige Papillen und Pfeilerchen behindert. Auch im eigentlichen Kanal finden diese Papillen sich vor und verengern, ebenso wie viele Falten in der Wand, das Lumen des Kanals nicht unerheblich. Die von Fritsch beobachteten Pfeilerchen hat schon Cuvier bei der *Testudo indica* gesehen und mit dem Namen »brides« bezeichnet. Der durch Fritsch beschriebene Kanal war 180 mm lang und 12 mm breit »und endigt blind an der Basis der Eichel, wo sein verschmälertes Ende von einem venösen Maschennetz umgeben ist. Da die Frage über die Kommuni-

kation der Peritonealkanäle mit den Corpora cavernosa einerseits, und der Cloake anderseits bei den bereits untersuchten Schildkröten, und besonders bei den weiblichen verschieden beantwortet wurde, so habe ich auch hier die Injektion der Kanäle mit sehr dünnen Massen unternommen, und nach Anwendung von bedeutendem Drucke mich überzeugt, daß die Per. Kanäle auch hier wirklich blind endigen«.

Die Beschreibung stützt sich also auf ein sorgfältiges Experiment.

Müller (26) bildet in Fig. 5, Taf. III, seiner Arbeit einen Querschnitt vom Penis einer Riesenschildkröte ab. In dieser Zeichnung finden wir auch die mit »*f*« angedeuteten Peritonealkanäle. Im Texte behauptet er, daß der Kanal: »an der obern Seite des venösen Canals gelegen, (sich) bis gegen die Eichel hinfortsetzt und hier blind endigt«[1].

Nach einer Mitteilung Hoffmanns (22) hat Mayer bei einer männlichen *Chelonia Mydas* und einer weiblichen *Testudo graeca*[2] blinde Kanäle gefunden.

Die Zahl der Forscher, die zwei blinde Aussackungen bei den Schildkröten fanden, wird also noch immer größer.

Im Jahre 1876 veröffentlichte Anderson das Resultat einer Untersuchung über die Verbreitung und den Bau der Cloakalblasen bei einigen aus Südost-Asien stammenden Schildkröten. Nebenbei hat er auch die Peritonealkanäle etwas eingehender untersucht und damit einen bedeutenden Beitrag zur Kenntnis der Verbreitung dieser anatomischen Eigentümlichkeit geleistet. Alle elf von ihm untersuchten Schildkröten-Genera zeigten Kanäle. Die Auffassung Cuviers *c. s.*) sowie die Experimente St. Hilaires und Martins waren ihm bekannt. Die Injektion mit Quecksilber hält auch er für wenig geeignet wegen der Schwere dieses Metalls.

Anderson injizierte die Kanäle mit Karminwasser und hat auf diese Weise zehn Tiere untersucht. Er beabsichtigte die Befunde Hilaires und Martins nachzuprüfen, fand jedoch weder bei Weibchen noch bei Männchen eine offene Verbindung zwischen Kanallumen und Schwellkörper. Er behauptet trotzdem, daß bei den Männchen der *Geoemyda grandis*, *Emys hamiltonii* und *Trionyx ocellatus* die Injektionsflüssigkeit an der Wurzel der Eichel an einer pigment-

[1] In der Erklärung der Zeichnung lesen wir: »Querdurchschnitt des Penis einer *Testudo mydas*.«

[2] A. F. J. C. Mayer. »Analecten f. vergl. Anatomie« 1835, S. 44.

losen kleinen Stelle wie aus einer kleinen Arterie zutage tritt. Bei einer weiblichen *Trionyx gangeticus*: »the coloured injection passed at once through the peritoneal canal, appearing at a spot situated some little distance above the base of the glans«. Auch bei einer weiblichen *Batagur Thurgi* bestand eine Mündung; bei einem Weibchen der *Chitra indica* endigte der Kanal mit einer kleinen Öffnung in einer kleinen Vertiefung; bei einem Weibchen der *Batagur lineatus* »the injection passed freely«; kurzum sie waren im Besitz von Kanälen, welche die Injektion durchließen. Die weiblichen Exemplare *Emys triiuga* und *Testudo platynotus* waren so geschrumpft, daß die Flüssigkeit die Kanäle nicht passierte und die Öffnung des Kanals durch eine Borste demonstriert wurde. Zwei andere Exemplare (*Platysternum megacephalus* und *Cyclemys dentata*) »were so hardened and shrivelled by spirit that no orifice for the well developed canals could be detected«.

Ich denke, daß diese Worte wohl für sich selbst sprechen, und überlasse es dem Leser, sie zu beurteilen.

Weil Anderson bei den ganz verschiedenen Gruppen der *Chelonia* gehörigen *Geoemyda* und *Trionyx* offene Kanäle fand, meinte er: »that this arrangement was common to all the *Chelonia*, which resembled them in habits of life and general structure. But a more extended series of experiments will be necessary to establish this point.«

Die meisten späteren Forscher haben diese Ansicht nicht bestätigt, weder betreffs der Verallgemeinerung der Verbreitung der Kanäle bei den Schildkröten, noch haben sie die offene Verbindung zwischen Bauchhöhle und Cloakalraum wieder auffinden können.

Der Deutlichkeit wegen füge ich eine Abbildung der durch Anderson publizierten Zeichnung bei (Fig. 3).

Lataste reihte sich der Zahl der Autoren an, die einen blindgeschlossenen Kanal fanden. Er war im Jahre 1877 in der Lage, eine männliche *Testudo nemoralis* zu untersuchen. Sehr vorsichtig injizierte er die Kanäle mit Tinte und band danach den Penis ab. »Pas une goutte du liquide colorant n'avait sali la surface de cet organe, d'ailleurs parfaitement denué de pigment chez l'espèce soumise à l'expérience. Après l'avoir dépouillé de sa muqueuse j'ai pu suivre le trajet et la terminaison des canaux péritonéaux avec la plus grande netteté .... Ils se terminaient en pointe à 3 mm environ de leur entrée dans le gland ... la préparation était excessivement nette.«

Im übrigen hält er die Untersuchungen Andersons für richtig und eingehend und vertritt infolgedessen die Meinung, daß die Kanäle bei einigen Schildkröten geschlossen, bei andern hingegen offen seien. »Moi-même, j'ai injecté et insufflé ces canaux chez une

Fig. 3.

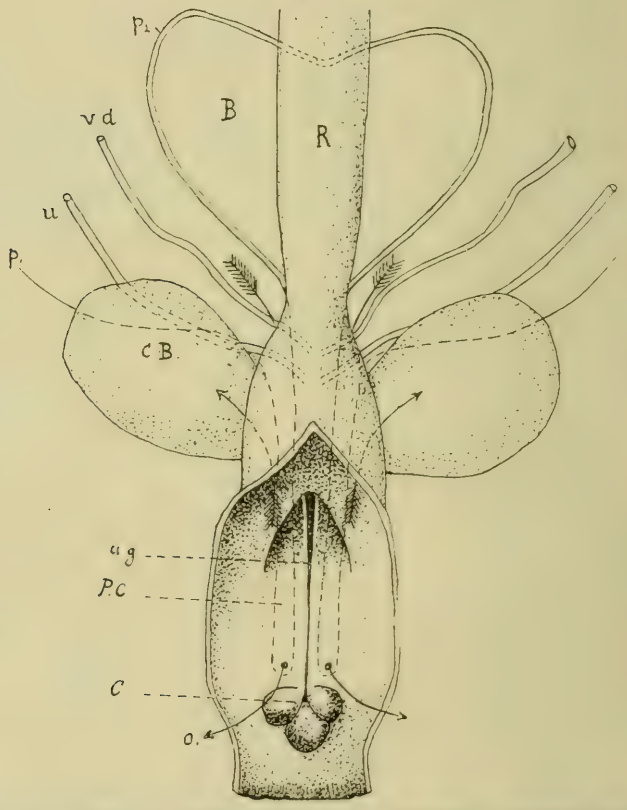

Diagramm, die Cloakalblasen und die Peritonealkanäle der Schildkröten vorführend (nach Anderson). *B.* Harnblase, *R.* Rectum, *C.B.* Cloakalblase (der Eingang von der Cloake aus ist durch Pfeile angegeben), *P.C.* Peritonealkanäle (die von oben eingeführten Pfeile treten unten, bei der Mündung *O* wieder zutage), *P.* Peritoneum, P_2. Peritoneum, welches die Blase bedeckt, *U.* Ureter, *V.D.* Vas deferens, *U.G.* Urogenitalrinne, *C.* Clitoris.

Testudo marginata ♀ et chez deux *Cistudo europaea* ♀ fraichement ouvertes sans réussir à voir l'eau colorée ou l'air sortir à l'extérieur.«

Ich möchte diese Zitate für sich selbst sprechen lassen.

Als Hoffmann (22) im Jahre 1879 seine Abhandlung über die Schildkröten in Bronns Klassen und Ordnungen d. Tierr. zusammen-

stellte, waren ihm, außer vielen vereinzelten Berichten, folgende drei Meinungen bekannt:

1. Cuvier (und viele andre) fanden blindgeschlossene Kanäle;

2. St. Hilaire und Martin behaupten, offene Kanäle gefunden zu haben, deren Lumen außerdem mit dem Schwellkörper in Verbindung steht;

3. Anderson meint mit Sicherheit offene Kanäle gefunden zu haben, stellt aber die offene Verbindung zwischen Kanal-Lumen und Venensystem bestimmt in Abrede.

Hoffmann selbst hat zur Entscheidung der Frage nach dem tatsächlichen Zustande der Kanäle einige Arten von *Emys, Testudo, Chelys, Chelodina* u. a. untersucht und gefunden: »daß die Peritonealkanäle blindgeschlossen endigen, und weder in die Cloake noch in die Glans frei nach außen münden« (S. 302). . . Diese Ansicht stimmt also mit der Cuviers, Stannius', Owens, Mayers, Müllers und Latastes überein.

Die Literatur bis zum Jahre 1879 läßt, wie ich meine, mehr und mehr erkennen, daß wir es bei den Schildkröten mit blindgeschlossenen Kanälen zu tun haben, und daß nur ausnahmsweise — in nur zwei Abhandlungen — von eigentlichen Poren die Rede ist.

Im Jahre 1880 veröffentlichte Bridge (9) unter dem Titel »Pori abdominales of Vertebrata« einen Teil seiner Untersuchungen über die Durchlöcherung der Cölomwand bei den Fischen. Diese Durchlöcherung ist bekannt unter dem Namen »Pori abdominales«. Er fügt seiner Arbeit eine Besprechung der *Amphibia, Crocodilia* und *Chelonia* bei, weil er meint, daß dadurch sein Befund bei den Fischen von größerer Bedeutung für die vergleichende Anatomie werde. Den Amphibien fehlen die Poren. Was die Chelonier betrifft, so ist er der Meinung, daß die Experimente Andersons zur Entscheidung dieser Frage genügen. Auch die durch Anderson unter Vorbehalt geäußerte Vermutung: »The likelihood is that they are strictly homologous with the abdominal pores of the Selachians and Ganoids«, reicht für Bridge hin, die genannten Reptilien ebenfalls zu den Tieren zu zählen, welche pori abdominales besitzen. Er hatte aber übersehen, daß noch eine Menge andrer, von mir bereits erwähnter Veröffentlichungen vorlagen, die einen derartigen Schluß nicht erlaubten.

Außerdem darf man schon an und für sich die einfache Durchlöcherung des Cöloms einiger Fische, wie z. B. bei *Raja,* nicht mit den viel komplizierter gebauten Peritonealaussackungen der

Schildkröten und Crocodilier vergleichen, um so weniger als die Embryologie dieser eigentümlichen Verhältnisse fast völlig unbekannt ist[1].

Die Bezeichnung der Aussackungen bei den Reptilien mit dem Namen »Pori abdominales« hat leider in die Literatur Eingang gefunden und dadurch die Veröffentlichung über das blindgeschlossene Ende nicht wenig beeinträchtigt.

Nach Bridge haben sich noch drei Forscher mit dieser Frage beschäftigt.

Gadow (14) beschreibt im Jahre 1887 die Cloake der verschiedenen Gruppen von Vertebraten und sagt von den Peritonealkanälen, nachdem er die diesbezügliche Literatur erwähnt hat, »peritoneal canals exist in all *Chelonia*«. Seine eigene Untersuchung ergab folgendes Resultat: Bei einer männlichen *Testudo microphyes* endigten die Kanäle blind in der Eichel; sie waren so geräumig, daß man den kleinen Finger darin einführen konnte. »In a large and likewise fresh female *Chelys matamata* the canals extended along and in the ventral cloacal wall to open near the glans of the very rudimentary clitoris; they admitted a crow's quill throughout their length. The preparation is now in the Cambridge museum.« Auch bei einer weiblichen *Testudo graeca* konnte eine Borste das Ende des Kanals passieren. Bei einem männlichen Tiere derselben Sorte hingegen hatten die Kanäle ein blindgeschlossenes Ende. Bezüglich der bei beiden weiblichen Tieren aufgefundenen Verhältnisse befindet er sich im Einklang mit den Experimenten Andersons; mit den beim Männchen konstatierten Erscheinungen stimmen die Befunde Mayers, Latastes u. v. a. überein. Er glaubt nun — und hierin liegt der Fehler — im allgemeinen sagen zu können: die Kanäle sind bei den Weibchen offen, bei den männlichen Tieren indessen geschlossen, und stehen nie in offener Verbindung mit dem Schwellkörper.

»It is, we trust, not too hasty a generalisation to say now that

---

[1] Eine kurze Beschreibung der Entwicklung der Abdominalporen bei *Polypterus* finden wir bei Budgett (8) p. 108: »In the young female, 9 cM. in length there is a very fine nucleated diaphragm, cutting off the communication of the coelom with the exterior. This is however extremely delicate. (Pl. I. fig. 9 ab. p.).

In the young male, 9 cM. in length, the coelom is completely shut off from the exterior, the abdominal pores not being yet formed.«

the canals are closed in males of the exclusively terrestrial and marine species (Chersidae and Chelonidae) but that they are open in all females and in amphibiotic and fresh water chelonians.« Bis jetzt habe ich keinen Grund finden können, die Befunde Gadows in Zweifel zu ziehen, halte jedoch die Verallgemeinerung ebenso wie seine Schlußfolgerung für unrichtig.

E. S. Bles (5) veröffentlichte eine Abhandlung »On the openings in the wall of the body cavity of Vertebrates«. Hierin kombiniert er die Befunde zweier anderer Forscher, nämlich Bridges »On the abdominalpores of fishes« und Sempers »Tabellen einiger Vertebraten mit und ohne Nephrostomen«. Diese beiden Publikationen miteinander in Verbindung bringend, kommt er zu dem Schluß, daß folgende Möglichkeiten bestehen: 1. Es gibt Nephrostomen, welche zeitlebens offen bleiben; das Peritoneum zeigt keine Durchlöcherung; 2. es gibt bei erwachsenen Tieren keine Nephrostomen; man findet einen Abdominalporus; 3. es kommen weder Nephrostomen noch Abdominalporen vor, in welchem Falle anzunehmen ist, daß die Stoffe, welche sonst durch die Nephrostomen oder den Abdominalporus abgeführt werden, vom Lymphsystem in der Cölomwand weggeführt werden.

Im Lichte dieser vorausgesetzten Verhältnisse betrachtet er auch die Gruppen der übrigen Wirbeltiere. Er schickt indessen nachdrücklich voraus:

»There are at present no convincing reasons for regarding the abdominal pores of dipnoï, ganoïds, teleosteans and reptiles as being phylogenetically derived from the abdominal pores of elasmobranchii or the pores of any one of these groups, as derived from those of common ancestors. This question is open for future investigation, and answer may come from comparative embryology.« (4) p. 484.

Ich mache hierauf aufmerksam, um zu zeigen, wie der Begriff »Abdominalporus« bereits Eingang gefunden hat, trotzdem ein Forscher wie Bles den völligen Mangel an Vergleichsgründen gefühlt hat.

Bei den Schildkröten und Krokodilen findet man geschlossene Nephrostomen, und Bles gibt uns eine Tabelle, in der er darauf hinweist, daß auch bei diesen Tieren dann und wann Abdominalporen gefunden sind.

Tabelle (nach Bles).

	Segmental tubes.		Abdominal pores.	
	Open	Closed.	Present.	Absent.
Chelonia.				
Geoemyda grandis, ♂		—	— (And.)	
Emys hamiltonii, ♂		—	— -	
Trionyx ocellatus, ♂		—	— -	
- *gangeticus*, ♀		—	— -	
Batagur thurgi, ♀		—	— -	
Chitra indica, ♀		—	— -	
Emys trijuga, ♀		—	— -	
Testudo platynotus, ♀		—	— -	
Batagur lineatus, ♀		—	— -	
Test. microphyes, ♂		—	— -	— (Gadow)
- *elephantopus*, ♂		—		— (Fritsch)
- *graeca*, ♂		— (Bles)		— (Gadow)
- - ♀		—	— (Gadow)	
- *nemoralis*, ♂		—		— (Lataste)
Chelone midas, ♂		— (Wiedersheim)		— (Mayer)
- - ♀		—		— (Bles)
Crocodilia.				
Crocodilus vulgaris,		—	— -	
Alligator sp., ♂ *and* ♀		—	— (Bridge)	
Crocodilus sp., ♂		—		— (Bridge)

Schließlich besitzen wir eine Veröffentlichung Otto Schmidtgens (31) über den Bau der Cloake bei den Cheloniern. Derselbe untersuchte 24 Arten und von den meisten beide Geschlechter. Über die Peritonealkanäle sagt er Folgendes: »Diese waren bei allen von mir untersuchten Arten vorhanden. In allen Fällen fand ich ein blindgeschlossenes Ende.« Die Kanäle waren — u. a. bei *Trionyx spinifer* — bis unter zwei pigmentlose Stellen zu verfolgen. Er ist der Meinung, daß die durch Gadow gefundenen Öffnungen »künstlicher Natur, d. h. daß sie durch Verwendung der Sonde entstanden« seien. — »Ich habe nie eine Sonde verwendet und infolgedessen auch nie Öffnungen der Per.-Kan. gefunden.«

Der große Wert der Untersuchungen Schmidtgens fällt ohne Zweifel jedem auf; er hat 24 Arten untersucht, wovon er mehrere in Schnitte zerlegte und unter dem Mikroskop, wenn auch nicht speziell bezüglich der Peritonealkanäle, durchforschte.

Eine übersichtliche Liste der Arten, die hinsichtlich der Peritonealkanäle untersucht wurden, lasse ich hier folgen.

Verzeichnis der Sorten, bei denen Peritonealkanäle aufgefunden wurden:

Geschlecht	Sorte	Jahr der Veröffentl.	Autor	Peritonealkanäle offen	Peritonealkanäle geschloss.	Bemerkungen
♂	*Test. (?) indica*	1805	CUVIER		+	
♂♀	- -	1830	-		+	
♀	- *indica*	1828	H. u. MARTIN	+		
♀	- *radiata (?)*	-	- -	+		
♂	*Trionyx*	-	- -			Per.-Kanäle anwesend, nicht weiter verfolgt.
♂	*2 Emys concentrica*	-	- -			Injektionsflüssigk. kam aus dem Anus hervor, jedoch konnte keine Öffnung aufgefunden werden.
♀	- *trijuga*	-	- -			
♂♀	*Testudo mydas*	1831	MÜLLER		+	
♀	- *graeca*	1835	MAYER		+	
♂	*Chelonia Mydas*	-	-		+	
♂♀	*Emys europaea*	1835	OWEN		+	
♂♀	*Testudo elephantina*	1870	FRITSCH		+	
♂♀	*Geoemyda grandis*	1876	ANDERSON	+		
♂♀	*Trionyx ocellatus*	-	-	+		
♂♀	*Emys hamiltonii*	-	-	+		
♀	*Trionyx gangeticus*	-	-	+		
♀	*Batagur thurgi*	-	-	+		
♀	*Chitra indica*	-	-	+		
♀	*Emys triiuga*	-	-	+	[1]	[1] Anfangs drang Flüssigkeit nicht durch, später eine Borste benutzt.
♀	*Testudo platynotus*	-	-	+		
♀	*Batagur lineatus*	-	-	+		Durch Alkohol geschrumpft, so daß keine Mündung sich auffind. ließ
	Platystern. megac.					
	Cyclemys dentata					
	Testudo, Geoemyda, Batagur, Emys, Cuora, Cyclemys, Platysternum, Emydas, Trionyx, Chitra, Pelochelys	-	-			Genera, welche Peritoneal-Kanäle besitzen.
♂	*Testudo nemoralis*	1877	LATASTE		+	
♀	*Testudo marginata*	-	-		+	
♀	*Cistudo europaea*	-	-		+	
	Emys	1879	HOFFMANN		+	
	Testudo	-	-		+	
	Chelys	-	-		+	
	Chelodina	-	-		+	
♂	*Testudo microphyes*	1887	GADOW		+	
♀	*Chelys matamata*	-	-	+		
♀	*Testudo graeca*	-	-	+		

Geschlecht	Sorte	Jahr der Veröffentl.	Autor	Peritonealkanäle offen	Peritonealkanäle geschloss.	Bemerkungen
♂	*Testudo graeca*	1887	Gadow		+	
♀	*Chelone midas*	1897	Bles		+	
♀	*Chelydra serpentina*	1907	Schmidtgen			
♀	*Cinosterum odoratum*	-	-			
♀	*Chrysemys reticulata*	-	-			
♀ ♂	- *concinna Lec.*	-	-			
♀	*Malacocl. terrapene*	-	-			
♀ ♀	*Damonia reevesii*	-	-			
♀	*Clemmys guttata*	-	-			
♂ ♂	*Emys orbicularis*	-	-			
♂	*Cistudo carolina*	-	-			
♂	*Nicoria triiuga*	-	-			
♀ ♂	*Testudo graeca*	-	-			
♀ ♂	- *calcarata*	-	-			
♀	- *elegans*	-	-			
♀	- *tabulata*	-	-			
♀ ♂	*Thalassochelys caretta*	-	-			
♀	*Chelone imbricata*	-	-			
♀	*Sternothaerus derbian.*	-	-			
♂ ♂	*Chelodina longicollis*	-	-			
♂	*Trionyx hurum*	-	-			
♂	- *triiuga*	-	-			
♀ ♂	- *spinifer*	-	-			
♀	- *sinensis*	-	-			
♀	*Emyda grandis*	-	-			
♀	- *vittata*	-	-			

»In allen Fällen fand ich ein blindgeschlossenes Ende.«

Diese Übersicht der Literatur möge es rechtfertigen, wenn ich den Namen »Peritonealkanäle« der Bezeichnung Abdominalporus vorziehe.

Untersuchungen.

Bei einer etwas eingehenden Untersuchung des Baues der Peritonealkanäle sind folgende Fragen zu beantworten:

1. Haben alle Schildkröten Peritonealkanäle? Wir begegneten einer solchen Behauptung mehrfach in der Literatur. (Gadow, Bridge, Bles.)

2. Besteht eine offene Verbindung zwischen Cloake und Lumen des Kanals? Mit andern Worten: ist die in verschiedenen Lehrbüchern wiederholte Behauptung, daß Schildkröten Abdominalporen haben, richtig? Liegt dieser Porus, wie behauptet wird, auf der Glans, und

besteht eine offene Verbindung zwischen Schwellkörper und Cölom, in der Weise wie St. Hilaire und Martin angeben? Es wäre ja möglich, daß mikroskopische Untersuchungen der Cloakalgegend die Richtigkeit dieser Behauptung doch noch bestätigen.

3. Zeigen beide Geschlechter diese Eigentümlichkeit? Gadow z. B. berichtet uns einen wirklichen Unterschied: die Weibchen sollen nach ihm einen offenen, die Männchen einen geschlossenen Kanal haben.

4. Besteht ein Zusammenhang zwischen dem Zustand der Geschlechtsorgane und dem der Peritonealkanäle? St. Hilaire und Martin glaubten einen derartigen Zusammenhang bei zwei weiblichen Exemplaren von *Testudo radiata* (?) zu sehen. Die Geschlechtsdrüse der einen enthielt reife Eier und die Eileiter waren stark geschwollen; hier fanden sie einen engen Eingang in den Peritonealkanal. Das Ovarium des andern Weibchens zeigte nur äußerst kleine Eier, während der Eingang zur Cölomaussackung sehr geräumig war. »On pourrait donc penser que les causes, qui font varier le développement des organes sexuels, agissent en même temps sur les canaux péritonéaux qui subiraient ainsi de notables modifications sous l'influence des ages ou des saisons.«

Bei den Fischen besteht nach Bridge (9) tatsächlich ein Zusammenhang zwischen Gechlechtsreife und Durchlöcherung der Cölomwand. Er hat dies bei *Acanthias vulgaris* untersucht und gefunden, daß die Entwicklung der Papillen, auf denen die Pori abdominales dieser Haie münden, und die der sogenannten »Cloacal pits« in tatsächlicher Beziehung zu dem Entwicklungsgrade der Geschlechtsdrüsen stand. So fand Bridge z. B. bei einem Hai mit Embryonen von 8 inches Länge in den Oviducten durchlöcherte Papillen mit »ragged and vascular edges.« Bei einem andern Exemplar mit Embryonen von 12 inches »two large widely open slit-like pores with ragged edges had entirely obliterated all traces of papillae and pits«. Die heranwachsenden Embryonen im Oviduct dehnen dessen Wand und dadurch auch die Leibeswand aus. Hierdurch wird auch die Mündung des Müllerschen Ganges vergrößert. Auch die in unmittelbarer Nähe dieser Öffnungen gelegenen Peritonealpapillen sind zur Zeit der Schwangerschaft stark angeschwollen und viel größer als gewöhnlich. Bei trächtigen Weibchen »the papillae and pores are replaced by exceedingly large pores with ragged and highly vascular edges«. Wahrscheinlich kommt diese Eigentümlichkeit auch bei noch nicht daraufhin untersuchten vivi-

paren Selachiern vor: »Nor is it altogether improbable that pores may be temporarily present in the females of those genera in which I have hitherto failed to detect them — at all events in their breeding season.«

Über ganz andere Verhältnisse berichtet M. Weber hinsichtlich der Abdominalporen der Salmoniden.

Von *Coregonus oxyrhynchus* L. besitzen einige Exemplare Abdominalporen, bei anderen wiederum ist die Leibeshöhle geschlossen. Mit der Abführung der Eier haben diese Abdominalporen auch hier nichts zu tun; die reifen Eier verlassen durch einen vom Mesenterium gebildeten Peritonealtrichter, durch den Porus genitalis, die Bauchhöhle. Eine Tabelle, in der die Tiere nach ihrer Größe geordnet sind, zeigt, daß die Abdominalporen nur bei den jungen Weibchen, deren Ovarium noch nicht reif ist, gefunden werden. Ältere, geschlechtsreife Weibchen und solche, welche schon Eier abgesetzt haben, zeigen keine oder, wie M. Weber behauptet, geschlossene Poren: »Mit Absicht sage ich geschlossen, da ich mich in der Tat der Ansicht nicht entschlagen kann, daß hier eine Schließung früher bestehender Poren geschehen ist.«

In welcher Weise die bei den jungen Weibchen offenen Poren sich später schließen, kann Weber nicht mit Sicherheit sagen, er vermutet jedoch: »Vielleicht durch eine Art Entzündungsprozeß. Die ganze circumanale Gegend ist doch zur Zeit der Geschlechtsreife stark vascularisiert.«

Die Publikationen Webers und Bridges sind, soweit mir bekannt, die einzigen, in denen auf eine Beziehung zwischen Geschlechtsreife und eventuellen Abdominalporus hingewiesen wird.

Unter Berücksichtigung dieser Tatsachen wäre es möglich, daß die von einigen Autoren erwähnten offenen Kanäle entweder sehr jungen oder aber geschlechtsreifen Tieren angehörten, und aus diesem Umstand wären vielleicht die sich widersprechenden Befunde der verschiedenen Forscher zu erklären.

Jedenfalls ist es ratsam, die Verhältnisse bei sehr jungen Tieren möglichst mit denen bei geschlechtsreifen Tieren derselben Art zu vergleichen. Da auch noch keine Embryonen hinsichtlich der Kanäle untersucht worden sind, so gewinnt auch eine Untersuchung des Zustandes während des Eilebens an Bedeutung. Außerdem könnte vielleicht die Brunstzeit bei den Männchen einen abweichenden Zustand der Peritonealkanäle mit sich bringen, da

dieselben sich in ihrem Lauf, wie bekannt, dem des Penis anschließen. Schließlich habe ich auch an die Möglichkeit eines direkten Einflusses der Paarung gedacht.

Man könnte hierbei noch eine letzte und sehr wichtige Frage besprechen, nämlich die Funktion des Kanals. Hierüber sind verschiedene Ansichten geäußert, die sich aber zum Teil auf unrichtige Beobachtungen gründen.

Meine eigene Meinung über die Funktion dieser Kanäle gründet sich auf die relative Lage dieser Aussackungen zu dem übrigen Cloakalgewebe. Ich möchte deshalb auch zunächst die Resultate meiner eigenen Untersuchungen mitteilen und erst dann die Frage nach der Funktion des Kanals aufs neue besprechen.

Die Schildkröten werden eingeteilt in:

A. Athecaphora: Sphargidae (*Dermochelys*).

B. Thecaphora, welche in drei Gruppen zerfallen:

I. Cryptodira: Rückenschild mit Hornschildplatten bedeckt. Kopf kann unter den Carapax in eine vertikale (mediane) Fläche zurückgezogen werden. Pubis und Ilia nicht mit dem Schilde in Kontakt.

Zu dieser Gruppe gehören:

1. Chelydridae, 2. Dermatemydae, 3. Cinosternidae, 4. Platysternidae, 5. Testudinidae, 6. Chelonidae.

Von 1, 3, 5 und 6 habe ich Tiere untersucht.

II. Pleurodira; Rückenschild mit hornigen Schildplatten bedeckt. Der Kopf kann unter den Carapax in eine horizontale Fläche zurückgezogen werden. Ilia mit Rückenschild, Pubis mit Plastron in Kontakt. Hierzu gehören: 1. Pelomedusidae, 2. Chelydidae, 3. Carettochelydae.

III. Trionychidae: Carapax und Plastron mit einer weichen lederartigen Haut überdeckt. Füße ruderartig geformt, mit drei Zehen und mit Krallen. Hierzu gehört nur das Genus *Trionyx*.

Des besseren Verständnisses wegen möchte ich zuerst die Cryptodira, und unter ihnen zunächst die Testudinidae besprechen, erst danach die Chelonidae und Sphargidae und schließlich die Pleurodira und das Genus *Trionyx*.

Testudinidae.

Die Besprechung des Baues der Peritonealkanäle dieser Gruppe möchte ich deshalb der Behandlung der anderen Schildkröten vorausschicken, weil die Form dieser Organe bei den Testudinidae

am vollkommensten ist und daher wohl den besten Ausgangspunkt für die Besprechung der anderen Familien bildet.

Das Schema in Fig. 1 ist nach einer männlichen Schildkröte entworfen. Man kann sich schließlich jede Testudinide dazu denken, da diese Schildkröten im Bau ihrer Cloakalgegend keine erheblichen Unterschiede zeigen.

Die Figuren 2, 4, 5 und 6, Tafel I, geben ein Bild der Organe, wie sie in der Bauchhöhle liegen. In der Regel sind die Tiere auf dem Rücken liegend, mit dem Kopfe dem Beobachter zugewendet, abgebildet worden.

Der ventralen Wand ist die Blase mittels eines Septums angeheftet. Der Darm ist mit der Rückenseite durch das Mesenterium verbunden. Geschlechtsdrüsen und deren Gänge liegen auf den Nieren. Letztere sind in das Gewebe des Rückens eingebettet und ragen nie in das Cölom hervor. Sie sind denn auch in den meisten Abbildungen nicht zu sehen, ebensowenig wie die Ureteren, welche tief in dem die Cloake umgebenden Gewebe liegen.

Enddarm, Blasenstiel, Ureteren und Geschlechtsgänge verlaufen nach hinten und münden in den Sinus urogenitalis, welcher, wie bekannt, ein Teil der eigentlichen Cloake ist.

Zu beiden Seiten des Blasenstiels nun zeigt das Peritoneum der Bauchhöhle eine Einsenkung. Versucht man mittels einer Sonde vorsichtig die Tiefe dieser Einsenkungen zu bestimmen, so erweisen sich diese als ziemlich tiefe Kanäle, die in das Copulationsorgan eindringen und bis an die Glans penis reichen. Wir finden also zu seiten des Blasenstiels die Eingänge in die Peritonealkanäle.

Ehe ich den weiteren Bau dieser Kanäle bespreche, möchte ich zwei in die Bauchhöhle ragende vom Peritoneum überdeckte Anschwellungen erwähnen. In der Regel findet man diese nur bei den Männchen; sie werden durch die sich darunter befindlichen Bulbi urethrae verursacht. Mit diesem Namen bezeichnet man die Anschwellungen der Corpora cavernosa, wie sie u. a. in den Figuren Bojanus' (7) (Taf. XXX, Fig. 183, 184 *Θ*) von der linken Seite gesehen, abgebildet wurden.

Die beiden Arteriae penis, die letzten Seitenzweige der Aorta descendens, verlaufen unverzweigt in der Wand der Cloake zu beiden Seiten der medianen Rinne. Das Lumen dieser Arterien verliert sich in der Nähe der Eichel in einem Haargefäßsystem, welches wieder in die Hohlräume eines schwammartigen Gewebes übergeht, das den eigentlichen Schwellkörper der Glans penis bildet.

Mit diesem Schwellgewebe stehen nun wieder die Corpora cavernosa des Penis in Verbindung, welche sich, zwei parallelen Bändern gleich, zu beiden Seiten der Samenrinne befinden. Das durch die Arteria penis angeführte Blut strömt in die zahlreichen Hohlräume der Glans und weiter durch die Corpora cavernosa, um schließlich durch die Venae pudendae in die Venae hypogastricae zurückgeführt zu werden. Ehe das Lumen des Corpus cavernosum in die Vena pudenda übergeht, bildet der Schwellkörper eine starke Anschwellung, den Bulbus urethrae.

Wie bereits angedeutet, liegen diese Bulbi urethrae so weit proximal, daß sie zu seiten der Blase in das Cölom hervorragen. Die Eingänge in die Peritonealkanäle werden, wie die Figuren auf Tafel I zeigen, zum größten Teil von den Bulbi urethrae überdeckt. Der Kanal läuft unterm Bulbus urethrae durch in das Gewebe des Penis, zugleich mit dem Corpus cavernosum. Auf diese Weise ist also der Kanal in seiner ganzen Länge von schwellbarem Gewebe begleitet.

Von den Testudiniden waren hinsichtlich des Baues der Peritonealkanäle bereits untersucht.

Species	Autor	Peritonealkanal	
♀ *Batagur thurgi*	Anderson	offen[1]	
♀ - *lineatus*	-	offen	
Cyclemys dentata	-	keine Öffg. gef.	
♀ *Chrysemys concinna Lec.*	Schmidtgen		blind
♀ *Chrysemys reticulata*	-		blind
♀ *Cistudo europaea*	Lataste		blind
♀ *Cistudo carolina*	Schmidtgen		blind
♀ *Clemmys guttata*	-		blind
♀♀ *Damonia reevesii*	-		blind
♂ *Emys concentrica*	Hil. & Mart.		keine Öffnung
♂ - *europaea*	Owen		blind
♂ - *hamiltonii*	Anderson	offen	
♂ - *orbicularis*	Schmidtgen		blind
♀ - *triiuga*	Hil. & Mart.		keine Öffnung
♀ - -	Anderson	offen	
♀ - *spec.*	Hoffmann		blind
♂ *Geoemyda grandis*	Anderson	offen	
♀ *Malacoclemmys terrapene*	Schmidtgen		blind
♂ *Nicoria triiuga*	-		blind

[1] Für die offenen Kanäle vergleiche die Literaturübersicht Seite 19 u. 20.

Species	Autor	Peritonealkanal
♀ ♂ *Testudo calcarata*	Schmidtgen	blind
♂ - *elephantina*	Fritsch	blind
♀ - *graeca*	Mayer	blind
♀ - -	Gadow	offen
♂ - -	-	blind
♀ ♂ - *indica*	Cuvier	blind
♀ - ? *indica*	Hil. & Mart.	offen
♀ - *marginata*	Lataste	blind
♂ - *microphyes*	Gadow	blind
♂ - *nemoralis*	Lataste	blind
♀ - *platynotus*	Anderson	offen
♀ - *radiata* (?)	Hil. & Mart.	offen
♂ ♀ - *tabulata*	Schmidtgen	blind
- *spec.*	Hoffmann	blind

Ich selbst untersuchte:

Species	Länge des Carapax in cm.	Material[1]	Geschlecht	Cloakalblasen	Bemerkungen
Chrysemys picta Schw.	10	f.	♂		
- - -	10	f.	♂		
- - -	9,5	f.	♀		Eierstock reif; Eileiter stark entwickelt;
- - -	10	k.	♂		Clitoris sehr klein.
- *scripta Schpff.*	?	f.	♂		Geschlechtsreif; Copulationsorgan kräftig.
Malacoclemmys Lesueurii Gray	13	k.	♂	+	
Damonia reevesii Gray	10	k.	♂	+	
- *subtriiuga Schl.*	9	f.	♂	—	
- - -	11	k.	♂	—	
Graptemys pseudogeographica Gray.	13	k.	♂	+	
Clemmys leprosa Schw.	4,5	k.	♀	+	
Emys orbiculuris L.	3,5	k.	♀	+	Eileiter endigen blind.
Nicoria punctularia Daud.	17	f.	♂	—	
- - -	18	f.	♀	+	Nur eine Analblase. Clitoris sehr klein.
- - -	3	k.	♀		Eileiter endigen blind.
Cyclemys amboinensis Daud.	18	k.	♀	+	Cloake sehr geräumig.
Cinixys erosa Schw.	22	k.	♀	—	Geschlechtsreif; reife Eier.
Homopus areolatus Shumb.	8	k.	♀	—	Eierstock nur links. Eileiter auf beiden Seiten
Testudo ibera Pall.	14	k.	♂	—	
- *angulata Schw.*	15	k.	♀	—	Ovarium reif; Eileiter stark angeschwollen.
- - -	16	k.	♂	—	
- *graeca L.*	11	f.	♀	—	Ovarien und Oviducten wenig entwickelt.
- *tabulata L.*	16	f.	♂	—	Nach wiederholter Paarung getötet.

[1] f. = frisch, im Zoologischen Garten N.A.M. gestorben; k. = konserviert.

Ein vergleichendes Studium dieses Materials hat nicht nur die Frage nach dem Bau des Endes der Kanäle entschieden, sondern auch ans Licht gebracht, daß viele, bis jetzt nur als vereinzelt vorkommende Besonderheiten beschriebene Zustände allgemein vorkommen. Auch zeigte sich, daß engverwandte Schildkrötengruppen im Bau ihrer Kanäle denselben Typ aufweisen, und dergleichen mehr.

Bei allen untersuchten Schildkröten dieser Gruppe habe ich deutliche Peritonealkanäle gefunden.

Berücksichtigt man die große Zahl der in den Tabellen angegebenen Sorten, so darf man wohl sagen, daß aller Wahrscheinlichkeit nach alle Testudinidae diese Cölomaussackungen besitzen.

Nur die Genera *Kachuga, Hardella, Bellia, Morenia* und *Ocadia, Callagur, Pyxis,* wurden hinsichtlich der Kanäle noch nicht untersucht. (Zur Zeit meiner Untersuchungen befanden sich keine Repräsentanten dieser Genera in der Alkohol.-Sammlung der Kon. Zool. Gen. N. A. M.) Von einigen Sorten konnte ich beide Geschlechter untersuchen, so von *Chrysemys picta, Nicoria punctularia, Testudo angulata.* Hierbei zeigte sich deutlich, daß tatsächlich ein sexueller Unterschied im Bau der Peritonealkanäle besteht. Dieser Unterschied hängt, wie sich später zeigen wird, mit dem Entwicklungsgrad des Copulationsorgans zusammen, das beim erwachsenen männlichen Tiere die Clitoris des Weibchens viele Male an Größe übertrifft.

Lage und Form des Eingangs in die Peritonealkanäle sind bei beiden Geschlechtern verschieden.

Bei den Männchen wird dieser Eingang vom Bulbus urethrae überdeckt, dessen Bau und Lage oben beschrieben wurden. (*Chrysemys scripta, Malacoclemmys Lesueurii, Graptemys pseudogeographica, Damonia reevesii, Damonia subtriiuga, Testudo tabulata.*

Auffallenderweise zeigen die jungen Männchen (*Chrysemys picta* und *Testudo angulata*) die später so starke Anschwellung der Corpora cavernosa noch nicht. Der sexuelle Unterschied hat sich in diesem Alter also noch nicht ausgebildet.

Während bei den jungen Weibchen die Lage des Zugangs zu den Peritonealkanälen mit der bei den jungen Männchen ziemlich übereinstimmt, tritt bei den erwachsenen weiblichen Tieren ein Unterschied deutlich zutage. Die Eileiter sind dann sehr stark entwickelt, und infolgedessen ist der Eingang viel mehr zur Seite

gerückt. Deutlich zeigen dies: *Cyclemys amboinensis, Cinixys erosa, Homopus areolatus, Testudo angulata, Testudo graeca.*

Bei *Cinixys erosa* befinden sich in der Wand des Kanals einige Papillen (Taf. I, Fig. 4a). Derartige Papillen beschreibt FRITSCH bei einer *Testudo elephantina.*

Zuweilen ist der Eingang des Peritonealkanals durch einige bindegewebige Pfeilerchen versperrt (*Testudo angulata*, Taf. I, Fig. 6). CUVIER, und später auch FRITSCH, haben diese Organe mit dem Namen »brides« bezeichnet. Es sind Auswüchse der Wand des Peritonealkanals, wie wir sie in ähnlicher Art mannigfaltig im analen Ende des Kanals finden. Ich werde später noch darauf zurückkommen.

In der Regel ist der Zugang zum Kanal bei beiden Geschlechtern ziemlich eng. Eine Ausnahme bilden die sehr geräumigen Zu-

Fig. 4.

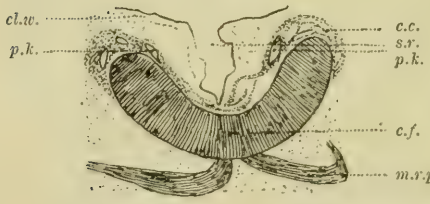

Fig. 5.

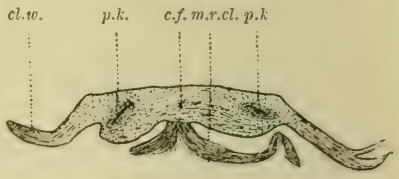

Fig. 4. *Chrysemys* ♂ 4×. Querdurchschnitt des ventralen Teils der Cloake in der Höhe der *m.r.p.* *p.k.* zu seiten der Samenrinne (*s.r.*).

Fig. 5. *Chrysemys* ♀ 8×. Querdurchschnitt des ventralen Teils der Cloake in der Höhe der *m.r.cl* *p.k.* zu beiden Seiten.

gänge bei den Weibchen der *Cinixys erosa* und *Testudo angulata* (Taf. I, Fig. 4). Das Lumen des Kanals bleibt in seiner ganzen Länge fast gleich weit; bei einigen Männchen aber fällt eine nicht unansehnliche Verengung des Kanals auf, an der Stelle, wo dieser unter dem Bulbus urethrae liegt.

In welcher Weise die Entwicklung des Copulationsorgans die Lage der Peritonealkanäle beeinflußt, lehrt ein Vergleich der Fig. 4 und 5. Bei den Männchen liegen die Kanäle in der ventralen Cloakalwand zu seiten der Samenrinne, teilweise von cavernösem Gewebe umgeben. Bei den Weibchen hingegen ist das Corpus fibrosum, wie auch das Corpus cavernosum, kaum zur Entwicklung gekommen. Infolgedessen laufen die engen Kanäle mehr zu seiten der wenig entwickelten medianen Rinne (Fig. 5).

Bei der *Nicoria punctularia* tritt der sexuelle Unterschied noch deutlicher zutage. Bei einer männlichen *Nicoria punctularia* wurden die Peritonealkanäle mit einer warmen Gelatinelösung, der etwas Karmin beigefügt war, injiziert. Diese Auflösung gerann im Kanal, während ihre rote Farbe dessen Wand intensiv färbte, durch welchen Umstand man den Lauf des Kanals leicht verfolgen konnte.

Hieran anschließend möchte ich darauf hinweisen, daß der Penis bei den männlichen Schildkröten in zurückgezogener Lage eigentümlich gefaltet ist. Das Corpus fibrosum ist ein langes, elastisches Band, das, wenn die Schwellkörper zur Copulation durch das darin eingeführte Blut ausgedehnt werden, weit aus dem Anus hervorragt und in die Cloake des Weibchens eingeführt werden kann. In zurückgezogenem Zustand indessen liegt dies lange Band mit den darauf liegenden Schwellkörpern und Peritonealkanälen Z-förmig gefaltet in der Cloakalwand. Injiziert man nun die Cölomaussackungen von der Bauchhöhle aus mit einer warmen gerinnenden Flüssigkeit und schnürt dieselben so lange ab, bis die Flüssigkeit hart geworden ist, so zeigt sich, welche Ausdehnung diese Kanäle erreichen können. Auf diese Weise bringt man auch den Penis aus seiner gefalteten Lage, allerdings etwas weniger als die angeschwollenen Corpora cavernosa dies tun würden. Die Samenrinne ist der Teil in der Cloakalwand, welcher in der Mitte des Corpus fibrosum durch Bindegewebe daran festgeheftet ist. Wird nun der Schwellkörper prall mit Blut gefüllt, so wird dadurch die Samenrinne vertieft. Das Injizieren der Kanäle mit einer gerinnenden Flüssigkeit hatte dasselbe Resultat. Die Injektion bei einer *Damonia subtriiuga* u. a. zeigte dasselbe wie bei der *Nicoria punctularia*.

In gleicher Weise wurden bei weiblichen Exemplaren der *Nicoria punctularia* und *Cyclemys amboinensis* die engen Kanäle mit Karminwasser injiziert. Die Wand färbte sich stark rot, wodurch die Kanäle im Gewebe der Cloakalwand sichtbar wurden, die bei den Weibchen in der Regel viel dünner und weniger pigmentiert ist als bei den Männchen. Die Kanäle endigen, wie Taf. I, Fig. 3 zeigt, zu seiten der wenig entwickelten Clitoris. Genau dieselben Verhältnisse zeigten sich bei *Homopus areolatus, Testudo angulata* und *Testudo graeca*.

Wir kommen nunmehr zum wichtigsten Teil der Untersuchung, nämlich zu der Frage nach dem wirklichen Zustand des Endes der Peritonealkanäle.

Ist der Kanal offen oder blindgeschlossen? Oder ist er nun ein-

mal offen und ein anderes Mal wieder blindgeschlossen? Oder kommt im Embryonalleben vielleicht ein Stadium vor, in dem eine offene Verbindung zwischen Cölom und Cloake besteht? Und schließlich: könnte die Geschlechtsreife, und bei den Männchen vielleicht auch die Paarung, den Bau des Kanals beeinflussen?

Ich glaube genügend Material bearbeitet zu haben, um diese Fragen endgültig beantworten zu können.

Um zu bestimmen, ob der Kanal offen oder blindgeschlossen war, handelte ich folgendermaßen: ich injizierte die Kanäle mittels einer Handspritze unter sanftem Druck mit Karminwasser. Fast alle Sorten untersuchte ich in dieser Weise (*Malacoclemmys, Graptemys, Damonia, Homopus, Testudo*). Nie habe ich durch eine solche Injektion Flüssigkeit in die Cloake einführen können.

In anderen Fällen, besonders bei sehr jungen Tieren, die zum Injizieren zu klein waren (*Clemmys leprosa*, *Emys orbicularis*, *Nicoria punctularia*), zerlegte ich die ganze Cloakalgegend in Schnittserien; während ich von größeren Tieren den ventralen Teil der Cloake, worin das letzte Ende des Peritonealkanals liegt, in Durchschnitte zerlegte (*Chrysemys scripta* ♂, *Chrysemys picta* ♂ und ♀, *Testudo angulata*, *Testudo tabulata*). In den meisten Fällen kontrollierte ich das Resultat der Injektion noch an Durchschnitten. In anderen Fällen wieder (*Cyclemys amboinensis*, *Cinixys erosa*, *Testudo angulata* ♂ *und* ♀) habe ich den Kanal bis unter die Cloakalhaut verfolgt und ihn in seiner ganzen Länge frei präpariert. Ich habe eine große Anzahl Präparate und Seriendurchschnitte in dieser Weise untersucht. Nur zum Teil habe ich sie in dieser Arbeit abgebildet.

Durch diese verschiedenen Mittel kam ich zu dem Schluß, daß alle durch mich untersuchten Schildkröten dieser Gruppe deutlich ausgebildete, blindgeschlossene Kanäle haben.

Die Cloakalwand der *Chrysemys picta* zeigt beim Übergang der Samenrinne in die Glans zwei pigmentlose Stellen (Taf. I, Fig. 1), worunter man das blindgeschlossene Ende der beiden Kanäle findet. Führt man von der Bauchhöhle aus eine Sonde in den Kanal ein, bis unter diese pigmentlose Stelle, so findet man, daß die Haut hier so dünn ist, daß man die Sonde durchscheinen sieht.

Die Fig. 4, 5, 6 und 7 zeigen einige Durchschnitte des Teils der Cloakalhaut, welcher diese Stellen mit dem Ende der Kanäle enthält (*Chrysemys picta*).

Die Peritonealkanäle liegen hier also in der Nähe des Endes

an der Innenseite der Samenrinne. Sie verlieren sich in eine Papille, welche kein Pigment enthält. Der Kanal, mehr nach vorn fast ganz vom Schwellkörper umgeben, tritt am hinteren Ende mehr an die Oberfläche der Cloakalhaut und endigt, wie schon gesagt, in einer Papille.

Das Lumen des Kanals ist mit einem einlagigen Epithel bekleidet. Hin und wieder, besonders zahlreich aber im letzten Teile des Kanals, ragen Auswüchse der Wand in das Lumen des Kanals hinein. Auch diese Papillen und Pfeilerchen sind mit dem Epithel bekleidet. Zuweilen kann man in einer solchen Zotte eine Verzweigung der Hohlräume des cavernösen Gewebes antreffen (Fig. 8). Nie jedoch habe ich eine Verbindung zwischen Lumen des Kanals und dem Blutgefäßsystem auffinden können, weder bei *Chrysemys* noch bei anderen Sorten, die ich mikroskopisch daraufhin untersucht habe. Ich komme daher zu dem Schluß, daß die Verbindung, welche St. Hilaire und Martin gefunden zu haben behaupten, künstlich hervorgerufen worden ist.

Fig. 6.

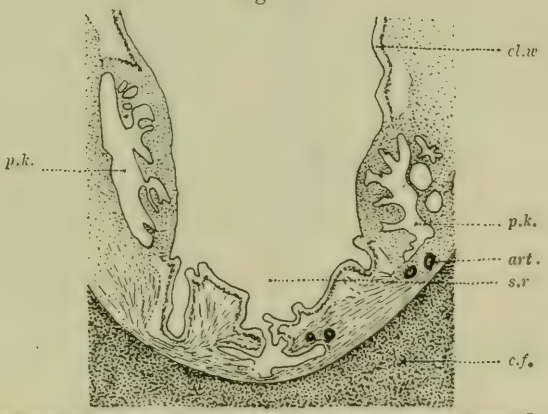

Querschnitt des ventralen Teils der Cloake einer *Chrysemys picta* ♂, kurz vor dem Ende der Peritonealkanäle (*p.k.*) zu seiten der Samenrinne (*s.r.*)

Fig. 7.

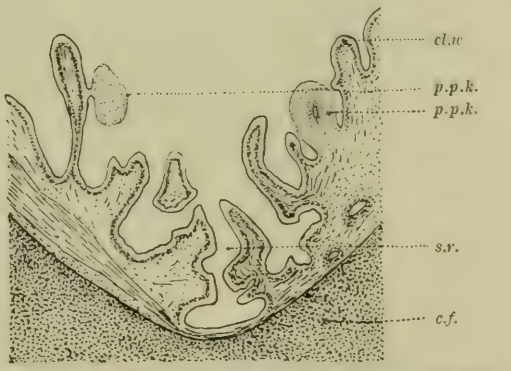

Chrysemys ♂. Wie Fig. 6. etwas weiter nach hinten. Der linke Kanal ist nicht mehr sichtbar; derselbe endigte blind in der Papille (*p.p.k.*). Rechts der letzte Teil des Kanals in der rechten Papille.

Die Fig. 6 und 7 zeigen, wie die Kanäle sich allmählich verjüngen, und das Auftreten der zahlreichen Maschen.

Fig. 8.

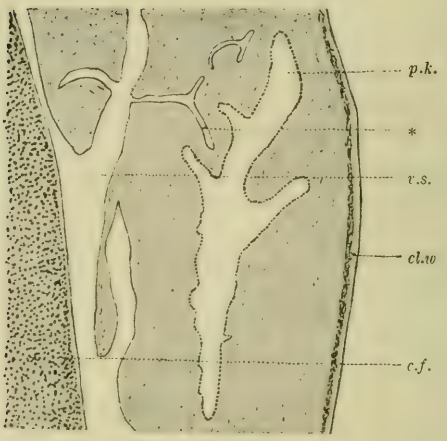

Chrysemys picta ♂. Linke Hälfte eines Querdurchschnittes des ventralen Teiles der Cloake mit dem Peritonealkanal (*p.k.*). Rechts in der Figur die Cloakalwand, welche die eine Hälfte der Samenrinne formt. Links *c.f.* und *v.s.* mit einem feinen Seitenzweig bei *, der in eine der Papillen des *p.k.* ausläuft

Fig. 9.

Chrysemys picta ♂. Längsdurchschnitt des letzten Teiles des Peritonealkanals (*p.k.*) und der pigmentlosen Stelle *a*. Fig. 1 Taf. I.

Die Kanäle endigen blind in den Papillen. Man kann die letzteren in den Durchschnitten noch eine nicht unansehnliche Strecke weit verfolgen, nachdem der ventral gelegene Kanal bereits verschwunden ist. Weiter nach hinten geht dann die Samenrinne in die Verzweigungen der Eichel über.

Fig. 10.

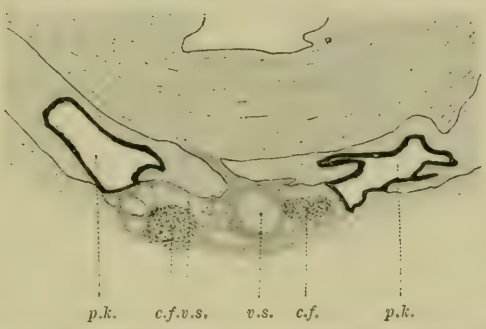

Emys orbicularis. Querdurchschnitt des ventralen Cloakalteiles in der Höhe des proximalen Endes der corpora fibrosa.

Eine der pigmentlosen Stellen aus Fig. 1, Taf. I wurde samt dem darunter befindlichen letzten Ende des Kanals vorsichtig ausgeschnitten und der Länge nach in Schnitte zerlegt. In Fig. 9 habe ich einen solchen Schnitt, der die pigmentlose Stelle ungefähr in der Mitte traf, abgebildet. Wie man sieht, endigt der Kanal blind unter der Cloakalhaut. Ein deutlich ausgebildetes Epithel bedeckt die Wand und alle in das Lumen hineinragenden Zotten und Papillen. Nachdem ich viele andere Serien pigmentloser Stellen hierauf untersuchte, bekam ich den Eindruck, daß die Cloakalhaut hier nicht

Fig. 11.

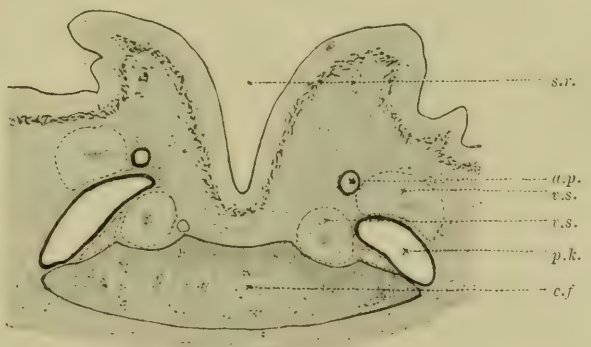

Wie Fig. 10. Etwas mehr nach hinten. Peritonealkanäle vom Schwellkörper umgeben (*v.s.*), worin die arteria penis (*a.p.*) liegt.

Fig. 12.

Wie Fig. 10. Noch mehr nach hinten. Links der Peritonealkanal auf einer Papille (*p.p.k.*) Rechts liegt der Peritonealkanal noch tief in der Cloakalwand.

durchbrochen ist, und nur an der Stelle, wo die Cloakalwand das den Kanal umgebende Bindegewebe berührt und damit verwachsen ist, kein Pigment gebildet ist.

Bei der *Clemmys leprosa* hatten die Kanäle ebenfalls ein blindgeschlossenes Ende. Sie sind in einer ganzen Reihe von Durchschnitten zu verfolgen; auffallend ist hier, daß das maschenartige Gewebe völlig fehlt. Wir finden denn auch nicht bei allen Arten derartige Papillen und Auswüchse des Kanals.

In den Fig. 10, 11 u. 12 sind Durchschnitte des ventralen Teiles der Cloakalwand einer *Emys orbicularis* abgebildet. Auch hier endigt der Kanal blindgeschlossen in einer pigmentlosen Warze an der Innenseite der Samenrinne, und ebensowenig besteht eine Verbindung zwischen Cloake und Bauchhöhle bei der *Nicoria punctularia*.

Neben der mikroskopischen Untersuchung der Durchschnitte zeigte auch die Injektion, sowie das Durchschneiden der Kanäle der Länge nach, daß in allen durch mich untersuchten Testudinidae die Peritonealkanäle blindgeschlossen endigen.

Die Pfeilerchen bindegewebiger Art, welche den Eingang in den Kanal behindern, haben sehr wahrscheinlich denselben Bau wie die Papillen, welche weiter nach hinten im Kanal vorkommen. Ich bin der Meinung, daß es sehr gut möglich ist, daß das Lumen der blutführenden Hohlräume, die den Kanal begleiten, sich in diese Pfeilerchen verzweigt, wie ich das z. B. für einige Papillen festgestellt habe (Fig. 8). Die Pfeilerchen wurden daraufhin nicht näher untersucht; jedenfalls fand ich einige hohl.

Durch das Kon. Zool. Gen. Natura Artis Magistra in Amsterdam wurde mir ein lebendes Männchen der *Testudo tabulata* zur Verfügung gestellt. Durch diesen glücklichen Umstand war ich in der Lage, eine Schildkröte untersuchen zu können, die eine halbe Stunde, ehe ich sie töten ließ, gepaart hatte. Auch während der vorhergehenden Tage hatte sie wiederholt mit dem in derselben Abteilung des zoologischen Gartens befindlichen Weibchen copuliert. Bei diesem erwachsenen, kräftigen Männchen waren die Eingänge der Kanäle in der Bauchhöhle von den stark geschwollenen Bulbi urethrae völlig überdeckt. Die Peritonealkanäle lagen normal und waren mittels einer Sonde in dem stark entwickelten Penis aufzufinden (Fig. 13). Die Samenrinne der noch angeschwollenen Rute

enthielt eine milchartige Substanz, welche, unterm Mikroskop gesehen, aus tausenden kleinen, kommaförmigen Spermatozoiden bestand. Äußerst vorsichtig wurde nun das hintere Ende des Kanals untersucht. Die Kanäle endigten blindgeschlossen zu seiten der Wurzel der Glans. Die wiederholte Copulation hatte also bei der *Testudo tabulata* keinen verändernden Einfluß auf diesen Zustand ausgeübt.

Fig. 13.

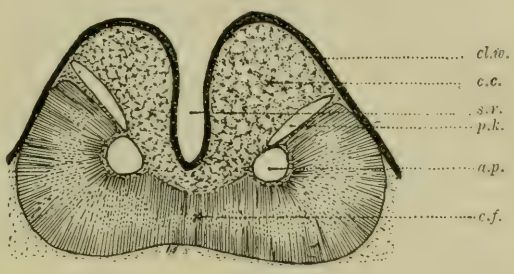

Testudo tabulata ♂. Querdurchschnitt des Copulationsorgans, etwa 2 cm vor der Glans penis.

Hervorheben möchte ich noch, daß bei den untersuchten Testudinidae mehrere Weibchen vorkamen — *Chrysemys picta*, *Cinixys*

Fig. 14.

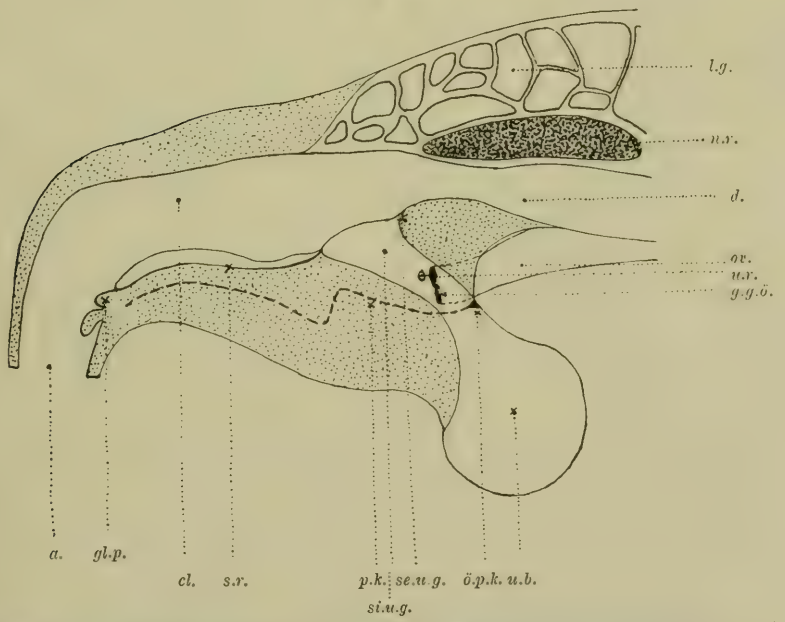

Cinixys erosa ♀. Medianer Durchschnitt der Cloake, etwas schematisiert. Der Peritonealkanal (*p.k.*) zeigt auch hier die bei den männlichen Testudinidae so typische Z-Form.

erosa (Fig. 14) und *Testudo angulata* — welche Ovarien mit reifen Eiern hatten, und deren Eileiter stark angeschwollen waren. Auch

diese geschlechtsreifen Tiere hatten ohne Ausnahme blindgeschlossene Kanäle.

Peritonealkanäle finden sich also in allen von mir untersuchten Testudinidae vor; der sexuelle Unterschied ist infolge der verschiedenen Entwicklung des Penis und der Clitoris entstanden. Bei den jungen sowohl als auch bei den erwachsenen Tieren endigen die Kanäle blind; ein verändernder Einfluß der Paarung konnte bei dem daraufhin untersuchten Männchen nicht festgestellt werden.

Als zweite Gruppe möchte ich die der Chelonidae folgen lassen.

Chelonidae.

Eine Untersuchung dieser Familie brachte zu meiner Überraschung ans Licht, daß nicht alle Schildkröten die Peritonealkanäle besitzen.

Ein Weibchen einer *Chelone mydas* L., dessen Carapax 58 cm lang war, wurde kurz nach dem Tode geöffnet, und es zeigte sich, daß die so typischen Peritonealkanäle fehlten. Es war ein junges Tier, dessen Ovarium und Oviducte noch in Entwicklung waren (Taf. I, Fig. 8). Die Blase war sehr dickhäutig und durch ein starkes Septum mit der Bauchwand der Leibeshöhle verbunden. Dem Peritoneum zwischen Blasenstiel und Oviducten fehlte jede Andeutung einer Einsenkung. Da es indessen möglich sein konnte, daß der Peritonealkanal an seinem vorderen Ende im Laufe der Zeit zugewachsen war, habe ich untersucht, ob vielleicht im Cloakalgewebe noch Überreste des Kanals zu finden waren. Dies war jedoch nicht der Fall; es ließ sich keine Spur einer Aussackung auffinden.

In der Literatur finden wir die folgenden Angaben:

Species	Autor	Per. Kan.
♂ *Chelonia mydas*	Mayer	geschlossen
- *mydas*	Bles	geschlossen
♀ *Chelone imbricata*	Schmidtgen	geschlossen
♂ ♀ *Thalassochelys caretta*		geschlossen

Durch mich wurden untersucht:

Species	Carapax in cm	Zustand des Materials	Geschlecht	Analblasen	Bemerkungen
Chelone mydas L.[1]	58	f.	♀	—	
Chelone imbricata L.	17	k.	♀	—	
- -	6	k.	♂?	—	
- -	20	k.	♀	—	
- -	19	k.	♂?	—	Schlecht konserviert
- -	40	f.	♀	—	
Thalassochelys caretta L.	25	k.	♀	—	

Dieselben Verhältnisse wie bei der *Chelone mydas* fand ich auch bei den fünf untersuchten Exemplaren der *Chelone imbricata*. Auch hier war das Peritoneum zwischen Blasenstiel und Eileiter ohne jede Spur einer Einsenkung. In der ventralen, dickhäutigen Cloakalwand läuft die einfach gebaute mediane Rinne unverzweigt bis zur Spitze der Clitoris. Analblasen fehlen. Die Cloake einer kleinen, vermutlich männlichen *Chelone imbricata*, mit einer Carapaxlänge von 6 cm, habe ich in einer Reihe von Durchschnitten untersucht (Fig. 15). Corpus fibrosum (*c. f.*) und Corpus cavernosum (*c. c.*) sind deutlich ausgebildet; von einem Peritonealkanal indessen ist keine Spur zu finden. Wie sich bei der embryologischen Untersuchung noch zeigen wird, fehlten bei drei Embryonen von *Chelone mydas*, die in Durchschnitten untersucht wurden, die Peritonealkanäle, die bei Embryonen anderer Arten im gleichen Alter bereits deutlich entwickelt sind.

Fig. 15.

Chelone imbricata ♂. Querdurchschnitt des ventralen Teiles der Cloake in der Höhe des *m.r.p.* Corpus fibrosum und Corpus cavernosum deutlich entwickelt (*c.f.* und *c.c.*). Peritonealkanäle fehlen.

Schließlich wurde noch bei einer weiblichen *Thalassochelys caretta* L. das Fehlen der Cölomaussackungen festgestellt.

[1] Nachdem diese Arbeit schon abgeschlossen war, wurde bei einem geschlechtsreifen Weibchen von *Chelone mydas* (Car. fast 1 m) das Fehlen der Peritonealkanäle festgestellt.

Unerklärlich ist mir, wie MAYER, und später BLES, das Vorkommen von Peritonealkanälen bei den Chelonidae haben erwähnen können. Ich will diese Frage nicht entscheiden, weil ich nicht in der Lage war, ein erwachsenes Männchen von *Chelone mydas* zu untersuchen. Es wäre ja möglich, daß ein sexueller Unterschied den Widerspruch zwischen den Angaben der genannten Forscher und meiner Ansicht veranlaßte. Bei den *Chelone imbricata* besteht ein derartiger geschlechtlicher Unterschied jedenfalls nicht, und auch für die *Chelone mydas* erachte ich solchen nicht für wahrscheinlich.

SCHMIDTGEN (1897) behandelt hinsichtlich der Peritonealkanäle die *Thalassochelys* und *Chelone* nicht getrennt; er sagt am Schlusse seiner Arbeit nur, daß alle von ihm gefundenen Peritonealkanäle blind endigen. Es ist möglich, daß SCHMIDTGEN das Fehlen der Kanäle bei diesen beiden Schildkrötenarten bereits bemerkt hat, ohne dies jedoch speziell zu erwähnen.

Als nächste Gruppe mögen die Sphargidae folgen:

Dermochelys.

Hinsichtlich des Vorkommens von Peritonealkanälen ist die *Dermochelys coriacea* noch von keinem früheren Forscher untersucht worden. Mir stand ein junges Tier, dessen Carapax nur $7^1/_2$ cm lang war, zur Verfügung. In Größe kam dieses Exemplar also mit dem überein, das durch RATHKE in seiner Arbeit abgebildet wurde (S. 10, Entw. Schildkr. Tab. IV. 3). Das Ovarium, der Mesonephros, der WOLFFsche Gang, die Eileiter, die in Entwicklung begriffenen Ureter und die Niere liegen nebeneinander, teils in Werdung, teils in Reduction. Die Cloake mit dem letzten Teil des Körpers wurde dem Tiere entnommen und in Schnitte zerlegt. Unter dem Mikroskop zeigte sich nun, daß die beiden Eileiter blind endigen (Fig. 16, *ovi.*). Der WOLFFsche Gang und Ureter münden etwas mehr nach hinten in eine kleine Papille. Die Querschnitte der Cloake zeigten weiter, daß die Cloakalblasen gänzlich fehlen. Fig. 17 ist ein Durchschnitt in der Nähe der Anheftungsstelle der Musculi retractores penis (*m.r.p.*). Das Corpus fibrosum ist sehr stark entwickelt und umschließt teilweise die Samenrinne (*s.r.*), die an der Innenseite zwei schmale Bänder blutführender Gewebe trägt (*a.p.*; *v.s.*). Es wurde schon mehr darauf hingewiesen, daß bei den jungen Weibchen normaliter das Copulationsorgan ebenso stark entwickelt ist wie bei den jungen Männchen, und ein Unterschied sich erst später entwickelt. In den Durchschnitten fehlt jede Spur einer Perito-

nealaussackung. Wir wissen, daß die Lage des Peritonealkanals mit der des Schwellkörpers eng zusammenhängt. Betrachten wir nun bei der *Dermochelys* den Schwellkörper etwas näher, so finden wir, daß jede Andeutung einer Peritonealaussackung fehlt (Fig. 18). Auch weiter nach vorn fehlt jede Spur; die Leibeswand zwischen Blasenstiel und Oviduct ist ohne Einsenkung, wie wir dasselbe auch bei einer *Chelone mydas* konstatierten.

Fig. 16.

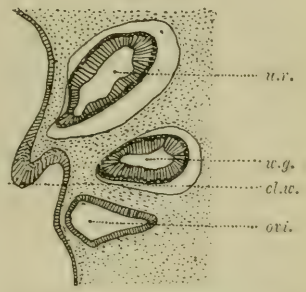

Dermochelys coriacea ♀ (jung). Stark vergrößerter Durchschnitt der *w.g.* *u.r.* und *ovi.*

Die Frage nach der Stellung der *Dermochelys* unter den rezenten Schildkröten und ihrer Verwandtschaft mit den fossilen Formen ist noch immer eine viel umstrittene. Einige Forscher, wie Cope, Dollo, Boulenger, sind der Meinung, daß die *Sphargis* die letzte Repräsentantin einer primitiven Gruppe ist. Baur, und auch Dames, halten indessen die Lederschildkröte für eine Form, die am meisten vom

Fig. 17.

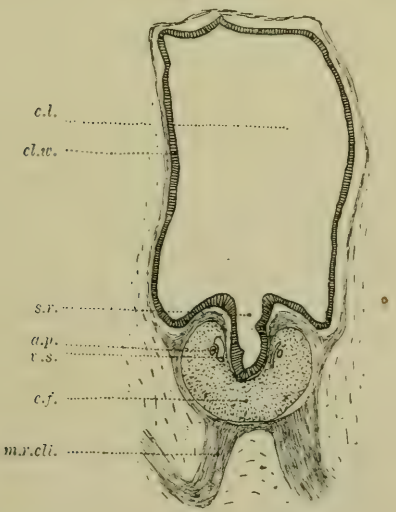

Dermochelys coriacea ♀ (jung). Querdurchschnitt der Cloake in der Höhe des Musculus retractor penis (*m.r.cli.*). Das Corpus fibrosum umschließt die Samenrinne (*s.r.*). Schwellkörper schwach entwickelt (*v.s.*). Peritonealkanäle fehlen.

Fig. 18.

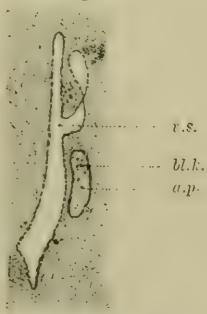

Dermochelys coriacea ♀ (jung). Rechter Schwellkörper aus einem Durchschnitt wie in Fig. 17, stärker vergrößert. Peritonealkanäle fehlen.

ursprünglichen Typ abgewichen ist. Dies ist auch die Auffassung van Bemmelens. Die Lederschildkröte unterscheidet sich so sehr

von den übrigen Meeresschildkröten (*Chelone* und *Thalassochelys*), daß verschiedene Forscher sie auf verschiedene Landschildkröten zurückführen wollen. Man soll die Chelonidae und Sphargidae dann aber ihrer teilweise auffallenden Übereinstimmung wegen als zwei zum Teil parallele Gruppen betrachten. Ich bin der Meinung, daß das Fehlen eines Peritonealkanals in den beiden besprochenen Schildkrötengruppen belangreich ist. Alle Landformen (Testudinidae) weisen einen gut entwickelten Kanal auf, und wir haben keinen Grund, den fossilen Schildkröten einen solchen abzusprechen. Ich glaube daher behaupten zu dürfen, daß der Kanal in den Formen, bei denen er fehlt, verloren gegangen ist. An und für sich entscheidet aber die Übereinstimmung im Bau des Cöloms nichts. Man kann sagen, daß sie auf eine Verwandtschaft hinweist, indem Sphargidae von Chelonidae, oder umgekehrt, abstammen; kann aber auch in diesen Verhältnissen einen Parallelismus der beiden Schildkrötengruppen sehen, also auf einen unabhängigen Ursprung schließen.

Dermatemydae.

Bis jetzt wurde von dieser Gruppe nur die *Chelydra serpentina* L. ♀ durch Schmidtgen untersucht. Er fand die Peritonealkanäle blindgeschlossen.

Das durch mich untersuchte Weibchen war sehr jung; das Rückenschild hatte nur eine Länge von 6 cm. Das Ovarium war bei diesem jungen Tiere nur als eine kleine Anschwellung sichtbar. Der hintere Körperteil mit der circumanalen Gegend wurde dem Tiere entnommen, mit Boraxkarmin durchgefärbt und in Durchschnitten untersucht. Die Eileiter endigen noch blind in der Cloakalwand. Der Wolffsche Gang ließ sich nicht mehr auffinden; wahrscheinlich war er schon reduciert. Die Ureteren hingegen waren deutlich zu verfolgen.

Schmidtgen hat behauptet, daß bei der *Chelydra serpentina* die Analblasen in Rückbildung begriffen seien[1]. War dies bei dem von ihm untersuchten Exemplare vielleicht auch der Fall, so wies doch das von mir untersuchte Weibchen ein Paar ganz normale, ja sogar sehr große Analblasen auf.

[1] *Chelydra serpentina*: »Hier haben wir es zweifellos mit dem Rudiment von Analblasen zu tun, deren sonst nicht weit voneinander liegende Mündungen hier zu einer einzigen verschmolzen sind.«

Fig. 19.

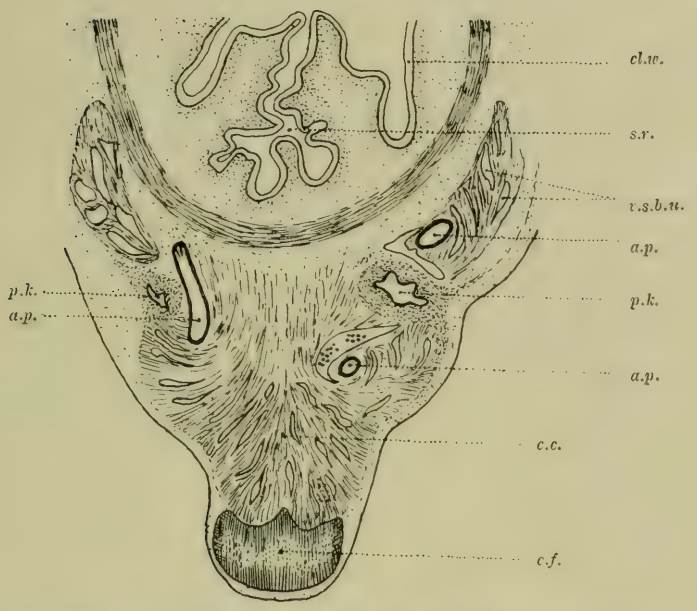

Chelydra serpentina ♀ (jung). Querdurchschnitt durch den ventralen Teil der Cloake, beim Übergang des Bulbus urethrae (*b.u.*) in das cavernöse Gewebe (*c.c.*).

Fig. 20.

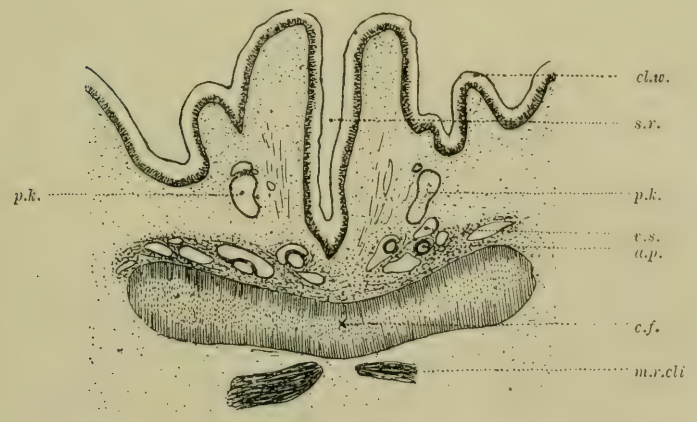

Chelydra serpentina ♀. Wie Fig 19. Viel weiter nach hinten.

Die *Chelydra* besitzt Peritonealkanäle, deren Eingang man von der Bauchhöhle aus zu seiten des Blasenstiels als kleine, schwarze Löcher findet. Der in Fig. 13*a* u. 13*b* Taf. I abgebildete Teil des Tieres ist im ganzen in Querschnitte zerlegt und so untersucht worden. Die Peritonealkanäle ließen sich deutlich verfolgen (Fig. 19).

Fig. 21.

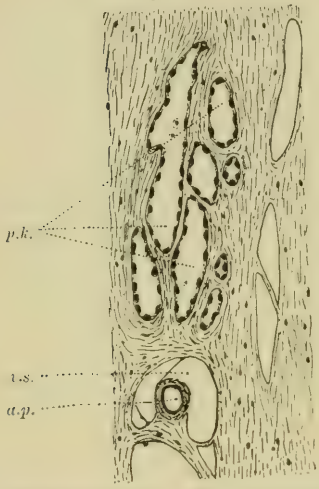

Chelydra serpentina ♀. Wie Fig. 19 und 20. Der Peritonealkanal zeigt viele Maschen.

Im vorderen Teil der Cloake finden wir die paarigen Bulbi urethrae und sehen die Kanäle unter diesem Gewebe nach hinten verlaufen und dem Schwellkörper sich auflegen (Fig. 20). Wie wir schon bei der *Chrysemys* hervorgehoben haben, ist das Lumen des letzten Teils des Kanals auch hier in ein mehr oder weniger deutliches Maschennetz übergegangen. Ein deutliches einlagiges Epithel bildet die Wand (Fig. 21). Auch bildet in der Mitte des Kanals die Wand hier und da einige Papillen. Die Kanäle endigen blind, ohne eine Verbindung mit dem cavernösen Gewebe zu zeigen.

Cinosternidae.

Hinsichtlich des Vorkommens von Peritonealkanälen wurde von diesen Sumpfschildkröten nur die *Cinosternum odoratum* durch Schmidtgen untersucht. Nach ihm hat der Kanal ein blindes Ende.

Ich selbst untersuchte:

Sorte	Carapax in cm	Geschlecht	Zustand des Materials	Analblasen	Bemerkungen
Cinosternum odoratum	10,5	♀	k.	—	Ovarien mit reifen Eiern; Oviducte stark angeschwollen.
- -	10	♂	k.	—	
- *pensylvanicum* Gm.	?	♀	k.	—	Ovarien mit reifen Eiern; rechter Oviduct enthielt Ei mit Schale, 28 mm lang, 15 mm breit.
- *scorpioides* L.	13	♂	k.	—	

Der allgemeine Bau der Kanäle weicht nur wenig von dem bei den Testudinidae ab. Wie bei diesen finden wir auch hier den Eingang der gut ausgebildeten Kanäle von den Bulbi urethrae überdeckt. Der weitere Lauf unterscheidet sich von dem bei den Testudinidae bereits besprochenen nur hierin, daß die Kanäle zwar parallel der Samenrinne, aber mehr von dieser entfernt liegen. Daher endigen die Kanäle beim Weibchen noch mehr seitlich der Clitoris als bei *Cinixys erosa* (z. B.).

Bei *Cinosternum odoratum* besitzen beide Geschlechter sehr enge Peritonealkanäle. Das Männchen der *C. scorpioïdes* hingegen hat weit geräumigere Kanäle neben der Samenrinne liegen, die in der Nähe der Eichel endigen (Taf. I, Fig. 7). Öffnet man den Kanal der Länge nach, dann sieht man an der Innenseite zahlreiche pigmentierte Flecken und eine Reihe Pfeilerchen bindegewebiger Art. Ich vermute, daß sie derselben Art sind wie die am Eingang des Kanals befindlichen und wie die Papillen, habe sie jedoch nicht näher untersucht.

Im rechten Oviduct eines Weibchens einer *Cinosternum pensylvanicum* befand sich ein Ei, das von einer Kalkschale umgeben war, während das Ovarium viele reife Eier enthielt. Auch bei diesem geschlechtsreifen Tiere endigten die Kanäle blind.

Pelomedusidae.

Bei dieser Schildkrötengruppe findet sich ein vom bis jetzt erwähnten Typ völlig abweichender Bau der Cölomaussackungen.

In der Literatur liegt nur eine Mitteilung Schmidtgens vor, der bei der *Sternothaerus derbianus* blindgeschlossene Kanäle fand.

Von mir wurden die folgenden Tiere untersucht:

Species	Carapax in cm	Geschlecht	Zustand des Materials	Analblasen	Bemerkungen
Sternothaerus derbianus Gray.	17	♂	k.	—	
Pelomedusa galeata Schaepff	6,5	♂	k.		
Podocnemis dumerialana Schw.	5,2	?	k.	+	

Das Copulationsorgan dieser Gruppe der Pleurodira hat einen von den Testudinidae völlig abweichenden Bau. Blase und Blasenstiel sind wie schon wiederholt beschrieben worden. Der Eingang in die Peritonealkanäle ist sehr geräumig. Auch hier fallen bei den Männchen zu beiden Seiten des Blasenstiels wieder Auswüchse in

die Bauchhöhle auf, welche die Peritonealeingänge überdecken (Taf. I, Fig. 9). Untersucht man diese Auswüchse näher, dann zeigt sich, daß es zwei kräftige Schlingen sind, die durch die beiden Enden des Corpus fibrosum gebildet werden. Bei den *Sternothaerus*

Fig. 22.

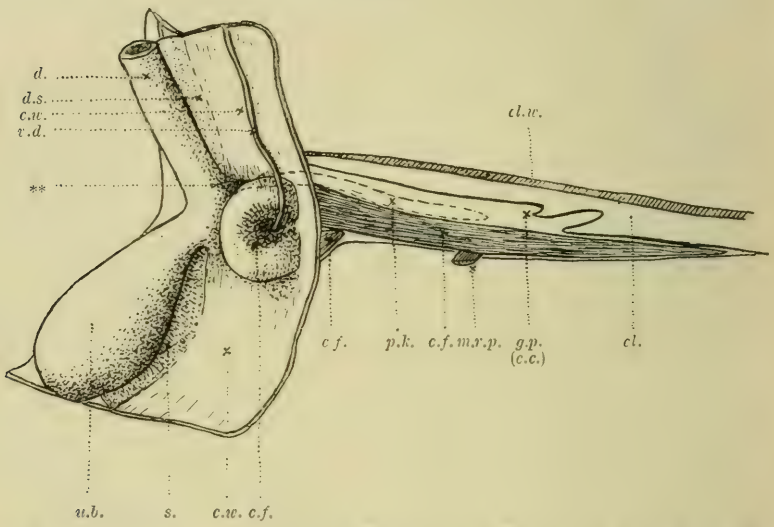

Sternothaerus derbianus ♂. Analer Teil der Bauchhöhle mit Blase (*u.b.*), Enddarm (*d*), Ductus deferens (*v.d.*) und Cloake (*c.l.*). Schlingen des Corpus fibrosum, teilweise in das Cölom ragend.

Fig. 23.

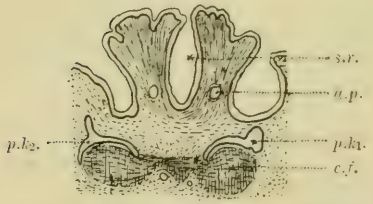

Podocnemis dumerialana. Querdurchschnitt durch den ventralen Teil der Cloake. Peritonealkanäle (*p.k.*) auf dem Corpus fibrosum (*c.f.*) liegend.

Fig. 24.

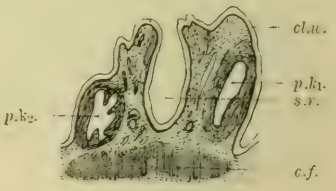

Podocnemis dumerialana. Wie Fig. 23, etwas mehr nach hinten. Peritonealkanäle (*p.k.*) auf dem Rande der Samenrinne (*s.r.*) liegend.

sowie bei den übrigen Schildkröten ist diese nämlich am vorderen Ende in zwei Teile gespalten. Während nun bei den bis jetzt besprochenen Formen die proximalen Teile nicht bis an den Blasenhals reichen (siehe Schema, Fig. 1), sind bei diesen Schildkröten die vorderen, freien Enden so lang, daß sie in der Nähe des Blasenstiels wieder nach hinten umgebogen und durch Bindegewebe

an den übrigen Teil des Corpus fibrosum angeheftet sind. Die umgebogenen Teile ragen nun (Fig. 22) in die Bauchhöhle hinein. Versucht man den Penis nach hinten zu ziehen, so üben die Auswüchse einen Druck auf den Blasenstiel aus. Unter diesen Auswüchsen befinden sich auch die Eingänge der Peritonealkanäle, die auch bei den *Podocnemis* und *Pelomedusa* sehr geräumig sind, unmittelbar am Corpus fibrosum liegen und nur von spärlichem Schwellgewebe begleitet sind. Letzteres ist nur wenig entwickelt, trägt jedoch eine deutliche Eichel. Auffallend ist, daß das Corpus fibrosum viel weiter nach hinten liegt als die Glans penis. Die geräumigen, kurzen Kanäle endigen jedoch in der Nähe der Eichel.

Bei einer *Sternothaerus* wurden die Kanäle injiziert und der Länge nach aufgeschnitten, wobei sich zeigte, daß sie blind in der Cloakalhaut endigen. Die Cloake einer *Podocnemis dumerialana* sowie die einer *Pelomedusa galeata* wurden in Durchschnittserien untersucht. In beiden Fällen fand ich ein blindes Ende (Fig. 23, 24).

Chelydidae.

Bei keinem Exemplar dieser Sorte werden von früheren Forschern Peritonealkanäle erwähnt.

Ich selbst habe folgende Sorten hinsichtlich des Vorkommens der Kanäle untersucht:

Species	Carapax in cm	Geschlecht	Zustand des Materials	Analblasen	Bemerkungen
Emydura novae-guineae Meyer	45	♀	k.	—	
- *macquariae* Gray	20	♂	k.	+	Eingeweide und Schild getrennt bewahrt. Beide trugen ein Etikett mit derselben Fundstelle. Der abweichende Bau der Cloake läßt mich vermuten, daß beide Teile nicht zusammengehören.
Carettochelys insculpta Ramsay	?	♀	k.	—	Nur die Eingeweide bewahrt. Oviducte sehr stark entwickelt.

Bei *Emydura novae-guineae* und *Carettochelys insculpta* fehlten die Peritonealkanäle gänzlich. Auch hier verläuft das Peritoneum ebenso glatt zwischen Oviduct und Blasenstiel, wie wir es bei *Chelone* gefunden haben.

Die Cloake einer durch einen Zettel als *Emydura macquariae*

angedeuteten männlichen Schildkröte weicht von der der *Emydura novae-guineae* (Weibchen) so sehr ab, daß dies besonderer Erwähnung wert ist.

Die Blase der *E. novae-guineae* ist dickwandig, die der *E. macquariae* dagegen sehr dünnhäutig. Man findet bei dieser männlichen *E. macquariae* in der Bauchhöhle die beiden Auswüchse, die für die Testudinidae und Pelomedusidae so typisch sind und wie bei der *Sternothaerus* von den Schlingen des Corpus fibrosum gebildet werden. (Taf. I, Fig. 11). Auch Lage und Form des Penis sind genau dieselben wie bei einer Pelomedusidae. Während nun die *Emydura novae-guineae* keine Kanäle aufweist, findet man bei der *E. macquariae* zwei kurze, geräumige Kanäle von demselben Bau wie bei der *Sternothaerus* (Fig. 23). Berücksichtigt man diese Verhältnisse, dann st man geneigt, die *E. macquariae* eher zu den Pelomedusidae als zu einer der *E. novae-guineae* verwandten Sorte zu zählen. Leider kann ich diese Frage nicht entscheiden, da mir eine männliche *E. novae-guineae*, sowie eine weibliche *E. macquariae* fehlten. Ich bin jedoch der Meinung, daß das durch mich untersuchte Präparat vielleicht falsch etikettiert war. Festgestellt ist also nur, daß den Weibchen der *Emydura novae-guineae* und *Carettochelys insculpta* die Peritonealkanäle fehlen.

Trionychidae.

Von einigen Forschern wurden Sorten dieser Gruppe untersucht, die unter den rezenten Schildkröten nur noch durch ein Genus vertreten sind. Folgende Angaben liegen uns vor:

Species	Autor	Per. Kanäle
Trionyx ocellatus	ANDERSON	offen
- *gangeticus*	-	-
- *hurum*	SCHMIDTGEN	geschlossen
- *triiuga*	-	-
- *spinifer*	-	-
- *sinensis*	-	-

Durch mich sind untersucht:

Species	Carapax in cm	Geschlecht	Zustand des Materials
Trionyx spinifer	9	?	k.
- *spec.*	8	♀	k.

Beide Tiere besaßen deutlich entwickelte Peritonealkanäle. Wie die Fig. 25, 26 und 27 zeigen, liegen sie mehr seitwärts als in den vorigen Typen.

In beiden Fällen endigen die Kanäle zweifelsohne blind in einer kleinen pigmentlosen Papille, welche in einer Falte der Cloakalhaut versteckt liegt.

Die Untersuchung der embryonalen Entwicklung der Peritonealkanäle wurde vorgenommen an einigen jüngeren und älteren

Fig. 25.

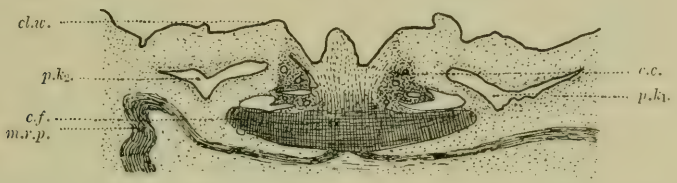

Trionyx species. Querdurchschnitt durch den ventralen Cloakalteil. Peritonealkanal links und rechts auf dem Corpus fibrosum.

Fig. 26.

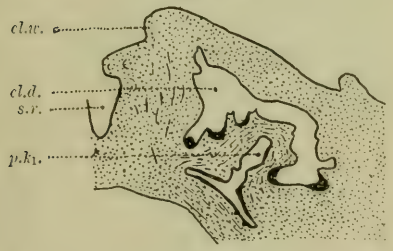

Wie Fig. 25. Rechte Hälfte. Die Papille, in welcher der Kanal endigt, liegt in einer Falte der Cloakalhaut (*cl.d.*).

Fig. 27.

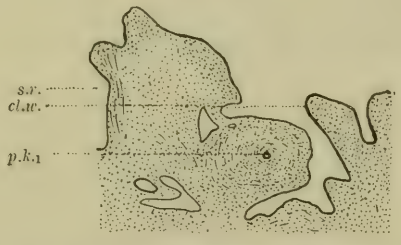

Wie Fig. 26. Mehr nach hinten. Die Figur zeigt das blindgeschlossene Ende des Kanals in der Papille.

Embryonen von *Chrysemys picta*, *Cinosternum* und *Chelone mydas*. Die jüngsten Stadien, die mir zur Verfügung standen, hatten bereits Plastron und Carapax entwickelt. Nur bei einigen weiter entwickelten Stadien war Entkalkung nötig. Außerdem wurden mir durch Prof. J. F. v. Bemmelen zwei Serien Durchschnitte von *Chelone mydas* überlassen; die eine von einem sehr jungen, die andere von einem älteren Embryo. Das ältere Exemplar derselben Sorte, das ich selbst in Durchschnitte zerlegte, wurde entkalkt. Schließlich wurde auch von *Nicoria punctularia* ein weit entwickelter Embryo untersucht.

Fig. 28 zeigt den Querschnitt durch den hinteren Teil eines Embryos von *Cinosternum*, worin von den Urogenitalgängen nur der

Wolffsche Gang entwickelt ist. In diesem Durchschnitt sieht man links den Peritonealkanal (*p. k.*) vom Cölomlumen getrennt (*c.*), während rechts eine Stelle getroffen ist, wo derselbe mit dem Lumen der Bauchhöhle zusammenhängt. Das Epithel, welches das Peritoneum des Cöloms bildet, sieht man sich fortsetzen in die Peritonealaussackung, die mehr nach hinten zum eigentlichen Peritonealkanal wird. Man kann den Kanal als ein langes, feines Röhrchen im Cloakalgewebe verfolgen. Nach hinten reicht er bis in das Gewebe, welches später zum Copulationsorgan wird; hier verliert er sich im embryonalen Gewebe. Die Wand wird immer durch ein einlagiges »Epithel« gebildet. In der Nähe des Endes jedoch ist das »Epithel« weniger regelmäßig entwickelt, ich meine es sogar in Bildung begriffen gesehen zu haben. Die Wand des Kanals ist nämlich am Ende desselben noch nicht ganz entwickelt. Wir finden an dieser Stelle eine Lockerung des den Kanal umgebenden Gewebes, und aus diesen lockeren Zellen bildet sich ein »Epithel«, wie ich nicht nur bei diesen Embryonen, sondern auch bei *Chrysemys*- sowie bei Krokodil-Embryonen gesehen und in den Figuren auf Taf. II abgebildet habe. Ich bekam den Eindruck, daß das Epithel sich lokal bildet, und daß keine eigentliche Ausstülpung des Peritoneums vorliegt. Wäre dies der Fall, so wäre anzunehmen, daß die Wand des hinteren Endes schon gebildet war, und daß durch allmähliche Ausdehnung, durch Teilungen in der ausgebuchteten Cölomwand, der so gebildete Kanal mehr und mehr verlängert wurde. Bei allen Embryonen fand ich indessen, daß das hintere Ende am jüngsten war, ja, daß sich an einigen Stellen das Lumen des Kanals erst einigermaßen gebildet hatte, während der Kanal in einigen Durchschnitten mehr nach hinten oder nach vorn schon mit einem schönen Epithel bekleidet war (Taf. II, Fig. 3). Wenn ein jüngerer und ein älterer Embryo einer *Chrysemys picta*

Fig. 28.

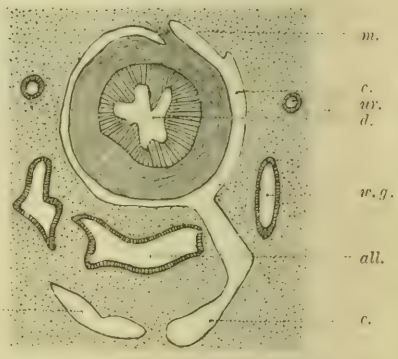

Cinosternum (Embr.). Querdurchschnitt durch den Hinterleib in der Höhe der Allantois. Dieser Teil wird später zum Sinus urogenitalis. Der Wolffsche Gang biegt sich links nach diesem Cloakalteil um; der Peritonealkanal ist links bereits abgetrennt; rechts sieht man ihn noch in Verbindung mit der Leibeshöhle.

miteinander verglichen werden, so zeigt sich, daß der Kanal beim jüngeren kürzer, beim älteren länger ist. Wie ich später bei den Krokodilen noch näher erklären werde, bildet sich der Kanal gleichzeitig mit den übrigen Teilen des Embryos. Erst postembryonal entfaltet der Peritonealkanal seine größte Ausdehnung. Alle früher geäußerten Theorien, daß die Kanäle im Rückgang begriffene segmentale Tuben sind, sind hierdurch, glaube ich, widerlegt.

Fig. 29.

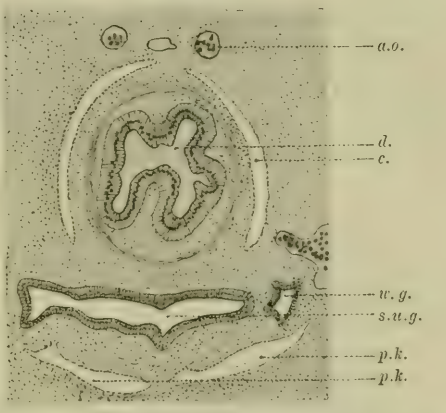

Chrysemys picta (Embryo.) Querdurchschnitt in der Höhe der Mündung des Wolffschen Ganges. Peritonealkanäle (*p.k.*) deutlich abgeschieden.

In dieser *Chrysemys picta* (Fig. 29), in der der Wolffsche Gang erst entwickelt war, finden wir die Kanäle schon teilweise angelegt. Das anale Ende ist wieder im Entstehen begriffen, wie wir dies bei der *Cinosternum* gesehen

Fig. 30.

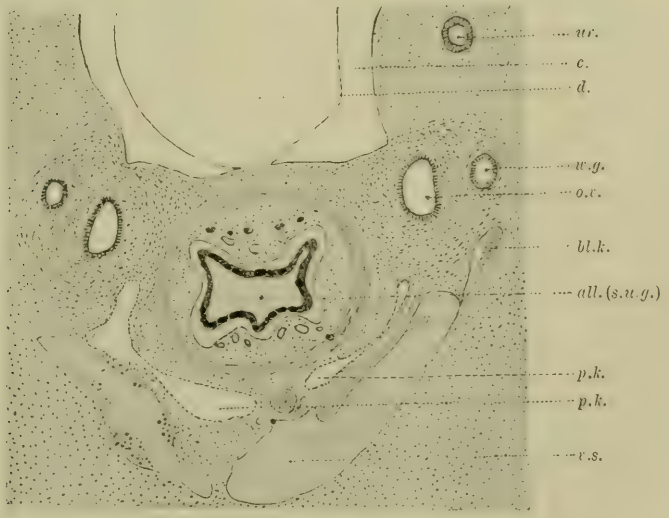

Chrysemys picta (Embryo). Querdurchschnitt durch den Hinterleib noch vor der Mündung des Wolffschen Ganges und des Ureters. Peritonealkanäle sehr weit von cavernösem Gewebe begleitet.

haben: das Epithel bildet sich aus dem umliegenden Gewebe. Im älteren Embryo (Fig. 30) findet sich schon ein gut entwickelter Ureter vor. Die beiden Eileiter endigen bei diesem Weibchen blind in der Cloakalwand; zu beiden Seiten zeigen sich die Wolffschen Gänge, die also noch nicht reduciert sind. Die Peritonealkanäle sind zum größten Teil von cavernösem Gewebe, das sich inmittels entwickelt hat, begleitet. Stellenweise ist das Lumen des Kanals (Taf. II, Fig. 5) deutlich gebildet, an anderen Stellen müssen die Lumina noch miteinander verschmelzen. Auch bei diesem Embryo hat der Kanal seine größte Ausdehnung noch nicht erreicht.

Fig. 31.

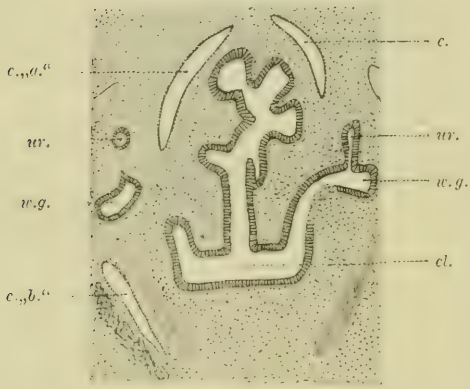

Chelone mydas (Embryo). Querdurchschnitt durch den Hinterleib. Links biegen Ureter und Wolffscher Gang nach der Cloake um. Hierdurch wird ein Teil *c.„b.“* vom Cölom abgeschieden. Dasselbe ist mehr nach vorn rechts geschehen, aber in diesem Durchschnitt nicht mehr zu finden.

Der ziemlich große Embryo einer *Nicoria punctularia* befand sich in einem Stadium, in welchem der Wolffsche Gang und Ureter entwickelt waren. Die sich noch bildenden Kanäle endigten blind in der ventralen Cloakalwand.

Dieses embryologische Studium führt zu dem Schluß, daß weder bei der *Chrysemys* noch bei der *Nicoria* im Eileben ein Stadium vorkommt, in welchem die Kanäle offen sind. Der hintere Teil ist der jüngste, seine Wand bildet sich aus dem umliegenden Gewebe.

Man wird sich erinnern, daß die Kanäle im erwachsenen Weibchen von *Chelone mydas* gänzlich fehlen, und daß ich auch bei einer mikroskopischen Untersuchung der Durchschnitte einer *Chelone imbricata* keine Spur derselben habe nachweisen können. Wie steht es nun hiermit während des Embryonallebens? Auch bei den von diesen Sorten untersuchten Embryonen fehlt jede Andeutung, daß im eigentlichen Embryonalleben Cölomaussackungen vorkommen. In Fig. 31 findet man einen Teil des Embryos abgebildet. Bei diesem Durchschnitt sieht man, daß links in der Figur vom dorsalen Cölomraum ein Teil abgeschnitten ist (*c. „b.“*), welcher

in der rechten Hälfte der Figur noch mit dem dorsalen Cölomraum zusammenhängt. Im linken Teil (*c. „b.“*) liegt nun, wie ein Vergleich mit Fig. 29, *Chrysemys*, zeigt, derjenige Teil vor, welcher in der bereits erwähnten Embryonalentwicklung von Sorten mit wohl entwickelten Peritonealkanälen, wie *Chrysemys* u. a., zur langen Cölomaussackung auswachsen würde. Diese Aussackung erscheint hier also nicht viel mehr als eine kleine Einsenkung der Bauchhöhle, die einige Schnitte weiter nach hinten nicht mehr zu finden ist; während, wie oben erwähnt wurde, bei Embryonen mit in Ent-

Fig. 32.

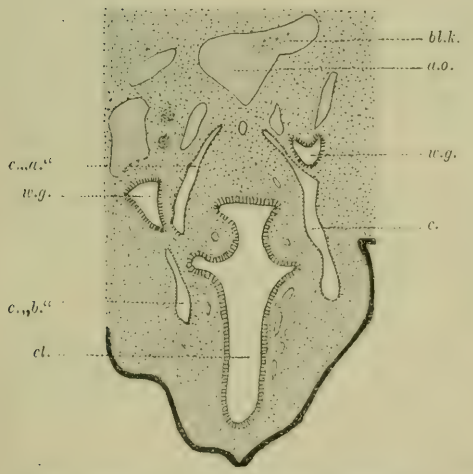

Chelone mydas (Embryo). Querdurchschnitt. Links ist durch das Gewebe, worin der Wolffsche Gang und Ureter liegen, ein Stück *c.„b.“* vom eigentlichen Cölom (*c.„a.“*) abgetrennt. Rechts ist das noch nicht geschehen.

Fig. 33.

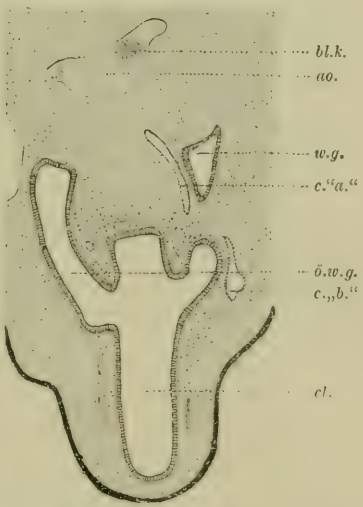

Chelone mydas (Embryo). Wie Fig. 32. Etwas weiter nach hinten. Man sieht hier rechts, was in Fig. 32 links zu sehen ist. In diesem Durchschnitt ist der Teil *c.„b.“* aus Fig. 32 bereits verschwunden, also nicht analwärts ausgewachsen.

wicklung begriffenen Kanälen diese in demselben Stadium eine ganze Strecke weit nach hinten zu verfolgen sind.

Der in Fig. 31 abgebildete Durchschnitt ist von einem jüngeren Embryo. Bei einem älteren finden wir, was das Fehlen des Kanals betrifft, dieselben Verhältnisse wie im jüngeren Stadium.

In Fig. 32 ist ein solcher Durchschnitt abgebildet. Auch hier sehen wir den abgeschnürten Cölomteil (*c. „b.“*), welcher jedoch in Fig. 33 schon wieder verschwunden ist; während in diesem Bilde rechts zutage tritt, was Fig. 32 links zeigte.

In einem noch älteren Embryo fehlte ebenfalls jede Andeutung der Kanäle.

Untersuchung der embryonalen Entwicklung der Peritonealkanäle bei den Crocodiliern.

Der Besprechung der Embryologie der Kanäle bei den Schildkröten möchte ich die Untersuchung einiger Embryonen des *Crocodilus porosus* folgen lassen.

Wenn auch die Verhältnisse der Kanäle beim erwachsenen Krokodil ziemlich stark abweichen von denen bei der Schildkröte, so zeigen doch beide Gruppen dieser Reptilien in der Weise der Entwicklung dieser Organe große Übereinstimmung.

Tabelle der von mir untersuchten Embryonen von *Crocodilus porosus*.

Croc. por.	Rückenlänge in cm	Wolffscher G.	Ureter	Müllerscher G.	Dicke der Durchschnitte	Peritonealkanäle
	7	+	+		7½ μ	blind auf Papillen.
		+	+	+	7½ μ	- - -
	4.1	+	+	+	20 μ	- , keine Papille.
	3.85	+	+	+	15 μ	-
	2.75	+	+	+	20 μ	- 38 Durchschn. lang.
	2.40	+	+	?	15 μ	-
	1.80	+	+	?	15 μ	- 40 Durchschn. lang.
	1.75	+	+	+ ?	12½ μ	- 51 - -
	1.65	+	+	+ ?	10 μ	- 39 - -
	1.40	+	+	—	10 μ	-
	1.20	+	+	—	10 μ	- nicht mehr in den Penis reichend, 38 Durchsch. lang.
	1.15	+	+	—	10 μ	blind, 40 Durchschn. lang.
	± 1.00	+	—	—	?	- 16 - -
	± 1.00	+	—	—	?	- 16 - -
	± 1.00	+	?	—	?	- 16 - -
	kleiner als 1.00	+	—	—	7,5 μ	- 9 - -

Die Lage und Form der Peritonealkanäle im fast reifen Embryo des *Crocodilus porosus* stimmen mit der bei einem junggeborenen oder einige Jahre alten Tiere überein.

Beim größten von mir untersuchten Embryo, mit einer Rückenlänge von 7 cm, endigt der Kanal blind in zwei Papillen, zu seiten des sich entwickelnden Copulationsorgans. Jüngere Stadien zeigen die Kanäle ebenfalls blind endigend im Gewebe der sich bilden-

den Rute (Fig. 34); in noch jüngeren reicht das Ende des Kanals nicht einmal bis an den Penis.

Ebenso wie bei den Schildkröten (*Nicoria*, *Chrysemys*, *Cinoster-*

Fig. 34.

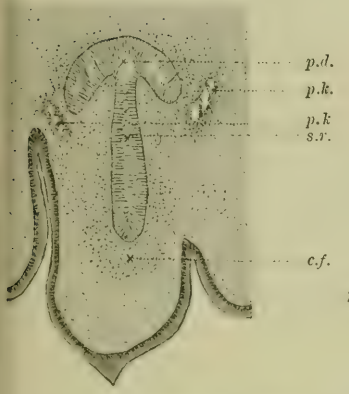

Fig. 35.

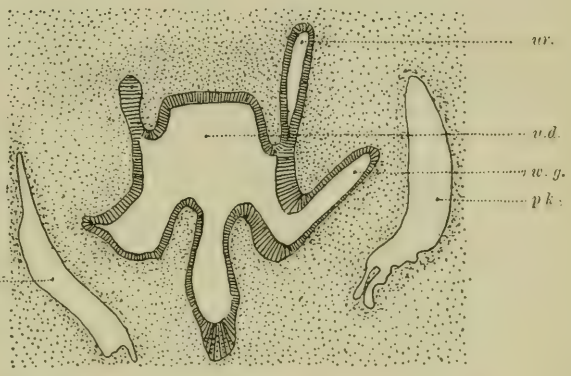

Fig. 34. *Crocodilus porosus* (Embryo). Querdurchschnitt durch die Penis-Anlage (*c.f.*); zur Seite der Cloake mit der Anlage der Samenrinne (*s.r.*) die jüngsten Enden der Peritonealkanäle, die bis auf den Penis reichen.

Fig. 35. *Crocodilus porosus* (Embryo). Querdurchschnitt durch das Abdomen in der Nähe der Mündung des rechten Wolffschen Ganges und Ureterr. An beiden Seiten die Peritonealkanäle.

Fig. 36.

Crocodilus porosus (Embryo). Querdurchschnitt durch den Hinterleib eines noch sehr jungen Embryos. Links mündet der Wolffsche Gang in die Cloake; der Peritonealkanal ist deutlich entwickelt. Rechts biegt der Wolffsche Gang nach der Cloake um. Das Lumen des Kanals ist als Ausbuchtung des Cöloms (*c*) zu sehen.

num) fand ich den hinteren Teil des Kanals stets in Bildung begriffen. Das Lumen des Kanals entsteht, wie Fig. 7 Taf. II zeigt, durch Lockerung des am Ende liegenden Gewebes. Ein Teil der Zellen

bekleidet später als »Epithel« dieses Lumen und schließt sich dem bereits gebildeten vorderen Teil an (Fig 35). Diese Verhältnisse fand ich bei allen untersuchten Krokodil-Embryonen.

Dadurch, daß ich bei den verschiedenen Stadien die Zahl der Durchschnitte notierte, in denen das Bild der Cölomaussackung nach der Mündung des Wolffschen Ganges in die Cloake noch zu finden war, habe ich versucht, deutlich zu machen, daß der Kanal allmählich länger wird, in demselben Verhältnis wie der ganze Embryo wächst (siehe Tabelle).

Ein Durchschnitt eines sehr jungen Embryos ist in Fig. 36 abgebildet. Man sieht hier, daß die Art der Abschnürung bei den Crocodilia dieselbe ist wie bei den jungen Schildkröten.

Ich kam zu dem Schluß, daß weder bei den Schildkröten, noch bei den Krokodilen im Eileben ein Stadium vorkommt, worin die Kanäle offen sind.

Die Funktion der Peritonealkanäle.

Während viele Forscher, welche sich mit den Peritonealkanälen beschäftigten, wie Cuvier, Owen, Clark, Hoffmann, Voeltzkow, Wiedersheim, Szakall, Hellmuth, Schmidtgen u. a. keine Meinung betreffs der Funktion der Cölomaussackungen äußerten, bildeten andere sich eine Meinung darüber in der Voraussetzung, daß der Kanal am Ende offen wäre. Wieder andere überzeugten sich, daß blindgeschlossene Kanäle vorlagen, und bildeten sich danach ihre Ansicht über die Funktion des Kanals.

St. Hilaire und Martin z. B. waren bekanntlich der Meinung, daß eine Verbindung zwischen Bauchhöhle und Blutgefäßsystem bestände. Sie behaupteten die Möglichkeit eines Stoffwechsels durch diese offene Verbindung. Wegen des besonderen Baues der »Öffnung« am Kanalende sollte es nur möglich sein, daß vom Kanal aus Flüssigkeit in das Venensystem eingeführt würde, und nicht umgekehrt. Weil nun außerdem die Kanäle ihrer Meinung nach mit der Außenwelt in offener Verbindung standen, führte dies die beiden Forscher zu dem Schluß, daß die Kanäle »n'ont guère d'autre usage que de vider le péritoine et rendre l'hydropsie absolument impossible«. Auch waren, wie sie meinten (21 c.), die Kanäle analog »à deux conduits particuliers, décrits par M. Cuvier chez les Raies, et qui s'ouvrent à l'extérieur près de l'anus«.

Geoffroy St. Hilaire (20), der Ältere, äußert in einer Be-

schreibung eines *Crocodilus niloticus* die Meinung, daß die Poren Öffnungen seien, welche infolge einer Bewegung der Bauchmuskeln Wasser ab- und zuführen können, das dann den darin enthaltenen Sauerstoff an die Capillären der Eingeweide abgibt. »Le voilà«, sagt er, »véritable amphibie dans ce sens, qu'il est aérien par sa poitrine et animal aquatique par une modification de l'état de son abdomen« (p. 515).

Diese Möglichkeit, mit dem Abdomen »atmen« zu können, sollte erstens dem Tiere bei seiner Gewohnheit, stundenlang im Wasser auf der Lauer zu liegen, zustatten kommen. Zweitens sollte durch in den Penis eingeführtes Wasser Erection verursacht werden können.

Schon Townson hatte beobachtet, daß die Schildkröten Wasser durch den Anus aufnehmen können. Duméril und Bibron (11), später auch Lataste und Gadow haben dasselbe festgestellt. Als diesen Forschern dann die Veröffentlichungen St. Hilaires und Martins bekannt wurden, meinten sie, daß auf diese Weise Wasser in das Cölom geführt würde, das »pouvait être employée à la transpiration lorsque l'animal qui en avait fait provision se trouvait exposé dans l'air à la dessication ou à une température trop élevée, dont il aurait à combattre des effets nuisibles«.

Anderson ist derselben Meinung. Seine Ansicht ist, daß keinerlei Beziehung zwischen den Kanälen und der Geschlechtsfunktion besteht und daß die Art der Mündung der Kanäle übereinstimmt mit der bei den Schildkröten, den Crocodiliern und mit den sogenannten Abdominalporen der Ganoiden und Cyclostomen.

Bridge meint:

»The apparently arbitrary presence and absence of the pores and their tendence to individual variation are cogent reasons for believing that, whatever may once have been their functional importance they are now merely functionless and rudimentary structures«, und er schließt sich hierin der Meinung Balfours an, daß die Poren in keiner Weise mit dem Müllerschen Gang[1] zusammenhängen und daß man sie zu betrachten hat als: »a posterior pair of segmental tubuli. . . . »The presence of pori in various forms and often as functionless structures in such widely diverse groups is clear evidence of their great antiquity and primitive functional importance.«

[1] Günther ist der Meinung, daß die Poren bei den Ganoiden dienen sollen: »for discharging semen or ova, which have lost their way to the abdominal aperture of oviducts«. (Phil. transact. 1871).

Obwohl mir die Bles'sche Theorie (S. 17) über die Beziehung von Poren und Nephrostomen zueinander nicht unanfechtbar vorkommt, will ich nicht unterlassen hier anzuführen, was er betreffs der Homologie der Poren verschiedener Gruppen Fische und Reptilien sagt: »The answer will depend on the proof or disproof of Balfours homology. If the pores are not segmental tubes, they are simply perforations of the abdominal wall in consequence of gradual thinning down in cloacal region. Should this be so, it is evident, that this process may have taken place independently many times over in the phylogeny of different groups and there would be great difficulty in establishing the homology between any two groups of Vertebrates in respect to the pores.«

Kommt bei den Fischen und Reptilien eine durchbohrte Papille vor, so hält er es nur für möglich, daß der Kanal der Abfuhr diene, nicht aber Stoffe von außen in das Cölom führe.

Alle diese Ansichten über die Funktion der Peritonealkanäle sind unhaltbar, sobald die Kanäle — wie dies aus meinen Untersuchungen hervorgeht — blindgeschlossen sind.

Die Meinung, daß es Reste segmentaler »tubes« sind, kann nicht richtig sein, da mir die embryologische Untersuchung von Krokodilen und Schildkröten zeigte, daß auch im Eileben keine Periode vorkommt, in der die Kanäle offen sind. Die Kanäle entwickeln sich im Verhältnis zum Wachstum des Embryos.

Solange uns die Entwicklung der Abdominalporen der Ganoiden und Cyclostomen nicht völlig bekannt ist, können wir diese beiden Gruppen hinsichtlich dieser anatomischen Eigentümlichkeit nur schwer mit den Reptilien vergleichen.

Schließlich halte ich die Annahme einer Atmung durch die Eingeweide für etwas phantastisch. Der Bau der Kanäle und die Trichterform am Ende lassen — wenn sich eine Öffnung auffinden ließe (Crocodilia) — eher an eine Abfuhr von Stoffen denken.

Eine andere Gruppe von Forschern hält die Kanäle für blindgeschlossen und sucht eine andere Ansicht über deren Funktion Eingang finden zu lassen. So schreibt Fritsch den vielen »Zotten« (Papilles, Cuvier) eine besondere Bedeutung zu. Weil er in jeder Papille eine Vene und eine Arterie zu finden glaubt, hält er es für möglich, daß die vom Cölom in den Kanal sickernden Stoffe durch die Capillaren aufgenommen und durch das Blut weggeführt werden können. Außerdem könnten die mit Blut gefüllten, geschwollenen Papillen zur Erection des Copulationsorgans führen, dadurch, daß

sie durch Berührung der überliegenden Wand des Kanals einen Reiz auf denselben ausüben.

Lataste nahm an, daß die Kanäle bald geschlossen und bald offen wären. Er selbst fand blindgeschlossene Kanäle, war aber der Meinung, daß Andersons Befund richtig wäre. Er behauptete nun Folgendes:

»leur fonction doit être fort peu importante, puisque tantôt ils se terminent en coecum, et tantôt s'ouvrent librement à l'extérieur; et leur raison d'être doit sans doute être recherchée dans leur filiation, non dans leur usage.«

Gadow schließt sich der Mayerschen Auffassung an. Letzterer ist nämlich der Ansicht, daß eine Anschwellung des Penis durch Einpressung von Leibesflüssigkeit in die Kanäle verursacht werden könne. Sind die Kanäle am Ende offen, wie Gadow für die weiblichen Schildkröten und Crocodilier behauptet, so dienen sie seiner Meinung nach zur Abfuhr und nicht zur Einnahme von Stoffen.

Was meine eigene Ansicht über diese Frage betrifft, so mache ich einen Unterschied zwischen den Schildkröten und den Krokodilen. Bei den Cheloniern habe ich bei den Familien, welche Peritonealkanäle besitzen, verschiedene Arten im Bau der Kanäle gefunden. Am deutlichsten sind die typischen Merkmale beim erwachsenen Männchen entfaltet. Als erste Art möchte ich die Testudinidae nennen. Mit dieser stimmt der Bau der Kanäle bei den Cynosternidae, wahrscheinlich auch der der erwachsenen *Chelydra*, überein. In allen diesen Fällen fanden wir einen langen, engen Kanal, dessen Eingang in der Bauchhöhle durch den Bulbus urethrae überdeckt wird.

Als zweite Art möge der Zustand bei den Pelomedusidae gelten. Hier finden wir einen kurzen, geräumigen Kanal. Die in die Bauchhöhle hineinragenden Auswüchse werden durch die beiden Schlingen des Corpus fibrosum verursacht.

Sehr wahrscheinlich finden wir bei den Trionychidae den Kanal noch anders gebaut. Es fehlte mir jedoch genügendes erwachsenes Material.

Bei der ersten Art nun ist auffallend, daß der Kanal in dem Teil, der unter dem Bulbus urethrae liegt, merkbar verengert ist. In seiner ganzen Länge ist der Kanal von schwellbarem Gewebe begleitet. Die Injektion der Kanäle bei den frischen Tieren zeigte ferner, daß die Wand des Kanals sehr ausdehnbar war. Der Penis liegt bei den zur ersten Art gehörenden Familien in der Form eines Z

zurückgezogen im Cloakalraum, so daß die Glans penis an dem einen, die Bulbi uretrae am anderen Ende des Z gefunden werden. Das eigentliche »Z« wird durch das Corpus fibrosum mit den aufliegenden schwellbaren Bändern, den Corpora cavernosa, gebildet. Füllen sich nun Glans penis und Bulbi urethrae prall mit Blut, so schwellen auch die cavernösen Bänder zu beiden Seiten der Samenrinne an, wodurch dann die Z-förmige Schlinge sich entfaltet; die Musculi retractores penis entspannen sich, und der gestreckte Penis tritt aus dem Anus hervor und kann in die weibliche Cloake eingeführt werden. Das Sperma gleitet dann vom Sinus urogenitalis aus in die Samenrinne, welche durch das Anschwellen ihrer Ränder (cavern. Bänder) nicht unansehnlich vertieft worden ist. Zu seiten der Samenrinne finden wir auch noch die Peritonealkanäle. Sie laufen, wie schon erwähnt wurde, am vorderen Ende mehr zwischen dem Schwellkörper, liegen jedoch am hinteren Ende außerhalb des Corpus cavernosum, nur durch ihre eigene Wand und die aufliegende Cloakalhaut von der Außenwelt geschieden. Außerdem fanden wir, daß in dieser Art das blinde Ende in der Regel intrors, an der Innenseite der Samenrinne, lag.

Meine Ansicht ist nun folgende: Die Kanäle, denen Ringmuskel oder eine muskulöse Wand fehlen, werden sich dem umliegenden Gewebe gegenüber passiv verhalten. Wenn nun der Bulbus urethrae anschwillt, wird der an dieser Stelle ohnedies schon enge Kanal noch mehr verengert. Das Lumen des Kanals wird dann wahrscheinlich abgeschnürt; im Kanal befindet sich vermutlich dieselbe seröse Leibesflüssigkeit, welche auch die ganze Bauchhöhle füllt und bei diesen Reptilien oft in beträchtlicher Menge vorkommt. Dehnen sich nun der Bulbus urethrae und somit die Eichel und das Corpus cavernosum aus, so sind die inmitten dieser Teile liegenden Peritonealkanäle als zwei mit Flüssigkeit gefüllte, abgeschlossene Röhren zu betrachten. Infolge des Druckes, welchen das umgebende Gewebe ausübt, wird nun die in den Röhren befindliche Flüssigkeit zu entweichen suchen, und demzufolge die Kanäle an der Stelle, wo sie am wenigsten Widerstand finden, anschwellen. Dies sind die am meisten analwärts, unmittelbar unter der Cloakalwand gelegene Enden. Die geschwollenen Enden der Kanäle schließen nun die Samenrinne, ehe sie in die Eichel übergeht, nahezu völlig ab und sichern auf diese Weise dem Sperma das Erreichen seines Ziels.

Daß die Kanäle sehr wahrscheinlich mit der Copulation etwas

zu tun haben, zeigen meines Erachtens die Verhältnisse bei der zweiten Art, den Pelomedusidae. Diese haben kurze, geräumige Kanäle. Das cavernöse Gewebe ist nur spärlich entwickelt. Nichtsdestoweniger finden wir in den umgebogenen Schlingen des fibrösen Gewebes eine Vorrichtung, die beim Nachhintenziehen des Penis den Eingang der Kanäle von der Bauchhöhle abschließt. Auch bei diesen Schildkröten halte ich das Abgeschlossensein der Kanäle während der Copulation für sehr wahrscheinlich.

Die Trionychidae haben ein extrorses Ende des Kanals, d. h. die Spitzen endigen in einer Papille, welche an der Außenseite der Samenrinne liegt. Es fehlten mir jedoch erwachsene Tiere, um die Frage nach der Funktion der Kanäle bei dieser Gruppe entscheiden zu können.

Der Zustand bei den Weibchen weist nicht darauf hin, daß die Peritonealkanäle bei ihnen eine funktionelle Bedeutung haben.

Man muß jedoch annehmen, daß bei den Schildkröten, denen die Peritonealkanäle fehlen, bei den männlichen Tieren die Samenrinne mit den Corpora cavernosa allein ihren Zweck erfüllt.

Crocodilia.

Historisches.

Als Johann Gottlob Schneider (33) am Ende des 18. Jahrhunderts seine Historia Amphibiorum zusammenstellte, fand er bei Plumier die Beschreibung eines weiblichen Krokodils[1], welche ihm so sehr auffiel, daß er dieselbe im ganzen zitiert.

Plumier sagte folgendes:

»Ce crocodile était une femelle. Un peu au dessus de l'anus dans l'anus même en avançant vers le rectum on y voit une petite éminence pointue et une caroncule à chaque côté de cette éminence. Chaque caroncule a une ouverture qui se ferme par une manière de valvule annulaire et plissée, et cette ouverture conduit dans la capacité qui est entre le péritoine et les intestins. Un peu plus avant on voit aussi les deux portes des trombes ovaires, qui vont se rendre par plusieurs plis et replis vers le foie chacune vers un des lobes etc.« (S. 102). Soweit mir bekannt ist, wird durch Plumier zum erstenmal auf die erst später mit dem Namen »Peritonealkanäle« bezeichnete anatomische Merkwürdigkeit hingewiesen. Im 19. Jahr-

[1] A. Fritsch teilt mit, daß es ein weibliches Exemplar des amerik. Alligators war.

hundert haben sich einerseits viele Autoren damit beschäftigt, die Kanäle aufs neue zu beschreiben, weil sie bemerkten, daß die durch Plumier gegebene Beschreibung nicht vollkommen mit den eigenen Wahrnehmungen übereinstimmte, anderseits gab die merkwürdige Mitteilung Plumiers mehreren Forschern Veranlassung, über die Tatsachen hinauszuphantasieren, und sich die wunderlichsten Vorstellungen über den Zweck und die Bedeutung dieser Kommunikation zwischen Leibeshöhle und Außenwelt zu machen.

So fanden Js. Geoffroy St. Hilaire und Martin St. Ange (21), deren Untersuchungen der Schildkröten wir schon behandelten, zum ersten Male die beiden Cölomdivertikel beim *Crocodilus lucius* Cuv. ♀; die Kanäle verjüngten sich analwärts und wurden mit dem Namen »Peritonealkanäle« angedeudet.

Fig. 37.

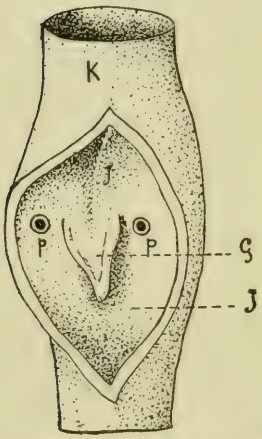

Crocodilus lucius. Die Abbildung zeigt die Mündung der Peritonealkanäle. *K.* Cloake, *I.* Inneres der Cloake, *G.* Glans clitoris, *p.p.* Öffnung der Peritonealkanäle in der Cloake. Nach Js. Geoffroy St. Hilaire et Martin St. Ange.

Über den Unterschied der Kanäle bei den Schildkröten und Krokodilen sagen Js. G. St. Hilaire und Martin folgendes: »que les canaux péritonéaux lorsqu'ils sont arrivés près du gland ne s'ouvrent pas dans le corps caverneux ou dans le tissu érectile, mais vont directement s'aboucher dans le cloaque. Leurs deux orifices, entourés de petits bourrelets arrondis s'aperçoivent très facilement, l'un à droite, l'autre à gauche en dehors de la base du gland . . .« (S. 191). Fig. 37.

Wir wissen jetzt, daß die bei den Schildkröten aufgefundene Kommunikation zwischen den Peritonealkanälen und dem Schwellkörper künstlicher Natur gewesen ist und niemals von anderen Autoren wieder erwähnt worden ist. Außerdem habe ich selbst bei der mikroskopischen Untersuchung der Durchschnitte nie eine Andeutung einer solchen freien Kommunikation von Leibeshöhle und Venensystem gesehen.

Bei allen weiblichen Krokodilen nun fanden Js. G. St. Hilaire und Martin dieselben Erscheinungen: zwei Papillen, die zu seiten des Penis lagen, und in denen sich die Öffnungen der Peritonealkanäle befanden. Nur ein männliches Krokodil zeigte eine Ausnahme; hier hatte der Kanal, ehe er durch die Papille in die Cloake

mündete, einen blinden Nebenzweig, welcher sich als ein enges Kanälchen, »en cul-de-sac«, im Gewebe des Penis verlor. Dies deutet also auf einen sexuellen Unterschied hin, da die beiden Autoren nachdrücklich behaupten, daß eine solche Verzweigung des Kanals nur bei den Männchen vorkommt.

Geoffroy St. Hilaire, der Ältere (20), untersuchte auf seiner Reise in Ägypten verschiedene erwachsene Krokodile. Betreffs der Peritonealkanäle teilte er mit, daß er beim *Crocodilus niloticus* dieselben Verhältnisse fand, wie sie sein Sohn Isidore Geoffroy und Martin gesehen haben, und daß auch er gefunden habe, daß die Kanäle in die Cloake münden. Er sagt: »Ces faits sont exacts, je les ai verifiés.« (S. 514.)

Nach Cuvier (10) soll die Papille, in welcher die Öffnung des Peritonealkanals liegt, entweder mehr vom Penis entfernt in der Cloakalwand oder näher am Penisgewebe liegen; ja, zuweilen kann sogar eine Papille fehlen, weil dieselbe ganz mit der Rute verwachsen sein kann. In allen Fällen fand er einen offenen Kanal. So behauptet er von einem »Caiman à lunettes«: der Peritonealkanal mündet mit »un très petit orifice extérieur, percé dans une légère proéminence sous une paille foliacée, qui le recouvre comme une valvule«.

In der Abhandlung von Stannius (34) begegnen wir zum ersten Male einer Beschreibung, die den bisher gegebenen Befunden widerspricht. Die zu seiner Zeit bestehende Literatur über die Peritonealkanäle war ihm bekannt. Er erwähnt, daß beide Gruppen der Monimostylia Peritonealkanäle besitzen. »Daß diese Peritonealaussackungen bei Schildkröten jemals offene Mündungen besitzen, muß ich mit Mayer und Müller entschieden in Abrede stellen, wenigstens habe ich sie bei keiner gesehen.« Anderseits sollen nach diesem Forscher sich die Peritonealkanäle bei den Crocodiliern nicht immer in demselben Zustande befinden. So hat Stannius bei einem *Crocodilus* einen blindgeschlossenen Kanal gefunden, während er bei zwei männlichen Alligatoren eine sehr feine Öffnung am Ende »jeder Aussackung« zu finden behauptet.

Hier ist also zum ersten Male von blindgeschlossenen Aussackungen bei den Crocodiliern die Rede. Unerklärlich ist mir, daß weder Rathke (30) noch Hoffmann (22) in ihren Arbeiten diese Kanäle erwähnen, da dieselben doch bereits mehrfach beschrieben waren, und deren Mündung in die Cloake schon von Stannius für einen *Crocodilus* in Abrede gestellt worden ist. Ebensowenig erwähnt Milne Edwards diese Cölomdivertikel.

Hingegen sagt Claus (2. Ausgabe: Grundzüge der Allgemeinen Zoologie. 1872) auf Seite 951: . . . »Endlich verdient als Eigentümlichkeit der Krokodile die freie Kommunikation der Leibeshöhle durch Öffnungen der sogenannten Peritonealkanäle, welche an die Abdominalporien der Ganoiden und Selachier erinnern, hervorgehoben zu werden.«

Es ist klar, daß er selbst keine Crocodilier untersucht hatte, um zu entscheiden, ob Stannius recht hatte, als er bei einem Krokodil einen blindgeschlossenen Kanal gefunden zu haben behauptete. Sonst würde er, wie andere Forscher nach ihm, seiner Verwunderung über diese Mitteilung Stannius' Ausdruck gegeben haben.

So veröffentlichte Bridge im Jahre 1880 in seinem »Pori abdominales of vertebrata« das Resultat einer Untersuchung nach dem Vorkommen der Peritonealkanäle bei einigen Crocodiliern.

Er behauptet: »the pores« — gemeint sind die Mündungen der Peritonealaussackungen — »though they have prominent lips, are scarcely papilliform (*Alligator*). In a species of *Crocodilus* (♂) I found a somewhat different condition of things. The peritoneal canals terminated in two small projecting papillae at the base of the penis — but as the apices of these papillae were quite imperforate, there were no abdominal pores.«

Auch er fand, wie Stannius, das eine Mal eine Öffnung, ein anderes Mal eine geschlossene Papille zur Seite des Copulationsorgans. Er ist der Meinung: »by the Crocodilia the existence of pores is far from being universal.« Wie für die Schildkröten, hat seit dem Erscheinen dieser Abhandlung Bridges auch für die Crocodilier der freilich sehr täuschende Name »Abdominalporus« Eingang gefunden. Wir werden unten sehen, daß diese Bezeichnung bei den Crocodiliern mehr Grund hat als bei den Cheloniern.

Nach Gadow (14) sollen alle Krokodile Kanäle haben, die in die Cloake münden. Es würde, m. E., mehr der Wahrheit entsprechen, wenn er hinzugefügt hätte »alle Krokodile, welche ich selbst untersuchte«. Zweifelsohne hat er recht gesehen, wenn er sagt: »The outer orifice of these peritoneal canals is protected by a small papilla. In the neighbourhood of these papillae are several small blind sacs or lacunae.« Von besonderer Bedeutung ist meiner Meinung nach die Abbildung, welche er seiner Arbeit hinzufügt. In natürlicher Größe ist auf Taf. I, Fig. 1, die durch ihn untersuchte

Rute eines *Crocodilus vulgaris* abgebildet; der aus der Cloakalwand hervorragende Teil des Penis ist nicht weniger wie 15 cm lang. Wir werden später sehen, welchem Riesenexemplar dieser Penis angehört hat. Leider findet man in dieser Arbeit Gadows keine Angabe der Totallänge dieses *Crocodilus vulgaris*. In einer späteren Veröffentlichung schreibt er noch Folgendes S. 445: »On either side of the root of this organ in both sexes alike, opens a peritoneal canal, wide enough in large specimens to pass a goose quill.« Ohne Zweifel hat Gadow also offene Kanäle gefunden; nur möchte ich hervorheben, daß er besonders große Exemplare untersuchte.

Man sieht also, daß die Mitteilungen über die Peritonealkanäle bei den Krokodilen mehr differieren, und nicht, wie bei den Schildkröten, nur einzelne Forscher einen offenen Kanal zu finden glauben.

Bles (5) versuchte einen Zusammenhang zwischen Nephrostomen und Abdominalporen zu zeigen. Er bringt in einer Tabelle — siehe Seite 18 — nur die Befunde Gadows und Bridges zusammen, die beide offene Peritonealkanäle angeben.

Voeltzkow (36) veröffentlichte im Jahre 1898 eine Monographie über die Entwicklung der äußeren Körperform des *Crocodilus madagascarensis* Grand. Bei der Untersuchung der Cloake bemerkte er an der Wurzel des Penis zwei kleine Papillen »und darunter eine durch einen Ringmuskel geschlossene kleine Öffnung zu einem Kanal, der in die Leibeshöhle führt«. Dieser Kanal, der auch bei den Schildkröten gefunden wurde, »bei denen er aber nur bei den Weibchen nach außen münden soll, ist bei Krokodilen von beiden Geschlechtern geöffnet«. Man kann als feststehend annehmen, daß Voeltzkow zu der Bemerkung »nur bei den Weibchen« nur durch die Berichte Gadows, und vielleicht auch durch die Bemerkungen Andersons (s. S. 12) gekommen ist. Hätte er von der damals über diese Frage bestehenden Literatur mit einiger Sorgfalt Kenntnis genommen, so würde ihm sicher aufgefallen sein, daß Gadow mit seiner Behauptung vereinzelt dasteht. Wenn Voeltzkow angibt, daß der Kanal bei beiden Geschlechtern der Krokodile offen ist, so hätte er auch mitteilen sollen, ob die jüngeren Exemplare, deren sonstigen Bau er beschreibt, diese offenen Kanäle besaßen. Wir suchen jedoch vergebens nach einer solchen Mitteilung.

Zuletzt beschrieb Szakall (35) S. 35 die Peritonealkanäle, und zwar in seiner im Jahre 1899 bei der Gießener Universität eingegangenen Dissertation: »Über den Bau des Urogenitalsystems der

Krokodile.« Infolge der widersprechenden Mitteilungen, die er über die Peritonealkanäle in der Literatur fand, schenkte er denselben besondere Aufmerksamkeit. Es standen ihm sechs Exemplare des *Alligator mississippiensis* zur Verfügung, von denen drei sehr jung waren und zur mikroskopischen Untersuchung in Durchschnitte zerlegt wurden. Die übrigen waren ein Männchen von einer Totallänge von 150 cm, ein Weibchen von 110 und ein anderes von 75 cm Länge. Er schreibt: »Die Peritonealkanäle oder besser gesagt Peritonealtrichter, da sie sich ja nach hinten verengen, liegen bei den Krokodilen als abgeplattete . . . Ausstülpungen der Bauchhöhle. . . . Bei weiblichen Exemplaren gewahren wir beiderseits am Grunde der Clitoris zwei kleine handschuhfingerartige, von der Cloakenschleimhaut gebildete Erhöhungen, die an ihrem freien Ende vollständig geschlossen sind. Bei männlichen Individuen ist dieses Verhalten insoweit modifiziert, als die mit der stärkeren Entwicklung der Corpora cavernosa penis nicht lateral verbleiben, sondern mehr dorsalwärts rücken, jedoch auch hier unter der Schleimhaut der Cloake bezw. des Penis gelagert sind.« Dieses Stück hat eine Länge von 0,8 cm. »Nach dem Mitgeteilten muß ich mich darauf beschränken, anzuführen, daß die vollständig blinden Endigungen der Kanäle auch durch diese Untersuchungen festgestellt wurden.«

Weiter meint er: »Es ist ja wohl auch nicht von vornherein anzunehmen, daß die bei den Fischen vorhandenen aber bei den Amphibien fehlenden Abdominalöffnungen bei den Reptilien wieder in die Erscheinung treten und damit letztere wenigstens in genannter Hinsicht entwicklungsgeschichtlich hinter die Amphibien zurücktreten sollten.«

Wir können m. E. eine solche Frage nicht entscheiden, solange die Entwicklung beider Gruppen in dieser Beziehung nicht genau untersucht ist. Außerdem braucht eine Mündung des Peritonealtrichters an und für sich nicht direkt auf eine engere Verwandtschaft mit den Fischen hinzudeuten; der einfache Porus bei *Raja* z. B. darf jedenfalls nicht verglichen werden mit den Peritonealaussackungen der Schildkröten und Crocodilier, geschweige daß bei Schildkröten nie eine Öffnung der Kanäle zu finden ist. Meine Meinung über die blindgeschlossenen Enden der Trichter ist, daß Szakall richtig gesehen hat, wie ich weiter unten noch nachzuweisen hoffe.

Der Übersicht wegen, sowie auch um zu zeigen, wieviel in dieser Frage schon veröffentlicht worden ist, habe ich die Befunde früherer Autoren in der folgenden Tabelle zusammengefaßt:

Species	Jahr der Veröffentlichung	Autoren	Peritonealkanäle	
♂ *Alligator (Miss.?)*	vor 1800	Plumier	offen	
♀ ♂ *Croc. spec.*	1828	Hil. & Martin	-	
♀ *Croc. lucius*	-	- - -	-	verzweigt
♀ *Croc. nil.*	1830	Geoffroy St. Hil.	-	-
Caiman à Lunettes	-	Cuvier	-	
Croc. acutus	1841	Owen	-	
Croc. spec.	1856	Stannius		geschlossen
♂ *Alligator lucius*	-	-	-	
♀ ♂ *Alligator*	1879	Bridge	-	
♂ *Croc. spec.*	-	-		-
♀ ♂ *Croc. nil.*	1887	Gadow	-	
♂ *Croc. vulg.*	-	-	-	
♀ ♂ *Croc. madagasc.*	1898	Voeltzkow	-	
♀ ♂ *All. miss.*	1899	Szakall		-

Man kann eine Untersuchung nach dem Vorkommen der Peritonealkanäle nur dann einigermaßen eingehend nennen, wenn sie die folgenden Fragen zu beantworten vermag:

1. Findet man die Peritonealkanäle bei allen Krokodilen?

2. Besteht ein sexueller Unterschied, wie u. a. von St. Hilaire und Martin angegeben wird? Der Unterschied sollte darin bestehen, daß bei den Männchen der Peritonealkanal sich am Ende in zwei Teile verzweigt, von denen sich der eine Teil blindgeschlossen im Gewebe des Penis verlieren, während der andere in die Peritonealpapille münden soll;

3. Kommen nur offene Kanäle bei diesen Reptilien vor? Viel mehr noch, als dies bei den Schildkröten der Fall ist, widersprechen die Angaben der verschiedenen Autoren hinsichtlich der Krokodile einander. Mehrere Forscher fanden entweder ein offenes oder ein blindgeschlossenes Ende. So sagt Bridge: »pores in the Crocodilia are far from being universal.«

4. Die Untersuchung soll auch ans Licht bringen, ob vielleicht eine Beziehung zwischen Geschlechtsreife und einer eventuellen Öffnung des Peritonealkanals besteht.

Die Entwicklungszustände während des Embryonallebens waren bis jetzt völlig unbekannt. Dies schadete besonders allen phylogenetischen Spekulationen, zu denen sich die Forscher haben verleiten lassen in bezug auf die Analogie oder Homologie dieser Peritonealtrichter mit gleichnamigen Eigentümlichkeiten bei den Fischen.

Meine eigenen Befunde werden zeigen, daß infolge Mangels an erwachsenem Material nicht alle Fragen genügend beantwortet werden konnten. Insbesondere gilt dies für die Frage nach einer eventuellen Correlation zwischen Geschlechtsreife und Peritonealkanälen. Folgende Exemplare standen mir zur Untersuchung zur Verfügung:

Species	Länge in cm	Geschlecht	Zustand des Materials	Bemerkungen
Alligator mississippiens. Gray	?	♂	k.	Präparat Urogenitalsystem
Alligator miss.	total 29	♀	-	
- -	- 130	♂	-	
Caiman sclerops Schneid.	- 80	♀	-	
- -	Rücken 14	♀	-	
- -	- 42	♂	f.	
Crocodilus niloticus Laur.	total 150	♂	k.	
- *porosus* Schneid.	Rücken 11.5	♀	-	
- - -	- 17	♂	-	
- - -	ca. 3 m	♀	-	Präparat Urogenitalsystem
- - -	$2^1/_2$ -	♀	f.	
- - -	$2^1/_2$ -	♀	-	

Die Krokodile sind untereinander sehr wenig verschieden, viel weniger als z. B. die Schildkröten. Alle Krokodile zeigen, auch was die Form und den Bau der Cloakalteile betrifft, eine gleiche Organisation. Die Cloake aller durch mich untersuchten Krokodile stimmt überein mit dem Schema auf Seite 5. Nur die erwachsenen, oder die fast erwachsenen, von mir untersuchten Weibchen haben eine sehr kleine Clitoris, während das Copulationsorgan der Männchen stark entwickelt ist.

Bei jungen Tieren, wozu der größte Teil der von mir untersuchten Exemplare gehört, ist ein Unterschied in der Größe des Copulationsorgans nur schwer zu bemerken.

Zwei deutliche und geräumige Peritonealkanäle fand ich aber bei allen untersuchten Krokodilen. Wie schon oben angedeutet wurde, kann der Peritonealkanal in einer Papille enden; Cuvier hob hervor, daß diese Papillen an der Wurzel des Penis mehr oder weniger am Penis liegen können. Auch ich habe innerhalb derselben Species beide Formen der Mündung und deren Übergänge gefunden, z. B. beim *Alligator mississippiensis.* Die Cloake eines männlichen *Alligator mississippiensis* von einer Totallänge von 150 cm ist auf

Taf. I, Fig. 12, mit der dorso-median aufgeschnittenen Wand abgebildet. Zu beiden Seiten der Wurzel des kräftigen Penis liegen einige Fältchen in der Cloakalhaut, unter denen das blindgeschlossene Ende der Peritonealkanäle liegt. In einer von Herrn Resink präparierten Alligator-Cloake fand ich dagegen den Peritonealkanal im Penisgewebe blindgeschlossen sich verlieren. In diesem Fall war die Peritonealpapille ganz mit dem Penis verwachsen. Den Teil des Penis, welcher die letzten Enden des Kanals enthält, habe ich außerdem in einer Schnittserie untersucht. Ein Schnitt, in dem der Kanal fast in der Mitte getroffen ist, ist in Fig. 38 abgebildet. Man sieht, daß der Peritonealkanal hier blindgeschlossen endigt. Es ist hier gar kein Zweifel möglich.

Fig. 38.

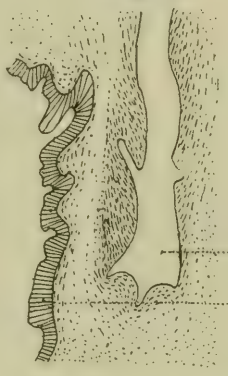

Alligator mississippiensis ♂. Längsdurchschnitt durch den Teil des Penis, welcher den letzten blinden Teil des Peritonealkanals enthält.

Ein junges Weibchen derselben Sorte (*All. miss.*) zeigte zwei gut entwickelte Peritonealpapillen, in denen sich die blindgeschlossenen Cölomtrichter befanden.

Da wir also bei diesen Alligatoren alle drei durch Cuvier angegebenen Typen der »Mündung« der Peritonealtrichter wiederfanden, so komme ich zu dem Schluß, daß innerhalb der Species die größtmögliche Variabilität im Vorkommen dieser Papillen besteht.

Der rechte Peritonealkanal in Fig. 12, Taf. I, ist von der Cloake aus aufgeschnitten; es fallen uns hier zwei kleine Säcke auf (*bl. 1, 2*). Derartige Blindschläuche fand ich in fast allen Peritonealkanälen; sie kamen sehr unregelmäßig, aber stets im geräumigen, mehr proximalen Teile der Cölomtrichter vor. Die Kanäle verjüngen sich nach dem Anus zu. Ehe sie jedoch in den mehr oder weniger ausgebildeten Papillen enden, zeigen sie eine nicht unbeträchtliche Erweiterung, die sich proximal ausdehnt und dem vorderen Ende der Corpora fibrosa zum größten Teil als eine von der Cloakalhaut überdeckte Blase aufliegt, so daß die Corpora fibrosa am vorderen Ende mit zwei Cölomblasen bedeckt sind, welche nur durch die tiefgehende Samenrinne getrennt werden. So deutlich ausgebildet habe ich diese Eigentümlichkeit nur bei diesem sehr großen männlichen *Alligator mississippiensis* angetroffen.

Wie schon gesagt, haben die Kanäle bei diesen drei Exemplaren ein blindgeschlossenes Ende.

Vom *Caiman sclerops* untersuchte ich drei Exemplare hinsichtlich des Vorkommens der Peritonealkanäle. Ein junges Weibchen zeigte

Fig. 39.

Caiman sclerops ♀. Querdurchschnitt durch die Cloake (Proctodäum) (vergleiche Textfigur 2 *B*). Links und rechts in der Hauptfigur die Peritonealkanäle (*p.k.*).

Fig. 40.

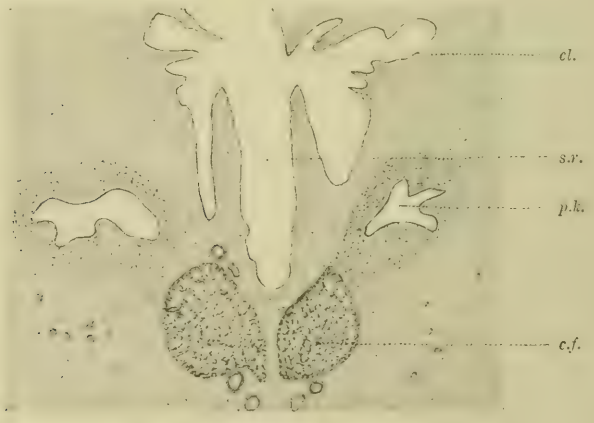

Caiman sclerops ♀. Wie Fig. 39, etwas weiter nach hinten.

die in Fig. 1, Taf. II abgebildete Cloake. Besonders imponierten die großen Papillen zu den Seiten der Wurzel der Clitoris, die hier relativ stark in die Cloake hervorragt. Dieses Exemplar war sehr jung, der Wolffsche Gang war noch nicht zurückgebildet, und das Ovarium war im Anfang seiner Entwicklung. Die Peritonealkanäle

endigten blindgeschlossen in den Papillen. Der Teil der Cloake, welcher die Papillen und die Clitoris enthielt, wurde in Durchschnitte zerlegt; die Fig. 39 zeigt das Blindendigen der Oviducte in der Cloakalwand.

Bekanntlich entsteht die Geschlechtsöffnung bei den Crocodiliern erst dann, wenn die jungen Tiere schon einige Zeit ausgeschlüpft sind. Jedoch war mir nicht bewußt, daß die Oviducte selbst bei Crocodiliern von 2,5—3 m Totallänge noch keine Kommunikation mit der Cloake haben. Ich komme hierauf beim *Crocodilus* noch zurück. Die Durchschnitte zeigen weiter nichts vom Schema — Fig. 2 *A. B. C.* — Abweichendes. Die Peritonealkanäle, die in Fig. 39 *p k.* sehr geräumig sind, werden analwärts enger und enger und rücken auf die Seite der Clitoris (Fig. 40). Sie endigen links und rechts in den Papillen (Fig. 41). Beim zweiten Weibchen, von ungefähr gleicher Länge, fand ich dieselben Verhältnisse.

Fig. 41.

Caiman sclerops ♀. Wie Fig. 39 und 40. Noch weiter nach hinten. Rechts ist der Peritonealkanal verschwunden, links befindet sich das Ende des Kanals auf der Peritonealpapille (*p.p.k.*).

Bei einem Männchen dieses *Caiman sclerops*, von einer Rückenlänge von 42 cm und einer Totallänge von fast 2 m, also einem besonders großen Exemplar, fand ich indessen zwei schwach ausgebildete Papillen, in die die Peritonealkanäle mündeten. Wir treffen also bei diesem fast erwachsenen männlichen Exemplar offene Peritonealkanäle an. Die Öffnung war nur klein, ließ jedoch das mittels einer Handspritze unter sanftem Druck ins Cölom eingebrachte Wasser durch.

Vom *Caiman sclerops* ist bekannt, daß er meistens nicht länger als 2,5 m wird. Im Kataloge des Brit. Museums findet man die Länge des größten Exemplars mit 2,60 m angegeben. Der *Caiman sclerops*, den ich untersuchte, und der fast 2 m lang war, ist also als nahezu erwachsen zu betrachten. Ich fand bei ihm, wie gesagt, einen offenen Kanal.

Eine Untersuchung beim *Crocodilus porosus* zeigte, daß ebensowenig wie beim *Caiman* und *Alligator* hier ein sexueller Unterschied im Sinne St. Hilaires und Martins, nämlich eine Verzweigung

des Peritonealkanals an seinem Ende, aufzufinden war. Ich untersuchte ein junges Weibchen (Rückenlänge 11,5 cm), dessen Peritonealkanäle in normalem Zustande waren und blindgeschlossen endigten (Fig. 42, 43 und 44). Die linke Peritonealpapille (*p.p.k.*) war etwas verletzt und dadurch weniger deutlich.

Ein blindgeschlossenes Ende fand ich auch bei einem Männchen von 17 cm Rückenlänge (Fig. 45).

Im zoologischen Laboratorium befand sich ein durch Prof. C. Ph. Sluiter hergestelltes Präparat des Urogenitalsystems eines weiblichen *Crocodilus porosus*. Die beiden Mündungen der Peritonealkanäle waren durch eine vom Cölom aus eingeführte Borste angedeutet. Es war also eine kleine Öffnung auf beiden Peritonealpapillen zu sehen. Die eine Papille wurde in eine Schnittserie zerlegt, weil ich mich zu überzeugen wünschte, ob die Öffnung künstlicher Natur war.

Bei der mikroskopischen Untersuchung der Durchschnitte bekam ich den Eindruck, daß der Porus auf natürliche Weise entstanden war, da die Zellen der Ränder unverletzt waren. Es sei noch hervorgehoben, daß auch hier die Oviducte blind in der Cloakalwand endigten.

Während meiner Untersuchungen wurden mir zwei eben gestorbene, sehr große Exemplare von *Crocodilus porosus* zur Verfügung gestellt. Es waren zwei Weibchen von 2,5 m Totallänge. Nun ist 2,5 m für ein *Crocodilus porosus* keine so beträchtliche Größe, wie z. B. 2 m für *Caiman sclerops*. Die Maximallänge, die ein *Crocodilus porosus* erreichen kann, ist nach Gadows Angabe: »Specimens of 15 to 20 feet in length are not incommon, and there is a record of one monster of 33 feet.« Die Weibchen von etwas mehr als 8 Fuß sind also nur von geringer Größe. Ich war mir bewußt, daß ich die beiden Exemplare von *Crocodilus porosus* als relativ junge Tiere zu betrachten hatte, und fand auch wirklich die Oviducte blindgeschlossen. Ebenso endigten die Peritonealtrichter blind in kleinen, deutlichen Papillen zur Seite der Clitoris.

Ich untersuchte ferner einen jungen männlichen *Crocodilus niloticus*. Die Totallänge war 150 cm. Die in den Katalogen des Brit. Museums angegebene Maximallänge beträgt 4,5 m. Auch hier bedecken die Peritonealpapillen zu beiden Seiten des kräftigen Penis die blindgeschlossenen Enden der Peritonealtrichter. Auch fanden sich hier die proximal ausgestülpten Säcke an den Corpora fibrosa vor, jedoch weniger deutlich ausgebildet als beim Alligator (Taf. I, Fig. 12).

Fig. 42.

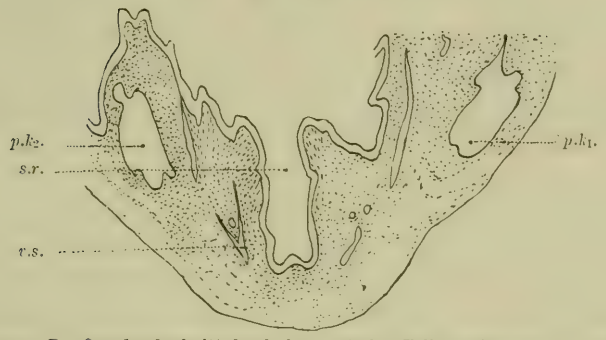

Crocodilus porosus ♀. Querdurchschnitt durch den ventralen Teil der Cloakalwand. Der Peritonealkanal liegt links unmittelbar vor seinem Ende und rechts neben der Samenrinne (*s.r.*).

Fig. 43.

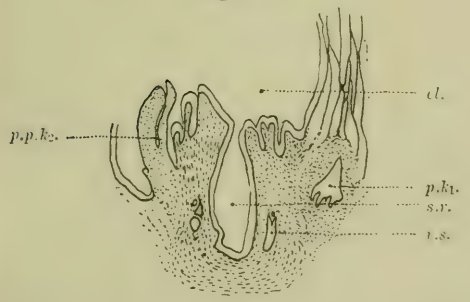

Crocodilus porosus ♀. Wie Fig. 42. Links endigt der Peritonealkanal in einer Papille ($p.p.k_2$), rechts liegt der Kanal noch im Gewebe, das die Cloake umgibt.

Fig. 44.

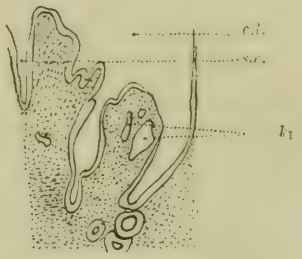

Crocodilus porosus ♀. Wie Fig. 42 und 43. Rechts liegt das Ende des Peritonealkanales vor.

Fig. 45.

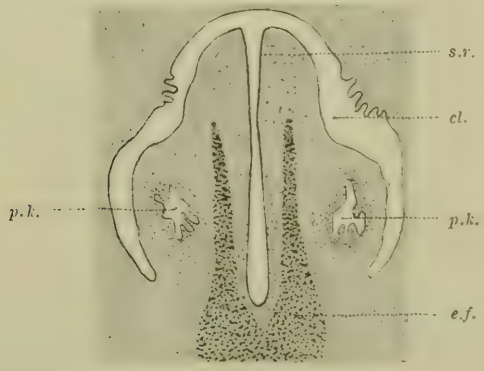

Crocodilus porosus. Querdurchschnitt des Proctodäums unmittelbar vor dem blinden Ende der Peritonealkanäle.

Das von mir untersuchte Exemplar von *Tomistoma Schlegeli* war ein weibliches, sehr kleines Exemplar, von nur 58 cm Totallänge. Die Peritonealkanäle zeigten eine merkwürdige Übereinstimmung mit denen der bisher untersuchten Krokodile und Alligatoren. In der Cloake endigten die Kanäle blind, in tief in einer Einstülpung der Cloakalwand liegenden Papillen.

Aus den Ergebnissen meiner Untersuchungen geht hervor, daß diese nicht alle auf Seite 65 gestellten Fragen beantworten können. Für festgestellt kann man wohl annehmen, daß beide Geschlechter ohne Ausnahme Peritonealtrichter haben. Einen sexuellen Unterschied, wie ihn St. Hilaire und Martin behaupten, muß ich in Abrede stellen. Wohl fand ich bei den größeren Männchen eine schwache Aussackung des Kanals auf den Corpora fibrosa (Alligator, *Tomistoma*). Die Peritonealpapillen liegen mehr oder weniger dicht am Penis. Sie können auch ganz fehlen, indem sie mit dem Penis ein kompaktes Ganzes formen.

Ohne Zweifel können bei Crocodiliern offene Peritonealkanäle vorkommen, doch ist nach meinen Befunden diese Merkwürdigkeit nur auf die größeren (geschlechtsreifen?) Tiere beschränkt. Mit andern Worten: der Durchbruch des Peritonealkanals kommt vermutlich erst im späteren Lebensalter des Tieres zustande. Diese Auffassung ist wahrscheinlich die richtige. Wir finden in der Dissertation Szakalls eine genaue Angabe der Länge der Exemplare des *Alligator sclerops*, die ihm zur Verfügung gestanden haben. Unter diesen befand sich ein Weibchen mit noch blindgeschlossenen Oviducten. Hierzu sagt Szakall, daß bei Weibchen, die »ein vorgerücktes Stadium der Eifollikelbildung auf (zu) weisen, die cloakale Öffnung des Eileiters noch geschlossen ist. An den konservierten, von jüngeren und mittelalten Krokodilen stammenden Präparaten konnte ich die Öffnung des Eileiters nicht konstatieren. . . . Bei einem geschlechtsreifen *Alligator mississippiensis* (H.) waren die Mündungen der Eileiter hinter der Clitoris nebeneinander auf der ventralen Wand der Cloake gelegen«. Die Exemplare, die er selber — S. 66 — beschrieb, sind m. E. noch nicht geschlechtsreife Tiere gewesen.

Auch die von mir selbst untersuchten Weibchen hatten blindgeschlossene Oviducte und waren nicht als erwachsen anzusehen. Allerdings hatte auch das von Prof. Sluiter präparierte Weibchen *Crocodilus porosus*, das offene Peritonealkanäle zeigte, geschlossene

Eileiter. Nach einer persönlichen Angabe des Präparators war dieses Tier fast 3 m lang. Meine Meinung geht nun dahin, daß aller Wahrscheinlichkeit nach Szakall nur geschlossene Kanäle fand, weil die von ihm untersuchten Exemplare zu jung waren. Die Angabe der meisten Forscher, daß sie nur dann und wann einen offenen Kanal gefunden haben, möchte ich daraus erklären, daß sie einmal ein mehr erwachsenes Exemplar, ein anderes Mal ein jüngeres Tier untersuchten. Habe ich doch selbst nur bei zwei der größten von mir untersuchten Krokodile offene Kanäle finden können, während für die kleineren, und für alle Embryonen, eine solche Öffnung in Abrede gestellt werden muß. Einmal auf den Einfluß des Alters aufmerksam gemacht, muß uns auffallen, daß nur ein einziger Forscher die Größe des von ihm untersuchten Tieres angegeben hat, nämlich Plumier, der von der Größe des Herzens eines von ihm untersuchten Tieres sagt: »Le coeur était à peu près de la grosseur et de la figure d'un oeuf de poule«. Es soll also ein großes Exemplar gewesen sein. Weiter teilt Gadow noch mit, daß in »large specimens« ein Federkiel ganz leicht die Öffnung des Peritonealkanals zu passieren vermag. Etwas weiter erwähnt er aber nachdrücklich, daß er größere Exemplare meint, wenn von dieser Öffnung die Rede ist. Dennoch versuchte kein Autor die widersprechenden Angaben in der Literatur zu lösen. Ich glaube nicht, daß eine eingehende Untersuchung an hinreichendem erwachsenen Material meine Auffassung als irrig erweisen wird. Möge es mir vergönnt sein, die hier geäußerte Meinung durch weitere Untersuchungen einmal bestätigen zu können! Es wird sich dann zweifelsohne ebenfalls zeigen, ob eine Correlation zwischen dem Entstehen der Öffnungen in der Papille und der Geschlechtsreife besteht. Der eigentliche Zeitpunkt, in dem die Oviducte durchlöchert werden, sowie die Art dieses Prozesses sind uns völlig unbekannt.

Betreffs der embryonalen Entwicklung der Cölomtrichter verweise ich auf Seite 52—54. Wiederholt sei hier nur, daß die Kanäle bei Embryonen nie, was aber behauptet worden ist, funktioniert haben, weil sie während des Eilebens noch in der Entwicklung begriffen sind, sich analwärts fortbilden (durch Neubildung fortsetzen) und erst, wenn das junge Krokodil ausgeschlüpft ist, zur vollen Ausdehnung kommen.

Endlich sei noch die Frage nach der Bedeutung und dem eventuellen Zweck dieser Kanäle erörtert.

Die beiden Kanäle zeigen, wenigstens bei den zwei größten

untersuchten Männchen, Säcke, welche sich auf die Corpora fibrosa proximal ausdehnen und meines Erachtens auf keine besondere Funktion hindeuten: erstens, weil keine Einrichtung besteht, die ein Abschnüren des Kanals vom Cölom ermöglicht, zweitens, weil bei erwachsenen, sowie sexuell funktionierenden Krokodilen der Cölomtrichter vermutlich in die Cloake mündet, also eine elastische Funktion, wie bei der Schildkröte, ganz und gar ausgeschlossen ist. Ist die Papille jedoch durchlöchert, und besteht also eine Kommunikation von Leibeshöhle und Cloake, finden wir dann in den Verhältnissen eine Andeutung, daß Stoffe diese Öffnung passieren? Diesbezügliche Wahrnehmungen sind nicht gemacht worden. Es will mir scheinen, daß die Behauptung St. Hilaires und Martins sich als unhaltbar erweisen wird. Sie meinen, es wäre möglich und auch begreiflich, daß ein Krokodil bei stundenlangem Aufenthalt im Wasser durch die Abdominalporen regelmäßig Wasser in die Bauchhöhle aufnehme, und daß das Abdomen eine respiratorische Funktion habe, weil die Capillaren der Eingeweide dem Wasser Sauerstoff entnehmen. »Le voilà«, sagt G. St. Hilaire der Ältere, »véritable amphibie dans ce sens, qu'il est aérien par sa poitrine et animal aquatique par une modification de l'état de son abdomen« (p. 515). Ich glaube, daß im Gegenteil wegen der Trichterform der Kanäle anzunehmen ist, Stoffe werden durch Kontraktionen des Abdomens eventuell in die Cloake und aus dem Körper ausgeführt werden. Tatsächliche Beweise fehlen jedoch auch für diese Auffassung. Die Frage nach der Funktion dieser Kanäle bleibt also offen!

Die Ergebnisse dieser Arbeit können wie folgt zusammengefaßt werden:

Nicht alle Schildkröten haben Peritonealkanäle. Soweit untersucht, fehlen die Kanäle den weiblichen Chelonidae, Sphargidae, Carettochelydae und *Emydura novae-Guineae* sowie den *Chelone imbricata* ♂ und ♀;

Kommen beim erwachsenen Tier keine Kanäle vor, so fehlen sie auch beim Embryo (*Chelone mydas*).

Das Vorkommen der Kanäle halte ich für ursprünglich; ich nehme an, daß sie, wo sie fehlen, verloren gegangen sind. Rudimente eines Kanals konnte ich nicht auffinden.

Ob das Fehlen des Kanals bei den genannten Gruppen auf eine nähere Verwandtschaft derselben hinweist, kann ich nicht entscheiden. Der Kanal kann verschiedene Male verloren gegangen sein.

Beide Geschlechter besitzen Peritonealkanäle, jedoch mit sexuellem Unterschied. Dieser zeigt sich in der Form und Länge der Kanäle, die mit der mehr oder weniger kräftigen Entwicklung des Copulationsorgans zusammenhängen.

In allen Fällen endigt der Kanal blindgeschlossen vor der Eichel.

Eine offene Verbindung mit dem cavernösen Gewebe besteht nicht.

Die Wand des Kanals wird stets von einem einlagigen »Epithel« gebildet.

Eine Durchbohrung der Cloakalwand findet nicht statt.

Eine Funktion des Kanals bei den männlichen Tieren ist meines Erachtens angedeutet durch die Lage und Form des Kanals im Verhältnis zum Penis, zu den Bulbi urethrae, der Samenrinne und den Corpora cavernosa; sie besteht darin, daß sie die Samenrinne zur Zeit der Paarung vollständiger vom übrigen Teil der Cloake abschließt.

Eine Correlation zwischen Geschlechtsreife und dem Ende des Kanals besteht bei den Weibchen nicht; ebensowenig hat bei den Männchen die Copulation einen Einfluß auf das hintere Ende der Kanäle.

Der Kanal erreicht seine volle Entwicklung erst postembryonal. Es besteht kein Grund, anzunehmen, daß der Kanal beim Embryo jemals offen gewesen ist oder funktioniert hat.

Bei den untersuchten Krokodilen endigt bei allen jüngeren Tieren der Kanal blind.

Bei zwei größeren Exemplaren (♂ 2 m und ca. 3 m ♀) habe ich eine durchlöcherte Papille gefunden.

Es ist sehr gut möglich, ja sogar wahrscheinlich, daß erst bei älteren Krokodilen diese Durchbohrung stattfindet.

Auf eine Funktion des Kanals, wie bei den Schildkröten, deuten die Verhältnisse nicht hin.

Der Kanal entwickelt sich in der Weise, daß er bei den jüngeren Embryonen am kleinsten ist und sich im Verhältnis zum Wachstum des Embryos weiter entwickelt. Es besteht kein Grund, anzunehmen, daß diese Kanäle jemals offen gewesen sind.

Die Wand besteht aus einem einlagigen »Epithel«, das sich aus Zellen des umliegenden Gewebes bildet. Der anale Teil des Kanals ist stets der jüngste.

Verzeichnis der zitierten Arbeiten.

1. Anderson, Dr. J., »On the cloacal bladders and on the peritoneal canals in Chelonia«. In: the Journ. of the Linnean Society. Zoology Vol. XII, 1876.
2. Balfour, F. M. »On the Origin and History of the Urogenital Organs of Vertebrates.« In: Journal of Anat. and Physiol. Vol. X, p. 17.
3. Bauhoff, J., »Die Begattung der Griechischen Schildkröte.« In: Zool. Garten. Jahrg. 32. 1891. S. 274.
4. Bles, Edward J., »The correlated Distribution of Abdominal Pores and Nephrostomes in Fishes.« In: Journ. of Anat. and Physiol. Vol. XXXII. 1898. p. 484.
5. Bles, E. S., »On the Openings in the Wall of the Body Cavity of Vertebrates.« In: Proceed. Roy. Society. Vol. LXII. 1897.
6. Boas, J. E. V., »Zur Morphol. der Begattungsorgane der amnioten Wirbeltiere«. In: Morph. Jahrb. Bd. XVII. 1891. S. 271.
7. Bojanus, »Anatome Testud. europ.« 1819—1821.
8. Budgett, J. S., In: »The work of John Samual Budgett.« Edited by J. Gratam Kerr. Cantbr. Univ. Press. 1907. p. 108.
9. Bridge, T. W., »Pori abdominales of Vertebrata.« In: Journ. of Anat. and Physiol. Vol. XIV. p. 81.

9a. Claus, C., »Lehrbuch der Zoologie«. 1883—1891.

10. Cuvier (et G. L. Duvernoy). Anat. Comp. Vol. VIII. 1846. p. 288. 2e édition.
11. Duméril et Bibron, Erpétologie Générale. Vol. I. p. 195.
12. Edwards, Milne, M. H., »Eléments de Zoologie«. Bruxelles, Société typographe belge. 1841.
13. Gadow, H., »Amphibia and Reptiles.« p. 445. Macmillan & Co. 1901.
14. Gadow, H., »Remarks on the Cloaca and on the Copulatory Organs of the Amniota«. In: Philos. transactions. Vol. CLXXVIII (B.) p. 5.
15. Fritsch, A., »Zur Anat. der Elephanten-Schildkröte.« In: Prag. Abh. Vol. IV. 1870. S. 12.
16. Gegenbaur, C., »Bemerkungen über die Pori abdominales.« In: Morph. Jahrb. Bd. X. 1885.
17. Gerhardt, Ulrich., »Copulationsorgane der Wirbeltiere.« In: Ergebnisse und Fortschritte der Zool. Dr. J. W. Spengel. Bd. I. Heft. 2. S. 307.
18. Gregory, E. R., »Observations on the development of the excretory system in Turtles.« In: Zool. Jahrb. Vol. XIII. Abt. Anat.
19. Hellmuth, K., »Morph. Studien über Cloake und Phallus der Amnioten (Fleischmann): Die Schildkröten und Krokodile.« In: Morphol. Jahrb. Bd. XXX. 1902. S. 582.
20. St. Hilaire, Geoffroy, »Description des Reptiles de l'Egypte«. Vol. XXIV. p. 514.
21. Hilaire, Is. Geoffroy St., et Martin St. Ange, In: Ann. des Sc. Nat. Vol. XIII. 1828. p. 153, 201.
22. Hoffmann, C. K., »Reptilien«. In: Bronn's Klassen und Ordnungen. VI. 3.
23. Lataste, F., »Injection des can. péritonéaux chez la Testudo nemoralis. In: Journal de Zoologie. 1877. F. VI. p. 389.

24. Lataste, F., »Par où les Tortues absorbent-elles l'eau nécessaire à leur économie?« Bull. d. l. Soc. zoologique de France, VI. 1877.
25. v. Möller, F., »Über das Urogenitalsystem einiger Schildkröten.« In: Zeitschr. f. wiss. Zool. Vol. LXV. 1899. S. 573.
26. Müller, Joh., »Über zwei verschiedene usw.« In: Abh. Akad. Wiss. Berlin. 1883. S. 164.
27. Owen, R., »Contribution on 25 Oct.« In: Proc. of the comm. of Science a. Corr. of the Zool. Society of Londen (= Proc. Zool. Society.) Part. 1. 1831. p. 141.
28. — Comp. Anat. Vol. 1. p. 582.
29. Rathke, H., »Entwicklungsgeschichte der Schildkröten.« Braunschweig. 1848.
30. ——, »Entwicklungsgeschichte der Krokodile.« Braunschweig. 1866.
31. Schmidtgen, Otto, »Die Cloake und ihre Organe bei den Schildkröten.« In: Zool. Jahrb. Bd. XXIV. Anatomie.
32. Schneider, J. G., »Allgemeine Naturgeschichte der Schildkröten.« Leipzig 1783.
33. Schneider, J. G., »Historia Amphibiorum. 1801. S. 102.
34. Stannius, H., »Handbuch der Anat. d. Wirbeltiere.« II. 2. Aufl. S. 268.
35. Szakall, Julius, »Über den Bau des Urogenitalsystems der Krokodile.« Gießener Diss. Budapest. 1899.
36 Voeltzkow, A., »Beiträge zur Entwickl. Gesch. der Reptilien. Biol. und Entwicklung der äußeren Körperform von Crocodilus madagascarensis Grand.« In: Abh. Senckenberg. Naturf. Ges. Frankfurt. Bd. XXVI. 1898. S. 1.
37. Weber, M., »Die Abdominalporen der Salmoniden nebst Bemerkungen über die Geschlechtsorgane der Fische.« Morph. Jahrb. Bd. XII. 1886. S. 366.
38. Wiedersheim, R., »Über die Entwicklung des Urogenit. Apparates bei Krokodilen und Schildkröten.« Arch. mikrosk. Anat. Bd. XXXVI. 1890.
39. v. Wyhe, J. W., »Bijdragen tot de kennis van het Urogenitaalsysteem der Reptilien«. In: Tijdsch. d. Nederl. Dierk. vereeniging. Deel V. 1881. pag. 111—120.

Tafelerklärung.

Tafel I.

Fig. 1. *Chrysemys picta* ♂. Natürliche Größe. Ventraler Teil der Cloakalwand (*cl. w.*), mit der Glans penis (*gl. p.*) und den Enden der Peritonealkanäle (*p. k.*), welche zu beiden Seiten der Samenrinne (*s. r.*) liegen. Die Kanäle enden in der Nähe der Glans penis (*gl. p.*), unter zwei pigmentlosen Papillen (*p. l. p.*), links und rechts von der Samenrinne. Der linke Kanal wurde der Länge nach geöffnet.

Fig. 2. *Damonia reevesii* ♂. Etwas vergrößert. Ansicht des hinteren Teiles der Bauchhöhle. Das Tier liegt auf dem Rücken; man sieht oben in der Figur die sich nach unten verjüngende Blase (*u. b.*); zu beiden Seiten des Blasenhalses findet man die Eingänge in die Peritonealkanäle (*p. k.*), teilweise durch die Bulbi urethrae (*b. u.*) überdeckt. An der Rückenseite des Tieres ist der Darm (*d.*) angeheftet; und die beiden Testes (*t.*) mit den Ductus deferentes (*v. d.*), welche in zahlreichen Schlingen nach hinten in die Cloake führen.

Fig. 3. *Cyclemys amboinensis* ♀. Etwas vergrößert. Teil der ventralen Cloakalhaut (*cl. w.*) mit der Clitoris (*cli.*). Die Haut der Cloake ist zum Teile pigmentiert; wo die pigmentierte Region (*pi. cl. w.*) anfängt liegen die blinden Enden der Peritonealkanäle (*p. k.*).

Fig. 4. *Cinixys erosa* ♀. Etwas vergrößert. Man denke sich das Tier auf dem Rücken liegend. Links ist die Harnblase (*u. b.*) etwas zur Seite geschoben, um den engen Eingang in den Peritonealkanal (*p. k.*) zu zeigen. Rechts überdeckt die dünne häutige Blase den Eingang des anderen Kanals. Die Oviducte (*ovi.*) sind stark angeschwollen und wie die Eierstöcke (*ova.*) nur zum Teil eingezeichnet. Der Darm (*d.*) ist geräumig.

Fig. 4a. *Cinixys erosa* ♀, 5mal. Die Bucht im Peritonealkanal (Textfigur 14) ist der Länge nach aufgeschnitten. Die Wand zeigt zwei Papillen (*pap.*).

Fig. 5. *Homopus areolatus* ♀. Etwas vergrößert. Ansicht des hinteren Teiles der Bauchhöhle eines auf dem Rücken liegenden Tieres. Nur das linke Ovarium (*ova.*) ist entwickelt. Eileiter (*ovi.*) findet man auf beiden Seiten. Am Blasenstiel (*u. b.*). die sehr kleinen Eingänge der Peritonealkanäle (*p. k.*)

Fig. 5a. *Homopus areolatus* ♀, 8mal. Eingang des rechten Peritonealkanals wie auf Fig. 5.

Fig. 6. *Testudo angulata* ♀. Etwas vergrößert. Hinterer Teil der Bauchhöhle eines auf dem Rücken liegenden Tieres. Oviducte (*ovi.*) sind stark angeschwollen. Darm (*d.*) ist geräumig. Die weiten Eingänge in die Peritonealkanäle sind weit auf die Seite gerückt; der Eingang (*p. k.*) wird von kleinen, deutlichen Bindegewebe-Pfeilerchen behindert.

Fig. 7. *Cinosternum scorpioïdes* ♂, 4mal. Teil der ventralen Cloakalwand mit der Eichel (*gl. p.*) und dem letzten (hinteren) Teil der Samenrinne (*s. r.*), auf deren Seite die Peritonealkanäle (*p. k.*) liegen.

Fig. 7a. *Cinosternum scorpioïdes* ♂. Der rechte Peritonealkanal (*p. k.*) der Fig. 7 wurde der Länge nach geöffnet. Das hintere Ende ist stark pigmentiert. An der lateralen Seite befinden sich im Kanal eine Reihe Pfeilerchen bindegewebiger Art (*b.*).

Fig. 7b. *Cinosternum scorpioïdes* ♂. Ein Pfeilerchen (*b.*) aus Fig. 7a. von der Seite gesehen; es verbindet die ventrale mit der dorsalen Wand.

Fig. 8. *Chelone mydas*, 4—5mal. Der hintere Teil der Leibeshöhle des auf dem Rücken liegenden Tieres zeigt die Nieren (*nr.*), auf welchen die Eileiter (*ovi.*) und die jungen Ovarien (*ova.*) liegen, den Darm (*d.*), durch ein kräftiges Septum mit dem Rücken verbunden, und die kleine, dickhäutige Harnblase (*u. b.*), durch ein Septum (*se.*) an die Bauchfläche angeheftet. Das Peritoneum läuft ohne Einsenkung vom Blasenstiel bis an die Eileiter. Eine Andeutung eines Peritonealkanals sucht man vergebens.

Fig. 9. *Sternothaerus derbianus* ♂, 1mal. Ein kleiner Teil des hinteren Cöloms. Die Ductus deferentes (*v. d.*) sind einem Septum angeheftet; sie laufen nach hinten durch die Schlingen des Corpus fibrosum (*c. f.*) und münden in den Sinus urogenitalis (Fig. 23). Diese Schlingen überdecken die Eingänge in die kurzen geräumigen Peritonealkanäle (*p. k.*).

Fig. 10. *Emydura macquariae* ♂. Abbildung der Cloake, durch einen dorsalen medianen Schnitt geöffnet. Das Corpus fibrosum reicht bis zum Punkt a. Die Glans penis (*gl. p.*) liegt am Ende der Samenrinne (*s. r.*), auf deren Seiten die kurzen Peritonealkanäle (*p. k.*) liegen. Mehr dorsal befinden sich die beiden Eingänge in die Anal- oder Cloakalblasen (*cl. bl.*).

Fig. 11. *Emydura macquariae* ♂. Der hintere Teil der Bauchhöhle mit der Blase (*u. b.*), den Testes (*t.*), den Ductus deferentes (*v. d.*). Auf beiden Seiten des Blasenstiels (*u. b.*) bemerkt man zwei kräftige bohnenförmige Auswüchse (*b. u.*), welche die geräumigen Eingänge der Peritonealkanäle (*p. k.*) zum Teil überdecken.

Fig. 12. *Alligator lucius* ♂. Etwas vergrößert. Die Cloake wurde dorsal der Länge nach geöffnet. Ventral liegt im Proctodäum (*p. d.*) der kräftige Penis (*p.*). Die Samenrinne (*s. r.*) fängt hinter dem Septum urogenitale (*se. u. g.*) an und ist bis auf den Penis zu verfolgen, bis an die sogenannte Schneppe (*sn.*). An der Wurzel dieses Penis liegen einige Falten der Cloakalhaut, worunter man sich die Enden der Peritonealkanäle (*p. k.*) zu denken hat. Der linke Kanal ist unberührt gelassen, während der rechte teilweise von der Cloake aus geöffnet worden ist. Wie man rechts in der Figur sieht, wird der Kanal nach oben geräumiger, um allmählich ins Cölom überzugehen. Die Wand des Kanals (*p. k.*) trägt zwei kleine Blindsäcke (*bl. 2.*). Gegen den Anus hin zeigt der Kanal eine größere Ausbuchtung, die sich nach vorn auf das Corpus fibrosum legt. Der weitere Teil verengert sich dann bald, um unter den oben angedeuteten Falten zu endigen.

Fig. 13a. *Chelydra serpentina* ♀ (jung), 2mal. Ansicht des Hinterteiles der Bauchhöhle des auf dem Rücken liegenden Tieres. Eingang der Peritonealkanäle (*p. k.*) sehr eng. Deutlich ausgebildete Cloakalblasen (*cl. bl.*)

Fig. 13b. Der in Fig. 13a abgebildete Teil ist von der Seite gesehen.

Tafel II.

Fig. 1. *Alligator sclerops* ♀. Etwas vergrößert. Hinterer Teil der Cloake (*p. d.*, *u. d.*); rechte Hälfte der Cloake abgeschnitten. Auf der Seite der Clitoris (*cli.*) sieht man die kräftige Peritonealpapille (*p. p. k.*), in welcher der Peritonealkanal (*p. k.*) blind endet.

Fig. 2. *Chrysemys picta* (Embryo). Abbildung eines stark vergrößerten Querschnittes des hinteren Endes des Peritonealkanals (*p. k.*), zur Veranschaulichung der Bildung des Lumens und des »Epithels« der Wand des Kanals.

Fig. 3. *Chrysemys picta* (Embryo). Wie in Fig. 2, einer anderen Durchschnittserie.

Fig. 4. *Chrysemys picta* (Embryo). Anales Ende des Peritonealkanals (*p. k.*); nur wenige Zellen bilden dessen erste Anlage.

Fig. 5. *Chrysemys picta* (Embryo). Teil des Gewebes, in welchem mehrere Hohlräume (*p. k.*) entstanden sind, welche sich später zu einem Lumen zusammenschließen und so den Peritonealkanal bilden werden. Links blutführende (*bl. k.*) Hohlräume (*v. s.*)

Fig. 6. *Cinosternum* (Embryo). Abbildung eines stark vergrößerten Querschnittes der Gegend, in welcher der Peritonealkanal in das Cölom (*c.*) übergeht. Der linke Kanal ist bereits vollständig abgeschnürt (*p. k.*). Links und rechts der Wolffsche Gang (*W. G.*) und Ureter (*ur.*), welche mehr nach hinten in den sich später zum Sinus urogenitalis entwickelnden Teil der Cloake ausmünden (*all.*; *si. u. g.*).

Fig. 7. *Crocodilus porosus* (Embryo). Abbildung eines stark vergrößerten Querschnittes des hinteren (jüngsten) Teiles des Peritonealkanals (*p. k.*), zur Veranschaulichung der Bildung des Lumens und der Wand des Kanals.

Erklärung der Abbildungen.

Tafel I—II.

a., *an.*	After.	*m.d.*	Moschusdrüse.
all.	Allantois.	*m. r. cli.*	Musculus retractor clitoris.
an. bl. (= *cl. bl.*)	Analblasen.		
ao.	Aorta.	*m. r. p.*	Musculus retractor penis.
a. p.	Arteria penis.		
art.	Arterie.	*nr.*	Niere.
b.	Pfeilerchen.	*ö. W. G.*	Mündung des Wolffschen Ganges.
bl. k.	Blutkörperchen.		
bl. g.	Blutgefäß.	*ö. g. g.*	Mündung des Geschlechtsganges.
b. u.	Bulbus urethrae.		
c.	Leibeshöhle	*ov.*, *ovi.*	Eileiter.
c. »*a.*«	Teile der Leibeshöhle.	*ova.*	Eierstock.
c. »*b.*«		*p.*	Penis.
c. c.	Corpus cavernosum (Schwellkörper).	*pap.*	Papille.
		pi. cl. w.	pigmentierte Cloakalhaut.
c. d.	Coprodäum.		
c .f.	Corpus fibrosum.	*p. d.*	Proctodäum.
cl.	Cloake.	*p. k.*	Peritonealkanal.
cl. bl.	Cloakal (Anal)blase.	*p. l. p.*	pigmentlose Papille.
cl. d.	Cloakalblindsack.	*p. p. k.*	Peritonealpapille.
cli.	Clitoris.	*sn.*	Schneppe.
cl. w.	Cloakalwand.	*s.*	Septum.
c. w.	Cölomwand; Peritoneum.	(*s. u. g.*) *se. u. g.*	Septum urogenitale.
		si. u. g.	Sinus urogenitalis.
d.	Darm.	*s. r.*	Samenrinne.
div. p. k.	Auswachs der Peritonealkanalwand.	*t.*	Testes.
		u. b.	Harnblase.
d. s.	dorsales Septum.	*u. d.*	Urodäum.
g. g.	Geschlechtsgang.	*ur.*	Ureter.
g. g. ö. (*ö. g. g.*)	Geschlechtsöffnung.	*v. s.*	Blutführende Hohlräume.
gl. p.	Eichel, Glans penis.		
l. g.	lockeres Bindegewebe.	*v. d.*	Ductus deferens.
m.	Mesenterium.	*W. G.*	Wolffscher Gang.

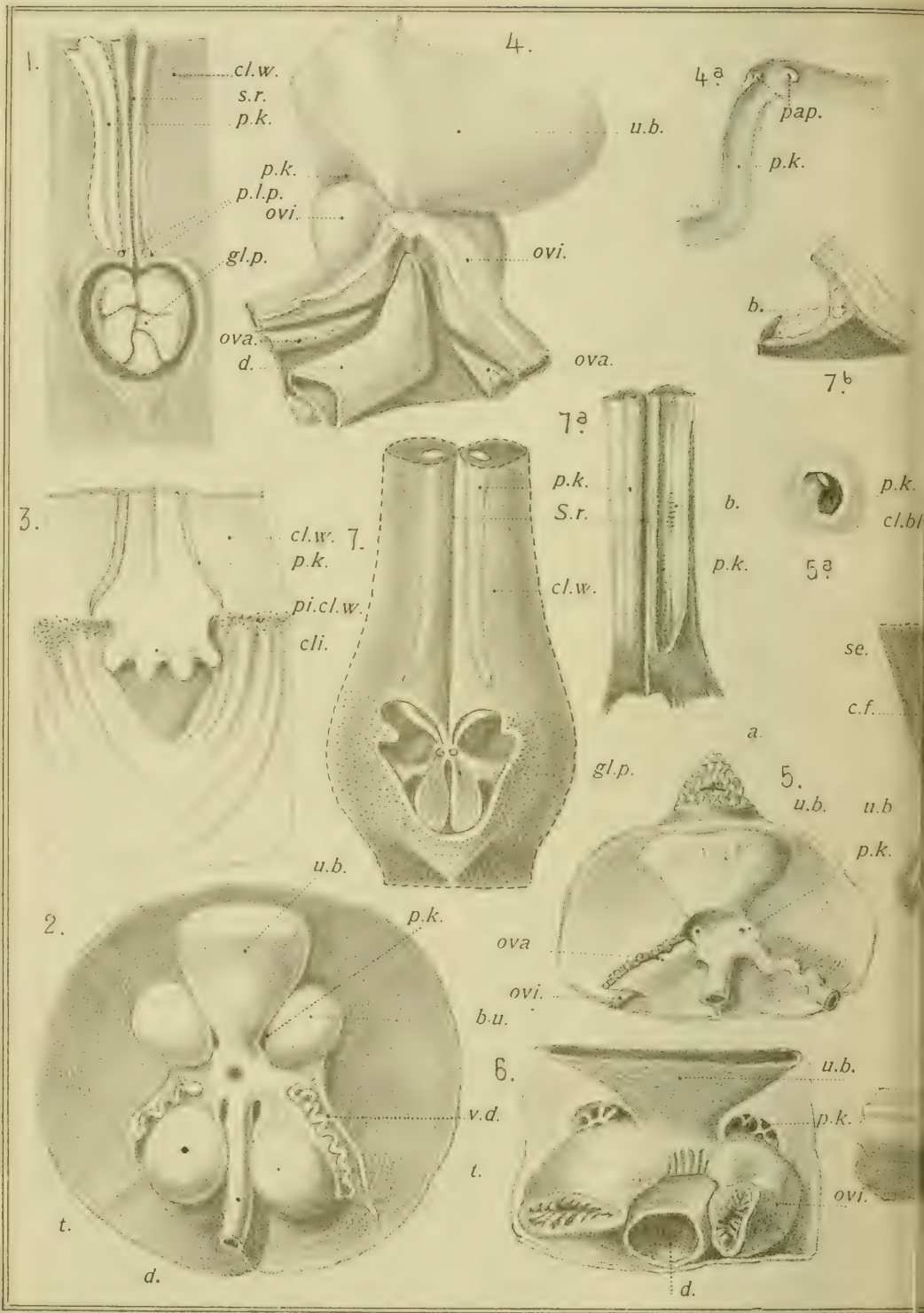
1.
cl.w.
s.r.
p.k.
p.k.
p.l.p.
ovi.
gl.p.
ova.
d.
4.
u.b.
ovi.
ova.
4a
pap.
p.k.
b.
7b
7a
p.k.
S.r.
cl.w.
b.
p.k.
5a
p.k.
cl.bl
3.
cl.w.
p.k.
pi.cl.w.
cli.
7.
gl.p.
a.
se.
c.f.
5.
u.b.
u.b
p.k.
ova
ovi.
b.u.
u.b.
p.k.
2.
v.d.
t.
d.
6.
u.b.
p.k.
ovi.
t.
d.

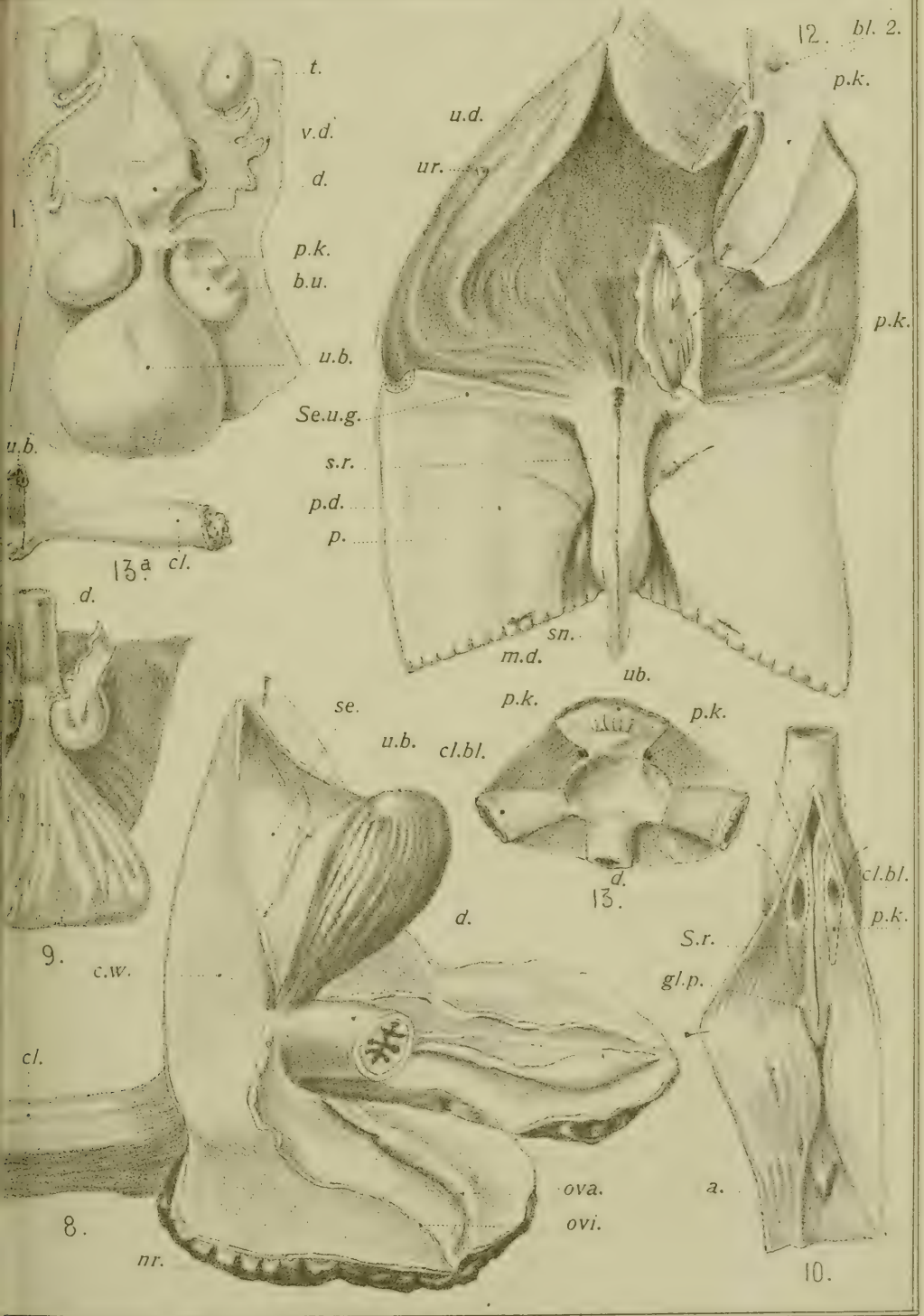
1.
t.
v.d.
d.
p.k.
b.u.
u.b.
u.b.
13a
cl.
12.
bl. 2.
p.k.
u.d.
ur.
p.k.
Se.u.g.
s.r.
p.d.
p.
sn.
m.d.
ub.
d.
9.
c.w.
cl.
se.
u.b.
cl.bl.
p.k.
p.k.
d.
13.
d.
S.r.
gl.p.
cl.bl.
p.k.
ova.
ovi.
nr.
8.
a.
10.

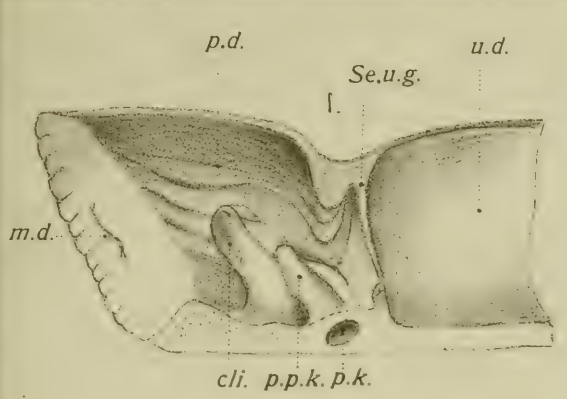
p.d.
u.d.
Se.u.g.
1.
m.d.
cli.
p.p.k.
p.k.

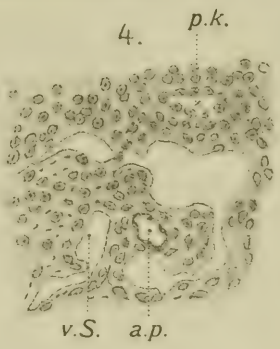
4.
p.k.
v.S.
a.p.

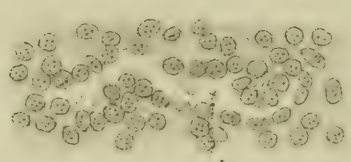
3.
p.k.

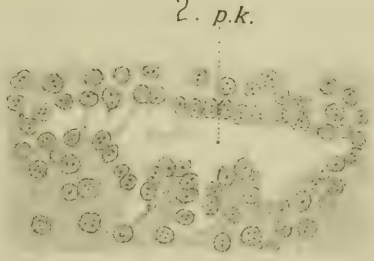
2.
p.k.


7.
p.k.

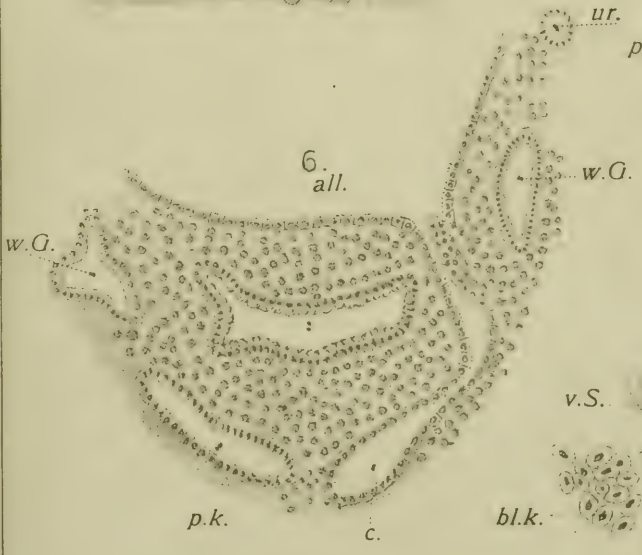
ur.
6.
all.
w.G.
w.G.
p.k.
c.

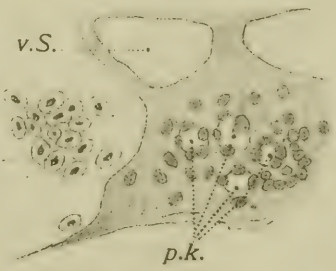
5.
v.S.
bl.k.
p.k.

(*Aus dem anatomischen Institut der Universität Heidelberg. Direktor: Herr Geh. Hofrat Professor Dr. M. Fürbringer.*)

Zur Entstehung des Tuberculum articulare beim Menschen.

Von

Dr. **Robert Hoever.**

Mit 1 Figur im Text und Tafel III.

Bereits an anderer Stelle[1], bei Besprechung eines abnormen Hundegebisses, habe ich darauf hingewiesen, daß bei den Hunden die Kronenlinie bzw. die Marginallinie eine weitgehende Übereinstimmung mit denselben Linien am menschlichen Schädel aufweist.

Beim Menschen ist sie in letzterer Zeit verschiedentlich Gegenstand des Interesses und der Untersuchung gewesen, so in den Abhandlungen von Spee, Peckert, Lubosch u. a.

Gerade letzterer geht in seinen sehr interessanten Untersuchungen »Über Variationen am Tuberculum articulare des Menschen« den Gründen nach, welche die Ausgestaltung der vorderen transversalen Jochbogenwurzel zu einem Tuberculum articulare verursacht haben.

Größere Untersuchungen nun, die mich seit mehreren Jahren gerade mit diesem Teile des Schädels vertraut gemacht haben, ließen seinerzeit auch in mir die Frage entstehen, welche Gründe es gewesen, die maßgebend waren für die Transformation des menschlichen Kiefergelenkes.

Im Kern der Sache mit den Ergebnissen übereinstimmend, in den Schlußfolgerungen aber von Lubosch abweichend, erschien mir gerade das Gebiß der Caniden als wichtiger Ausgangspunkt für meine Deduktionen.

[1] Hoever. Zur Casuistik der Zahn- und Kiefer-Deformitäten im Tierreiche. I. Deutsche Monatsschrift für Zahnheilkunde. 1910. Heft 10.

In seinen Untersuchungen sagt Lubosch (S. 340): »Es erhebt sich also die Frage: Welche von den Umbildungen, die sich an dem Gebisse des Menschen gegenüber dem der Anthropoiden vollzogen haben, sind die Ursachen für die Erhebung des Tuberculum articulare gewesen?

Um das Ergebnis kurz vorweg zu nehmen, sei die Frage dahin beantwortet, daß allem Anscheine nach die für Anthropoiden und Menschen charakteristische Kronenlinie des Gebisses maßgebend für die Form des Gelenkhöckers ist.«

Auch an anderer Stelle gibt Lubosch gerade die Kronenlinie als die causa movens für die Umgestaltung des Tuberculum articulare an[1].

Mit diesem Ergebnisse seiner Untersuchungen nimmt dieser Autor den alten Standpunkt ein, den bereits Spee in seiner Publikation (S. 291) dargelegt hat, indem er sagt: »Die Entwicklung des gebogenen Verlaufs der Kauflächen scheint daher an das Vorhandensein des Tuberculum gebunden, ebenso die kreisförmige Bahn bei sagittaler Schubbewegung des Kiefers.«

Nach Spee und fußend auf dessen Untersuchungen und weiterhin auf Grund eines Aufsatzes von Weiss (der mir leider nicht zur Verfügung stand) kommt Peckert in seinen vorwiegend praktischen Zwecken dienenden Ausführungen zu der Schlußfolgerung (S. 492):

»Zweifellos ist die allmähliche Entwicklung des Tuberculum articulare der Effekt der funktionellen Beanspruchung des Kiefergelenkes, wie ja die spezielle Ausarbeitung jedes Gelenkes nur die bejahende Antwort des peripheren Bedürfnisses darstellt. So ist offenbar beim Kiefergelenk die Art der Nahrung und damit die Art zu kauen der primär gestaltende Faktor, der die Entstehung einer schräggeneigten Gelenkfläche verlangt; sekundär entwickelt sich dann die Kompensationskurve, ohne die der erzielte Kaueffekt nur ein wenig ausgiebiger sein könnte. Jedenfalls gibt es keine Kompensationskurve ohne Tuberculum articulare.«

Von der Weissschen Arbeit berichtet Peckert: »Auch ihm fällt es auf, wie vor ihm schon vielen andern Beobachtern, daß ein bestimmter Zusammenhang bestehen muß zwischen dem Gelenkhöcker und in geringerem Grade zwischen dem Überbiß und der Kompen-

---

[1] Vgl. Lubosch, Das Kiefergelenk der Säugetiere. (Verhandl. d. Gesellsch. Deutscher Naturf. und Ärzte. 79. Versamml. Dresden 1907. Teil 2, Hälfte 2. Med. Abtlg. S. 458—460.)

sationskurve. Ich vermisse nur einen Erklärungsversuch dieser Tatsachen.«

Im Gegensatz zu Lubosch, der die Kompensationskurve, d. i. die Kronenlinie, für das primäre und die Entstehung des Tuberculum articulare für das sekundäre Moment hält, betritt Peckert, und verstehe ich den Speeschen Satz richtig, auch Spee selbst, auf den sich ja Peckert vor allem stützt, den umgekehrten Weg, indem beide die Kompensationskurve das sinngemäße Ergebnis des primär sich bildenden Gelenkhöckers sein lassen.

Über die Gestaltung der Kronenlinie selbst sagt Lubosch, wie folgt (S. 340): »Im Gegensatz zu früheren Behauptungen hat Welcker gezeigt, daß bei dem uns hier wesentlich interessierenden Scherenbiß die Form der Kronenlinie des Oberkiefers eine kompliziert gekrümmte ist. Sie ist im Bereich der Molarzähne nach unten konvex, dann folgt eine Hebung, während sie im Bereich der Vorderzähne wieder nach unten konvex ist. In der älteren Darstellung von Mühlreiter ist von dieser konkaven Erhebung im Bereich der Incisivi nicht die Rede. Am Unterkiefer verläuft die gleiche Linie im ganzen konkav .... Diese Art der Anordnung habe ich bei keinem der von mir untersuchten Psalidodontenschädel vermißt. Sie ist verschieden stark ausgebildet. Nachweisen läßt sie sich stets. Bei jugendlichen Zähnen mit Milchzahngebiß war sie nur wenig ausgeprägt. Diese Gestaltung der Kronenlinie ist das Ergebnis zweier Umstände. Erstens senkt sich der Alveolarfortsatz bis zum ersten Molaris und hebt sich dann wieder in einem nach unten konkaven Bogen, zweitens aber nimmt die Höhe der Kronen von vorn nach hinten ab. Namentlich ist das von Wichtigkeit für die Molares, deren vorderster der größte ist.«

In der Tat haben nicht nur Mühlreiter, sondern auch die übrigen Autoren ihr Augenmerk nur auf die hintere (aborale) Hälfte der Kronenlinie gewandt und die Veränderungen, die sich beim menschlichen Gebisse in der vorderen Hälfte vollzogen haben, vernachlässigt. Erst Welcker und auf Grund dessen Untersuchungen Lubosch haben mit Recht diese Unterlassung wieder gutgemacht.

In vergleichend-anatomischer Hinsicht wird fraglos zunächst die Kronenlinie, wie sie bei den Anthropoiden in die Erscheinung tritt, von Interesse sein, wenn auch, wie Lubosch betont, damit keine stammesgeschichtlichen Schlußfolgerungen gegeben werden sollen.

Bei den Anthropoiden (Fig. 3*a*) beschreibt Lubosch die Kronenlinie also: »Auch bei den Anthropoiden besteht eine geringe Krüm-

mung der Kronenlinien. Wenn man sich die Eckzähne entfernt denkt, so würden hier ähnliche Verhältnisse resultieren, wie sie Welcker für den menschlichen »Zangenbiß« konstruiert hat. Diese Zangenbißkrümmung weicht von der Scherenbißkrümmung nur im Bereiche der Incisivi ab, wo sie im Gegensatz zu dieser sich nicht wieder senkt. Zwar ist auch bei Anthropoiden im Oberkiefer eine Krümmung des Alveolarfortsatzes vorhanden, wenn auch nicht so stark wie beim Menschen, dagegen nimmt die Höhe der Zähne bis zum zweiten Molarzahn zu, der im allgemeinen der größte ist . . . .

Aus der Vereinigung dieser Umstände ergibt sich bei den Anthropoiden eine Kronenlinie, die im Bereiche der Incisivi zwar mit einer seltener vorkommenden menschlichen Zangenbißstellung gleichsinnig sich verhält, hingegen im Bereich der Molaren völlig von der menschlichen abweicht.«

Und S. 345 heißt es weiter: »Da nun die Entstehung des Scherenbisses mit der Veränderung des Gesichtsschädels, die verschiedene Länge der Molares mit der Rückbildung der hinteren Molares zusammenhängt, so gewinnen wir als allgemeinsten Ausdruck des Ergebnisses den Satz, daß das Tuberculum articulare sich infolge der bei dem Menschen erworbenen orthognathen Gesichtsform und der bei ihm vollzogenen Rückbildung der hinteren Molares entwickelt hat.«

Bei der Vergleichung nun eines brachycephalen Hundeschädels (Fig. 2) mit dem menschlichen Schädel (Fig. 3*b*) sehen wir in seitlicher Aufsicht, daß sich die Kronenlinie beim Hund in ihren wesentlichen Punkten mit derjenigen des Menschen derart deckt, daß wir die oben von Lubosch angegebene Welckersche Beschreibung des psalidodonten Bisses ohne weiteres auch für den kurzschädeligen Hund in Anwendung bringen können.

Wir haben auch hier die typische und wohlausgeprägte nach unten (ventral) gerichtete Konvexität im Bereiche der Molares, wobei zu beachten ist, daß wir für unseren Fall beim Hunde den vierten Prämolaren seiner Größe und Lage nach wohl als Homologon des menschlichen ersten Molaris ansehen können. Die Prämolargegend weist in gleicher Weise die für den Menschen erwähnte Hebung (ventrale Konkavität) auf, während im Bereiche der Incisores — der Caninus ist auch hier auszuschalten — sich gegen die Medianlinie eine neuerliche Konvexität ergibt.

Wenn sich beim Hunde im Prämolarbezirke eine tiefere Konkavität bemerkbar macht, als solches beim Menschen der Fall ist,

so ist solches der vorschreitenden Reduction der vorderen drei Prämolaren und ihres Alveolarfortsatzes zugunsten des Dens lacerans zugute zu halten.

Vergleichen wir aber weiterhin genauer die beiden Linien des Menschen und des Anthropoiden miteinander, so sehen wir sie in ihren Hauptzügen bei dem letzteren gleichfalls, nur daß sie hier sich weit flüchtiger, primitiver, gleichsam noch im Entstehen, dem Auge darbieten. Wir erkennen im beiliegenden Bilde (Fig. 3*a* u. 3*b*), das der Abhandlung von Lubosch entnommen ist, deutlich eine zarte Hebung im Bereiche der Molares, namentlich aber kommt solches an der Marginallinie — die ja doch ihrerseits nur ein Abklatsch der Kronenlinie ist — deutlich zum Ausdrucke. Was weiter die Incisivalgegend angeht, so bemerkt dazu Lubosch selbst, daß diese Region sich im allgemeinen gleichsinnig mit der des labidodonten Menschen verhält, indessen »ist auch bei Anthropoiden im Oberkiefer eine Neigung des Alveolarfortsatzes vorhanden, wenn auch oft nicht so stark wie beim Menschen.«

Gleicherweise aber ergibt eine Parallele zwischen der Kronenlinie eines kurz- und eines langschädeligen Hundes (Fig. 1) bei dem letzteren die Verflüchtigung all dieser Charakteristika, die für den ersteren zutrafen. In der Gegend der Molaren ist die Konvexität bis auf einen geringen Rest eliminiert. Es stellt sich das namentlich deutlich an der Marginallinie dar, deutlicher als bei der Kronenlinie, wo die abnorme Entwicklung des Dens lacerans in Rechnung zu setzen und zu subtrahieren ist. Die konkave Gestaltung des Prämolarbezirkes hat sich gleicherweise »verflüchtigt«, sie ist verflacht; und ein gleiches gilt für den Bereich der Schneidezähne.

Wir kommen also hier zu der Überzeugung, die Merkmale der Kronenlinien, wie sie sich beim Anthropoiden und dolychocephalen Hundeschädel in eindeutiger Weise uns darbieten, haben sich beim Menschen und beim brachycephalen Hundeschädel in einsinniger Weise präzisiert, gefestigt.

Es steht also bezüglich dieser Erscheinung Mensch zum Anthropoiden in gleichem Verhältnis, wie der brachycephale zum langschädeligen Hunde.

Im Unterkiefer ist der Alveolarrand nicht konkav wie beim Menschen, sondern er bildet eine fast gerade nach vorn aufsteigende Linie (Lubosch l. c. S. 343).

Auch diesen für den Anthropoiden aufgestellten Satz können wir gleicherweise für den Vergleich zwischen brachy- und dolicho-

cephalem Schädel annehmen, wie solches der Vergleich zwischen den beiden Schädeln dartut.

Wenn nun innerhalb der Primaten einerseits, innerhalb der Caniden andrerseits sich diese Vorgänge wiederholen, so haben wir solches fraglos einsinnigen Veränderungen des Schädels zu verdanken.

Und zwar ist es die Wandlung des prognathen Schädels in eine mehr minder orthognathe Form, oder anders gesagt, die Verkürzung der Basallinie vom Alveolarpunkte bis zum Basion, die diese Wirkung hervorbringt, beim Hunde innerhalb des Genus, bei den Primaten innerhalb der Ordnung.

Das letztere kommt auch darin etwas zum Ausdruck, daß die Verflüchtigung der Charakteristika beim Anthropoiden weiter geht, als beim dolichocephalen Caniden.

In seiner Figur 25, die hier wiedergegeben sei (Fig. 1), gibt Welcker eine Beschreibung der Durchmesser der Schneidezähne, bzw. deren Stellung zum Proc. alv. beim Menschen, Neger und Orang.

Fig. 1.

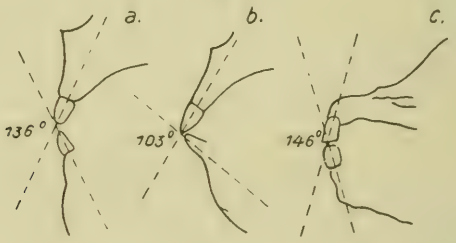

Richtung der Schneidezähne beim Deutschen, Neger, Orang. (Nach Welcker.)

Welcker gibt dazu folgende uns auch hier interessierende Erklärung (S. 90): »Fig. 25 führt die Vorderenden dreier Schädeldurchschnitte vor, geordnet nach wachsender Schnauzenbildung. Wenn der Winkel der Schneidezahnachsen beim Neger mit der Zunahme der Prognathie und der Schnauzenbildung sich erheblich zugespitzt hat, so ist dieses bei dem weit mehr prognathen Orang keineswegs der Fall, sondern es ist bei ihm durch orthodonte Schneidezahnstellung die oben erwähnte Kompensation erfolgt.

Wie ich finde, macht sich dieselbe kompensierende Zahnstellung auch an menschlichen Schädeln geltend, so bei den Sunda-Malayen, und es verleiht dieselbe diesen Schädeln einen ganz eigentümlichen, an den Affenschädel erinnernden physiognomischen Ausdruck, der allerdings viel mehr beim Anblick des Schädels, als an einer Zeichnung hervortritt.«

Dieses Charakteristikum des Anthropoiden-Schädels und desjenigen des Menschen trifft auch nun wiederum zu für den dolichocephalen und den brachycephalen Schädel des Hundes. Wobei Orang und langschädeliger Hund synonyme Komponenten darstellen, während das Verhalten des Negers für den brachycephalen Vertreter zutrifft. Nur das letzte Stadium, das des Menschen, d. h. des hochstehenden, entbehrt seines Partners, muß dessen aber auch entbehren, weil eben kein rezenter Canide einen solchen Grad von Orthognathie erreicht hat, wie solches beim Indogermanen der Fall ist.

Es interessiert aber, zu sehen, wie selbst in den kleinsten Details, wie sie die Achsen der Incisores darstellen, sich wiederum die einsinnig aufsteigende Linie zu erkennen gibt.

Die Verkürzung der Basallinie der Schädel innerhalb bestimmter Gruppen äußert sich am Gebiß in der Incisivalgegend derart, daß hier eine Abflachung sich vollzieht, die entweder einen bestehenden Bogen schärfer präzisiert oder aber eine Spitze in einen Bogen verwandelt. In der Prämolar- und der vorderen Molargegend tritt eine Verbreiterung des Gebißschemas ein, während die hinteren Molaren außerdem noch das oben erwähnte Aufwärtsstreben zeigen.

Dieses Bild weist der Mensch im Gegensatz zu den Anthropoiden auf, wobei außerdem noch eine Reduction der Zahnmasse der einzelnen Zähne auftritt. Bei dem Vergleiche zwischen dolicho- und brachycephalem Hund finden wir dasselbe Bild wieder; hier aber bewirkt die Verkürzung des Kiefers weiterhin noch eine Drehung der ersten drei Prämolaren um ihre sagittale Achse. Während beim langschädeligen Hunde noch breite Diastemata zwischen den Prä-, ja den sämtlichen Antemolaren sich zeigen, sind diese nicht nur beim kurzschädeligen geschwunden, sondern die Prämolaren mußten außerdem noch eine mehr minder transversale Lage einnehmen.

Die vorstehenden Betrachtungen ergaben, daß die beim Menschen und beim brachycephalen Hunde gleichsinnige Kronenlinie sich auf Grund einer bei beiden eindeutigen Entwicklung vollzogen hat, und wir gewinnen somit als allgemeines Ergebnis der Untersuchungen den Satz: Die Verkürzung der Basallinie bei dolichocephalem und brachycephalem Hunde einerseits, bei Anthropoiden und Menschen andererseits zeitigt Veränderungen, die auf gleicher aufsteigenden Linie liegen.

Als besonderes aber: Die Gestaltung der Kronenlinien, wie sie sich in Übereinstimmung beim Menschen und beim kurzschädeligen Hunde darbieten, ist der Ausdruck der Verkürzung der Basallinie.

Beim Menschen nun tritt im Gelenke eine neue Komponente auf, die Ausbildung der Facies praeglenoidalis zu einem Tuberculum articulare. Und es ergibt sich die Frage, ist das Tuberculum articulare die notwendige Folgeerscheinung einer sich in solcher Richtung entwickelnden Kronenlinie?

Wenn wir bisher bei Hund und bei Primaten die gleiche Entwicklung sich vollziehen sahen, so werden wir auch berechtigt sein, bei beiden die gleichen Wirkungen auf das Gelenk zu fordern, wenn eine solche sich bei dem einen von beiden vollzieht. Oder mit anderen Worten, ist das Tuberculum articulare die Konsequenz der menschlichen Kronenlinie in ihrer Gestaltung, so dürfen wir auch erwarten, daß beim brachycephalen Hundeschädel sich ein Tuberculum articulare vorfindet, wo die Linie ja die gleiche ist bzw. geworden ist.

Beim dolichocephalen Hundeschädel nun bietet die Gelenkfläche eine plane, etwas von hinten und unten (caudo-ventral) nach vorn und oben (oro-dorsal) schauende Platte dar, ähnlich dem Gelenke, wie uns der Anthropoide ein solches aufweist. Beim brachycephalen Hundeschädel weisen die Gelenkpartien uns die gleichen Verhältnisse auf, wie bei dem langschädeligen. Vielleicht, daß die Fläche etwas mehr horizontal gerichtet ist. Von einem Tuberculum aber findet sich nichts vor.

Das Gelenk der Caniden, wie überhaupt der Carnivoren ist ein Scharniergelenk mit der Variation, daß die Gelenkpartie des Schädels sich bei den einzelnen Vertretern bald mehr, bald minder zu einer den Condylus umschließenden Hohlrolle umgestaltet. Die Bildung eines Tuberculum im menschlichen Sinne liegt daher hier ganz außer Bereich, da sie bei einer Scharnierbewegung außerhalb des Zweckmäßigen gelegen ist.

Wir dürfen daher m. E. auf die gestellte Frage, ob die Kronenlinie in unserem konkreten Sinne ein Tuberculum articulare zur Folge haben muß, wie solches Luboschi wenigstens für das Gelenk des Menschen annimmt, mit »Nein« antworten. Wenigstens aber trifft solches für das Genus »Canis« zu.

Wir haben aber in unseren Untersuchungen gesehen, wie sich bei Hund und bei Primaten die Bildung der Kronenlinie in einheitlich aufsteigender Linie vollzogen hat und wir können daher auch für den Menschen den unbedingten Kausalnexus zwischen Tuberculum articulare und Kronenlinie ablehnen.

Es müssen vielmehr andere Faktoren vorhanden sein, welche

beim Menschen die Ausbildung des Gelenkhöckers zur Folge hatten, und zwar müssen das Faktoren sein, die beim Menschen im Gegensatz zum Hunde neu hinzugekommen sind, die also dem letzteren noch abgehen. Diesen nachzuspüren, sei die Aufgabe der zweiten Hälfte dieser Arbeit.

Lubosch sagt auf Seite 338 seiner Untersuchungen Folgendes: »Ich erkenne vielmehr einen anderen Zusammenhang zwischen der Prognathie und der flachen Gestaltung des Tuberculum articulare. Beide Erscheinungen hängen durch die Stellung der Incisivi miteinander zusammen. Wenn ich die von Welcker an einem großen Material angestellten Untersuchungen meinen Ausführungen zugrunde lege, insbesondere seiner Terminologie mich bedienen darf, so habe ich von den dort beschriebenen Gebißformen drei hier wiedergefunden. Ein meißelförmiges Aufeinanderprallen der Schneidezähne (von Welcker Labidodontie genannt), ein scherenförmiges Überragen der oberen Incisivi über die unteren (nach Welcker Psalidodontie genannt) und ein mehr oder weniger starkes nach vorn gerichtetes Hervorragen der oberen Incisivi über die unteren (nach Welcker Stegodontie) . . . . Die Beziehung zwischen der Stellung der Incisivi und der Gestaltung des Gelenkhöckers ist nur durch diese zwei Gruppen gegeben. Das Maß des Übereinandergreifens der Incisivi von dem einfachen geraden Biß bis zu den höchsten Graden ist zugleich ein Maß für den Abstand, den der Gelenkkopf von der Basis gewinnen muß . . . Bei sonst gleichen Verhältnissen wird also das Tuberculum um so flacher und breiter sein müssen, je stärker die alveolare Prognathie ist und je weniger die Zähne übereinandergreifen. Der Einfluß der Schädelform auf die Form der Gelenkfläche scheint mir hierdurch bestimmt zu sein . . . . Die Frage nach den Ursachen der Gelenkumbildung kann hierdurch nicht erschöpft sein. Vielmehr werden wir als auf die wichtigste Quelle der Umbildung auf das Gebiß selbst hingewiesen.«

Das heißt also, Lubosch erkennt mit Recht in der Größe des Übereinandergreifens der Schneidezähne einen Maßstab für die Höhe des Tuberculum articulare. Weiteres aber nicht!

Im allgemeinen ist der Zangenbiß (Labidodontie Welcker) in der Säugetierreihe der vorherrschende Typus.

Welcker (S. 89) fand als typisch labidodont die Anthropoiden, ebenso *Cercopithecus*, *Cynocephalus*, *Mycetes*, *Ateles* und andere niedere Affen. Bei *Inuus* fand sich ein sehr geringer Grad von Psalidodontie.

Von den Carnivoren erwiesen sich als echt labidodont der Löwe und Tiger, ferner Hund, Katze, Bär, *Gelo*, *Lutra*, *Mustela* u. a. Bei jugendlichen Schädeln von Tigern fand sich eine geringe Psalidodontie, die übrigens auch bei manchen Hunden auftritt, indem die wohlausgebildeten Mittelspitzen der oberen Schneidezähne über die unteren greifen.

Bei *Chirosectes Yapok* treten die acht unteren Incisores psalidodont hinter die oberen.

Labidodont ist das Pferd, psalidodont *Dicotyles*.

Welcker (S. 79) hat an großem Materiale, den Sammlungen zu Halle, Berlin, Leipzig, Göttingen, Marburg und Gießen, die Schädel bzw. die Stellung der Zähne zueinander untersucht und dabei folgende Zahlen für das Vorkommen der Psalidodontie gefunden: Bei Deutschen und Romanen etwa 80%, bei Finnen etwa 70%, bei Slaven und Chinesen 50%, bei Polynesiern, Negern und Papuas 40%, bei Sundamalayen 20%, bei Hottentotten und Altperuanern 15%, bei Mikronesiern 10% und bei Amerikanern 5%. Bei Australiern wurde scherenförmiger Biß überhaupt nicht gefunden.

Der Kinn- bzw. Ramuswinkel betrug bei Indogermanen im Durchschnitte 74,7 bzw. 122,9; bei Mongolen und Amerikanern 77,6 bzw. 121,5; bei Malayen, Mikro- und Polynesiern 81,2 bzw. 116,0; bei Papuas, Hottentotten und Australiern 83,1 bzw. 119,0.

Mit diesen Zahlen sind die hauptsächlichsten Veränderungen, wenigstens soweit sie hier von Interesse sind, die sich am Unterkiefer des Menschen vollzogen haben, charakterisiert.

Ganz überraschend sind hierbei die Zahlen, welche sich für das Vorkommen des Scherenbisses ergeben. Wir sind so gewohnt, denselben als die Norm für den Menschen schlechthin anzusprechen und die hie und da zum Ausdruck kommende Labidodontie als »Anomalie« anzusehen, daß wir gar nicht daran denken, daß vielleicht die Hälfte des Menschengeschlechtes über einen labidodonten Bißtypus verfügt.

Mit der Verkürzung des Hundeschädels verlor die Achse der Schneidezähne, wie wir vorhin sahen, ihre orthognathe Stellung und ging über in eine prognathe, die in der Fluchtlinie des ganzen Gesichtsschädels gelegen ist. Wenn wir uns nun weiterhin die Entwicklung der Orthognathie beim Hundeschädel über den des kurzschädeligsten rezenten Vertreters hinausgehend denken, so würden wir wahrscheinlich sehen, wie mit der Prognathie der Maxillaria

und der Proc. alveolaria zugleich auch die Prognathie der Schneidezahnachsen sich verringern würde.

Meines Erachtens aber mußte der höhere Zustand der Orthognathie, wie er sich in seiner Vollendung uns bei den indogermanischen Stämmen darbietet, durchaus nicht die Wandlung der Labidodontie in eine Psalidodontie als unbedingt notwendige Folgeerscheinung in sich tragen. Im Gegenteil, zeigen doch nach der Welckerschen Statistik die nur wenig tiefer stehenden Juden nur 63,6% Psalidodonten, Slaven nur 52,4% und Chinesen nur 50%. Bei den Mikronesiern trat überhaupt nur 8,3% und bei nicht peruanischen Amerikanern 6,2% Psalidodontie zutage.

Wir sehen daraus, daß die Erwerbung des Scherenbisses eine in sehr junger Epoche erst erworbene Eigentümlichkeit des rezenten menschlichen Gebisses ist, und daß sie sich heute noch unter unseren Augen vollzieht. Und ferner, daß wir die Wandlung des Bisses nicht allein der Erwerbung der Orthognathie in Rechnung stellen können, wenngleich sie beide Attribute des höchstentwickelten Menschen sind, sondern, daß sonder Frage hier noch andere Faktoren mitbeteiligt sind.

Aber, wie bereits vorhin angegeben, tritt ja auch bei nicht wenigen Mammalia, die keinen Anspruch auf eine orthognathe Gesichtsform erheben, bereits eine mehr minder ausgebildete Psalidodontie auf.

Diejenigen Komponenten nun, die in erster Linie beim Menschen das Zurücktreten der unteren Schneidezähne hinter ihre oberen Antagonisten hervorgerufen haben, sind die Veränderungen, die der Unterkiefer der Primaten bis zum Unterkiefer des rezenten Menschen in seiner derzeit höchsten Vollendungsform durchgemacht hat. Und zwar vor allem die Veränderungen in der Mentalgegend.

Im Gegensatz zu allen Mammalia, deren äußere Symphysenlinie mit der Unterkieferbasis einen stumpfen Winkel einschließt, haben wir es hier mit einem spitzen Winkel zu tun. Das Kinn und seine Genese ist Gegenstand der Untersuchung gewesen seitens v. Bardelebens, Fischers, Walkhoffs und Weidenreichs. Auf diese Arbeiten hier näher einzugehen, liegt nicht im Rahmen dieser Ausführungen.

Die Veränderungen, die sich in der Kinngegend vollzogen haben, und die dem menschlichen Kinn seine heutige charakteristische Gestaltung gegeben haben, bestehen einerseits in der Reduction der

Zahnmassen und der Dicke des Proc. alv., andererseits in der Anlagerung der Protuberantia mentalis.

Bei Beginn meiner Untersuchungen, als die Ausführungen von Fischer, Walkhoff und Weidenreich mir noch nicht bekannt waren, bin auch ich zu dem Schlusse gekommen, daß für die großen und in der Säugerreihe einzig dastehenden Transformierungen in der Mentalgegend ein gleichfalls einzig dastehender Faktor verantwortlich gemacht werden müsse. Und als solchen glaubte ich die allmähliche Ausbildung der menschlichen Sprache in Rechnung setzen zu dürfen. Später fand ich dann diese Ansicht durch die Untersuchungen von Walkhoff, der auf anderem Wege zu gleichem Schlusse gekommen war, bestätigt. Von Fischer und Weidenreich dagegen wird, wie bekannt, diese Ansicht nicht geteilt und die Erstehung der Protuberantia mentalis auf anderem Wege erklärt. Ich verweise hierzu auf die hingehörigen Veröffentlichungen dieser Forscher im Anatomischen Anzeiger 1903 und 1904.

Solange nun mit vorschreitender Orthognathie die Zähne labidodont aufeinander trafen, so lange waren Veränderungen im Gelenk nicht vonnöten. Das pithekoide Gelenk ermöglicht alle diejenigen Exkursionen der Mandibula, welche die Ernährungsweise des werdenden Menschen an ein solches stellte, d. i. die orthale, die mäßig transversale und eine geringe Vorwärtsbewegung des Kiefers in der Horizontale (propalinale [Ryder—Cope]).

Der menschliche Neonatus besitzt ja noch ein solches Gelenk, von dem Lubosch an anderer Stelle sagt, es gleiche demjenigen von *Echidna*. Gerade dem Kinde mit seinen lebhaften Kieferbewegungen beim Sauggeschäft muß die Möglichkeit von leicht zu vollführenden Exkursionen gegeben sein, wozu sich das plane Gelenk, wie kein anderes, eignet.

Erst im Laufe der nun folgenden Jahre, »während die Kautätigkeit eine immer regere wird, tritt die Gestaltung eines wirklichen Höckers immer ausgeprägter hervor«. (Peckert). Das ist also mit der Präzisierung seines Zahnsystems.

Wir hatten oben bereits gesehen, daß bei den Hunden eine, wenn auch geringe psalidodonte Stellung der Schneidezähne vorhanden ist. Wir hatten weiterhin bemerkt, daß es sich bei den Hunden, wie bei den Carnivoren durchgängig, um reine Scharnierbewegungen im Gelenke handelt. Eine Vorwärtsbewegung des Unterkiefers ist hier ausgeschlossen.

Beim Menschen aber tritt zur reinen Scharnierbewegung noch

eine weitere Komponente, die des Vorwärtsschubes, die propalinale, hinzu.

Diese Funktion auszuüben aber, verbietet sich dem menschlichen Unterkiefer, der das Übereinandergreifen der Schneidezähne angenommen hat, wenn ihm das pithekoide Gelenk verblieb. Es mußte hier vielmehr genau der gleiche Biß beim Auf- und Zuklappen des Unterkiefers sich vollziehen, wie bei dem beschränkt psalidodonten Hunde. Zur Ermöglichung dieser Funktion mußte daher erst eine neue Kraftkomponente eingeschaltet werden.

Es ist nicht ausgeschlossen, daß solches nicht nur durch Veränderungen im Gelenke, wie diese meines Erachtens eben im Tuberculum zu sehen sind, zu erzielen gewesen wäre; wahrscheinlich hätten auch Veränderungen in der Kaumuskulatur, namentlich des Masseters solche erreichen können. Diese aber hätten äußerst durchgreifend sein müssen und große Veränderungen im Habitus des Gesichtsschädels nach sich gezogen, die eben nicht wohl zweckdienlich im Sinne der Entwicklung gewesen sein mögen.

So also blieb nur das Gelenk übrig.

Und damit erscheint die Bestimmung des Tuberculum articulare gegeben.

Wir kommen also in unseren Deduktionen zu der Erkenntnis, daß das Tuberculum articulare in seiner heutigen Form seine Entstehung dem Übergang des labidodonten Bisses in einen psalidodonten beim rezenten Menschen in erster Linie verdankt. Hierdurch ist die kombinierte Wirkung einer orthalen und zugleich propalinalen Bewegung des Unterkiefers erst ermöglicht.

Ist dem aber so, so haben wir zu versuchen, nachzuweisen, daß ähnliche Vorgänge auch anderweitig in der Reihe der Säugetiere zu beobachten sind.

Bei den Macropodinae, im besonderen aber bei den größeren Formen, wie bei *Macropus* (Fig. 4) und *Onychogale*, finden wir im cranialen Anteile des Kiefergelenkes Verhältnisse vor, die einen lebhaften Vergleich mit denen beim Menschen auszuhalten imstande sind.

Die Facies glenoidalis stellt hier eine schmale Grube dar, deren beide Durchmesser etwas nach hinten zu, wie solches auch beim Menschen der Fall ist, konvergieren. Die Facies praeglenoidalis bietet sich als ein wohlausgebildetes Tuberculum dar, dem der nach oben (dorsal) konkav gestaltete Condylus in seinem hinteren (aboralen) Teile anliegt. Auch hierin tritt wiederum eine seltsame Übereinstimmung mit den Verhältnissen beim Menschen zutage.

Die Gelenkbahn dehnt sich nach vorn (oral) weit aus, indem das aborale Ende des Jugale ventralwärts abgeflacht ist, seitlich eine Schutzleiste bildet, um ein Ausweichen des Condylus nach lateral zu verhindern, und so dem Condylus die Möglichkeit einer außerordentlich weiten Exkursion nach vorn (oral) bietet.

Das Tuberculum ist (Fig. 5), entsprechend der Konkavität des Condylus, sowohl in transversaler als auch in sagittaler Richtung gerundet.

Das Zahnsystem des Tieres setzt sich zusammen aus beiderseits je 4 Backenzähnen im Ober- und im Unterkiefer, die derart miteinander articulieren, daß in Ruhestellung des Gebisses der erste untere Molar nur mit seinem distalen Höcker mit dem oberen zusammentrifft. Im Bereiche der Prämolaren besteht ein großes Diastem, indem hier die Prämolaren und mit ihnen der ganze Proc. alv. eliminiert wurden. Im Oberkiefer finden sich dann noch jederseits drei Schneidezähne, die schräg nach vorn gerichtet und etwas nach medial gekrümmt sind. Der Unterkiefer dagegen weist jederseits nur einen Incisivus auf, der zunächst von außergewöhnlicher Dimension ist, so daß er mit den sämtlichen drei Schneidezähnen mittels seiner langausgebildeten Schlifffläche articuliert und außerdem eine fast ganz horizontale Lage einnimmt, eine Stellung, die man als »ultra-rodentierartig« bezeichnen möchte.

Schon bei der 2. Unterfamilie der Macropodidae, den Hypsiprymnodontinae, treffen wir diese extravagante Stellung der beiden unteren Incisores nicht mehr an; wir haben es hier mit mehr nagerartig gestellten Schneidezähnen zu tun. Eine Stellung, die sofort ihre Wirkung auf das Gelenk auszuüben nicht verfehlt.

Die Kronenlinie der Molares stellt eine gerade, von unten und hinten (ventro-caudal) nach oben und vorn (oro-dorsal) leicht aufsteigende Linie dar. Eine ganz leise nach unten (ventral) gerichtete Konvexität ist vielleicht wahrnehmbar, die indessen außer Betracht gelassen werden kann. Jedenfalls aber haben wir es hier nicht mit einer Kompensationskurve im menschlichen Sinne zu tun. (Fig. 6.)

Während wir beim Hunde die Kompensationskurve ohne das Tuberculum articulare auftreten sahen, finden wir andererseits bei *Macropus* den Gelenkhöcker ohne eine Kronenlinie wieder.

Wir können also zunächst den PECKERTschen Satz (S. 492) »Jedenfalls gibt es keine Kompensationskurve ohne Tuberculum articulare« nicht bestehen lassen, wir können aber weiterhin feststellen, daß

beide Komponenten selbständig und allein bei einem Individuum auftreten können.

Die Kaubewegungen bei *Macropus* werden sich darstellen: 1) als eine orthale und 2) als eine extrem ausgebildete horizontale Schubbewegung. Eine seitliche Exkursion der Mandibula wird auch hier stattfinden, sich aber in mäßigen Grenzen halten, was aus dem Befund beim äußeren Flügelmuskel zu schließen ist.

Aber der Horizontalschub ist dem Tiere nicht ohne weiteres ermöglicht, indem die ineinandergreifenden Höcker der Molares solches verhindern. Erst in dem Augenblicke, da dieselben durch irgend eine Kraft voneinander getrennt werden, da also der Unterkiefer vom Oberkiefer abtritt und sich ventralwärts senkt, erst da kann die Bewegung in der Horizontale erfolgen.

Lassen wir nun aber den Condylus sich auf dem Gelenkhöcker vorwärts bewegen, so sehen wir die Molares auseinandertreten und die Incisores sich aneinander auf der langen Schleifbahn der Schneiden der unteren Incisivi vorwärts schieben. In extremster Stellung, wenn der Condylus sich auf das oben erwähnte distale Ende des Os jugale begeben hat, sind die Molares auseinandergetreten, ein breiter Zwischenraum klafft zwischen den unteren und den oberen Mahlzähnen, während die Schneidezähne aufeinanderliegen. Diese Verhältnisse skizzieren sich schon am macerierten Schädel äußerst deutlich, sie werden aber am lebenden Tiere durch das Dazwischentreten des Meniscus noch deutlicher.

All das erinnert lebhaft, ja es fordert gleichsam einen Vergleich mit den analogen Verhältnissen beim Menschen heraus, wo wir gleichfalls bei tieferem Überbiß der oberen Schneidezähne, wenn wir den Condylus auf das Tuberculum treten lassen, die Schneidezähne labidodont aufeinander stehen und die Molares klaffend sehen.

Wir erkennen, das, was beim Menschen bereits vorhin als Zweck des Tuberculum sich offenbart hatte, es wiederholt sich bei *Macropus* in vollständig analoger Weise.

Einer Anregung meines von mir hochverehrten Lehrers, des Herrn Geh. Hofrats Prof. Dr. M. Fürbringer folgend, habe ich seit längerer Zeit die Beziehungen untersucht, die zwischen Kaumuskulatur, Kiefergelenk und Zahnsystem sich dartun, Untersuchungen, die ich in kurzem zum Abschluß zu bringen gedenke.

Gerade hier bei *Macropus* bzw. den Macropodinae aber zeigt sich der überaus innige Kausalnexus, der zwischen diesen drei Komponenten besteht.

Zum Verständnis der Verhältnisse und Vorgänge im Gelenke müssen wir die anatomische und physiologische Beschaffenheit der Kaumuskulatur ins Auge fassen, für den vorliegenden Zweck vornehmlich beim Masseter und Pterygoideus ext.

Von vornherein dürfen wir erwarten, daß die außerordentlich entwickelte Vorwärtsbewegung der Mandibula auch eine ganz außerordentliche Kraftkomponente des Masseter erfordern und zeitigen würde. (Fig. 6.)

Und in der Tat!

Am Oberkiefer entwickelt sich am Processus zygomaticus eine mächtige, weit ventralwärts gehende Spina (Fig. 4), die sich mit ihrer aboralen Basis an das Jugale anlehnt. Diese Spina dient einer derben Sehne zum Ansatz, die sich aponeurotisch gegen den Angulus mand. hin erstreckt und eine diskrete Portion des Kaumuskels deckt, die am Angulus bzw. an der Medialseite desselben ihren Ansatz findet. Der Faserzug dieser Portion, die von Toldt als Portio profunda angesehen wird, die ich aber als eine Pars ventralis lam. superf. des Masseter ansprechen möchte, ist ein extrem horizontal gerichteter und hat ersichtlich den Zweck, die Kraftkomponente für den Horizontalschub der Mandibula zu stellen.

Noch eine Eigentümlichkeit des Masseter sei hier erwähnt, die mit unserem Thema strenggenommen nicht direkt in Verbindung steht, die aber doch geeignet ist, die Bedeutung des Gelenkes voll zu erfassen. Bekanntlich (Toldt, Lubosch) gewinnt die nach medial umgeklappte Partie des Masseter bzw. eben dieser Pars ventralis port. superf. mittels eines Sehnenblattes Anschluß an die Basis cranii, welche Einrichtung im Verein mit eigenartigen Einrichtungen im Bau des inneren Flügelmuskels, auf die ich anderwärts einzugehen haben werde, das »Rollen« des Unterkiefers, das ist die nach medial erfolgende Einwärtsdrehung jeder Kieferhälfte, bewirkt. Und nun sehen wir auch hier wieder die feine Reaktion des Gelenkes auf diese Vorgänge, indem das Tuberculum articulare nicht nur in sagittaler Richtung, sondern auch in transversaler, wie bereits erwähnt, eine Krümmung seiner Oberfläche an sich vollziehen läßt. Wir erkennen aber weiter auch den Grund der konkaven Gestaltung des Gelenkköpfchens, das so zweien Herren dienen kann, während der menschliche Condylus für die Übernahme der letzteren Funktion (das Rollen) nicht oder doch nur beschränkt geeignet ist.

Vielleicht mehr noch werden uns die Verhältnisse des äußeren

Flügelmuskels, der ja doch eigentlich den Gelenkmuskel par excellence darstellt, interessieren und auch überraschen.

In der Tat weist denn auch der Muskel bei diesem Tiere (untersucht wurde von mir *Onychogale frenata*) nicht minder interessante Verhältnisse auf, als Gelenk und Zahnsystem.

Vom Menschen sagt GEGENBAUR über diesen Muskel: »Er entspringt mit zwei Portionen, einer größeren von der Außenfläche der lateralen Lamelle des Flügelfortsatzes des Keilbeins und einer kleineren, darüberliegenden, vom Planum infratemporale. Die daraus gebildeten Bäuche konvergieren lateral und nach hinten zum Processus articularis des Unterkiefers. Sie inserieren sich teils an dem Hals dieses Fortsatzes, meist in einer vorwärts und medial gerichteten Grube unterhalb des Gelenkkopfes, teils an die Kapsel des Unterkiefergelenkes.«

Bei *Onychogale frenata* fand ich die nachfolgend zu schildernden Verhältnisse vor.

Der Pterygoideus externus stellt einen starken zweibäuchigen Muskel dar, der hier gegensätzlich zu den übrigen Mammaliern einen anderen Faserverlauf einschlägt. Und zwar ist seine Faserrichtung, wenigstens die der weit stärkeren Pars inferior seu ventralis, fast sagittal, mit nur leichter Neigung seiner Achse gegen die Frontalebene, so zwar, daß sein Ursprung mehr aboral und seine Insertion mehr oral gelegen ist. Außerdem besitzt er noch eine, indessen sehr geringe Neigung von medial nach lateral.

1. Pars s. venter inferior s. ventralis.

Der untere Bauch des Muskels ist weitaus der stärkere. Er entspringt unmittelbar über (dorsal von) dem Ursprunge der Portio inf. s. lat. des M. pterygoideus int., von dem unteren Teile der lateralen Seite der Laterallamelle des Flügelfortsatzes und zwar mit einer namentlich auf seiner lateralen Fläche wohlausgebildeten Sehne, die mit einzelnen Faszikeln beinahe bis zur Insertion reicht. Die Insertion findet statt in der Fovea pterygoidea, die gebildet wird von einem medialen Vorsprung des Kieferköpfchens.

2. Venter superior s. dorsalis.

Der obere Bauch ist sehr schwach und rein fleischig. Er nimmt seinen Ursprung von der Infratemporalfläche, d. h. hier von der entsprechenden Fläche des Alisphenoids, genauer von der oberen lateralen Begrenzung der Flügelgrube. Gegen die Insertion kon-

vergieren die Fasern mit denen des Venter inferior zu gemeinsamem Ansatz. Seine Richtung ist die vom Menschen her bekannte, von medial und vorn (oral) nach hinten und lateral. Er zieht den Unterkiefer vorwärts aus der Pfanne auf das Tuberculum und bewegt gleichzeitig dabei auch den Zwischenknorpel in dieser Richtung, da er sich auch an die Gelenkkapsel . . . inseriert. (Gegenbaur.)

Er wirkt also bei den Macropodinae als Synergist der Pars ventralis des Masseter. Anders aber die Wirkung der Pars ventralis des äußeren Flügelmuskels. Er, der mit seiner großen Kraftkomponente von vorn und unten (oro-ventral) etwas schräg nach oben und hinten (dorso-caudal) geht, vermag in exquisiter Weise den Condylus aus der Gelenkgrube nach unten (ventralwärts) und auf das Tuberculum zu ziehen und zugleich einen geringen vorwärts gerichteten Zug auszuüben. Im Prinzip gleich der Funktion der Pars superior, stellt der ventrale Bauch doch ein hohes Differenzierungsprodukt zugunsten des horizontalen Vorwärtsschubes dar.

Wir sehen, trotz der so großen Verschiedenheit des Gebißapparates bei dem Menschen und den Macropodinae bedient sich doch die Natur, um ihre Zwecke zu erreichen, bei beiden der gleichen Komponenten. In ihren Spielarten.

Es lag mir daran, gerade bei *Macropus* die Verhältnisse etwas ausführlicher zu schildern, weil dieses Tier die hier in Frage kommenden Faktoren, eben weil die Verhältnisse so hoch differenziert sind, klar und eindeutig wiedergibt. Und weiter, weil ich einen Vertreter der Mammalia demonstrieren wollte, der ein wohlausgebildetes Tuberculum besitzt, ohne sich einer Kronenlinie zu rühmen, wie wir andererseits beim Hunde die Kronenlinie auftreten sahen, ohne daß sie ein Tuberculum nach sich zog.

Noch einmal, kurz indessen nur, möchte ich hinübergreifen in das große Gebiet der Säuger, im speziellen der Wiederkäuer.

Auch hier, bei *Bos taurus* — dessen Kaubewegungen ja allgemein bekannt sind, kommt es zur Ausbildung einer grubenförmigen Facies glenoidalis und weiterhin der Facies praeglenoidalis als Tuberculum articulare. Hier allerdings kommt es zur Bildung einer leichten Krümmung im Bereich der Molaren, während durch die seitlichen starken Exkursionen die Verhältnisse kompliziert werden. Die ganzen Antemolaren sind, infolge letzteren Umstandes im Oberkiefer geschwunden, im Unterkiefer bis auf die Incisores, die eine schaufelförmige Lage angenommen haben.

Auch hier ist es doch ein Leichtes noch, sich zu überzeugen,

daß ein Tiefertreten des Unterkiefers die Aufgabe des Gelenkhöckers ist.

Ich beschränke mich indessen hier auf diese kurzen Andeutungen.

Wenn wir, zum Schlusse kommend, noch einmal die vorstehenden Untersuchungen überblicken, so gelangen wir zu den folgenden Resultaten:

1. Die Ausbildung der transversalen Jochbogenwurzel zu einem Tuberculum articulare, wie solches sich uns beim rezenten Menschen darstellt, beruht in erster und hauptsächlicher Linie auf der Wandlung des pithekoiden labidodonten Gebisses in den psalidodonten Typus.

2. Die Kronenlinie (Kompensationskurve), wie sie beim rezenten und höchstentwickelten Menschen sich darstellt, ist die notwendige Folgeerscheinung einer Verkürzung der Basallinie innerhalb des Stammes der Primaten.

3. Kronenlinie sowohl, als auch Tuberculum articulare, sind beides sekundäre Bildungen, die nicht nacheinander, in wechselseitigem Kausalnexus zueinanderstehend erfolgt sind, sondern die wahrscheinlich nebeneinander verlaufend sich vollzogen haben. —

Dem Herrn Geh. Hofrate Professor Dr. M. Fürbringer, meinem hochverehrten Lehrer, auch an dieser Stelle für die Überlassung des Materiales zu danken, ist mir liebe Pflicht.

Stolberg i. Rheinl., im Juni 1909.

Literatur.

C. Gegenbaur. Lehrbuch der Anatomie des Menschen. 7. Aufl. Leipzig 1899.

W. Lubosch. Über Variationen am Tuberculum articulare des Kiefergelenks des Menschen und ihre morphologische Bedeutung. Gegenbaurs Morpholog. Jahrbuch. XXXV. Bd. 1906.

H. Peckert. Über Artikulation im natürlichen und im künstlichen Gebisse. S. S. White, Neuheiten und Verbesserungen auf zahnärztlichem Gebiet. Heft. 9. 1906.

F. Spee. Die Verschiebungsbahn des Unterkiefers am Schädel. Arch. f. Anatomie u. Physiol. Anatom. Abt. 5. u. 6. Heft. 1890.

M. Weber. Die Säugetiere. Leipzig. 1904.

H. Welcker. Die Zugehörigkeit eines Unterkiefers zu einem bestimmten Schädel, nebst Untersuchungen über sehr auffällige, durch Austrocknung und Wiederanfeuchtung bedingte Größen- und Formveränderungen des Knochens. Archiv f. Anthropologie. XXVII. Bd. 1900.

Erklärung der Abbildungen auf Tafel III.

Fig. 1. *Canis familiaris.* Dolichocephaler Typ.
Fig. 2. - - Brachycephaler -
Fig. 3*a*. Orang-Utang-Schädel.
Fig. 3*b*. Menschlicher Schädel. } (Nach Lubosch.)
Fig. 4. *Macropus giganteus.* Mandibula extrem vorgeschoben.
Fig. 5. - - Gelenkfläche.
Fig. 6. *Onychogale frenata.* Mm. masseter et temporalis.

Fig. 1. Canis familiaris. Dolichocephaler Typ.

Fig. 2. Canis familiaris. Brachycephaler Typ.

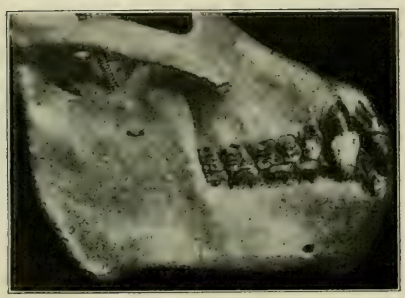

Fig. 3a.

Fig. 3b.

Orang-Utang- und Menschenschädel. (Nach Lubosch.)

Fig. 4. Macropus giganteus. Mandibula in extrem propalinaler Stellung.

Fig. 5. Macropus gigant. Gelenkfläche.

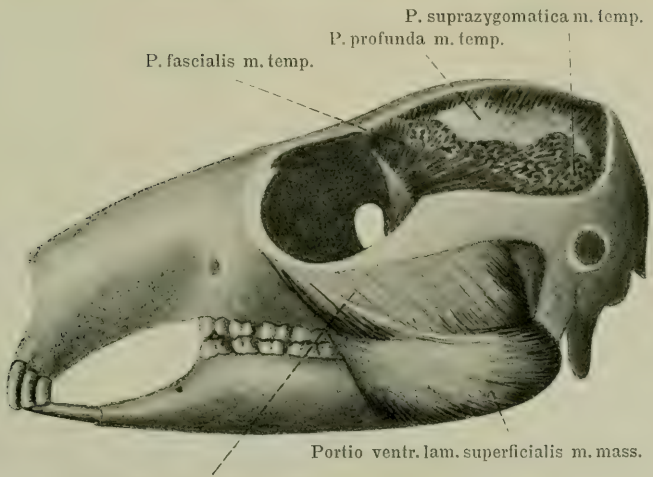

Fig. 6. Onychogale frenata. Mm. masseter et temporalis.

gelmann in Leipzig.

Über den Bau des menschlichen Kreuzbeines und die Verschiedenheit seiner Zusammensetzung in Prag und Jurjew-Dorpat.

Von

Dr. **H. Adolphi,**
Prosektor und Privatdozent in Jurjew-Dorpat.

Das Leichenmaterial des anatomischen Instituts der Deutschen Universität Prag der Jahre 1901 bis 1905 ist von Alfred Fischel[1] auf die Zusammensetzung der Wirbelsäule und des Brustkorbes hin untersucht worden. Fischel untersuchte 306 männliche und 218 weibliche Leichen, im ganzen also 524. Auskunft über die Zusammensetzung der Wirbelsäulen gibt eine Tabelle, die sich auf Seite 472 und 473 der genannten Arbeit findet.

Unter der Rubrik »Vermehrung der Wirbelzahl, 6 Kreuzwirbel« macht Fischel die Angabe, er habe 6 Kreuzbeinwirbel dreimal gefunden und zwar 1900/1 bei einer Frau und 1904/5 bei einem Manne und einer Frau. Diese Kreuzbeine umfaßten die Wirbel 25—30.

Bei genauerer Durchsicht der Tabelle entdeckt man in anderen Rubriken noch einige hierher gehörige Fälle. Unter »Vermehrung der Wirbelzahl, 13 Brustwirbel, 13 Rippen« findet sich 1901/2 in einem Falle Lumbalis 5 (wie aus der Erläuterung auf Seite 474 hervorgeht: Wirbel 25) an das Kreuzbein assimiliert; in einem anderen Falle war die Wirbelformel $C_7\ D_{13}\ L_4\ S_6\ C_3$, das Kreuzbein umfaßte also Wirbel 25—30. Beide Skelete waren männlich. Unter der gleichen Rubrik findet sich 1902/3 einmal bei einem Manne Lumbalis 5 (Wirbel 25) an das Kreuzbein assimiliert.

---

[1] A. Fischel, Untersuchungen über die Wirbelsäule und den Brustkorb des Menschen. Anatomische Hefte, herausgegeben von Merkel und Bonnet Bd. XXXI. Heft 95. 1906. S. 461—588.

Unter »Vermehrung der Wirbelzahl, 6 Lendenwirbel, 12 Rippen« findet sich 1902/3 einmal bei einem Manne Lumbalis 6 (Wirbel 25) an das Kreuzbein assimiliert, 1903/4 — Lumbalis 6 (Wirbel 25) einmal links, einmal rechts an das Kreuzbein assimiliert, beides bei Männern, 1904/5 war bei einem Manne Lumbalis 6 (Wirbel 25) rechts assimiliert.

Unter der Rubrik »Verminderung der Wirbelzahl, Assimilation des 5. Lendenwirbels bei normaler Wirbelzahl« sind 7 Fälle angeführt, in denen dieser Wirbel, der allemal der 24. der Reihe gewesen sein muß, einseitig oder doppelseitig dem Kreuzbein assimiliert war. 1900/1 — einmal rechts bei einem Manne, einmal links bei einem Manne; 1901/2 — einmal beiderseits bei einer Frau; 1902/3 — einmal rechts bei einem Manne, einmal links bei einem Manne; 1903/4 — einmal links bei einer Frau; 1904/5 — einmal beiderseits bei einem Manne.

Im Texte habe ich keinen Hinweis darauf gefunden, was des genaueren unter Assimilation des letzten Lendenwirbels an das Kreuzbein zu verstehen sei. Ich glaube im großen und ganzen das Richtige zu treffen, wenn ich annehme, in diesen Fällen habe der von Fischel als letzter Lumbalis bezeichnete Wirbel einseitig oder doppelseitig einen Querfortsatz gehabt, der mit dem Hüftbeine articulierte und mit der Pars lateralis sacri sei es synostotisch, sei es gelenkig verbunden war. In all diesen Fällen bestand, wie ich annehmen muß, ein sehr deutliches doppeltes Promontorium, und gerade die Existenz dieses doppelten Promontorium muß der Grund gewesen sein, warum Fischel auch bei »doppelseitiger Assimilation« den »assimilierten« Wirbel als letzten Lendenwirbel auffaßte ganz unabhängig davon, ob dieser Wirbel der 24. oder 25. der Reihe war, und ob ihm 4 oder 5 freie Lendenwirbel vorausgingen.

Zählt man diese Fälle zusammen, so fanden sich in Prag unter 306 Männern 6, deren Kreuzbein aus 6 Wirbeln bestand. Die Häufigkeit war also 2,0%. Der erste Sacralwirbel war dabei in 5 Fällen Wirbel 25, in einem Falle Wirbel 24.

In sieben weiteren Fällen schloß sich ein lumbosacraler Übergangswirbel an 5 Sacralwirbel an. Dieser Übergangswirbel war in 3 Fällen Wirbel 25, in 4 Fällen Wirbel 24.

Im ganzen fanden sich also 13 Männer, deren Sacrum aus 6 Wirbeln bestand, die ein- oder doppelseitig sacralen Charakter hatten. Das gibt eine Häufigkeit von 4,2%.

Unter den 218 von Fischel untersuchten Frauen gab es 3,

deren Kreuzbein aus 6 Wirbeln bestand. Häufigkeit 1,4%. Der erste Sacralwirbel war dabei in zwei Fällen Wirbel 25, in einem Falle Wirbel 24.

In einem weiteren Falle schloß sich ein lumbosacraler Übergangswirbel an 5 Sacralwirbel an. Es war Wirbel 24.

Im ganzen fanden sich also 4 Frauen, deren Sacrum aus 6 Wirbeln bestand, die ein- oder doppelseitig sacralen Charakter hatten. Das gibt eine Häufigkeit von 1,9%.

Da es aber nicht undenkbar ist, es seien unter den »assimilierten letzten Lumbalwirbeln« auch Fälle gewesen, die meinen weiter unten beschriebenen Gruppe 7 entsprechen, wo Lumbalwirbel sich dem Sacrum besonders eng anschlossen, ohne doch sacralen Charakter anzunehmen, so ist die hier für Prag errechnete Häufigkeit 6-wirbliger Kreuzbeine eher zu groß als zu klein.

In einem Falle bestand ein männliches Kreuzbein nur aus 4 Wirbeln. Es waren Wirbel 25—28.

Von diesem seinem Materiale sagt Fischel, die Leichen gehörten ihrem anthropologischen Charakter nach fast sämtlich der slavischen (tschechischen) Nation an, nur einige wenige entstammen anderen Volksstämmen (Zigeuner, Deutschböhmen).

Das anatomische Material, an dem wir hier in Dorpat arbeiten, stammt natürlich aus einer anderen Quelle wie das Prager Material und — was ich hier festlegen möchte — auch das Kreuzbein ist abweichend gebaut: aus 6 Wirbeln bestehende Kreuzbeine sind hier sehr viel häufiger als in Prag.

Im Jahre 1902 habe ich[1] eine größere Anzahl von Kreuzbeinen auf die Muskellinien an der Facies pelvina hin untersucht. Das Geschlecht blieb vielfach unbestimmt. Fügt man zu den auf Seite 245 der angeführten Arbeit in der Tabelle rubrizierten 149 Kreuzbeinen noch die in Anmerkung 4 derselben Seite erwähnten 9 Kreuzbeine hinzu und berücksichtigt auch die sonstigen Angaben dieser und der 3. Anmerkung, so ergibt sich, daß unter 158 Kreuzbeinen 33 waren, welche aus 6 Wirbeln bestanden, die beiderseits sacralen Charakter hatten. In zweien dieser Fälle war noch ein Coccygealwirbel synostotisch mit dem Kreuzbein verbunden. In zwei Fällen war der erste Sacralwirbel nicht synostotisch, sondern gelenkig mit den folgenden Sacralwirbeln verbunden. Läßt man

[1] H. Adolphi, Über den Ursprung des Musculus piriformis am Körper des menschlichen Kreuzbeines. Anatomischer Anzeiger. Bd. XXII. S. 239–248. 1902.

diese beiden Fälle beiseite, so waren unter den 158 Kreuzbeinen 31 vorhanden, die aus 6 synostotisch miteinander verbundenen Wirbeln bestanden, die alle 6 beiderseits sacralen Charakter hatten. Das gibt eine Häufigkeit von 19,6%. Von diesen Kreuzbeinen gehörte ein kleiner Teil der anthropologischen Sammlung des anatomischen Instituts an, es waren darunter 14 Türken, 4 Tartaren und ein Negermädchen, ein Material, das für gewöhnlich nicht in unseren Präpariersaal gelangt. Das Negermädchen hatte ein 6-wirbliges Sacrum, desgleichen einige der Türken.

Ich habe nun angeregt durch die von Fischel mitgeteilten Befunde den ganzen Vorrat von Skeleten, der sich aus der Maceration der letzten Jahre im hiesigen anatomischen Institut angehäuft hat, auf die Zusammensetzung der Wirbelsäule, und besonders des Kreuzbeines durchgesehen. Ich bemerke ausdrücklich, daß unter diesen Kreuzbeinen nicht ein einziges war, das zu jener, von mir im Jahre 1902 ausgeführten Statistik mitbenutzt worden wäre.

Ich konnte jetzt 292 Kreuzbeine untersuchen. Das Geschlecht ließ sich, da die Hüftbeine vorhanden waren, allemal mit Sicherheit bestimmen. Es waren 234 männliche und 58 weibliche Kreuzbeine. Das starke Überwiegen der Männer über die Frauen (4 : 1) hängt damit zusammen, daß der Mann aus dem Volke weit häufiger als die Frau von der Verwandtschaft verlassen im Hospital stirbt, wo er dann der Anatomie verfällt, es sei denn, er habe Mittel hinterlassen, um die Beerdigungskosten zu decken. Bei 169 Männern und 38 Frauen war die Wirbelsäule ganz erhalten, so daß sich auch die Ordnungszahl der Kreuzbeinwirbel feststellen ließ.

Unser Leichenmaterial stammt zum größten Teil aus Petersburg, — zu einem kleineren aus Riga. Der Nationalität nach sind es vorwiegend Russen aus Petersburg und Letten aus Riga. Vereinzelte Finnen, Karelen, Esten, Deutsche, Polen, Litauer und Zigeuner sind auch darunter.

Ehe ich nun an die Beschreibung meiner Befunde gehe, möchte ich die von mir gebrauchte Nomenklatur erläutern. Ich gehe von der Definition aus, die Testut für die Regionen der Wirbelsäule gibt. Bei Besprechung der Anomalien der Wirbelsäule stellt Testut[1] folgende 4 Prinzipien auf:

1° Doivent être considérées comme vertèbres dorsales, toutes les vertèbres qui portent des côtes non soudées;

[1] L. Testut, Traité d'anatomie humaine. Paris. 1889. pag. 77.

2° Sont vertèbres cervicales, toutes les vertèbres comprises entre la première dorsale et l'occipitale;

3° Sont vertèbres lombaires, toutes les vertèbres, qui sont situées au-dessous de la dernière dorsale et qui ne présentent avec l'os coxal aucune connexion articulaire;

4° Toutes les autres vertèbres appartiennent au sacrum et au coccy.

Diese Definition der Regionen der Wirbelsäule ist auf klaren, morphologischen Prinzipien aufgebaut, und präjudiziert über die Zahl der Wirbel in den einzelnen Regionen gar nichts. Ich möchte sie in bezug auf die Grenze zwischen Kreuzbein und Steißbein dahin ergänzen: Steißbeinwirbel sind alle die Wirbel am distalen Ende der Wirbelsäule, die sich an der Bildung der Pars lateralis sacri nicht beteiligen.

Hiernach beginnt das Kreuzbein mit dem ersten Wirbel, der mit dem Hüftbein artikuliert und schließt mit dem letzten Wirbel, der sich an der Bildung der Pars lateralis beteiligt. Diese Wirbel brauchen nicht alle synostotisch miteinander verbunden zu sein.

Als lumbosacrale Übergangswirbel sind solche Wirbel zu bezeichnen, die nur einen Querfortsatz von lumbalem Charakter besitzen, während der andere Querfortsatz mit dem Hüftbein gelenkig verbunden ist.

Als sacrococcygeale Übergangswirbel sind solche Wirbel zu bezeichnen, die nur einseitig einen Querfortsatz besitzen, der sich an der Bildung der Pars lateralis sacri beteiligt.

Die Befunde wurden für jedes Kreuzbein auf einer besonderen Zählkarte notiert. Ich untersuchte das Geschlecht, die Zahl der Sacralwirbel, die Sacralkrümmung (ob einheitlich, oder ob ein doppeltes Promontorium vorhanden), die Ausdehnung der Facies auricularis, das Vorhandensein von lumbosacralen oder sacrococcygealen Übergangswirbeln, den synostotischen Anschluß von Coccygealwirbeln an das Sacrum; ferner notierte ich, welche der Sacralwirbel dorsal geschlossen waren. Auch einen besonders engen Anschluß des letzten Lendenwirbels an das Kreuzbein konnte ich in einigen Fällen beobachten. Beim Vorhandensein von Übergangswirbeln notierte ich stets, wie weit sie mit dem Sacrum synostotisch verbunden waren, desgleichen gab ich darauf acht, ob der erste und der letzte Sacralwirbel an Körper, Quer- und Gelenkfortsätzen mit den benachbarten Sacralwirbeln synostotisch verbunden waren, oder ob von diesen gewöhnlich hier vorhandenen Synostosen eine, mehrere

oder gar alle fehlten. War der präsacrale Teil der Wirbelsäule vollständig vorhanden, so notierte ich auch die Ordnungszahl der Sacralwirbel.

Der besseren Übersicht wegen beschreibe ich mein Material in Gruppen geteilt.

Männliches Material.

Die Kreuzbeine der 234 von mir untersuchten männlichen Skelete zeigten folgendes Verhalten:

Gruppe 1. Einmal bestand das Sacrum aus 4 Wirbeln. Der erste dieser Wirbel war der 25. der Reihe. Die Sacralkrümmung war einheitlich. Nur der erste und zweite Sacralwirbel waren dorsal geschlossen. Die Synostosen zwischen den Sacralwirbeln waren alle voll entwickelt.

Gruppe 2. Einmal bestand das Sacrum aus einem Lumbosacralwirbel und 4 Sacralwirbeln, mit denen ein Coccygealwirbel synostotisch verbunden war. Der erste dieser Wirbel war Wirbel 25. Dieser lumbosacrale Übergangswirbel hatte links einen Querfortsatz von lumbalem Charakter. Der rechte Querfortsatz war mit dem Hüftbeine gelenkig, mit der Pars lateralis sacri synostotisch verbunden. Desgleichen waren Körper und Gelenkfortsätze des Lumbosacralwirbels mit den entsprechenden Teilen des folgenden Sacralwirbels synostotisch verbunden. Zwischen diesen beiden Wirbeln gab es ein Promontorium. Die Synostose zwischen Coccygealwirbel und Kreuzbein erstreckte sich auf die Körper und die linken Cornua. Der Lumbosacralwirbel und die drei folgenden Sacralwirbel waren dorsal geschlossen.

Gruppe 3. 114mal bestand das Sacrum aus 5 Wirbeln. Der erste dieser Wirbel war dreimal Wirbel 24, 75mal — Wirbel 25, dreimal — Wirbel 26, 33mal blieb die Ordnungszahl unbekannt. 107mal war die Sacralkrümmung einheitlich, 7mal lag ein doppeltes Promontorium vor. Nur 4mal waren alle 5 Sacralwirbel dorsal geschlossen; 47mal waren es Wirbel 1, 2, 3 und 4; 35mal — Wirbel 1, 2 und 3; 10mal — Wirbel 1 und 2; einmal waren Wirbel 2, 3, 4 und 5 dorsal geschlossen; 8mal — Wirbel 2, 3 und 4; 2mal — Wirbel 2 und 3; einmal — nur Wirbel 2; einmal — nur Wirbel 3; 5mal war kein einziger der 5 Sacralwirbel dorsal geschlossen, so daß der Sacralkanal der ganzen Länge nach dorsal offen war. — Einmal war der Spalt zwischen den Gelenkfortsätzen des ersten und zweiten Sacralwirbels beiderseits erhalten. Zwischen diesen Wirbeln

bestand ein Promontorium. Wirbel 25 war erster Sacralwirbel. — Einmal war der 5. Sacralwirbel nur mit der rechten Pars lateralis synostotisch verbunden, links kam der Anschluß an die Pars lateralis durch Vermittelung eines dünnen Knorpelstreifs zustande. Körper und Bögen waren beweglich verbunden. Dieser Zustand beruhte nicht auf Jugendlichkeit, der Mann war 50 Jahre alt geworden. Wirbel 25 war erster Sacralwirbel, die Krümmung war einheitlich. — Einmal war der 5. Sacralwirbel ganz frei und nach der Maceration vom übrigen Sacrum abgetrennt. Der Anschluß an die Pars lateralis geschah beiderseits durch Vermittelung eines dünnen Knorpelstreifs. Wirbel 25 war erster Sacralwirbel, die Krümmung einheitlich. Das Skelet gehörte einem voll erwachsenen Manne an. — 111mal waren die Synostosen zwischen den Sacralwirbeln alle voll ausgebildet.

Gruppe 4. 32mal bestand das Sacrum aus 5 Wirbeln, mit denen ein Coccygealwirbel synostotisch verbunden war. Der erste dieser Wirbel war 21mal Wirbel 25, 2mal Wirbel 26, 9mal blieb die Ordnungszahl unbekannt. 30mal war die Sacralkrümmung einheitlich, 2mal bestand ein doppeltes Promontorium. 5mal waren alle 5 Sacralwirbel dorsal geschlossen; 18mal waren es Wirbel 1, 2, 3 und 4; 4mal — Wirbel 1, 2 und 3; einmal — Wirbel 2, 3, 4 und 5; einmal — Wirbel 2, 3 und 4; einmal — Wirbel 2 und 3; 2mal war kein einziger der 5 Sacralwirbel dorsal geschlossen, so daß der Sacralkanal der ganzen Länge nach dorsal offen war. Die Bogenhälften des synostotisch verbundenen Coccygealwirbels blieben hier, wie auch in allen übrigen Fällen, stets dorsal getrennt; sie waren zu Hörnern entwickelt. Die Synostosen zwischen den 5 Sacralwirbeln waren allemal voll ausgebildet. Die Synostose zwischen erstem Coccygealwirbel und Kreuzbein bezog sich einmal nur auf die rechtsseitigen Cornua, 4mal — nur auf die Corpora; einmal waren Corpora und linke Cornua synostotisch verbunden; 2mal — Corpora und rechte Cornua, 24mal — Corpora und beiderseitige Cornua.

Gruppe 5. Einmal bestand das Sacrum aus 5 Wirbeln, mit denen 2 Coccygealwirbel synostotisch verbunden waren. Die Ordnungszahl der Sacralwirbel war nicht zu bestimmen. Die Sacralkrümmung war einheitlich. Alle 5 Sacralwirbel waren dorsal geschlossen. Die Synostosen zwischen ihnen waren alle voll entwickelt. Die Synostose zwischen erstem Coccygealwirbel und Kreuzbein umfaßte die Körper und beiderseits die Cornua. Der 2. Coccygealwirbel hatte Querfortsätze und kurze Cornua, die frei endeten.

Gruppe 6. Zweimal bestand das Sacrum aus 5 Wirbeln, mit denen 5 Coccygealwirbel synostotisch verbunden waren. Beidemal war Wirbel 25 erster Sacralwirbel. Die Krümmung war beidemal einheitlich. Einmal waren Wirbel 1, 2, 3 und 4 dorsal geschlossen, einmal — Wirbel 2, 3, 4 und 5. Die Synostosen zwischen den 5 Sacralwirbeln waren beidemal alle voll entwickelt. Die Synostose zwischen erstem Coccygealwirbel und Kreuzbein bezog sich einmal nur auf die Körper, einmal auf Körper und beiderseitige Cornua.

Gruppe 7. Viermal bestand das Sacrum aus 5 Wirbeln, zu denen der letzte Lendenwirbel in besonders nahe Beziehungen getreten war, indem er ein- oder doppelseitig Anschluß an die Pars lateralis sacri gefunden hatte, ohne jedoch mit dem Hüftbein in gelenkige Verbindung zu treten. Der letzte Lendenwirbel war zweimal Wirbel 24, zweimal Wirbel 25. Die Verbindung des Körpers und der Gelenkfortsätze des letzten Lendenwirbels mit dem Kreuzbein war allemal gelenkig. Einmal war der rechte Querfortsatz des letzten Lendenwirbels (Wirbel 24) mit der Pars lateralis des Kreuzbeines gelenkig verbunden, einmal der linke (Wirbel 25). Einmal waren beide Querfortsätze des letzten Lendenwirbels (Wirbel 24) gelenkig mit dem Kreuzbein verbunden. Einmal war der rechte Querfortsatz des letzten Lendenwirbels (Wirbel 25) synostotisch mit dem Kreuzbeine verbunden. Die Synostosen zwischen den 5 Sacralwirbeln waren allemal voll entwickelt. Zwischen dem letzten Lendenwirbel und dem Kreuzbein bestand allemal ein Promontorium, während die Krümmung des Kreuzbeines einheitlich war. Der letzte Lendenwirbel war stets dorsal geschlossen, ebenso die drei folgenden Sacralwirbel.

Gruppe 8. Einmal bestand das Sacrum aus einem Lumbosacralwirbel, 4 Sacralwirbeln und einem Sacrococcygealwirbel, mit denen 3 Coccygealwirbel synostotisch verbunden waren. Der erste dieser Wirbel war Wirbel 25 und der letzte war Wirbel 33, zugleich der letzte der ganzen Wirbelsäule. Der Lumbosacralwirbel hatte rechts einen Querfortsatz von lumbalem Charakter, während der linke Querfortsatz mit dem Hüftbein gelenkig und mit der Pars lateralis sacri synostotisch verbunden war. Die Gelenkspalten zwischen den Gelenkfortsätzen des Lumbosacralwirbels und des folgenden Sacralwirbels waren offen, desgleichen waren die Körper dieser beiden Wirbel nicht synostotisch verbunden. Die Synostose des Sacracoccygealwirbels mit dem vorhergehenden Sacralwirbel erstreckte sich auf die Körper, die rechtsseitigen Cornua und die rechtsseitige Pars

lateralis. Interessant war an diesem Objekte, daß der synostotische Anschluß des gesamten Steißbeines an das Kreuzbein in dem jugendlichen Alter von 18 Jahren zustande gekommen war. Die Partes laterales waren noch gar nicht ganz verknöchert und die Körper der Wirbel 26, 27 und 28 waren an der Facies pelvina noch ganz voneinander getrennt. Die Ossification war an diesen Stellen durch den vorzeitigen Tod unterbrochen worden. Zwischen den Gelenkfortsätzen und Bogenlamellen der 4 reinen Sacralwirbel waren die Synostosen bereits vollständig ausgebildet. Dorsal geschlossen waren nur die 3 ersten reinen Sacralwirbel.

Gruppe 9. 9mal bestand das Sacrum aus einem Lumbosacralwirbel und 5 Sacralwirbeln. Der Lumbosacralwirbel war 4mal Wirbel 24, 3mal — Wirbel 25, 2mal blieb die Ordnungszahl unbekannt. Zwischen dem Lumbosacralwirbel und dem folgenden Sacralwirbel bestand allemal ein Promontorium. — Dorsal geschlossen waren 2mal der Lumbosacralwirbel und 4 folgende reine Sacralwirbel; 5mal — der Lumbosacralwirbel und 3 folgende reine Sacralwirbel; einmal — der Lumbosacralwirbel und 2 folgende reine Sacralwirbel. Einmal waren nur der 2. und der 3. reine Sacralwirbel dorsal geschlossen. — 4mal war der Lumbosacralwirbel gar nicht mit dem übrigen Sacrum synostotisch verbunden. Dabei war einmal der rechte Querfortsatz des Lumbosacralwirbels (Wirbel 24) mit dem Hüftbein und der Pars lateralis sacri gelenkig verbunden, 3mal — der linke (einmal Wirbel 24, 2mal Wirbel 25 gehörig). In den 5 anderen Fällen bestand eine Synostose, doch beschränkte sie sich jedesmal auf den sacral entwickelten Querfortsatz, der 3mal der rechte (einmal Wirbel 24, einmal Wirbel 25 gehörig, einmal Ordnungszahl unbekannt), 2mal der linke war (einmal Wirbel 24 gehörig, einmal Ordnungszahl unbekannt). Die Synostosen zwischen den 5 reinen Sacralwirbeln waren allemal voll ausgebildet.

Gruppe 10. 15mal bestand das Sacrum aus 5 Wirbeln und einem sacrococcygealen Übergangswirbel. Der erste dieser Wirbel war zweimal Wirbel 24, 8mal — Wirbel 25, 5mal war die Ordnungszahl unbekannt. Die Sacralkrümmung war 13mal einheitlich, zweimal bestand ein doppeltes Promontorium. Dorsal geschlossen waren zweimal alle 5 Sacralwirbel; 8mal — Wirbel 1, 2, 3 und 4; einmal — Wirbel 1, 2 und 3; 4mal waren nur Wirbel 2 und 3 dorsal geschlossen. Die sacrale Seite des Übergangswirbels war 6mal die rechte und 9mal die linke. Die Synostose zwischen Übergangswirbel und letztem reinen Sacralwirbel beschränkte sich zweimal auf die

linke Pars lateralis, wobei Körper und Cornua frei bleiben. In einem dieser Fälle war der erste Sacralwirbel (es war Wirbel 25 und er war dorsal nicht geschlossen) mit dem folgenden nur durch seine Querfortsätze synostotisch verbunden; zwischen beiden Wirbeln bestand ein Promontorium. 5mal umfaßte die Synostose zwischen dem Übergangswirbel und dem letzten reinen Sacralwirbel außer der einen Pars lateralis auch noch die Körper und 8mal dazu noch die Cornua. Ich habe leider unterlassen zu notieren, ob die Cornua ein- oder doppelseitig synostotisch verbunden waren. Beides kommt vor. Ist die Synostose der Cornua nur einseitig, so liegt sie stets auf der sacral entwickelten Seite des Übergangswirbels. Die Synostosen zwischen den 5 reinen Sacralwirbeln waren außer in dem einen oben erwähnten Falle stets alle voll entwickelt.

Gruppe 11. Einmal bestand das Sacrum aus 5 Sacralwirbeln und einem Sacrococcygealwirbel, mit denen 2 Coccygealwirbel synostotisch verbunden waren. Der erste dieser Wirbel war Wirbel 25. Die Sacralkrümmung war einheitlich. Dorsal geschlossen waren die Sacralwirbel 1, 2, 3 und 4. Die Synostose zwischen dem Übergangswirbel und dem letzten reinen Sacralwirbel erstreckte sich außer auf die linke Pars lateralis noch auf die Körper und die beiderseitigen Cornua. Die Synostosen zwischen den 5 reinen Sacralwirbeln waren alle voll entwickelt.

Gruppe 12. 47mal bestand das Sacrum aus 6 Wirbeln. Der erste dieser Wirbel war 4mal Wirbel 24, 29mal — Wirbel 25, einmal — Wirbel 26 und 13mal blieb die Ordnungszahl unbekannt. Die Sacralkrümmung war 27mal einheitlich, 20mal bestand ein doppeltes Promontonium. Alle 6 Sacralwirbel waren keinmal dorsal geschlossen; 13mal waren Wirbel 1, 2, 3, 4 und 5 dorsal geschlossen; 21mal — Wirbel 1, 2, 3 und 4; 5mal — Wirbel 1, 2 und 3; dreimal — Wirbel 2, 3, 4 und 5: zweimal — Wirbel 2, 3 und 4; zweimal — Wirbel 2 und 3; einmal war nur der zweite Sacralwirbel dorsal geschlossen. — Einmal war der erste Sacralwirbel (Wirbel 24) gar nicht mit dem übrigen Sacrum synostotisch verbunden; das Promontorium war doppelt. In drei weiteren Fällen war die synostotische Verbindung zwischen dem ersten Sacralwirbel und dem folgenden geringer als normal, wobei stets ein doppeltes Promontorium vorhanden war. In zweien dieser Fälle (Wirbel 24 war beidemal erster Sacralwirbel) bestanden die Spalten zwischen den Gelenkfortsätzen, in dem dritten Falle (Wirbel 25 — erster Sacralwirbel) blieben außer den Gelenkfortsätzen auch die Körper der

beiden ersten Wirbel getrennt. In diesem selben Falle war auch die Synostose zwischen dem 6. Sacralwirbel und dem vorhergehenden geringer als normal, sie beschränkte sich auf die beiden Partes laterales, während die Körper und die zu Hörnern entwickelten Gelenkfortsätze frei blieben. In 8 anderen Fällen war gleichfalls die Synostose zwischen dem 6. Sacralwirbel und dem vorhergehenden geringer als normal. Einmal beschränkte sich die Synostose auf die rechte Pars lateralis, während in der linken Pars lateralis ein Knorpelstreif die Verbindung der Querfortsätze herstellte und Körper und Cornua frei blieben. 2mal waren die Körper und beiderseits die Cornua frei; 4mal gab es beiderseits freie Cornua; einmal — auf der rechten Seite. In den übrigen 35 Fällen waren die Synostosen zwischen allen 6 Sacralwirbeln alle voll entwickelt.

Gruppe 13. Dreimal bestand das Sacrum aus 6 Wirbeln, mit denen ein Coccygealwirbel synostotisch verbunden war. Der erste Sacralwirbel war allemal Wirbel 25, die Krümmung war einheitlich. Dorsal geschlossen waren einmal Wirbel 1, 2, 3, 4 und 5; einmal — Wirbel 1, 2 und 3; einmal war kein einziger der 6 Sacralwirbel geschlossen, so daß der Sacralkanal der ganzen Länge nach dorsal offen war. In diesem letzten Falle waren die Bogenhälften des 6. Sacralwirbels nicht mit denen des vorhergehenden synostotisch verbunden, sondern zu Hörnern entwickelt. In den beiden anderen Fällen waren die Synostosen zwischen allen 6 Sacralwirbeln alle voll entwickelt. — Die Synostose zwischen dem Coccygealwirbel und dem 6. Sacralwirbel beschränkte sich allemal auf die Körper.

Gruppe 14. Einmal bestand das Sacrum aus 6 Wirbeln, mit denen 2 Coccygealwirbel synostotisch verbunden waren. Der erste Sacralwirbel war Wirbel 26. Es bestand ein doppeltes Promontorium. Dorsal geschlossen waren die Wirbel 1, 2, 3 und 4. Die Synostose zwischen dem ersten Coccygealwirbel und dem 6. Sacralwirbel beschränkte sich auf die Körper. Die Synostosen zwischen den 6 Sacralwirbeln waren alle voll entwickelt.

Gruppe 15. Zweimal bestand das Sacrum aus 6 Wirbeln, mit denen 4 Coccygealwirbel synostotisch verbunden waren. Die Ordnungszahl der Wirbel blieb beidemal unbekannt. Die Sacralkrümmung war beidemal einheitlich. Dorsal geschlossen waren einmal Wirbel 1, 2, 3 und 4; die Synostose zwischen dem ersten Coccygeal- und 6. Sacralwirbel beschränkte sich in diesem Falle auf die Körper. Einmal waren nur Wirbel 2 und 3 dorsal geschlossen; in diesem Falle erstreckte sich die Synostose zwischen dem ersten

Coccygealwirbel und dem 6. Sacralwirbel außer auf die Körper auch auf die linksseitigen Cornua. Die Synostosen zwischen den 6 Sacralwirbeln waren beidemal alle voll entwickelt.

Weibliches Material.

Die Kreuzbeine der 58 von mir untersuchten weiblichen Skeletzte zeigten folgendes Verhalten:

Gruppe 16. 33mal bestand das Sacrum aus 5 Wirbeln. Der erste dieser Wirbel war 23mal Wirbel 25, einmal — Wirbel 26, 9mal blieb die Ordnungszahl unbekannt. Die Krümmung des Sacrum war 32mal einheitlich, einmal bestand ein doppeltes Promontorium. Nur einmal waren alle 5 Sacralwirbel dorsal geschlossen; 17mal waren die Wirbel 1, 2, 3 und 4 dorsal geschlossen; 7mal — Wirbel 1, 2 und 3; zweimal — Wirbel 1 und 2; einmal Wirbel 2, 3, 4 und 5; zweimal — Wirbel 2, 3 und 4; zweimal — Wirbel 2 und 3. Einmal war kein einziger der 5 Sacralwirbel dorsal geschlossen, so daß der Sacralkanal der ganzen Länge nach dorsal offen war. — Die Synostose des 5. Sacralwirbels mit dem vorhergehenden beschränkte sich einmal auf die Körper und die rechte Pars lateralis, während in der linken Pars lateralis ein Knorpelstreif die Verbindung beider Querfortsätze herstellte und die Bogenhälften des 5. Sacralwirbels zu frei endenden Hörnern entwickelt waren. Einmal waren die rechtsseitigen Bogenhälften des 5. und 4. Sacralwirbels nicht synostotisch miteinander verbunden. 31mal waren alle Synostosen zwischen den 5 Sacralwirbeln voll entwickelt.

Gruppe 17. 6mal bestand das Sacrum aus 5 Wirbeln, mit denen ein Coccygealwirbel synostotisch verbunden war. Der erste dieser Wirbel war zweimal Wirbel 25, viermal blieb die Ordnungszahl unbekannt. Die Sacralkrümmung war allemal einheitlich. — Einmal waren alle 5 Sacralwirbel dorsal geschlossen; dreimal — Wirbel, 1, 2, 3 und 4; zweimal — Wirbel 1, 2 und 3. — Die Synostose zwischen dem Coccygealwirbel und dem 5. Sacralwirbel beschränkte sich einmal auf die Körper, 5mal erstreckte sie sich auf die Körper und die beiderseitigen Cornua. — Die Synostosen zwischen den 5 Sacralwirbeln waren allemal voll entwickelt.

Gruppe 18. Einmal bestand das Sacrum aus 5 Wirbeln, mit denen zwei Coccygealwirbel synostotisch verbunden waren. Die Ordnungszahl der Sacralwirbel war unbekannt. Die Sacralkrümmung war einheitlich. Dorsal geschlossen waren Wirbel 1, 2, 3 und 4. Die Synostose zwischen dem ersten Coccygeal- und dem 5. Sacral-

wirbel erstreckte sich auf die Körper und die beiderseitigen Cornua. Die Synostosen zwischen den 5 Sacralwirbeln waren alle voll entwickelt.

Gruppe 19. Einmal bestand das Sacrum aus 5 Wirbeln, mit denen 3 Coccygealwirbel synostotisch verbunden waren. Der erste Sacralwirbel war Wirbel 25. Die Sacralkrümmung war einheitlich. Dorsal geschlossen waren nur die Wirbel 2 und 3. Die Synostose zwischen dem ersten Coccygeal- und 5. Sacralwirbel erstreckte sich auf die Körper und die beiderseitigen Cornua. Die Synostosen zwischen den 5 Sacralwirbeln waren alle voll entwickelt.

Gruppe 20. Einmal bestand das Sacrum aus 5 Wirbeln, mit denen 4 Coccygealwirbel synostotisch verbunden waren. Die Ordnungszahl der Wirbel war unbekannt. Die Sacralkrümmung war einheitlich. Dorsal geschlossen waren die Wirbel 1, 2, 3 und 4. Die Synostose zwischen dem ersten Coccygeal- und 5. Sacralwirbel erstreckte sich auf die Körper und die beiderseitigen Cornua. Die Synostosen zwischen den 5 Sacralwirbeln waren alle voll entwickelt.

Gruppe 21. Zweimal bestand das Sacrum aus einem Lumbosacralwirbel und 5 Sacralwirbeln. Der Lumbosacralwirbel war beidemal Wirbel 24. Zwischen ihm und dem folgenden Wirbel bestand beidemal ein Promontorium. Dorsal geschlossen waren einmal der Lumbosacralwirbel und 4 folgende Sacralwirbel, einmal — der Lumbosacralwirbel und 3 folgende Sacralwirbel. Der Lumbosacralwirbel war beidemal nicht synostotisch, sondern gelenkig mit dem folgenden Wirbel verbunden. Einmal articulierte der rechte, einmal der linke Querfortsatz des Lumbosacralwirbels sowohl mit dem Hüftbeine als auch mit der Pars lateralis sacri. Die Synostosen zwischen den 5 reinen Sacralwirbeln waren beidemal alle voll entwickelt.

Gruppe 22. Einmal bestand das Sacrum aus einem Lumbosacralwirbel und 5 Sacralwirbeln, mit denen ein Coccygealwirbel synostotisch verbunden war. Die Ordnungszahl dieser Wirbel war unbekannt. Zwischen dem Lumbosacralwirbel und dem folgenden Sacralwirbel bestand ein Promontorium. Dorsal geschlossen waren der Lumbosacralwirbel und 4 folgende Sacralwirbel. Die Synostose zwischen dem Lumbosacralwirbel und dem folgenden Sacralwirbel beschränkte sich auf die linke Pars lateralis. Die Synostose zwischen dem Coccygealwirbel und dem letzten Sacralwirbel beschränkte sich auf die Körper. Die Synostosen zwischen den 5 reinen Sacralwirbeln waren alle voll entwickelt.

Gruppe 23. 4mal bestand das Sacrum aus 5 Wirbeln und

einem sacrococcygealen Übergangswirbel. Der erste Sacralwirbel war zweimal Wirbel 25, zweimal blieb die Ordnungszahl unbekannt. Die Sacralkrümmung war allemal einheitlich. Der sacrococcygeale Übergangswirbel war, wie stets, dorsal offen. Dorsal geschlossen waren einmal alle 5 reinen Sacralwirbel, dreimal — Wirbel 1, 2, 3 und 4. Die Synostose zwischen dem Sacrococcygealwirbel und dem letzten reinen Sacralwirbel umfaßte außer dem sacral entwickelten Querfortsatze, der zweimal der rechte und zweimal der linke war, allemal auch die Körper und die Cornua. Die Synostosen zwischen den 5 reinen Sacralwirbeln waren allemal alle voll entwickelt.

Gruppe 24. 9mal bestand das Sacrum aus 6 Wirbeln. Der erste dieser Wirbel war zweimal Wirbel 24, 5mal — Wirbel 25, zweimal blieb die Ordnungszahl unbekannt. Die Sacralkrümmung war 5mal einheitlich, 4mal lag ein doppeltes Promontorium vor. Dorsal geschlossen waren zweimal die Wirbel 1, 2, 3, 4 und 5; 6mal — die Wirbel 1, 2, 3, und 4; einmal — die Wirbel 2, 3 und 4. — Die synostotische Verbindung zwischen den beiden ersten Sacralwirbeln war in zwei Fällen geringer als normal. Beidemal bestand ein doppeltes Promontorium. Dabei waren in dem einen Falle die Spalte zwischen den Gelenkfortsätzen der beiden ersten Sacralwirbel erhalten, in dem anderen Falle blieben nicht nur diese Gelenkfortsätze frei, sondern auch die Wirbelkörper. In diesem letzteren Falle (Wirbel 25 war erster Sacralwirbel) war gleichzeitig auch die Synostose zwischen dem 6. Sacralwirbel und dem vorhergehenden nur gering. Sie beschränkte sich auf die linke Pars lateralis, während in der rechten ein Knorpelstreif die Verbindung herstellte und der Körper wie auch die zu Hörnern entwickelten Bogenhälften des 6. Sacralwirbels frei blieben. In zwei weiteren Fällen (Wirbel 25 war erster Sacralwirbel) waren die Synostosen des 6. Sacralwirbels mit dem vorhergehenden gleichfalls geringer als normal. Einmal endeten rechts, einmal beiderseits die zu Hörnern entwickelten Bogenhälften des 6. Sacralwirbels frei. In den übrigen 5 Fällen waren die Synostosen zwischen allen 6 Sacralwirbeln alle voll entwickelt.

Vergleicht man nun meine Befunde mit denen, die Fischel in Prag gehabt hat, so ergeben sich erhebliche Unterschiede.

Fischel fand sechswirblige Sacra bei Männern in 2,0% aller Fälle, bei Frauen in 1,4%.

Ich fand bei 234 untersuchten Männern 47mal sechswirblige

Sacra (Gruppe 12), dazu kommen noch 6 sechswirblige Sacra, mit denen 1, 2 oder 4 Coccygealwirbel synostotisch verbunden waren (Gruppe 13, 14 und 15). Das gibt 53 sechswirblige Sacra. Bringt man einen Fall in Abzug, bei dem der erste Sacralwirbel mit dem folgenden nicht synostotisch verbunden war, so bleiben 52 Fälle, in denen das Sacrum aus 6 synostotisch miteinander verbundenen Wirbeln bestand, die alle 6 beiderseits sacralen Charakter hatten. Das entspricht einer Häufigkeit von 22,2%.

Bei den 58 untersuchten Frauen fand ich 9 sechswirblige Kreuzbeine. Das entspricht einer Häufigkeit von 15,5%. Coccygealwirbel waren bei Frauen mit dem sechswirbligen Kreuzbeine keinmal synostotisch verbunden.

Der Unterschied zwischen unseren Befunden ist sehr groß. Ich habe sowohl bei Männern wie auch bei Frauen sechswirblige Sacra genau 11mal so häufig gefunden wie Fischel. Dieser Unterschied kann kein zufälliger sein, dazu ist das untersuchte Material viel zu groß. Der Unterschied kann nur durch die anthropologische Verschiedenheit des Materials bedingt sein. Fischels Tschechen stehen meine Russen und Letten gegenüber. Leider ist weder mein Material anthropologisch einheitlich, noch Fischels.

Die 19,6% sechswirbliger Sacra, die ich 1902 gefunden habe, stehen zwischen den jetzt für Männer und Frauen gefundenen Prozentzahlen, und zwar der Prozentzahl für Männer näher, was wohl teilweise darauf zurückzuführen ist, daß unter jenen 158, im Jahre 1902 untersuchten Kreuzbeinen die männlichen in der Überzahl waren.

Auch sonst zeigten sich hier in Dorpat einige Verschiedenheiten gegen Prag und wohl auch andere Orte Westeuropas. Fischel erwähnt keinen einzigen Fall eines sacrococcygealen Übergangswirbels. Ich habe solche Übergangswirbel bei Männern 17mal (Gruppe 8, 10 und 11), und bei Frauen 4mal (Gruppe 23) gefunden. Das entspricht 7,3% und 6,9%. Die sacrococcygealen Übergangswirbel sind somit in Dorpat durchaus nicht besonders selten. Disse[1] in Marburg spricht zwar auch von sacrocaudalen Übergangswirbeln, versteht darunter aber einen sechsten Kreuzwirbel, der (wie Disse sich ausdrückt) dem Steißbein entzogen ist. Von diesen sacrocaudalen Übergangswirbeln sagt Disse, sie seien seltener als lumbosacrale — »es

[1] J. Disse, Skeletlehre in Bardeleben's Handbuch der Anatomie des Menschen in 8 Bänden. 1896 S. 62—64.

fehlen ihnen Bogen und Gelenkfortsätze. Die Wirbelkörper und die Pars lateralis dagegen sind vorhanden, wie am 5. Kreuzwirbel. Unvollständige Assimilation kommt nicht vor.« — Gerade diese »unvollständige Assimilation«, bei der die eine Seite eines Wirbels sacral entwickelt ist, die andere aber coccygeal, und die Disse in Marburg nie gesehen hat, finde ich hier in Dorpat bei etwa 7% aller männlichen und weiblichen Kreuzbeine.

Der Anschluß des sacrococcygealen Übergangswirbels an den letzten reinen Sacralwirbel war stets ein synostotischer. Bei zwei Männern beschränkte sich die Synostose auf eine Pars lateralis, bei 5 Männern umfaßte sie außerdem noch die Körper und bei den übrigen 10 Männern und allen 4 Frauen erstreckte sich die Synostose auf eine Pars lateralis, die Körper und die Cornua. Ich habe leider nicht immer notiert, ob die Cornua beiderseits oder nur einseitig synostotisch verbunden waren. Beides kommt vor. War die Synostose der Cornua nur einseitig vorhanden, so lag sie stets auf der sacral entwickelten Seite des Übergangswirbels.

Lumbosacrale Übergangswirbel fand ich bei 11 Männern (Gruppe 2, 8 und 9) und drei Frauen (Gruppe 21 und 22), das ist in 4,7% und 5,2% aller Fälle. Dabei war dieser Übergangswirbel bei 4 Männern und 2 Frauen nicht synostotisch, sondern nur gelenkig mit dem Kreuzbeine verbunden. Bei 6 Männern und einer Frau war der lumbosacrale Übergangswirbel nur mit einer Pars lateralis sacri synostotisch verbunden, während Körper und Gelenkfortsätze frei blieben, und nur bei einem Manne (Gruppe 2) erstreckte sich die Synostose außer auf eine Pars lateralis auch auf die Körper und die beiderseitigen Gelenkfortsätze. Zwischen dem Lumbosacralwirbel und dem ersten reinen Sacralwirbel war stets ein Promontorium vorhanden.

Faßt man alle Fälle zusammen, in denen sich 6 Wirbel an der Bildung des Kreuzbeines beteiligen, so kommen bei Männern zu den 53 Kreuzbeinen, die aus 6 Wirbeln bestehen, welche doppelseitig sacralen Charakter haben (Gruppe 12, 13, 14 und 15), noch 26 Kreuzbeine, die aus 6 Wirbeln bestehen, von denen der erste (Gruppe 9) oder letzte (Gruppe 10 und 11), oder diese beiden (Gruppe 8) nur einseitig sacralen Charakter haben. Ich fand somit bei 234 Männern in Summa 79 Kreuzbeine, die aus 6 Wirbeln bestanden, welche ein- oder doppelseitig sacralen Charakter hatten. Das gibt für Dorpat eine Häufigkeit von 33,8% oder den dritten Teil aller Fälle,

während in Prag, wie eingangs dargelegt, bei Männern nur 4,2% solcher Kreuzbeine konstatiert sind.

Für Frauen waren die entsprechenden Zahlen 9 (Gruppe 24) und 7 (Gruppe 21, 22 und 23). Ich fand somit bei 58 Frauen in Summa 16 Kreuzbeine, die aus 6 Wirbeln bestanden, welche ein- oder doppelseitig sacralen Charakter hatten. Das gibt für Dorpat eine Häufigkeit von 27,6% oder ein wenig mehr als den 4. Teil aller Fälle, während für Prag nur 1,9% konstatiert sind.

Der letzte Lendenwirbel, den ich bei vier Männern (Gruppe 7) in besonders engem Anschluß an das Kreuzbein gefunden habe, muß gewiß auch als ein Übergangswirbel aufgefaßt werden, aber als ein Übergangswirbel ganz besonderer Art, der durch Vermeidung jeder Articulation mit den Hüftbeinen seinen lumbalen Charakter beiderseits wahrt.

Das fünfwirblige Sacrum, das doch stets als der Schulfall eines menschlichen Sacrum hingestellt wird, fand ich nicht so häufig, wie man es erwarten sollte. Bei den Männern gab es 114 solcher Kreuzbeine (Gruppe 3), bei den Frauen 33 (Gruppe 16). Das gibt eine Häufigkeit von 48,7% und 56,9%. Der Schulfall kommt eben hier in Dorpat beim Manne nicht einmal in der Hälfte aller Fälle vor, bei der Frau ist er etwas häufiger. Verlangt man, ein »normal« gebautes Kreuzbein solle mit Wirbel 25 beginnen und eine einheitliche Krümmung haben, so ist ein solcher ganz reiner Schulfall natürlich noch seltener, denn manches 5wirblige Kreuzbein beginnt mit Wirbel 24 oder Wirbel 26 und manches hat ein doppeltes Promontorium.

Fünfwirblige Sacra, mit denen ein Coccygealwirbel oder mehrere synostotisch verbunden waren, fand ich bei 35 Männern (Gruppe 4, 5 und 6) und 9 Frauen (Gruppe 17, 18, 19 und 20), das entspricht 15,0% und 15,5%.

Ein vierwirbliges Sacrum habe ich nur einmal angetroffen, und zwar bei einem Manne (Gruppe 1). Die Häufigkeit wäre darnach für Dorpat 0,4% für Männer und 0,0% für Frauen. Diese Zahl ist für Männer sicher zu groß, denn ich suche nach einem solchen Kreuzbeine seit 20 Jahren und habe jetzt erst eins gefunden, und für Frauen wohl zu klein, denn daß solche Kreuzbeine hier nicht auch bei Frauen vorkommen, ist doch unwahrscheinlich.

Fischel fand in Prag gleichfalls nur bei einem Mann ein vierwirbliges Sacrum. Diese Formabweichung des Kreuzbeines gilt in

Westeuropa für selten, so sagt GEGENBAUR[1]: »Zuweilen treten 6 Wirbel in das Sacrum ein, selten wird es nur von 4 gebildet.« Für Dorpat genügt es nicht, vierwirblige Sacra als selten zu bezeichnen, sie sind hier sehr selten.

Gruppiert man mein Material, ohne auf synostotisch dem Kreuzbeine angeschlossene Coccygealwirbel Rücksicht zu nehmen, nach der Zahl der Wirbel, die ein- oder doppelseitig sacralen Charakter haben, so ergibt sich nebenstehende Tabelle 1, aus der zu ersehen ist, das Kreuzbein bestehe hier in Dorpat in der Regel aus 5 Wirbeln, häufig aus 6, sehr selten aus 4 Wirbeln.

Tabelle 1.

	Zahl der Wirbel, die ein- oder doppelseitig sacralen Charakter haben:						
	4		5		6		
	Anzahl der Beob.	%	Anzahl der Beob.	%	Anzahl der Beob.	%	Summe der Beob.
Männer . .	1	(0,4)	154	(65,8)	79	(33,8)	234
Frauen . .	—	(—)	42	(72,4)	16	(27,6)	58

Auch ein gewisser Geschlechtsdimorphismus macht sich in Tabelle 1 geltend. Beim weiblichen Kreuzbeine, das bekanntlich kürzer zu sein pflegt als das männliche, überwiegt die geringere Wirbelzahl (5) über die höhere (6) noch etwas stärker als beim männlichen Kreuzbein.

Über die Intensität des Zusammenschlusses der Sacralwirbel untereinander und des Anschlusses von lumbosacralen und sacrococcygealen Übergangswirbeln und von Coccygealwirbeln an das Sacrum läßt sich zusammenfassend folgendes sagen.

Im allgemeinen sind die Sacralwirbel so untereinander vereinigt, daß die Querfortsätze mit Querfortsätzen, Körper mit Körpern und Gelenkfortsätze mit Gelenkfortsätzen synostotisch verbunden sind, desgleichen die zwischen den Gelenkfortsätzen gelegenen Laminae der Bögen. Die mittleren Kreuzbeinwirbel sind nun immer derartig voll miteinander synostosiert, die endständigen aber nicht immer. Die Verbindung zwischen erstem und zweitem und letztem und vor-

[1] C. GEGENBAUR, Lehrbuch der Anatomie des Menschen. 2. Aufl. 1885. S. 143.

letztem Wirbel kann viel loser sein. Der erste Sacralwirbel kann ganz frei sein. Die Synostose beginnt an den Partes laterales, ergreift dann die Körper und schließlich auch die Gelenkfortsätze. Solange die Gelenkspalten zwischen dem ersten und zweiten Sacralwirbel bestehen, ist stets zwischen diesen Wirbeln ein Promontorium vorhanden und die Laminae ihrer Bögen bleiben getrennt. Synostosieren aber die Gelenkfortsätze miteinander, so greift dieser Prozeß stets auch auf die Laminae über, und nur ganz selten bleiben hier kleine Löchelchen erhalten. Ist die Synostose zwischen dem letzten und vorletzten Sacralwirbel geringer als normal, so kommt zunächst ein- oder doppelseitig die Synostose der Gelenkfortsätze in Fortfall. Die Bogenhälften des letzten Sacralwirbels, die auch sonst meist in der Medianebene unvereinigt bleiben, sind dann stets getrennt und entwickeln sich zu aufstrebenden Hörnern, denen ebensolche Hörner am vorletzten Sacralwirbel entgegenstehen. Es bestehen hier also Beziehungen wie sonst zwischen erstem Coccygeal- und letztem Sacralwirbel. Weiter können auch die Körper frei bleiben und schließlich ein- oder doppelseitig auch die Querfortsätze, indem in der Pars lateralis ein querer Knorpelstreif bestehen bleibt. Im äußersten Falle ist also der letzte Sacralwirbel ganz frei, ohne dadurch seinen sacralen Charakter zu verlieren.

Bei dem einen vierwirbligen Kreuzbeine (Gruppe 1) waren alle Synostosen voll entwickelt.

Unter den 147 Kreuzbeinen, die aus 5 Wirbeln bestanden (Gruppe 3 und 16), waren bei 142 alle Synostosen voll entwickelt. Das ist bei 96,6%. Bei einem Kreuzbeine war die Synostose zwischen erstem und zweitem, bei vieren — die zwischen viertem und fünftem Sacralwirbel in ihrem Umfange eingeschränkt, wobei unter den letzteren in einem Falle der 5. Sacralwirbel ganz lose war.

Unter den 56 Kreuzbeinen, die aus 6 Wirbeln bestanden (Gruppe 12 und 24), waren bei 40 alle Synostosen voll entwickelt. Das ist bei 71,4%. Bei zwei Kreuzbeinen waren die Synostosen sowohl zwischen erstem und zweitem als auch zwischen 5. und 6. Sacralwirbel in ihrem Umfang eingeschränkt. Bei vier Kreuzbeinen waren nur die Synostosen zwischen erstem und zweitem Sacralwirbel in ihrem Umfange eingeschränkt (in einem dieser Fälle war der erste Sacralwirbel ganz lose); bei 10 Kreuzbeinen — die zwischen 5. und 6. Sacralwirbel.

Man sieht, die volle Entwicklung aller Synostosen ist beim sechswirbligen Sacrum nicht in dem hohen Grade herrschend wie beim

fünfwirbligen, wo sie 96,6% umfaßt, mit 71,4% aber doch durchaus als die Regel zu betrachten.

Beim Vorhandensein von lumbosacralen oder sacrocaudalen Übergangswirbeln waren die benachbarten Sacralwirbel stets voll miteinander synostosiert mit scheinbarer Ausnahme eines Falles (Gruppe 8), wo die mangelhafte Synostose der mittleren Sacralwirbel aber durch das jugendliche Alter bedingt war. Hätte der junge Mann länger gelebt, so wären die Synostosen auch hier allem Anscheine nach voll ausgebildet worden.

Bei sechswirbligen Kreuzbeinen habe ich einen Lumbosacralwirbel nie gefunden, bei fünfwirbligen schließt er sich, wenn vorhanden, in der Hälfte der Fälle dem Kreuzbeine nur gelenkig an, in der anderen Hälfte der Fälle synostotisch; doch beschränkte sich diese Synostose stets auf den sacral entwickelten Querfortsatz. In dem einem Falle, in dem ein Lumbosacralwirbel mit einem vierwirbligen Sacrum verbunden war (Gruppe 2), war die synostotische Verbindung weit ausgedehnter, sie erstreckte sich auf den sacral entwickelten Querfortsatz, die Körper und die Gelenkfortsätze.

Sacrococcygeale Übergangswirbel habe ich bei sechswirbligen Kreuzbeinen nicht beobachtet, bei den fünfwirbligen Kreuzbeinen sind sie aber (wenigstens hier in Dorpat) nicht gar selten, wobei der Anschluß an das Kreuzbein stets synostotisch war. Über die Einzelheiten des Anschlusses habe ich schon auf Seite 116 berichtet.

Waren ein oder mehrere Coccygealwirbel synostotisch mit dem Sacrum verbunden, so waren die benachbarten Sacralwirbel, mit einer einzigen Ausnahme, stets voll synostosiert. Diese Ausnahme bezog sich auf ein sechswirbliges Kreuzbein, mit welchem ein Coccygealwirbel synostotisch verbunden war (Gruppe 13). Hier endeten die Bogenhälften des letzten Sacralwirbels frei, sie waren zu Hörnern entwickelt.

Die Synostose zwischen erstem Coccygealwirbel und letztem reinen Sacralwirbel kommt beim fünfwirbligen Sacrum nicht nur häufiger vor, sondern ist, wenn vorhanden, meist auch intensiver als beim sechswirbligen.

An fünfwirblige Kreuzbeine waren 44mal ein oder mehrere Coccygealwirbel synostotisch angeschlossen (Gruppe 4—6 und 17—20). Dabei umfaßte die Synostose 34mal die Körper und die beiderseitigen Cornua, 3mal — die Körper und die Cornua einer Seite, 6mal — nur die Körper. In einem Falle blieben die Körper frei

und nur die Cornua einer Seite waren synostotisch miteinander verbunden.

An sechswirblige Kreuzbeine waren nur 6mal ein oder mehrere Coccygealwirbel synostotisch angeschlossen (Gruppe 13—15). Dabei beschränkte sich die Synostose 5mal auf die Körper und griff nur einmal auch auf die Cornua einer Seite über.

Der synostotische Anschluß des ersten Coccygealwirbels an die beiden mit Lumbosacralwirbeln versehenen Kreuzbeine der Gruppen 2 und 22 ist auch in dem Sinne verschieden, daß an das kürzere Kreuzbein der Anschluß intensiver ist.

In den beiden Fällen (Gruppe 8 und 11), in denen der synostotische Anschluß von Coccygealwirbeln an einen sacrococcygealen Übergangswirbel stattfand, beschränkte sich die Synostose auf die Körper.

Die Bogenhälften der Kreuzbeinwirbel werden, wie die der übrigen Wirbel, beim Embryo stets getrennt angelegt und vereinigen sich erst später in der Medianebene. Der dorsale Verschluß des Sacralkanales beginnt, wie es scheint, meist am zweiten Sacralwirbel, bisweilen auch am dritten. Er greift von hier aus nach oben und mehr oder weniger weit auch nach unten um sich, kann aber auch auf die genannten Wirbel beschränkt sein oder gar ganz unterbleiben. Es ist hier ein sehr weiter Spielraum für Variationen gegeben. Der Sacralkanal kann der ganzen Länge nach dorsal offen bleiben und zwar sowohl bei fünfwirbligen als auch bei sechswirbligen Kreuzbeinen. Es können 1, 2, 3, 4 oder 5 Sacralwirbel dorsal geschlossen sein, und damit bei einem fünfwirbligen Sacrum alle. Daß aber auch bei einem sechswirbligen Sacrum alle Wirbel dorsal geschlossen wären, habe ich nicht beobachtet, hier war ausnahmslos der 6. Sacralwirbel offen. Ebenso waren sacrococcygeale Übergangswirbel stets dorsal offen, desgleichen synostotisch mit dem Sacrum verbundene Coccygealwirbel.

Die extremen Formen sind natürlich selten. Bei den 234 Männern war der Sacralkanal 8mal der ganzen Länge nach dorsal offen, der ganzen Länge nach dorsal geschlossen — 12mal. Das entspricht einer Häufigkeit von 3,4% und 5,1%. Bei den 58 Frauen fand ich den Sacralkanal 1mal der ganzen Länge nach dorsal offen und 3mal der ganzen Länge nach dorsal geschlossen. Das entspricht einer Häufigkeit von 1,7% und 5,2%.

Tabelle 2 gibt eine Übersicht über die Anzahl der dorsal geschlossenen Sacralwirbel ohne Ansehen ihrer Stellung innerhalb

des Sacrum, wobei lumbosacrale Wirbel als Sacralwirbel mitgezählt sind.

Man ersieht aus dieser Tabelle 2, daß am häufigsten vier Sacralwirbel dorsal geschlossen sind. Beim Manne fand sich dieser Zustand fast in der Hälfte der Fälle (48,7%), bei der Frau noch häufiger (56,9%). Um diesen Zustand, der als mittlerer zu gelten hat, gruppieren sich die anderen mit nach den Extremen zu abnehmender Häufigkeit, wobei als einzige Unregelmäßigkeit zu bemerken ist, daß ein einziger dorsal geschlossener Sacralwirbel noch seltener vorkommt als ein völlig durchgehender dorsaler Spalt. Ich fand einen einzigen dorsal geschlossenen Sacralwirbel bei Männern nur 3mal (1,3%) und bei Frauen gar nicht. Es war zweimal der zweite und einmal der dritte Sacralwirbel. — Drei geschlossene

Tabelle 2.

	Anzahl der dorsal geschlossenen Sacralwirbel:												
	5		4		3		2		1		0		
	Anz. der Beob.	%	Anz. der Beob.	%	Anz. der Beob.	%	Anz. der Beob.	%	Anz. der Beob.	%	Anz. der Beob.	%	Summe der Beob.
Männer .	28	(12,0)	114	(48,7)	59	(25,2	22	9,4)	3	1,3)	8	3,4)	234
Frauen .	7	(12,1)	33	56,9)	12	(20,7)	5	(8,6)	—	(—)	1	(1,7)	58

Sacralwirbel fanden sich bei Männern in 25,2%, bei Frauen in 20,7%, das ist im vierten, bzw. fünften Teil aller Fälle. Fünf geschlossene Sacralwirbel fanden sich bei Männern wie Frauen verhältnismäßig selten, 12,0% und 12,1%, d. i. etwa im achten Teil aller Fälle. Noch seltener waren nur zwei Sacralwirbel dorsal geschlossen, 9,4% und 8,6%.

Man könnte der Tabelle 2 auch entnehmen, bei der Frau bestünde eine stärkere Tendenz zu dorsalem Schluß des Sacralkanales als beim Manne. Diese Frage wäre an einem größeren weiblichen Materiale nachzuprüfen.

Tabelle 3 gibt eine Übersicht über die Lage der dorsal geschlossenen Wirbel innerhalb der einzelnen Kreuzbeine, wobei wiederum die vorhandenen Lumbosacralwirbel als Sacralwirbel mitgezählt sind, während in Tabelle 4 dasselbe Material zu größeren Gruppen darnach zusammengefügt ist, ob am proximalen Ende des

Tabelle 3.

	Dorsal geschlossen waren die Sacralwirbel:																						
	1—5		1—4		1—3		1 und 2		2—5		2—4		2 und 3		2		3 und 4		3		keiner		
	Anz. der Beob.	%	Anz. der Beob.	%	Anz. der Beob.	%	Anz. der Beob.	%	Anz. der Beob.	%	Anz. der Beob.	%	Anz. der Beob.	%	Anz. der Beob.	%	Anz. der Beob.	%	Anz. der Beob.	%	Anz. der Beob.	%	Summe der Beob.
Männer .	28	(12,0)	108	(46,2)	47	(20,1)	11	(4,7)	6	(2,6)	12	(5,1)	10	(4,3)	2	(0,9)	1	(0,4)	1	(0,4)	8	(3,4)	234
Frauen .	7	(12,1)	32	(55,2)	9	(15,5)	2	(3,4)	1	(1,7	3	(5,2)	3	(5,2)	—	(—)	—	(—)	—	(—)	1	(1,7)	58

Tabelle 4.

	1. Sacralwirbel dorsal geschlossen		1. Sacralwirbel dorsal offen		1. u. 2. Sacralwirbel dorsal offen		Alle Sacralwirbel dorsal offen		
	Anzahl der Beobachtungen	%	Anzahl der Beobachtungen	%	Anzahl der Beobachtungen	%	Anzahl der Beobachtungen	%	Summe der Beobachtungen
Männer .	194	(82,9)	30	(12,8)	2	(0,9)	8	(3,4)	234
Frauen .	50	(86,2)	7	(12,1)	—	(—)	1	(1,7)	58

Sacrum ein dorsaler Spalt bestand oder nicht, und wie weit sich dieser erstreckte.

Das dorsale Geschlossensein des ersten Sacralwirbels ist, wie Tabelle 4 zeigt, durchaus die Regel und zwar ist dieser Zustand bei Frauen mit 86,2% noch ein wenig häufiger als bei Männern, wo er 82,9% aller Fälle umfaßt. In allen übrigen Fällen, also in 17,1% bei Männern und 13,8% bei Frauen, war der erste Sacralwirbel dorsal gespalten, wobei sich das dorsale Offenbleiben des proximalen Teiles des Sacralkanales meist auf diesen Wirbel beschränkte (12,8% bei Männern und 12,1% bei Frauen), ganz selten auf den 2. Sacralwirbel übergriff, um dann Halt zu machen (0,9%, nur bei Männern), häufiger aber mit dem Hiatus sacralis zusammenfloß, so daß dann der Sacralkanal der ganzen Länge nach dorsal offen war (3,4% bei Männern und 1,7% bei Frauen).

Wenden wir uns jetzt zu Tabelle 3, so ist aus ihr zu ersehen, daß innerhalb der Gruppe von Kreuzbeinen, bei denen der erste Sacralwirbel dorsalgeschlossen ist, der Hiatus sacralis am häufigsten durch den

Tabelle 5.

Anzahl der Sacralwirbel:		Dorsal geschlossen waren die Sacralwirbel: 1–5		1–4		1–3		1 und 2		2–5		2–4		2 und 3		2		3		keiner		Summe der Beob.
		Anz. der Beob.	%	Anz. der Beob.	%	Anz. der Beob.	%	Anz. der Beob.	%	Anz. der Beob.	%	Anz. der Beob.	%	Anz. der Beob.	%	Anz der Beob.	%	Anz. der Beob.	%	Anz. der Beob.	%	
5	Männer	4	(3,5)	47	(41,2)	35	(30,7)	10	(8,8)	1	(0,9)	8	(7,0)	2	(1,8)	1	(0,9)	1	(0,9)	5	(4,4)	114
	Frauen	1	(3,0)	17	(51,5)	7	(21,2)	2	(6,1)	1	(3,0)	2	(6,1)	2	(6,1)	—	(—)	—	(—)	1	(3,0)	33
6	Männer	13	(27,7)	21	(44,7)	5	(10,6)	—	(—)	3	(6,4)	2	(4,3)	2	(4,3)	1	(2,1)	—	(—)	—	(—)	47
	Frauen	2	(22,2)	6	(66,7)	—	(—)	—	(—)	—	(—)	1	(11,1)	—	(—)	—	(—)	—	(—)	—	(—)	9

4. Sacralwirbel oben geschlossen wird. Es folgen mit abnehmender Häufigkeit Abschluß durch den dritten, fünften und zweiten Sacralwirbel. Innerhalb der Gruppe von Kreuzbeinen, bei denen der erste Sacralwirbel dorsal offen bleibt, ist ein ähnliches Verhalten des Hiatus zu beobachten.

Tabelle 5 gibt eine vergleichende Zusammenstellung über den dorsalen Schluß derjenigen fünf- und sechswirbligen Kreuzbeine, denen sich kein Übergangswirbel anschloß, und mit denen sich kein Steißbeinwirbel synostotisch verband.

Man sieht, beim Vorhandensein von 6 Sacralwirbeln ist der Sacralkanal ein wenig mehr dorsal geschlossen als bei 5 Sacralwirbeln, nicht aber im Durchschnitt um einen Wirbel mehr. Auch der etwas stärkere dorsale Schluß der weiblichen Kreuzbeine ist zu bemerken.

Auf Grund der, in Tabelle 5 gegebenen Daten läßt sich auch folgende Berechnung aufstellen. Bei den 114 männlichen 5wirbligen Kreuzbeinen gab es in Summa 570 Wirbel, von denen 367 dorsal geschlossen waren. Somit waren durchschnittlich 3,2 Wirbel am Kreuzbeine dorsal geschlossen und in Summa 64,4% aller Sacralwirbel.

Bei den 33 weiblichen 5 wirbligen Kreuzbeinen gab es in Summa 165 Wirbel, von denen 112 dorsal geschlossen waren. Somit waren an diesen Kreuzbeinen im Durchschnitt je 3,4 Wirbel dorsal geschlossen und in Summa 67,9% aller Sacralwirbel.

Bei den 47 männlichen, 6 wirbligen Kreuzbeinen gab es in Summa 282 Wirbel, von denen 187 dorsal geschlossen waren. Somit waren an diesen Kreuzbeinen im Durchschnitt je 4,0 Wirbel dorsal geschlossen und in Summa 66,3% aller Sacralwirbel.

Bei den 9 weiblichen, 6 wirbligen Kreuzbeinen gab es in Summa 54 Wirbel, von denen 37 dorsal geschlossen waren. Somit waren an diesen Kreuzbeinen im Durchschnitt je 4,1 Wirbel dorsal geschlossen und in Summa 68,5% aller Sacralwirbel.

Im allgemeinen läßt sich also sagen, hier in Dorpat seien $^2/_3$ aller Sacralwirbel dorsal geschlossen.

Berichtigung zur 1. Mitteilung über »Anatomische Studien an der japanischen Lippenschildkröte«.

Von

K. Ogushi

(aus Japan.)

Beim Durchlesen meiner in dieser Zeitschrift (Bd. XLIII Heft 1/2) erschienenen Abhandlung fand ich, daß sich leider ein großer Lapsus calami eingeschlichen hat. Er betrifft die Begründung meiner Auffassung der chondrogenen Clavicula und ihre Ableitung vom Procoracoid der Urodelen. Es handelt sich um den Satz, der auf Seite 79, Zeile 9 von unten beginnt; statt dessen sollte es dort heißen:

»Auch entwickelungsgeschichtlich läßt sich nachweisen, daß die Anlage des Lig. coraco-claviculare nicht kontinuierlich in die Knorpelsubstanz des Schultergürtels übergeht, sondern deutlich als besondere Bindegewebsschicht abgegrenzt erscheint. Überdies ist es sehr bemerkenswert, daß durch jenes Fenster, das von dem Lig. coraco-claviculare sowie den beiden ventralen Fortsätzen des Schultergürtels allseitig umschlossen wird, außer einem Nervenast (N. supracoracoideus nach FÜRBRINGER) zwei starke Muskelbäuche hindurchtreten. Am Urodelen-Schultergürtel dagegen findet sich an der Wurzel des Procoracoids nur ein winziges, allein zum Durchlaß des N. supracoracoideus bestimmtes Loch, das Foramen supracoracoideum. Ob die beiden Löcher einander homolog sind, kann meines Erachtens auf anatomischem Wege allein nicht sicher entschieden werden. Wenn man jedoch das Verhalten des Schultergürtels der Lacertilien, dessen Coracoid durch viele Löcher durchbrochen ist, damit vergleicht, so ergibt sich ohne weiteres, daß das ventrale Fenster des Schultergürtels von *Trionyx* nicht in vollem Umfange, sondern nur teilweise mit dem der Amphibien homologisiert werden kann. Somit möchte ich jenes Fenster als Foramen coraco-claviculare bezeichnen, um es von dem Foramen supracoracoideum der Amphibien zu unterscheiden.«

Gesichtsmuskulatur und Nervus facialis der Gattung Hylobates.

Von

Georg Ruge.

Mit 12 Figuren im Text.

Als Unterlage zu dieser Abhandlung dienen die Befunde an zwei Exemplaren von *Hylobates leuciscus* und an einem *H. syndactylus*. Das Material ist nicht groß; es rechtfertigt aber die folgenden Erörterungen, da wichtige Vergleichsobjekte vorliegen, und die Ergebnisse der vergleichenden Behandlung nicht ohne Bedeutung sind.

Die Verhältnisse an dem jüngeren *Leuciscus* sind bereits früher von mir verwertet worden; sie werden hier in ein helleres Licht gestellt. Die Beobachtungen am älteren *Leuciscus* und am *Syndactylus* sind vor längerer Zeit von mir aufgenommen worden.

Die Gesichtsmuskulatur gliedert sich bei *Hylobates* wie bei anderen Primaten in eine oberflächliche Platysma- und in eine tiefe Sphincter-Gruppe. Ein Zusammenhang zwischen beiden Gruppen ist auch nicht andeutungsweise mehr bei *Hylobates* erhalten geblieben. Dennoch lassen sich Zustände in der Verästelung des Nervus facialis mit einiger Wahrscheinlichkeit auf diesen bei den Säugetieren früh verloren gegangenen Verband beziehen. Beide Muskelgruppen lassen sich naturgemäß durch die Lage zu verschiedenen Teilen des Kopfes in verschiedene Gebiete einteilen.

A. Platysma-Gruppe.

I. Platysma myoides.

1. Ausbreitung des Platysma über Hals, Brust und Nacken.

Syndactylus. Die beiderseitigen Muskeln bleiben vom Kinn an getrennt voneinander. Die Trennung wird in der unteren Halsgegend

sehr erheblich, indem der scharfe Vorderrand eines jeden Muskels die Richtung gegen die Schulter einschlägt. So bleibt ein breites, vorderes Feld am Halse unbedeckt; es ist dreieckig, die Spitze kinnwärts, die Basis gegen Brustbein und Schlüsselbeine gewendet. Die aus dem Gesicht zum Hals ziehende Platte ist anfangs geschlossen. Obere Bündel kommen aus der Parotis- und Wangengegend, ziehen quer nach hinten zur Ohrmuschel. Die von den Lippen ausgehenden Bündel gelangen unter dem Ohre zum Nacken. Sie bleiben vom Hinterhaupte nicht weit entfernt, gelangen unter die Ursprungsteile des Occipitalis, ohne die Nackenmittellinie zu erreichen. Abwärts sieht man die Platte in viele, anfangs gröbere, nach unten feinere Bündel aufgelöst. Sie hängen mit der oberflächlichen Nackenbinde zusammen und erlangen nur durch sie die Beziehung zur Mittellinie. Nach vorn schließen sich zur Schulter und zum Acromion ausstrahlende Bündel an.

Leuciscus. An den oberen Grenzbündeln und am Nacken treten Verschiedenheiten an beiden Exemplaren auf.

a. Figur 2. Die von Unterlippe und Mundwinkel auf den Hals ausgedehnte Platte ist 4 cm unterhalb des Kinnes, etwa vor dem Zungenbeine, mit der gegenseitigen verwachsen, ohne eine Kreuzung der Bündel zu zeigen. Die Verschmelzung setzt sich eine Strecke weit gegen das Brustbein hin fort. Oberhalb des Kinnhöckers durchkreuzen sich die medialen Fasern beider Unterlippenteile und stellen einen derben Strang dar. Die vorderen Halsbündel endigen in der Höhe des oberen Schlüsselbeinrandes, lateralwärts bis zur Schulterhöhe ausgedehnt. Die aufwärts angeschlossenen Nackenfasern gehen in die derbe Nackenbinde über, mittels welcher sie bis zur Mittellinie reichen. Die scharfe Grenzlinie zwischen Muskel und Fascie ist anfangs steil aufwärts und dann nach vorn und aufwärts gewendet. Ein oberes Bündel, zur Fascie ziehend, ist abgespalten. An dasselbe schließt sich eine breitere, bis 1,5 cm messende Bündellage an, welche, von der Unterlippe her verfolgbar, bis zur Mittellinie gelangt. Querer gerichtet bleibt sie etwa 1,5 cm vom Hinterhaupt entfernt. Sie ist vom Occipitalis und Auricularis posterior völlig abgespalten. Eine obere Randbündelmasse leitet sich vom Mundwinkel und von der Wange her; sie zieht quer unter der Ohrmuschel rückwärts und geht noch unterhalb von ihr in die Fascie über. Sie hat die bei *Syndactylus* bestehende Beziehung zur dorsalen Mittellinie und zum Occipitalis eingebüßt.

b. Figur 1. Das Platysma reicht, angeschlossen an das anderseitige, über das Schlüsselbein herab und endigt in der oberen

Brustgegend. Zwischen Kinn und Zungenbein durchkreuzen sich die Fasern beider Muskeln. Wenige Bündel gelangen über Acromion zur Schulter herab. Zur Mittellinie des Nackens dehnen sich nur unterhalb des Hinterhauptes wenige Stränge aus. Eine derbe Fascie nimmt die übrigen Nackenteile auf. Die Abgliederung vom Occipitalis und Auricularis posterior ist wie beim anderen Tiere vollzogen. Unter der Ohrmuschel werden einige Fasern angetroffen, welche vorn und hinten den Anschluß an die ursprünglichen Anheftungsstellen verloren haben. Sie sind völlig von diesen abgesprengt und entsprechen den beim anderen Exemplar zur Wange verfolgbaren und unter dem Ohre frei auslaufenden Elementen.

Bei Beurteilung der Befunde auf deren Ursprünglichkeit ist ein Angriffspunkt die Beziehung des Platysma zum Occipitalis. *Syndactylus* bietet diesbezüglich das indifferenteste Verhalten dar, während bei *Leuciscus* eine völlige Sonderung beider Gebiete aufgetreten ist. Hiermit hängt die Umbildung der vom Gesicht bis zur Nackenmittellinie durchlaufenden Platysmabündel zusammen. Sie sind bei *Syndactylus* in ursprünglicher Art erhalten, bei *Leuciscus* der Figur 2 am Nacken, bei *Leuciscus* der Figur 1 am Gesicht und am Nacken unterbrochen. *Leuciscus* bietet durch diese Rückbildungen den fortgeschritteneren Zustand dar.

In der Ausdehnung des Muskels in aboraler Richtung stehen die drei Tiere etwa auf gleicher Stufe; sie unterscheiden sich aber voneinander durch die Ausdehnung beider Muskeln gegen die ventrale Mittellinie. *Syndactylus* zeigt deren weite Trennung in der unteren Halsgegend und verhält sich hierin wie viele Halbaffen. Bei *Leuciscus* ist ein engerer Anschluß beider Muskeln median erfolgt.

2. Ohrmuschelbündel des Platysma (Platysma-auricularis s. Auriculo-labialis inferior).

Syndactylus, Figur 3. Die aus Wange und Parotis-Gegend nach hinten verlaufenden, zarten Faserbündel gelangen zur Ohrmuschel und heften sich unterhalb der Incisura intertragica in größerer Ausdehnung fest.

Hier ist der bei Halbaffen (*Lichanotes*, *Lepilemur*, *Propithecus*) vom Mundwinkel aus zum Ohre gelangende Abschnitt des Platysma zur Wange ausgedehnt, ähnlich wie es von *Chiromys* bekannt geworden ist. Damit hat der Platysma-Auricularis bei *Syndactylus*

die Urform aufgegeben; aber seine Anwesenheit allein ist bedeutsam dadurch, daß sie eine neue Anknüpfung von *Hylobates* an Formen zeigt, welche wie bei Halbaffen den Platysma-Auricularis in einfachster Anordnung besitzen. Wollte man dies nicht anerkennen

Fig. 1.

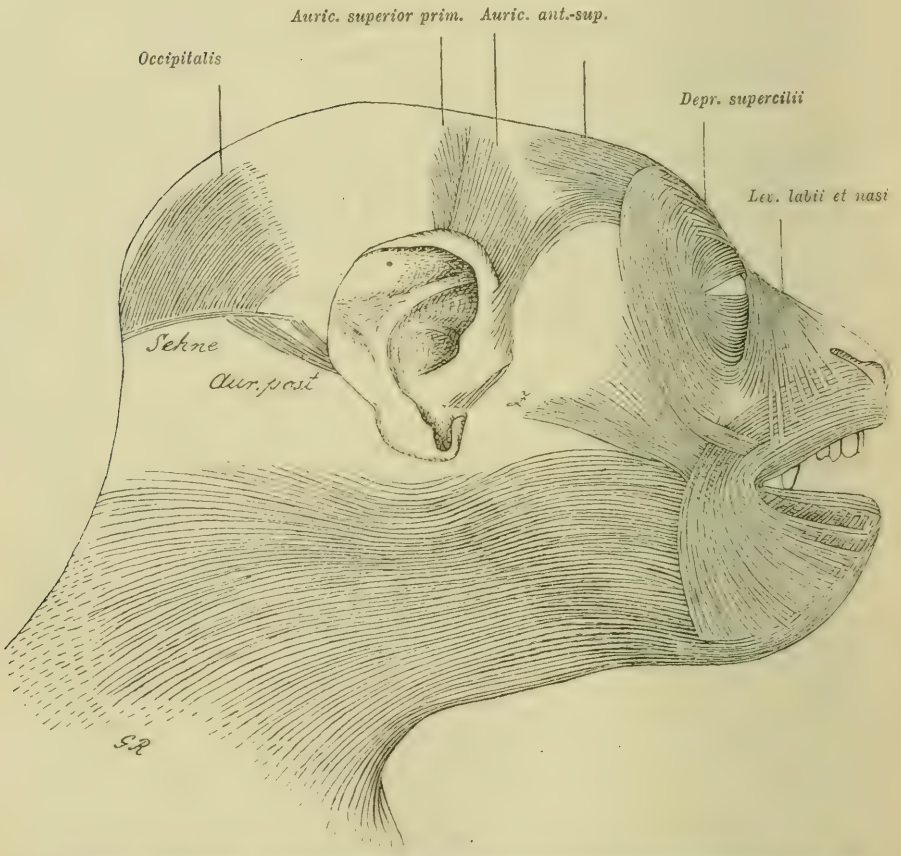

Oberflächliche Muskulatur: Platysma-Gruppe und Orbicularis-Triangularis von *Hylobates leuciscus* (jung). Rechte Seite. 1/1.

und den Muskel bei *Syndactylus* als eine neue Bildung ausgeben, so wäre darauf hinzuweisen, daß *Syndactylus* auch im Besitz eines primitiven Depressor helicis sich befindet, welcher ebenfalls den Anschluß von *Syndactylus* an Formen mit dem Bauplane der Halbaffen

bekundet. Die Lippenbündel, angeschlossen an die der Ohrmuschel, gelangen gestreckten Verlaufes zum Nacken.

Leuciscus, Figur 2. Das Platysma schickt keine Elemente zum Ohre. Es liegt aber ein selbständiger Muskel vor, welcher am oberen

Fig. 2.

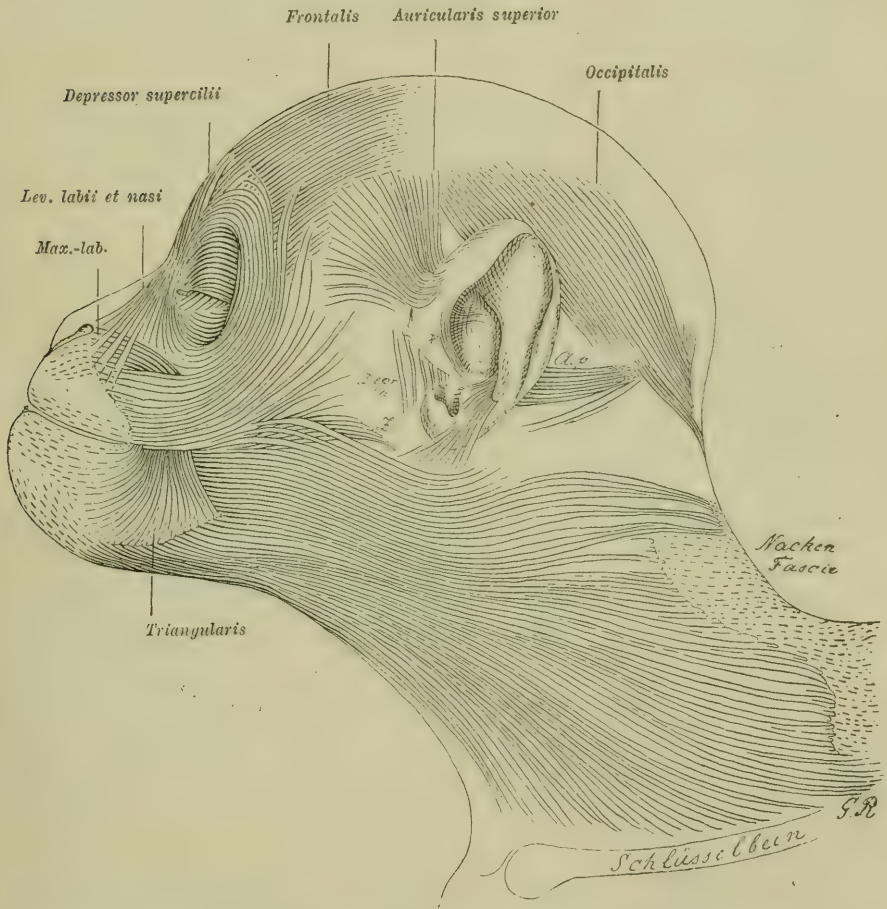

Oberflächliche Muskulatur: Platysma-Gruppe, Triangularis labii inferioris und Maxillo-labialis von *Hylobates leuciscus* (alt). Linke Seite. 3/4.

Rande des Platysma, am Nacken-Gesichtsteile, als 1,3 cm breite Platte beginnt, vordere Bündel zur Incisura intertragica, hintere zur Spina anthelicis und zum Antitragicus entsendet. Der Anschluß der vorderen und hinteren Bündel an den Antitragicus ist ein sehr unmittelbarer.

Dieser selbständige Muskel ist zweideutig. Er kann vom Platysma oder von einer Anheftung des Sphincter colli am Ohrläppchen hergeleitet werden. In letzterem Falle wäre er der am Ohr zur Oberfläche tretende Abschnitt eines tiefen Sphincter colli, wie er in Resten durch H. Bluntschli[1] bei verschiedenen Affen aufgefunden worden ist. Am Objekt der Figur 1 sind alle Andeutungen eines Platysma-Auricularis vermißt worden. Hier liegen die differentesten Zustände vor, welche durch Rückbildungen zustande gekommen sind.

Hylobates weist demnach Befunde auf, welche einerseits auf den Bau niederster Primatenformen zurückweisen, andererseits auf der Stufe der höheren sich befinden.

3. Ausstrahlungen des Platysma in die Lippen, zur Wange und Masseter-Parotis-Gegend.

Leuciscus, Figur 1. Obere Bündel des Platysma schließen lateral vom Mundwinkel an untere des Zygomaticus an. Gegen den Mundwinkel zu überkreuzt der Zygomaticus das Platysma, indem er zur Unterlippe verstreicht. Das Platysma, bedeckt vom Triangularis, gelangt zu Unterlippe und Kinn. Der Befund ist ein ursprünglicher: Platysma und Zygomaticus schließen noch aneinander, obschon eine angulare Überkreuzung sich eingeleitet hat.

Leuciscus, Figur 2. Die vom Kinn aus bis zum Mundwinkel und zur Lippe ziehenden, parallelen Bündel sind auch hier vom Triangularis bedeckt. Angulare Fasern bleiben an oberflächliche Lagen des Zygomaticus in primitiver Weise angeschlossen. Aufwärts von ihnen hat sich eine 0,5 cm Bündellage über den Zygomaticus ausgebreitet; sie läuft gegen die seitlichen Teile des Orbicularis oculi aus, stellt bereits eine Wangenportion dar, welche am vorhergehenden Falle noch vermißt wird.

Syndactylus, Figuren 3, 10. Kinn- und Lippenbündel sind vom kräftigen Triangularis bedeckt. Nur ein schmaler Streifen des Platysma zieht oberflächlich über diesen hin und endigt unterhalb des Mundwinkels. Die angularen Elemente gaben den engeren Verband mit dem Zygomaticus auf, indem sie ihn überkreuzten und zur

[1] Beiträge zur Kenntnis der Variation beim Menschen. Morphologisches Jahrbuch, 40. Band, Heft 2. 1909.

Oberlippe Beziehung gewannen. An ihr drangen einige Fasern sogar in die Tiefe und lehnten sich dem oberen Rande des Caninus-Triangularis an. Die Stammesgeschichte lehrt, daß dieser Zusammenhang ein erworbener ist. Verfolgt man diese tiefen Fasern rückwärts, so gehen sie in die Nackenfasern über. Der Zygomaticus hat

Fig. 3.

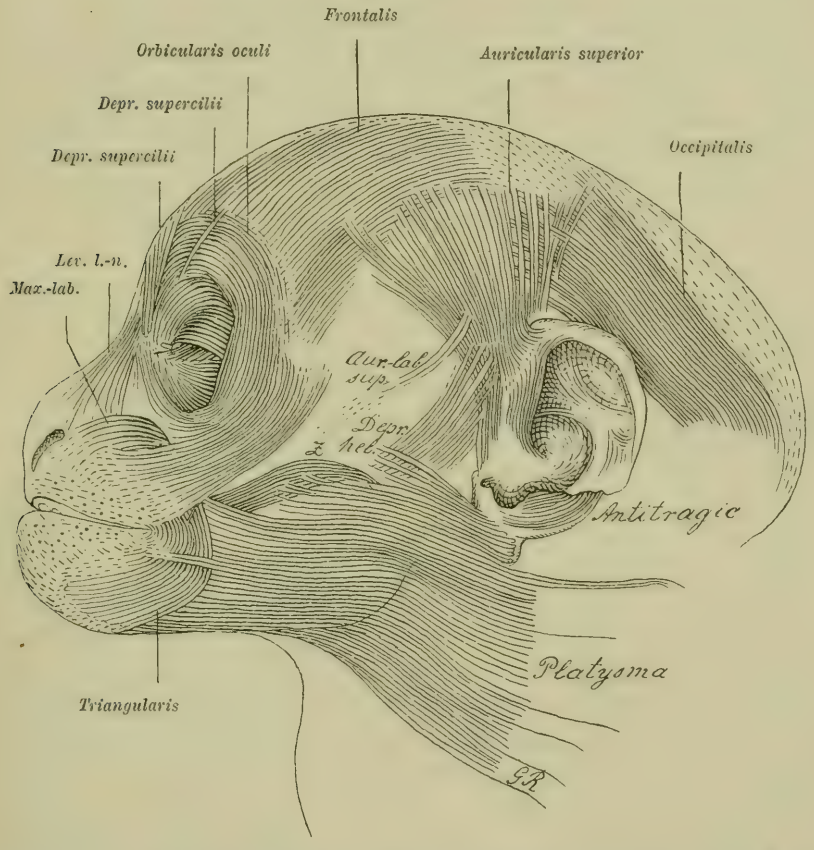

Oberflächliche Muskulatur: Platysma-Gruppe. Von der tiefen Sphincter-Gruppe dringen der Maxillolabialis und der Triangularis zur Oberfläche. *Hylobates syndactylus.* 1/1. Platysma und Occipitalis sind mit ihren Nackenabschnitten nicht vollständig dargestellt worden.

gleichfalls tiefe Ansätze an der Oberlippe erworben, was eine größere Umgestaltung bedeutet.

Aufwärts von den Lippenfasern findet sich eine breite Platysmalage, welche auf dem Zygomaticus ausläuft, und ihr ist eine solche angeschlossen, welche vor dem Ohr auf dem Jochbogen entsteht.

Diese Wangen- und Parotisschichte ist durch Wandern vom Mundwinkel aus entstanden; sie heftet sich als Platysma-Auricularis an der Ohrmuschel fest (siehe oben). Sie entspricht dem bei Halbaffen vom Mundwinkel zum Ohr gelangenden Platysmateile.

Syndactylus schließt durch diese Verhältnisse an höhere Formen an, während *Leuciscus* das Urtümliche der Platysma-Anordnung mehr oder weniger streng bewahrt. Die Unterschiede sind bei den drei Exemplaren recht erhebliche; sie beleuchten die lebhaften Umformungen auch im Seitengebiete des Mundwinkels. Dabei weist der primitive Anschluß von Platysma und Zygomaticus, wie er auf Figur 1 besteht, bis auf Formen zurück, welche nicht weit von den untersuchten Halbaffen sich entfernen. Bei ihnen ist allerdings noch ein sehr viel einfacheres Verhalten an der Tagesordnung, indem beide Muskeln bis zum Mundwinkel eine Schichte bilden.

4. Überkreuzungen beider Muskeln in der ventralen Mittellinie.

a. Kreuzungen am Halse.

Alle Durchflechtungen von Fasern beider Muskeln in der Mittellinie sind, wie die primitiven Befunde bei Halbaffen es unzweifelhaft machen, neu erworben. Sie werden bei *Syndactylus* vollkommen vermißt. Die weite Entfernung beider Muskeln voneinander stellt einen ganz niederen Zustand dar. *Leuciscus* der Figur 2 läßt wohl einen medianen Anschluß des einen Platysma an das andere erkennen; aber ein Übertritt in fremdes Gebiet erfolgt nicht.

Das andere Objekt (Figur 1) hat einen Neuerwerb aufzuweisen. Die Muskeln berühren einander median. Dicht oberhalb des Brustbeines weichen sie in ursprünglicher Weise auseinander. Zwischen Kinn und Zungenbein durchkreuzen sich die Platysmabündel, wobei linksseitige von rechtsseitigen bedeckt werden. Nach der Kreuzung strahlen die Fasern in das Gesicht ein.

Größte Ursprünglichkeit der Trennung (*Syndactylus*) neben neuerworbener Durchflechtung in oberen Gebieten (*Leuciscus*) sind Merkzeichen für die Gattung *Hylobates*.

b. Überkreuzungen am Kinn.

Sie sind bei *Leuciscus* der Figur 2 wahrgenommen worden; sie liegen oberhalb des Kinnhöckers und lassen eine derbe, verfilzte Muskelplatte hervorgehen. Erste Andeutungen von Durchflechtungen werden sich wohl meistens nachweisen lassen, worüber Schnitt-

präparate bessere Auskunft erteilen werden. Jedenfalls wechselt auch hier das Einfachere mit dem Höheren ab.

5. Oberflächlich das Platysma deckende Bündellagen.

Sie werden bei allen drei Objekten vermißt. Hierin besteht Übereinstimmung mit Halbaffen und den regelmäßigen Befunden bei Affen und beim Menschen, so daß das sporadische Auftreten bei Affen und beim Menschen nicht auf die hier vorliegenden primitiven, negativen Befunde bezogen werden kann. Treten sie auf, so wird man an Neubildungen jedenfalls denken müssen. Andere Deutungen werden leicht äußerst gewagter Art werden können.

II. Muskeln hinter dem Gehörgange = Retroaurikuläre Gruppe.

Die Gruppe setzt sich zusammen aus einem

Occipitalis,

Auricularis posterior = Retrahens auriculae und dem

M. auriculae proprius posterior.

Sie haben bei allen drei Exemplaren Selbständigkeit erworben, tragen aber in verschiedenem Maße den Verband untereinander sowie mit der Nackenportion des Platysma noch zur Schau.

1. Occipitalis.

Er hat die Ohrmuschelbündel eingebüßt und ist aus einem occipito-aurikularen zu einem reinen occipitalen Gebilde geworden.

Syndactylus, Figuren 3, 4. Die Beziehungen zum Platysma sind erhalten, aber abgeändert, indem der Occipitalis durch weit am Nacken herabreichende Ursprünge Überlagerungen mit Platysmabündeln eingegangen ist. Der Ursprung nimmt die mediane Protuberantia occipitalis externa, die mediane Nackenlinie in einer Ausdehnung von etwa 2,5 cm und mit lateralen Fasern die Nackenfascie in Anspruch. Er entfernt sich unten 1,7 cm von der Mittellinie. Die Muskelplatte spaltet sich in eine tiefe und eine oberflächliche Schichte.

Tiefe Schichte. Sie entsteht am Hinterhaupte, ist anfangs mit der oberflächlichen gleichgeschichtet, dringt dann unter sie ein, um in einen starken, quer nach vorn ziehenden, selbständig werdenden Strang und in ein aufwärts strebendes Bündel sich zu spalten. Letzteres verschmilzt allmählich mit der oberflächlichen Schichte.

Oberflächliche Schichte. Ihr Ursprung liegt am Nacken. Als

breites Band mit auseinanderweichenden Bündeln bedeckt es seitlich das Hinterhaupt und endigt über und etwas vor der Ohrmuschel, wo eine lebhafte Durchflechtung mit hinteren Bündeln des Auricularis superior vorliegt. Außerdem besteht ein Zusammenhang mit demjenigen Teile der Schädelfascie, welcher von vorn den Frontalis aufnimmt und einen Teil der sogenannten Galea aponeurotica des Menschen abgibt. Die oberflächliche Schichte bildet einen selbständigen Occipitalis, dessen Platte weit von der Mittellinie entfernt bleibt, aber mit ihr durch eine derbe Fascie verbunden ist.

Die tiefe Schichte ist eigenartig und mehrdeutig. Da deren Querbündel die Richtung gegen die Ohrmuschel einschlägt, ist es möglich, daß sie Beziehungen zu ihr besessen haben. In diesem Falle kann es sich um ein Überbleibsel eines tiefen Auricularis posterior handeln, der nach Aufgabe der aurikularen Anheftung, z. T. abgelenkt, dem Occipitalis sich anfügte. Diese Meinung läßt sich stützen durch die Befunde bei Halbaffen, *Hapale* und *Cynocephalus*, wo der Auricularis posterior ebenfalls aus tiefen Lagen eines Auriculo-occipitalis hervorgeht. Bei *Cynocephalus* steht der Auricularis posterior mit einem tiefen Occipitalis im Ursprung, sogar im engeren Zusammenhange. Trifft diese Deutung zu, so ist der Befund von *Syndactylus* auf den Bau von niederen Primaten zurückzuführen, wie ihn Halbaffen (*Chiromys*, *Propithecus*), *Hapale* und *Cynocephalus* bewahrt haben. Die dadurch belangreiche Frage wird durch erweiterte Nachforschungen bei *Syndactylus* zu lösen sein.

Leuciscus, Figur 2. Der Muskel entspringt an der oberen Nackenlinie und mittels einer Sehnenplatte von der Protuberantia externa des Hinterhauptbeines; er erstreckt sich 2 cm auf den Nacken herab und findet hier den Anschluß an obere Platysma-Bündel. Die hervorgehende breite Muskelplatte ist einschichtig, lagert und endigt ähnlich wie der oberflächliche Occipitalis von *Syndactylus*. Die Platte ist aber lateral unterbrochen, indem die untersten Nackenfasern emportretend an der oberen Nackenlinie des Hinterhauptbeines gerade hinter dem Auricularis posterior eine feste Anlagerung erfahren, um erst weiter aufwärts wieder als laterale Fleischteile des Occipitalis aufzutreten. Diese Einschmelzung ist bedeutsam, weil sie eine Rückbildung der Nackenelemente bedeutet und einen Teil des Occipitalis-Ursprunges auf das Hinterhaupt verlegt, und der folgende Befund dadurch eine Vermittelung erfährt.

Leuciscus, Figur 1. Der Muskel entspringt an der Protuberantia externa und, weit lateral ausgedehnt, an der oberen Nacken-

linie. Der Seitenrand bleibt 2 cm von der Ohrmuschel entfernt. Eine derbe Fascie geht aus dem muskulösen Ursprungsteile hervor, breitet sich nackenwärts bis zur Medianlinie aus und nimmt die Stelle des nuchalen Occipitalis-Ursprunges der beiden anderen Exem-

Fig. 4.

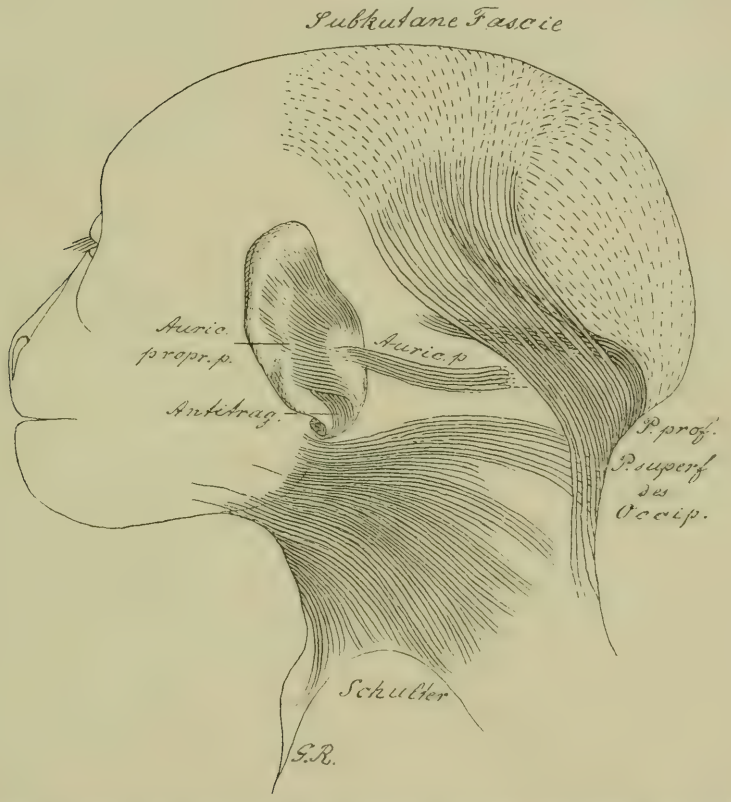

Ausbreitung des Platysma am Nacken, in der Schulter- und vorderen Halsgegend und des Musc. occipitalis über Nacken und Hinterhaupt. Letzterer besitzt eine tiefe Portion, welche gegen das Ohr und den Scheitel ausstrahlt. Der Auricularis posterior, ein einheitliches Band, ist selbständig und entspringt lateral vom Occipitalis. Der Auricularis proprius posterior bedeckt die hintere Ohrmuschelfläche mit queren und steilen Faserbündeln, welche ununterbrochen zur Eminentia helicis fortgesetzt sind. Unter die unteren Randbündel schiebt sich der Antitragicus empor. *Hylobates syndactylus.* 1/1.

plare ein. Die Fascie ist ein rückgebildeter Muskelabschnitt. Die breite Platte bleibt der Mittellinie mehr genähert als bei den vorigen Tieren, dehnt sich aber weniger weit über das Hinterhaupt aus.

Syndactylus bewahrte am Occipitalis durch die Nackenursprünge und deren nähere Beziehungen zum Platysma sowie durch die tiefe

Schichte, welche sehr wahrscheinlich mit der Ohrmuschel in Verbindung gestanden hatte, das urtümlichste Verhalten. Er führt dadurch verwandtschaftlich bis auf Formen zurück, die uns in Halbaffen erhalten sind. *Hapale* und *Cynocephalus* tragen gleiche Merkmale. *Leuciscus* der Fig. 1 hat diese primitiven Kennzeichen eingebüßt; er stimmt am Occipitalis mit den höheren Primaten überein. *Leuciscus* der Fig. 2 vermittelt zwischen *Syndactylus* und dem vorigen. Solange nur der eine Befund von *Leuciscus* (Fig. 1) bekannt war, konnte an der schon früher gegebenen Deutung noch gezweifelt werden. Das ist nun etwas durch die neuen Befunde erschwert, ja wohl unstatthaft geworden. Mögen neue Tatsachen weitere Aufklärung bringen.

2. Auricularis posterior.

Der bei niederen Formen der Primaten (Halbaffen, *Hapale, Cynocephalus*) median entstehende und im Ursprung vom Occipitalis häufig bedeckte, daher tief gelegene Muskel ist bei *Hylobates* lateralwärts weit verlagert. Er entspringt bei allen Tieren an der oberen Nackenlinie nach außen vom Occipitalis oder in der Nähe dessen lateraler Bündel. Der Ursprung ist bei *Syndactylus* 2,5 cm von der Mittellinie und 2 cm von der Ohrmuschel entfernt; er ist vom Occipitalis ganz abgetrennt. Die Ursprungsfläche dehnt sich bei *Leuciscus* der Fig. 2 0,9 cm aus und schließt lateral an das laterale Nackenbündel des Occipitalis an, welches durch Festheftung an der oberen Nackenlinie eine Unterbrechung erfuhr. Der Ursprung entfernt sich von der Mittellinie 2,7 cm. *Leuciscus* der Fig. 1 zeigt einen zweibündeligen Muskel. Ein breites Bündel entspringt abwärts vom Seitenteile des Occipitalis; ein zartes ist der Ohrmuschel näher gerückt. Die Entfernung von der Mittellinie ist größer geworden.

Der Muskel zieht als geschlossener Strang bei *Syndactylus* zur Eminentia conchae, bei *Leuciscus* der Fig. 1 als dreieckige Platte mit ohrwärts gerichteter Spitze zu gleicher Stelle. Bei *Leuciscus* der Fig. 2 weichen die Bündel ohrwärts auseinander, wobei ein unteres Bündel, ohne die Ohrmuschel zu erreichen, in deren Nähe frei ausläuft.

Das frei auslaufende Bündel kann eine verschiedene Deutung erfahren. Entweder ist es ein abgesprengtes Auricularis-Element, oder es gehört dem Platysma zu. In letzterer Eigenschaft hätte es sich aus der Zeit des Zusammenhanges beider Muskeln erhalten.

Hylobates reiht sich durch das Verhalten des Auricularis posterior eng an die Anthropomorphen und den Menschen an.

Als bemerkenswertes Zeugnis für einen ursprünglichen medianen Ursprung des Muskels hat sich bei *Leuciscus* der Fig. 1 ein parallelfaseriger Sehnenstrang nachweisen lassen, welcher von der Protuberantia occipitalis externa aus bis zum muskulösen Ursprung des Auricularis posterior über die obere Nackenlinie sich ausbreitet. Er ist von der nuchalen Sehnenplatte des Occipitalis bedeckt, erst nach deren Entfernung bemerkbar geworden. Dieser Sehnenstrang gehört nach Lage zum Occipitalis und nach Ausdehnung zum Auricularis posterior, ist nur abgetrennt von ihm und sehnig umgewandelt. Er bezeugt, daß *Hylobates* von Formen sich herleitet, bei denen der Muskel geschlossen von der Mittellinie aus bis zum Ohr gelangt und vom Occipitalis teilweise überlagert gewesen ist. Solche Zustände finden sich aber bei Halbaffen und niederen Affen. So lassen sich auf Schritt und Tritt Beweise beibringen, daß die Muskulatur von *Hylobates* von derjenigen niederer Formen sich ableiten läßt. In der speziellen Sicherstellung dieser modernen allgemeinen Vorstellung liegt der Gewinn.

An gleicher Stelle wie bei *Leuciscus* werden beim Menschen Sehnen- oder Muskelfasern angetroffen. Sie variieren in sehr erheblicher Weise und werden als Transversus nuchae bezeichnet. Dieses Gebilde gehört hier zum Auricularis posterior und unterscheidet sich sehr wesentlich von denjenigen Muskelchen, welche als abgespaltene Teile des Nacken-Platysma sicher bestimmt werden können. Mit einem Occipitalis haben die beiden Arten eines Transversus nuchae nichts zu tun.

3. Muskel der hinteren Ohrmuschelfläche = Musculus auriculae proprius posterior.

Er ist der auf die Ohrmuschel ausgedehnte, allmählich abgesprengte und dann eigen entwickelte Abschnitt einer Muskelplatte, dessen medialer Abschnitt der Auricularis posterior ist. Die Trennung in beide Abschnitte wird begünstigt durch die Ausbildung der Ohrmuschel zum flachen, unbeweglicheren Gebilde; denn die Abknickung beider Muskelteile hat sich auf diese Weise sehr erheblich gesteigert gegenüber denjenigen Zuständen, in welchen die Ohrmuschel vom Kopfe seitwärts absteht. Der Übergang der Ansatzfasern des Auricularis posterior in den Auricularis proprius posterior ist bei *Syndactylus* bemerkbar geblieben (Fig. 4), ist bei *Leuciscus*

unmerklich geworden. Bündel des letzteren Muskels liegen aber noch in unmittelbarer Fortsetzung derjenigen des ersteren. Der Muskel breitet sich bei *Syndactylus* (Fig. 4), ähnlich wie bei *Leuciscus*, über die ganze hintere Fläche aus; er geht von der Eminentia conchae aus, überbrückt die Fossa anthelicis und heftet sich an der Eminentia scaphae fest. Abwärts ist er scharf berandet. Die Randbündel suchen die Cauda helicis auf. Quer gestellt, schließen sich ihnen gleich gerichtete aufwärts an, welche allmählich in schräge und schließlich in steile Bündellagen übergehen. Letztere strahlen weit abwärts über die Eminentia conchae aus. In der Muskelplatte treten, namentlich in der Mitte, sehnige Unterbrechungen auf, von unregelmäßiger Art, so daß immer wieder einheitliche Muskelzüge hervortreten.

Der Tatbestand gleicht einerseits dem bei *Hapale*, *Cebus*, *Inuus* und *Cynocephalus*, während er bei *Macacus* vielgestaltiger ist; er ähnelt andererseits dem Verhalten bei Anthropomorphen und beim Menschen. Die größere Eintönigkeit im Bau des Muskels hängt mit der Rückbildung der Ohrmuschel zusammen.

Hylobates gliedert sich bezüglich des Muskels, ohne Andeutung einer bestimmten Rangstellung, in die Primatengruppe ein. Alle müssen von Formen abgeleitet werden, bei welchen wie bei den Halbaffen der Zusammenhang von Auricularis posterior und Musc. auricular. proprius posterior noch ein augenfälliger ist (*Chiromys*). Auch dieses Muskelgebiet gewährt der Gattung *Hylobates* keine Eigenstellung.

III. Platysma-Abkömmlinge unterhalb der Mundspalte.

Zu ihnen gehören der Quadratus labii inferioris und der Mentalis.

1. Quadratus labii inferioris.

Er ist die ursprünglich nur unmittelbare Fortsetzung des Platysma über den Kieferrand zur Unterlippe, wo er bis zur Haut der frei beweglichen Lippe bis zur Mundspalte hinauf gelangt. Der Muskel gehört daher anfänglich zu den in das Gesicht ausstrahlenden Teilen des Platysma (s. I. 3). Erst mit der Festheftung tiefer Bündellagen am Kieferrande tritt die Abgliederung eines nahezu viereckigen Lippenmuskels vom Halsplatysma ein. Die Einheitlichkeit beider kann durch ausgedehntere Kieferansätze weiter und weiter aufgehoben werden, ohne jedoch irgendwo ganz zu verschwinden. Selbst beim Menschen gehen Bündel des Platysma

seitlich regelrecht in den Lippenmuskel noch über. Letzterer erwirbt daher nie vollständige Selbständigkeit. Bei *Hylobates* bleibt der ursprüngliche Zustand erhalten.

Bei *Syndactylus* und *Leuciscus* der Fig. 2 geht das Platysma in Kinn und Lippe gleichmäßig über. Die Einstrahlungen in die Haut erfolgen oberhalb des Triangularis bis zur Lippenspalte. Tiefere Fasern nähern sich mehr und mehr der letzteren. Am Kinn überkreuzen sich die Fasermassen bei *Leuciscus* (s. I. 3. b).

Leuciscus, Fig. 2. Tiefe Schichten des gemeinsamen Hals-Lippen-Platysma sind am Kinn-Kieferrande in einer Ausdehnung von 1,3 cm festgeheftet. Obere Fasern werden zu ersten Bausteinen eines Quadratus labii. Alle oberflächlichen Lagen verhalten sich wie bei den anderen Objekten.

Hylobates knüpft einerseits an die primitivsten Zustände an, wie sie sich bei Halbaffen und niederen Affen finden, zeigt andererseits durch die Kieferansätze Verhältnisse, welche den Halbaffen noch fehlen, sich aber bei höheren Primaten regelmäßiger einstellen.

2. Mentalis.

Tiefste Platysmabündel verlaufen über den Kieferrand, lagern dann der äußeren Kieferfläche auf und heften sich an ihr fest, wo die Lippenschleimhaut ins Zahnfleisch umbiegt. Von diesen Stellen aus entwickelte sich medial der zur Kinnhaut ziehende Mentalis.

Syndactylus. Tiefe Platysmabündel gelangen lateral vom Mentalisursprunge zur Anheftung. An sie reiht sich medial der Mentalis auf das unmittelbarste an. Er entspringt über den Juga alveolaria der Schneidezähne in der Nähe der Schleimhaut. Die lateral scharf abgegrenzte Muskelplatte gelangt zur Kinnhaut, wo eine Durchkreuzung mit den Kinnfasern des Platysma erfolgt. Aus der Durchflechtung entsteht eine weiße sehnige Membran, welche, mit der Haut verbunden, zur Ansatzstelle wird.

Leuciscus. Das ausgewachsene Tier besitzt einen sehr kräftigen Muskel, dessen Ursprung in einer Breite von 0,7 cm nahe der Schleimhaut über den Juga alveolaria der Schneidezähne liegt. Lateral schließen sich dem Mentalis tiefe Platysmabündel so innigst an, daß kein Zweifel an deren entwicklungsgeschichtlichem Zusammenhange bestehen kann. Medial werden die Mentalisbündel zarter. Der platte Muskelbauch ist zur Kinnhaut oberhalb des Kinnhöckers verfolgbar. Die hier durchkreuzten Platysmamassen werden

vom Mentalis durchsetzt. — *Leuciscus* der Fig. 8 verhält sich ähnlich. Die Figur zeigt die für die Genese des Mentalis aus dem Platysma bedeutungsvollen, intermediären Elemente; sie strahlen vom Kieferursprung aus und endigen in der tiefen Platysmalage, ohne die Haut zu erreichen. Ihnen schließt sich medial erst der Mentalis an.

Hylobates nimmt im Aufbau des Mentalis eine niedere Stelle ein, da letzterer keine völlige Abgliederung vom Platysma erworben hat. Eine gleiche grundlegende Einrichtung kommt bereits den Halbaffen zu, tritt dann bei *Hapale, Cebus, Ateles* wieder zutage. Bei *Cynocephalus*, Anthropomorphen und beim Menschen wird der Mentalis ansehnlicher; die Beziehungen zum Platysma wandeln sich um und können sogar vermißt werden, sodaß *Hylobates* den engeren Anschluß nach unten und nicht nach oben findet.

IV. Oberhalb der Mundspalte ausgebreitete Muskulatur der Platysma-Gruppe.

Es handelt sich um drei Gebiete. Das erste von ihnen umfaßt die an das Platysma angeschlossene breite Muskulatur, welche von der Oberlippe aus zur Ohrmuschel und Schläfe sich erstreckt, um nach vorn in das zweite Gebiet unmittelbar überzugehen. Dieses besteht aus den die Lidspalte umgebenden Muskeln. Das dritte Gebiet liegt auf Stirn, Scheitel und Schläfe und besteht aus den Muskeln, welche vom Oberaugenhöhlenrande auf- und rückwärts zur Ohrmuschel gelangen. In allen drei Gebieten kommt es zu Abgliederungen selbständiger Muskeln. Auf die Ohrmuschel werden von den Ansatzstellen aus an ihr im Lippen- oder 1. und im Stirn-Schläfen- oder 3. Gebiete Muskelbündellagen abgelagert, welche die Merkmale selbständiger Ohrmuschelmuskeln annehmen, denen sich die bereits vorgeführten Abkömmlinge des Platysma sowie des Occipito-auricularis hinzugesellen.

Während das erste und zweite Gebiet sowohl unter sich als auch als eine gemeinsame größere Gruppe die Verbindung mit dem Platysma niemals ganz aufgeben, so hat das 3. Gebiet der Stirn-, Schläfen und Scheitelgegend eine sehr große Selbständigkeit bei allen Primaten erworben. Der noch deutlich ausgesprochene Zusammenhang ist bei niederen Säugetieren zu suchen. Reste des genetischen Verbandes zeigen sich in der gemeinsamen Anheftung an der Ohrmuschel. Die drei Gebiete sind trotz ihrer engen genetischen Zusammengehörigkeit je eigens vorzuführen.

1. Muskulatur der Oberlippe, Schläfe und Ohrmuschel.

Zu ihnen gehören die aus einem Auriculo-labialis superior hervorgegangenen Gebilde:

der Zygomaticus,
der Schläfen-Lippenmuskel (Temporo-labialis),
der Depressor helicis und
Helico-tragicus.

Mancherlei Indifferenzzustände sind bei *Hylobates* in diesem Gebiete erhalten geblieben.

a. Zygomaticus.

Er ist der bei allen drei Objekten am Jochbeine festgeheftete, an ihm entspringende Muskel. Durch diese feste Skeletbeziehung ist der Zusammenhang mit Ohrmuschelabschnitten des Auriculo-labialis völlig unterbrochen.

Der Temporo-labialis ist die Bündellage, welche von der Schläfe und weiter vorn in der Gegend des äußeren Augenhöhlenrandes ausgeht und zur Oberlippe zieht. Er schiebt sich zwischen Zygomaticus und Orbicularis ein, verbindet beide, wobei der Anschluß an letzteren ein unmittelbarer bleibt, während die Lösung vom Zygomaticus in verschiedenem Grade aufgehoben sein kann.

Ursprung. *Leuciscus*, Fig. 1. Der vom Jochbogen entstehenden Platte schließen sich aufwärts die Bündel des Temporo-labialis an. Fig. 2: der in einer 1 cm langen Fläche am Jochbogen (Jugale) entstehende Muskel ist gegen die temporo-labialen Fasern schärfer abgesetzt. Immerhin bleibt der Anschluß beider aneinander unverkennbar. Bei *Syndactylus* der Fig. 3 hat der Muskel auch im Ursprunge größte Selbständigkeit erworben. Zwischen ihm und den scharf abgegrenzten temporo-labialen Elementen besteht ein breiter, muskelfreier Raum. *Syndactylus* nimmt den differentesten Posten ein.

Insertion. *Leuciscus*, Fig. 1. Sie erfolgt gemeinsam mit temporo-labialen Lagen, bedeckt vom Triangularis, lateral und aufwärts vom Mundwinkel, wobei untere Bündel sich über das Platysma zur Unterlippe begeben. Fig. 2: der Anschluß an den Temporo-labialis ist erhalten. Die unteren Bündel sind gegen den Mundwinkel gerichtet, wo das Platysma sich ihnen anschließt. Zygomaticus und Platysma werden durch den zur Oberfläche hervorbrechenden Triangularis geschieden. Buccale Platysmabündel überlagern in sekundärer Weise den Bauch des Zygomaticus und strahlen gegen

den Temporo-labialis aus. Neben den oberflächlichen Insertionen haben sich tiefe eingestellt. Diese spalten sich 0,7 cm lateral vom Caninus-Triangularis ab und schieben sich zwischen ihn und den Orbicularis oris ein (Fig. 5, 6, 7). Diese tiefen Insertionen sind neu entstanden, was die Geschichte des Zygomaticus unzweifelhaft zeigt.

Syndactylus, Fig. 3, 10. Der Zygomaticus ist bis zur Insertion selbständig geworden, oben und unten scharf berandet und von den Nachbarn losgelöst. Er schiebt sich unter Platysma und Triangularis gegen den Mundwinkel vor und läuft auf dem Orbicularis oris aus. Oberflächliche Insertionen fehlen.

Wir haben hier eine Reihe von Entwicklungszuständen vor uns, welche mit denen bei *Leuciscus* der Fig. 1 beginnen und mit denen bei *Syndactylus* endigen. Die ursprünglichen leiten auf Zustände zurück, wie sie bei Formen mit einem Triangularis, etwa bei *Ateles*, sich einstellen und von *Hapale*-Befunden sich herleiten. Die differenten, tiefen Insertionen bei *Syndactylus* werden ebenfalls bei Platyrrhinen (*Cebus*) angetroffen, treten dann aber bei höheren Formen bis zum Menschen hin in verschiedenstem Grade auf.

b. Temporo-labiale Schichte.

Sie ist die Lage zwischen Zygomaticus und Orbicularis oculi. Die Grenze gegen ersteren bleibt durch dessen Ursprung am Skelet angebbar, ist aber bei *Leuciscus* durch den unmittelbaren festen Anschluß an den Zygomaticus sonst unscharf. Dabei besteht aber ein Unterschied zwischen beiden Exemplaren. *Leuciscus* der Fig. 1 zeigt ein ganz primitives Verhalten, während auf Fig. 2 die Schläfen- Lippenbündel den Zygomaticus lateral vom Mundwinkel bedecken und so gleichen Verlaufes mit ihm lippenwärts auslaufen. Der Zygomaticus ist, wie oben geschildert worden ist, in die Tiefe gerückt und hat sich vom Nachbarn etwas emanzipiert. Bei *Syndactylus* der Fig. 3 ist dieser Vorgang fortgeschritten. Die temporo-labialen Lagen, scharf berandet, haben sich vom tiefen Zygomaticus völlig getrennt. Hier liegen sehr wesentliche Umgestaltungen vor.

Die Schläfenbündel haben Beziehungen zur Ohrmuschel überall verloren: sie bleiben bei *Leuciscus* der Fig. 2 am wenigsten weit vom Ohr entfernt. Einige haben die Richtung gegen die Helix auriculae bewahrt. Das ist auch beim anderen Tiere der Fig. 1 der Fall. Der *Syndactylus*-Befund indessen ist gänzlich aus dem Rahmen des Ursprünglichen herausgetreten, indem alle temporo-labialen Faser-

züge im Anschluß an den Orbicularis oculi sich befinden und von der Lippe aus leicht gebogen aufwärts verlaufen. Hiermit stellte sich ein muskelfreies Feld zwischen Zygomaticus und Temporolabialis ein.

Der Tatbestand bei *Leuciscus* findet den Anschluß an den bei niederen, derjenige bei *Syndactylus* an den der höheren Primatenformen.

Vordere Abschnitte des Oberlippenmuskels schließen sich den orbikulären Zügen allenthalben an; sie strahlen bei *Leuciscus* der Fig. 2 zur Stirn aus, gehen bei *Leuciscus* der Fig. 1 und bei *Syndactylus* in den oberen Teil des kreisförmigen Verlaufes wirklich über.

Die Anheftung an der Oberlippe findet bei *Leuciscus* (Fig. 2) und *Syndactylus* in der primitiven oberflächlichen Weise statt. Die Hautinsertion liegt in einer vom Mundwinkel zum oberen Rande der Nasenöffnung ziehenden Linie. Bei *Leuciscus* der Fig. 1 ist durch den Triangularis eine Trennung in eine tiefe laterale und eine oberflächliche mediale Portion erfolgt. Der letzteren reihen sich Bündel an, welche die fleischige Lippe nicht mehr erreichen und sich als Zwischenstücke zwischen labialen und orbikulären Lagen bekunden. Derartige intermediäre Lagen fehlen auch bei den anderen Objekten nicht ganz.

c. Reste eines Auriculo-labialis superior in der Nähe der Ohrmuschel = Depressor helicis.

Syndactylus, Fig. 3. Eine zarte Muskelplatte breitet sich vor der Ohrmuschel aus; sie bedeckt vor der Helix untere Abschnitte des Auricularis anterior. Ein oberes Bündel ist abgesondert und dehnt sich nach vorn und unten aus; es geht in eine äußerst zarte Sehne über, welche im Raume zwischen Zygomaticus und Temporolabialis endigt. Der Verlauf des Bündels ist gegen den Mundwinkel gerichtet. Es dürfte sich um einen aurikularen Rest des Auriculolabialis superior handeln, welcher die Verbindung mit der Ohrmuschel verlor. Die Hauptplatte ist aus steiler verlaufenden Fasern zusammengesetzt, welche oben an den Helico-tragicus anschließen und unten von den in die Parotisgegend ausstrahlenden Platysma-Ohrbündeln teilweise überlagert sind. Die ganze Platte ist der noch ansehnliche Restbestand eines von der Ohrmuschel gelösten Depressor helicis. Er hat auch den engeren Zusammenhang mit dem Helicotragicus verloren. Die Ursache für den Verlust des Verbandes mit dem Ohr und dessen Muskel mag die ansehnliche Entwicklung des Auricularis anterior-superior gewesen sein.

Der Befund ist bedeutungsvoll, weil er nur von einem Verhalten hergeleitet werden kann, wie es sich bei Halbaffen in voller Entfaltung zeigt, indifferent bei *Varecia, Lichanotes*, *Lepilemur*, in veränderter Form bei *Propithecus*. Ähnliche Reste eines Auriculolabialis superior und eines Depressor helicis sind auch bei *Hapale* und *Mycetes* bekannt geworden.

2. Helico-tragicus.

Der Helico-tragicus lagert vorn der Helix als breite Platte auf. Aufwärts bedecken seine Fasern den Auricularis anterior und strahlen zum Teil von ihm aus, wodurch eine scharfe Abgrenzung unmöglich ist und ein genetischer Verband zwischen beiden vorzuliegen scheint. Vordere senkrechte Randbündel gelangen abwärts gegen den Tragus.

Leuciscus, Fig. 2. Vor der Ohrmuschel liegt ein senkrecht verlaufendes, gröberes Bündel. Es liegt oben vor der Spina helicis, unten vor dem Tragus. Ihm schließt sich ohrwärts ein Muskelstrang an, welcher von der Spina helicis ausgeht und vor dem Tragus ausläuft. Weiter rückwärts findet sich eine einheitliche zarte Platte; sie breitet sich als Helico-tragicus zwischen dem vorderen Helix- und dem oberen Tragusrande aus.

Der Befund weicht so sehr von der ursprünglichen Anordnung eines Depressor helicis ab, daß nur durch den Vergleich mit den vielen anderen Befunden die vorderen Bündel auf einen Depressor helicis bezogen werden können, wobei der Tatbestand bei *Syndactylus* uns Vorschub leistet.

Fig. 1. Es ist von einem Depressor helicis nichts mehr wahrzunehmen. Der Helico-tragicus besteht in Bündeln zwischen Spina helicis und oberem Rande des Tragus. Ihnen schließen sich solche an, welche von der Helixwurzel zum oberen Rande des knorpeligen Gehörganges ziehen. Dieses ganz durch Rückbildung zustande gekommene Verhalten reiht sich an das bei Anthropomorphen und beim Menschen bestehende an.

Syndactylus, am Zygomaticus, dem Lippenteile eines Auriculolabialis am stärksten verändert, bewahrte am Ohrabschnitt des letzteren Ursprüngliches. Bei *Leuciscus* sind Beharrungs- und Veränderungszustand im entgegengesetzten Sinne eingetreten. Bei Verwertung aller Zustände sehen wir *Hylobates* zwischen niedersten und höchsten Bauplan der Primaten sich einschieben.

V. Kreisförmig um die Lidspalte verlaufende Bündellagen (Orbicularis oculi) und deren Abkömmlinge.

Der primitive Anschluß der Kreisfasern an die temporo-labialen Bündel ist überall erhalten; ja diese biegen sogar aufwärts meist nach vorn um und nehmen Anteil am orbikulären Verlaufe. Am ausgesprochensten ist es bei *Leuciscus* der Fig. 1 der Fall, wo sie bis zum medialen Lidspaltenwinkel verfolgbar sind. Zwischen den geschlossenen Kreisfasern und den Lippeninsertionen des Temporolabialis treten stets einige oberhalb der Lippe frei auslaufende Bündellagen auf. Sie sind am deutlichsten auf Fig. 1 zu erkennen, sind spärlicher bei *Syndactylus* (Fig. 3) ausgebildet.

Die Kreisfasern gelangen von unten und von oben her zu Skeletteilen am inneren Augenwinkel und zum Ligamentum tarsi mediale, wobei die Fasern teilweise sich durchflechten.

Der Orbicularis oculi besteht aus einer außerhalb des Augenhöhlenrandes gelegenen, ectoorbitalen, und einer die Augenhöhle bis zur Lidspalte vorn abschließenden, orbitalen Lage. Dieser orbitale Abschnitt gliedert sich wieder in einen oberen und unteren Lidteil (Pars palpebralis) und einen von den Lidern bis an den Augenhöhlenrand heranreichenden, eigentlichen orbitalen oder ectopalpebralen Abschnitt.

Der ectoorbitale Muskel ist lateral am ansehnlichsten; er bedeckt oben die Ursprünge des Frontalis, ohne Übergänge in ihn zu zeigen; er ist am Margo infraorbitalis nur schwach entwickelt.

Abkömmlinge des Orbicularis oculi stellen sich am inneren Augenwinkel ein. Von ihm aus strahlen Bündel nach oben und nach unten. Sie gelangen aufwärts zur Haut der Stirngegend und bilden die Grundlage eines Depressor supercilii; sie endigen, abwärts ziehend, zur Haut der Lippe und Nase und bilden einen Levator labii superioris et nasi.

Diese oberen und unteren Bündel sind Abgliederungen und Weiterbildungen der von oben und von unten am Lidwinkel zur Insertion gelangenden Kreisfasern, woraus sich ihr oft bestehender unmittelbarer Übergang in diese erklärt. Depressor supercilii und Levator labii et nasi können sehr stattlich zur Entfaltung kommen. Dies bedingt dann eine Vermehrung ihrer Ursprungsbündel am medialen Augenwinkel und ein Übergreifen derselben ineinander. Ein derartiger Zusammenhang, zuweilen ohne bestimmbare Grenzen, ist als ein erworbener zu beurteilen.

Die zur Stirnhaut ausstrahlenden Abkömmlinge des Orbicularis oculi nehmen bei *Hylobates* eine oberflächliche Lage ein, Teile des Stamm-Muskels bedeckend; sie stellen einen Depressor superficialis supercilii dar. Ihre Ursprungsflächen am Skelet bleiben beschränkte.

Bei höheren Formen und namentlich beim Menschen kommt es auch zur Ausbildung tiefer, zur Haut der Augenbrauen und Stirn ausstrahlender Bündellagen. Diese dehnen ihre Ursprungsflächen vom inneren Augenlide oft weit nach oben hin aus. Der aus ihnen sich herleitende selbständige Muskel kann ein Depressor supercilii profundus oder Corrugator supercilii genannt werden.

Die zur Haut der Nase und Oberlippe ausstrahlenden Bündellagen schließen zwischen sich und den infraorbitalen Kreisfasern intermediäre Elemente ein, welche frei oberhalb der Lippe auslaufen und gegen die zwischen Temporo-labialis und Orbicularis befindlichen, lateralen Zwischenbündel auslaufen. Es ist nicht zu bestimmen, inwieweit diese intermediären Lagen durch Unterbrechungen von Kreisfasern oder durch Angliederungen an solche entstanden sind. Ihre Wirkung besteht im Heben der Haut zwischen Lippe und Augenhöhlenrande. Legt man diesen Muskelbündellagen den Namen eines Malaris bei, so darf man ihm dennoch die Selbständigkeit stets absprechen.

Der Ursprung eines kräftig gewordenen Levator labii et nasi kann vom inneren Lidwinkel aus sich frei nach unten ausdehnen, auf den infraorbitalen Skeletrand und das Nasale übergreifen.

Im ganzen verhalten sich die Befunde bei allen drei Objekten gleichartig. Die genaueren Verhältnisse in den Gebieten des Orbicularis oculi bedürfen noch einer eingehenderen Untersuchung, um sie mit anderen Primaten erfolgreich vergleichen zu können. Einige Zustände konnten immerhin genauer festgestellt werden.

1. Orbicularis oculi.

Leuciscus der Fig. 1. Die Lidkantenfasern heften sich am medialen Bandapparat fest. Bündel der Pars orbitalis und P. ectoorbitalis gelangen in ansehnlichen Lagen zum Stirnfortsatz des Oberkiefers. Ähnliches findet sich bei:

Syndactylus, Fig. 3. Die Bündel unterhalb der Lidspalte gelangen zum Ligamentum palpebrale mediale in oberflächlicherer Lage. Tiefere Bündel heften sich in der ansehnlichen Ausdehnung

von 0,4 cm am Lacrymale und Maxillare fest. Sie werden vor und hinter dem Saccus lacrymalis in Insertionen angetroffen.

Die oberen und lateralen ectoorbitalen Kreisbündel überschreiten den Augenhöhlenrand 0,9 cm weit bei *Leuciscus*, Fig. 2, bei *Syndactylus* etwa 0,6 cm; das ist für *Leuciscus* der 3., bei *Syndactylus* der 7. Teil der Strecke zwischen Orbitalrand und Ohrmuschel.

2. Depressor supercilii.

Leuciscus, Fig. 1. Oberflächliche Fasern entstehen im engsten Anschluß an den Orbicularis vom medialen Lidbande. Sie steigen lateral schräg über dem Orbicularis, medial in steilerer Weise zur Stirnhaut empor, wobei sie den Frontalis zum Teil bedecken. Es handelt sich um einen Depressor supercilii superficialis.

Fig. 2. Ein Depressor superficialis geht vom medialen Lidbande aus und durchmengt seine Bündel mit denen unterhalb der Lidspalte. Er erreicht die Mittellinie nicht. Die Anheftung liegt in der Stirnhaut. Er bedeckt tiefe, aberrierte, mächtige Bündellagen, welche einen Depressor profundus aufbauen. Dieser dehnt sich bis zur Mittellinie aus. Laterale Fasern gehen in den vorigen sowie in den Orbicularis über. Median verschmelzen seine Elemente mit denen des Levator labii et nasi. Der Muskel entsteht mit oberflächlicheren, kräftigen Bündeln am Lidbandapparat und am benachbarten Nasale und Lacrymale, mit tieferen Bündeln am Orbitalrand und an der Nasenwurzel. Die Ursprungsbündel nehmen am Frontale ein 0,4 cm breites Feld ein, welches gegen die Glabella sich ausdehnt. Zum Teil vom Orbicularis bedeckt, zum Teil den Frontalis überlagernd, zieht der Muskel zur Stirnhaut empor.

Syndactylus, Fig. 3. Ein oberflächlicher Depressor supercilii schließt sich am Augenwinkel dem Orbicularis an, gelangt bandförmig auf- und medianwärts, um sich in der Höhe des Augenbrauenwulstes mit dem andersseitigen fest an der Haut zu verbinden. Ein zarter, abgesonderter Faserstrang wird lateral auf dem Orbicularis angetroffen; er ist senkrecht gestellt und hat den Anschluß an den letzteren verloren. Ein tieferes, sehr kräftiges Gebilde entsteht am Lacrymale, Proc. frontalis des Maxillare und am Frontale weit hinauf zum Margo supraorbitalis; es gelangt, bis zur Mittellinie ausgedehnt und auf dem Frontalis, zur Haut der Stirn und Braue.

3. Levator labii superioris et nasi.

Leuciscus, Fig. 1. Die Ursprungsbündel greifen vom medialen Lidbande auf den Stirnfortsatz des Maxillare und das Nasale bis zur Mittellinie über. Durch Verflechtungen mit dem supraangularen Depressor supercilii kommt eine Ausdehnung stirnwärts zustande. Die Anheftung liegt an der Nase und Oberlippe, ohne Verbindung mit den Endteilen des Maxillo-labialis aus dem Bucco-labialis-Gebiete. Am anderen Exemplar (Fig. 2) ist der Muskel ebenfalls auf das Nasale bis zur Mittellinie ausgedehnt, wo er mit dem andersseitigen verschmolzen ist. Die Anheftung erfolgt am Rücken der beweglichen Nase, an der lateralen Umgrenzung der Nasenöffnung und der Oberlippe, wo sie in einer 1,2 cm langen, an der Nasenöffnung beginnenden und lateral auslaufenden Linie angetroffen wird. Die Ausdehnung über Nase und Lippe beträgt etwa 2 cm. Die Insertionslinie liegt an der Lippe parallel der Mundspalte und bleibt von ihr etwa 1,2 cm entfernt.

VI. Muskulatur der Stirn, Schläfe und des Scheitels, vom Oberaugenhöhlenrande zur Ohrmuschel ausgedehnt = Fronto-auricularis.

Es handelte sich anfänglich um eine einheitliche Bündelplatte, welche am Oberaugenhöhlenrande Anheftungen erwarb, von hier aus über Stirn, Scheitel und Schläfe sich ausbreitete, um die Ohrmuschel als Angriffspunkt zu erreichen. An letzterer fand sie von der Spina helicis an nach oben und nach innen an der Helix Befestigungen. Von ihr spaltete sich ein bis an die freie Helixkante heranreichender Ohrmuschelmuskel ab. Er blieb auf die Außenfläche der Helix beschränkt und war daher ein Helicinus zu nennen. Die ganze Platte stellt nach ihrer Ausdehnung einen Fronto-parieto-temporo-auricularis dar.

Andeutungen der Einheitlichkeit treten uns bei *Leuciscus* (Fig. 1) in unteren Bogenbündeln entgegen, welche vom Orbitalrande über die obere Schläfe und rückwärts zur Spina und Außenfläche der Helix ziehen. Ähnliche, aber zartere, die Einheit noch andeutende Elemente finden sich bei *Leuciscus* der Fig. 2; sie ziehen quer über die Schläfe, haben aber den Zusammenhang mit den Orbitalrandbündeln sowie mit der Spina helicis verloren. Aufwärts reihen sich die Fasern eines Auricularis an. Bei *Syndactylus* (Fig. 3) sind die ursprünglichen, von vorn nach hinten durchlaufenden Faserlagen völlig verschwunden. Dieser differente Zustand steht im Einklang

mit der Sonderung der Muskelplatte in einen vorderen Frontalis und einen hinteren Auricularis. Die Sonderung hat sich verschiedengradig bei den drei Objekten vollzogen. Der Auricularis bedeckt die Schläfe sowie mit steil aufsteigendem Bündel einen Teil der Scheitelgegend und stellt einen einheitlichen Auricularis antero-superior oder Auric. temporo-parietalis her. Er neigt in seinen oberen Abschnitten zur Schichtenbildung und gewinnt mit seinen steilen, hinteren Lagen verschiedenartige Sekundärbeziehungen zum Occipitalis. *Syndactylus* steht in allem am Ende der Entwicklungsreihe.

Der urtümliche Zusammenhang der fronto-aurikularen Muskelplatte mit anderen Platysmagebieten ist an der Ohrmuschel zu suchen. Hier trifft sie mit dem Auriculo-labialis superior zusammen. Während letzterer mit dem auf der Ohrmuschel lagernden Helicotragicus in engerem Verbande sich erweist, so hängt der Frontoauricularis mit dem Helicinus genetisch zusammen. Der gemeinsame Verband beider Muskelgebiete an der Helix bedingt auch den mehr oder weniger ausgesprochenen Bündelaustausch von Helico-tragicus und Helicinus.

Der Fronto-temporo-auricularis hat sich bei Säugetieren früh durch Ausweichung vom Ohr aus zur Stirn von dem Ohr-Lippenmuskel vorn abgespalten und ist nur am Ohr mit dessen Abkömmlingen verbunden geblieben. Wie große Fortschritte hierin bei *Hylobates* zu verzeichnen sind, ist bereits beim Depressor helicis dargelegt worden.

1. Frontalis.

Seine Ausdehnung über Schläfe und das Entferntbleiben von der Mittellinie sind primitiverer Art, vor allem aber ist der Übergang in den Auricularis antero-superior in diesem Sinne zu beurteilen. Starke Ausbreitung über den Scheitel dorsalwärts, unter Überkreuzung mit Auricularisfasern bedeutet eine fortschrittliche Bildung des Frontalis.

Leuciscus, Fig. 1. Vom seitlichen Orbitalrande gehen die unteren Randbündel aus; sie laufen über die Schläfe bogenförmig nach hinten und abwärts zur Spina und Außenfläche der Helix auriculae. Ihnen schließen sich aufwärts frei auf der Schläfe endigende Bündel an, welche vom Auricularis sich losgelöst haben. Diese Trennung ist scheitelwärts ausgesprochener. Der Frontalis läuft allmählich vom Orbitalrande parallelbündelig rückwärts und befestigt sich ober-

halb der Helix an der Scheitelfascie. Er nähert sich der Mittellinie.

Fig. 2. Der Muskel besitzt keine zum Ohr durchlaufenden Bündel mehr. Selbst die unteren Randbündel, losgelöst von den auriculären Elementen, stellen sich senkrecht gegen sie und werden sogar von ihnen stellenweise überlagert. Die bis an die Mittellinie ausgedehnte parallelbündelige Platte endigt am Scheitel senkrecht über der Spina helicis in der zur Galea aponeurotica werdenden Unterhautfascie.

Syndactylus, Fig. 3. Der Befund gleicht dem vorigen. Der senkrecht gegen die unteren Randbündel auslaufende Auricularis antero-superior hat sich allenthalben über sie hinweggelagert, wodurch der ursprüngliche Zusammenhang zwischen beiden ganz aufgehoben worden ist. Die Muskelplatte deckt Stirn und Scheitel; sie endigt in der Fascie in einer 1,8 cm oberhalb des Ohres beginnenden Linie, welche sich auf- und vorwärts gegen die Mittellinie hinzieht.

Der Tatbestand von *Leuciscus* der Fig. 1 knüpft an den bei Halbaffen und niederen Affen (*Cynocephalus*) an; derjenige von *Syndactylus* stimmt mit Einrichtungen überein, wie sie bei höheren Affen (Gorilla) und beim Menschen auftreten.

2. Auricularis antero-superior.

Er ist der hintere, mit der Ohrmuschel verbundene Abschnitt des Fronto-auricularis und bewahrt bei allen drei Tieren die Einheit. Eine vordere Bündelmasse geht unmittelbar in eine obere über. Die Anheftung an der Ohrmuschel erfolgt an der Spina und Außenfläche der Helix, wo der Helicinus im Anschluß an sie angetroffen wird. Sie greift mittels der steilen, oberen Bündel auf die Medialfläche der Helix und auf die Eminentia conchae über. Die gegen die letztere gerichteten, hinteren oberen Lagen sind bei *Leuciscus* von der einheitlichen vorderen Platte zum Teil überlagert. Die Bündel beider kreuzen sich im spitzen Winkel. Diese tiefere, obere Schichte läßt sich auf einen Auricularis superior zurückführen, wie er den Halbaffen zukommt und bei Affen, selbst beim Orang, sich erhalten kann. Bei *Syndactylus* lassen sich letzte Reste eines solchen sonst bei Affen ausgeschalteten primitiven Auricularis auffinden.

a. Auricularis superior primitivus.

Leuciscus, Fig. 1. Am Scheitel entstehend, ziehen die Bündel einer zarten Muskellage nach unten und vorn; sie schieben sich

unter den scharf begrenzten einheitlichen Auricularis antero-superior und gelangen zur Eminentia conchae und benachbarten Medialfläche der Helix. Fig. 2: Eine entsprechende Bündellage entspringt weiter vorwärts am Scheitel; ihre Elemente schlagen einen mehr gleichartigen Verlauf mit denen des Auricularis antero-superior ein, schieben sich am Ohr aber doch unter sie und heften sich an der medialen Ohrmuschelfläche fest.

Der Occipitalis reicht bis an den hinteren Rand des Muskels heran.

Syndactylus, Fig. 3. Nur wenige, steil vom Scheitel gegen das Ohr herabsteigende Bündel können auf Reste eines Auricularis superior bezogen werden. Sie lehnen sich den hinteren Randbündeln der vorderen Platte an, sind gegen die Medialfläche der Ohrmuschel gerichtet, ohne sie jedoch zu erreichen. Sie sind abortiver Art. Der Occipitalis strahlt unter dieselben nach vorn ein, durchsetzt die hintersten abgesprengten Fasern in inniger Art. Die Durchflechtungen können nur durch das Vorwachsen des Occipitalis entstanden sein.

b. Auricularis antero-superior.

Leuciscus, Fig. 1. Die vom Orbitalrand kommenden Bündel heften sich an der Spina und der Außenfläche der Helix auriculae fest. Die vom Frontalis abgetrennte und selbständig von der Schläfe ausgehende Platte, aus steil verlaufenden Fasern aufgebaut, gelangt zur Medialfläche der Helix und im Anschluß an den primitiven Auricularis superior zur Eminentia conchae. Am anderen Exemplar der Fig. 2 ist der Muskel ganz selbständig geworden. Quer über die Schläfe ziehende Muskelstreifen haben vorn den Anschluß an den Frontalis, hinten an die Ohrmuschel eingebüßt. Ihnen schließen sich aufwärts quere, dann schräge und schließlich steile Bündellagen bis zum Auricularis superior hin an. Sie bedecken im Ursprung untere Abschnitte des Frontalis. Die Anheftung erfolgt etwa oberhalb der Spina helicis und mittels aufwärts gerichteter Fasern an der Außenfläche der Helix.

Syndactylus, Fig. 3. Ursprüngliches und Fortgeschrittenes kennzeichnen den Muskel. Ersteres trifft man in der Überlagerung durch Reste eines Depresser helicis und im Anschluß an den Helicinus. Fortgeschrittenes findet sich in der großen Selbständigkeit einer weit ausgedehnten Muskelplatte. Sie entspringt am unteren Frontalisrand in einer aufwärts gebogenen Linie, wobei Ursprungsbündel den Frontalis teilweise überlagern. Hintere, steil gestellte Muskel-

fasern entstehen an der Unterhautfascie vor dem Occipitalis. An sie schließt sich der als Auricularis superior gedeutete Abschnitt an. Die Bündel treten gegen die Ohrmuschel zusammen; untere heften sich an der Spina helicis fest und senden sekundäre Fasern in den Helico-tragicus. Obere Bündellagen gelangen zur Außenfläche der Helix und setzen sich hier zum Teil in ursprünglicher Art in den Helicinus fort, während die oberen, ähnlich wie bei *Leuciscus* der Fig. 2, nach hinten und aufwärts umbiegen, bevor sie am oberen Rande zur Insertion gelangen.

c. Helicinus.

Syndactylus, Fig. 3. Der gut entfaltete Muskel bedeckt die Außenfläche der Helix hinter der Insertion des Auricularis antero-superior, wobei ein Faseraustausch mit ihm erfolgt. Er reicht bis an den freien Rand der Helix heran. Die Randbündel sind die längsten und steigen von der Helixwurzel empor bis zur Umbiegung der Helix nach hinten. Vordere Bündel werden kürzer und kürzer und biegen aufwärts nach vorn um, in den Auricularis sich fortsetzend. Der Muskel nimmt eine dreieckige Gestalt an, mit nach hinten gerichteter Basis.

Leuciscus, Fig. 2. Nur wenige, ganz abgetrennte Bündel belegen den freien Rand der Helixwurzel; sie steigen aus dem Grunde der Concha empor und endigen bereits in der Höhe der Spina helicis. Am Objekt der Fig. 1 waren mit Sicherheit keine muskulösen Elemente, welche auf einen Helicinus beziehbar gewesen wären, nachweisbar. Sehnige Fasern waren wohl an Stellen, welche auf Fig. 2 den Muskel trugen, sichtbar. Der Helicinus war einer ähnlichen starken Rückbildung wie der Helico-tragicus verfallen.

Im Gebiete des Fronto-auricularis sind bei *Hylobates* ursprüngliche und fortgeschrittene Einrichtungen sehr verschieden verteilt. *Leuciscus* zeigt bezüglich der Einheit der Muskelplatte das indifferentere, im Gebiete des Helicinus das weiter vorgeschrittene, differentere Verhalten. Bei *Syndactylus* ist das Gegenteil der Fall. Kombiniert man die Einzelbefunde, so läßt das Gesamtbild einerseits den Anschluß an niedere, andererseits an die höchsten Lebewesen der Primaten hervortreten.

B. Tiefe Muskelschichte — Sphinctergruppe.

Der Halsteil der Sphinctergruppe bildet bei niederen Wirbeltieren den alleinigen Bestand der bei höheren Formen, den Säuge-

tieren, zur Gesichtsmuskulatur werdenden Bildungen. Von ihm spaltet sich das oberflächliche Platysmagebiet ab und bringt den Sphincter in eine tiefere Lagerung. Die sphincterartige Anordnung des Facialisgebietes schiebt sich bei Fischen in einfachster Weise zwischen die gleichgeordneten Gebiete des Trigeminus einerseits, des Glossopharyngeus und Vagus andererseits ein. Durch die Kiemenspalten voneinander getrennt und auf den Kiemenbögen gelagert, nehmen sie einen segmentalen Charakter an. Während Trigeminus-, Glossopharyngeus- und Vagusgebiet die oberflächlichen Sphincterlagen bei den Säugetieren eingebüßt haben, ist der Sphincter des Facialisgebietes nicht allein über die Halsgegend zur Ausbreitung gelangt; er hat sich vielmehr über den Unterkieferrand bis zur Mundspalte ausgedehnt, hat dieselbe mit Ringfasern allseitig umschlossen. In diesem Zustand stellte er einen Sphincter oris her, welcher mit dem Sphincter colli, seinem Mutterboden, ganz unmittelbar zusammenhängt. Hals- und Gesichtsteil des Sphincter werden so bei niederen Säugetieren angetroffen. Der Halsabschnitt ist bei Halbaffen in der Regel erhalten, findet sich in voller Entfaltung noch bei *Hapale* und in allen möglichen Resten bei anderen Affen wieder (H. Bluntschli). Sein schließliches Schicksal ist mit der völligen Rückbildung besiegelt. Ein Sphincter colli fehlt auch den drei Objekten der Gattung *Hylobates*. Es ist nicht unwahrscheinlich, daß auch bei ihm sich einmal Reste des primitiven Muskels werden auffinden lassen.

Es wurde oben (s. S. 134) die Möglichkeit zugestanden, daß die aus dem Trago-Antitragus abwärts bis zum oberen Rande des Platysma sich fortsetzende, dreieckige Faserplatte ein letzter Rest des Sphincter colli sein könnte. Durch günstige, neue Befunde wäre eine bestimmte Entscheidung wohl zu treffen. Durch den Vergleich mit dem Zustande bei *Syndactylus* (Fig. 3) läßt die Platte sich vorläufig als ein Platysmaabkömmling gut verstehen.

Der Gesichtsabschnitt gewinnt als Sphincter oris eine große Bedeutung, insofern an Ober- und Unterlippe aus den die Mundspalte umziehenden Bündellagen durch Beziehungen zur Haut, Schleimhaut sowie namentlich zum Skelet eine ganze Reihe von allmählich recht selbständigen Muskeln sich entwickelt. Diese unterhalten aber meistens irgendwo den Zusammenhang mit dem Sphincter oris. Frühzeitig hat sich dieser über die Wangenschleimhaut ausgebreitet und läßt dadurch einen Labio-buccalis in die Erscheinung treten. Lippen- und Wangenabschnitte zeitigen verschiedene Schichtungen,

welche jedoch eine Selbständigkeit nicht erreichen. Ein phylogenetisch altes Gebilde ist der am Oberkiefer befestigte, abgegliederte und zur Oberlippe gelangende Maxillo-labialis, welcher beim Menschen als Levator labii superioris proprius einen Teil des Quadratus labii superioris abgibt und als dessen Pars infraorbitalis aufgeführt wird. Diese Eigenschaften mögen wohl für den menschlichen Muskel zuweilen zutreffen; bei niederen Primaten und bei *Hylobates* sind sie aber nicht erkennbar. Der Maxillo-labialis steht bei *Hylobates* noch im genetischen Verbande mit dem Labio-buccalis, hebt die Oberlippe nicht, da er zur Nase und subnasal zur Oberlippe gelangt, und hat gar keine derartigen Beziehungen zum Levator labii et nasi (Pars angularis des Quadratus labii superioris) und zum Orbito-temporo-labialis (Pars zygomatica, welche zuweilen Festheftungen am Jochbein erhalten und nur dann diese Bezeichnung verdienen kann), gewonnen, so daß man ihn als Abschnitt eines Quadratus labii superioris aufzuführen nicht berechtigt ist.

Befestigungen von kreisförmigen Oberlippenbündeln am Oberkiefer lassen einen den Mundwinkel lateral umgreifenden Caninus oder Levator anguli oris hervorgehen. Derselbe gewann bei Affen Ausbreitung zur Haut der Unterlippe, des Kinnes und Kieferrandes. Diese oberflächlichen Faserlagen sind direkte Fortsetzungen des Caninus und bauen den Triangularis labii inferioris auf. Er vermag den Mundwinkel herabzuziehen (Depressor anguli oris), ihn gemeinsam mit dem Caninus medianwärts zu bewegen, bei der Vorstülpung der Lippen mitzuwirken. Bei *Hylobates* handelt es sich stets noch um einen gemeinsamen Caninus-triangularis, welcher im allerengsten Zusammenhange mit dem Orbicularis oris steht. Bei höheren Formen, wie z. B. beim Menschen, treten lateral vom Mundwinkel oft Unterbrechungen am gemeinsamen Muskel auf, wodurch Caninus und Triangularis selbständigere Rollen übernehmen können.

Das Gebiet des Sphincter oris gliedert sich bei *Hylobates* in folgende Muskeln:

1. Orbicularis oris,
2. Labio-buccalis oder Bucco-labialis,
3. Maxillo-labialis,
4. Canino-triangularis.

Diese schichtenweise aufgebauten Glieder des Sphincter oris sollen nach ihrer je oberflächlichen Lagerung nacheinander vorge-

führt werden, wobei auf ihren genetischen Verband untereinander naturgemäß besonderes Gewicht gelegt werden muß.

I. Maxillo-labialis (Maxillo-naso-labialis).

1. Ursprung.

Leuciscus, Fig. 2, 5, 6. Er liegt dicht über dem Bucco-labialis und der Schleimhaut am Maxillare, lateral vom 1. Molarzahn sowie lateral und unterhalb des Foramen infraorbitale, von welchem er etwa 0,5 cm entfernt bleibt. Die Ursprungsfläche schlägt eine Richtung schräg nach unten-außen ein, bei einer Länge von 0,5 cm.

Fig. 8. Er ist etwas weiter vom Bucco-labialis abgerückt, ebenfalls lateral und unter dem Foramen infraorbitale am Maxillare, auf dem Jugum alveolare des 2. Praemolaris unweit der Verbindung des Maxillare mit dem Jugale gelegen. Die Ursprungsfläche dehnt sich nicht mehr als 0,2 cm aus.

Syndactylus, Fig. 3, 10. Der Ursprung hat eine ansehnliche Ausdehnung gewonnen; er beginnt lateral etwa 0,2 cm oberhalb des Labio-buccalis und dehnt sich median-aufwärts aus. Die geradlinige, schräg gestellte Ursprungsstelle am Maxillare mißt 1 cm. Die oberen medialen Bündel erreichen die Höhe des doppelten For. infraorbitale. Das laterale Loch wird von den oberen Ursprungsbündeln sogar von der Seite her bedeckt. Der Muskel bleibt vom Unteraugenhöhlenrande nur 2 mm entfernt.

2. Muskelbauch.

Er ist bei *Leuciscus* ein schmales, aber kräftiges Band, welches selbst beim erwachsenen Tiere der Fig. 5 u. 6 nur 3 mm breit, noch schmäler auf Fig. 8 beginnt. Gegen die Insertion treten die Bündel auseinander, unter Verbreiterung und Verdünnung der Muskelplatte. Bei *Syndactylus* (Fig. 10) mißt der anfangs 0,6 cm breite Muskel an der Insertion durch die Bündelconvergenz nur 2 mm.

3. Verlauf.

Er ist bei *Leuciscus* der Fig. 2 u. 5 in der Nähe der Mundspalte nahezu gleichgerichtet; beim anderen Tiere (Fig. 8) liegt der obere Muskelrand parallel der Mundspalte, während der untere etwa gegen die Mitte derselben gerichtet ist. *Syndactylus*, Fig. 10. Alle Bündel sind schräg nach unten und medianwärts gewendet, einen spitzen Winkel mit der Lippenspalte bildend.

4. Ansatz.

Leuciscus, Fig. 2. Ein Teil der Fasern durchkreuzt sich mit den seitlichen Randbündeln des Levator labii et nasi. Der größere Teil erreicht den Rand der Nasenöffnung und die benachbarte Haut der Oberlippe. Fig. 8: Die Anheftung erfolgt etwas oberhalb der Nase, an deren Rändern und der benachbarten Lippenhaut, von der Mundspalte weit entfernt bleibend. *Syndactylus*, Fig. 10. Die Fasern gelangen, oben und unten scharf begrenzt, zum oberen Winkel der Nasenöffnung und in einer von hier schräg nach außen und unten ziehenden Linie, die, fortgesetzt gedacht, auf den Mundwinkel treffen würde, zur Oberlippe. Auch die Lippenanheftungen bleiben von der Lippenspalte weit entfernt.

5. Wirkung.

Nach Ursprung, Verlauf und Ansatz kann der Muskel einer Seite die Haut der Nasenöffnung und der medialen Lippenhaut zur Seite bewegen. Beide Muskeln werden die Nasenöffnungen erweitern und den Medianabschnitt der Oberlippe spannen und dabei zugleich etwas heben. Die Wirkung als Heber wird bei *Syndactylus* vermöge des schrägeren Bündelverlaufes eine erheblichere als bei *Leuciscus* gewesen sein.

Die starken Lippenäste des Nervus infraorbitalis gelangen unter den Maxillo-labialis, zwischen ihn und den Ursprung des Caninus.

Der Muskel von *Leuciscus* leitet sich durch seinen Ursprung nahe der Wangenschleimhaut und die weite Entfernung vom Augenhöhlenrande und vom Foramen infraorbitale von Zuständen her, wie sie bei Halbaffen allenthalben angetroffen werden und bei niederen Affen erhalten geblieben sind (*Ateles*, *Cebus*). Der Tatbestand von *Syndactylus* hingegen hat eine höhere Rangstufe eingenommen; er nähert sich mehr demjenigen bei Anthropomorphen, ohne jedoch die Höhe der Organisation bei ihnen zu erreichen. So weist die Gattung *Hylobates* auch im Gebiete des Maxillo-labialis bezüglich des genealogischen Zusammenhanges sowohl nach unten als auch nach oben hin.

II. Orbiculo-canino-triangularis.

Caninus und Triangularis stellen eine einheitliche, vom Oberlippenteil des Orbicularis oris abgespaltene Muskelschichte dar. Der Caninus ist der am Oberkiefer entspringende und bis zum Mundwinkel gelangende Abschnitt; der Triangularis setzt sich aus dem

Caninus lateral vom Mundwinkel fort und baut den zur Haut der Unterlippe, des Kinnes und des Kieferrandes ausstrahlenden Abschnitt des einheitlichen Muskels auf. Um die morphologischen Eigenschaften beider Abschnitte deutlich hervortreten zu lassen, sei ein jeder von ihnen selbständig vorgeführt.

1. Pars canina = Caninus.

Leuciscus, Fig. 5 u. 6. Der Muskel als oberer Abschnitt des Caninus-Triangularis entspringt nur mit seinen lateralen Bündeln

Fig. 5. Fig. 6. Fig. 7.

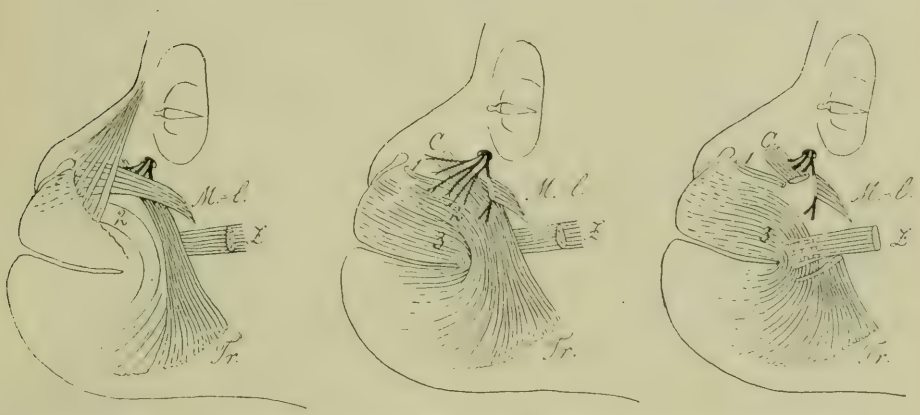

Maxillo-labialis und die Orbiculo-canino-triangularis-Platte. Ansatz tiefer Bündel des Zygomaticus zwischen Canino-orbicularis und den tiefen Orbiculo-triangularis-Lagen. *Hylobates leuciscus* (alt). 3/4.

Fig. 5. Maxillo-labialis, Caninus, Zygomaticus, Levator labii et nasi und Nervus infraorbitalis in ihrer gegenseitigen Lagerung.

Fig. 6. Maxillo-labialis ist nur im Ursprung erhalten. Orbikulare, dem Caninus angeschlossene Bündel (*1*). Orbikulare, in den mittleren Abschnitt des Triangularis übergehende Lagen (*2*). Tiefe, bis an die Mundspalte reichende Orbicularis-Bündel, welche zur Unterlippe als Kreisfasern verlaufen, außerdem an den Triangularis eine tiefe Portion abgeben (*3*).

Fig. 7. Tiefe Schichte (*3*) nach Entfernung der oberflächlichen Lagen. Anheftung der tiefen Bündel des Zygomaticus.

Z. Musc. zygomaticus. *M.-l.* Musc. maxillo-labialis. *C.* Musc. caninus. *Tr.* Musc. triangularis.

am Oberkiefer, und zwar am Jugum alveolare des Eckzahnes. Die 3 mm breite Ursprungsportion bleibt mit dem unteren Rande 4, mit dem oberen 7 mm von der Lippenschleimhaut entfernt. Dieser eigentliche Caninus geht in den Randteil des Triangularis über. Sein lateraler Rand ist 1,1 cm vom Mundwinkel entfernt. Alle anderen den Triangularis aufbauenden Bündel entstammen direkt den orbikulären Oberlippenlagen, welche dem maxillaren Ursprung auf das unmittelbarste sich anschmiegen. Da findet sich zunächst ein

zarter Muskelstrang (*1*), welcher am oberen Rande der muskulösen Lippe gelagert und neben der Nasenöffnung am Skelet befestigt ist. Er findet den Anschluß an die medialen Fasern des eigentlichen Caninus. Daran fügt sich eine gleichgeschichtete Orbicularislage (*2*), 4 mm breit, welche aus der Mittellinie der Oberlippe kommt, sich dem Bündel 1 anlegt, den Mundwinkel umzieht, um dann in den Triangularis sich fortzusetzen. Sie ist 7 mm mit dem lateralen Rande, 2 mm mit dem medialen vom Mundwinkel entfernt. Unter der Lage 2 befindet sich eine tiefere, von der Mittellinie herstammende Orbicularisschichte (*3*). Sie ist von Lage 2 zum Teil bedeckt, schiebt sich aber bis zum Mundwinkel heran, um hier scharf umbiegend in den Triangularis überzugehen. Die Schichte 3 wird von Schichte 2 durch tiefe Ansatzfasern des Zygomaticus getrennt.

Die Lippenäste des Nervus infraorbitalis ziehen oberflächlich vom ganzen Muskel zur Haut.

Dieser ist seinem Ursprunge nach ein Orbicularis-Caninus. Stellt man seinen Aufbau sich genetisch vor, so muß man ihn sich aus tiefen (*3*) und oberflächlicheren (*2*) Orbicularislagen aufgebaut denken, ferner aus oberen Orbicularisbündeln, welche in der Nähe der Nase Anheftungen am Skelet erworben haben (*1*), und schließlich aus solchen, welche auf das Jugum alveolare des Eckzahnes hinaufgewandert sind.

Die genaue Einteilung zeigt den Caninus als nichts anderes als einen gewöhnlichen (*3*, *2*) und einen differenten, an das Skelet gehefteten Abschnitt des Orbicularis oris (*1*. und Caninus im engeren Sinne). Der aus dem Caninus hervorgehende Triangularis ist wie jener streckenweise geschichtet.

Leuciscus, Fig. 8. Der Caninus entspringt dicht unter dem Foramen infraorbitale am Jugum alveolare des Eckzahnes, bis auf 7 mm von der Schleimhaut sich entfernend. Scharf begrenzt und selbständig, gelangt er abwärts zur Höhe der Lippenspalte, wo er lateral vom Mundwinkel mit einem etwa gleich starken Orbicularisbündel der Oberlippe sich verbindet. Letzteres kommt vom Seitenrande der Nasenöffnung und nimmt die Mitte der tiefen Orbicularisschichte ein. Beide, Caninus und Orbicularisbündel, gehen in den lateralen Abschnitt des Triangularis über, wobei der Caninus den Randteil des letzteren bilden hilft. Oberflächliche Orbicularisbündel der Oberlippe decken die Erstgenannten und setzen sich, bis an

den Mundwinkel heranreichend, in die ganze Breite des Triangularis fort.

Es handelt sich auch hier am oberen Abschnitte des Caninus-Triangularis um einen Orbiculo-triangularis, welcher durch Anheftungen am Maxillare einen selbständigeren Caninus hat hervorgehen lassen. Gemäß dem Anschlusse des Orbicularis an den Caninus und dem höheren Ursprunge des letzteren steht der Befund höher als beim vorigen Objekte.

Syndactylus, Fig. 10. Der Caninus entspringt oberhalb der Schleimhaut breit am Oberkiefer und ist bedeckt vom Maxillo-labialis. Er zieht um den Mundwinkel und geht in den Triangularis über, dessen Hauptmasse er aufbaut. Lateral vom Mundwinkel ist er eine 6 mm breite Platte, deren vordere Bündel 3 mm vom letzteren entfernt sind. Er ist an der Oberlippe durch die Zygomaticusansätze vom Orbicularis oris abgetrennt. Verbindungen mit diesem werden durch tiefere Bündellagen hergestellt, welche von der Oberlippe her, der Lippenspalte genähert, bis an den Mundwinkel heranreichen und dann, angelagert an den Caninus, in den Triangularis übergehen.

Dem oberen Caninusrande lehnt sich ein abgesprengter, tiefer feiner Platysmastreifen an.

Der Caninus, zur stärkeren Entfaltung gelangt, hat sich von orbicularen Lagen freier gemacht, so daß sich nur noch tiefe, der Lippenspalte benachbarte ihm anreihen. Man kann hier in der Tat von einem Canino-triangularis reden, obschon ursprüngliche einfache Orbicularielemente sich auch ihm noch hinzugesellen.

Syndactylus hat sich im Aufbau des Muskels weit über *Leuciscus* erhoben. Letzterer läßt aber auch schon niedere und höhere Stufen der Ausbildung des Canino-orbicularis erkennen. Es ist ganz fraglos, daß neue Beobachtungen weiteren Aufschluß über Verschiedenheiten der in diesem Gebiete angebahnten Weiterbildungen bringen werden. Die Fragestellungen sind verschärft, und demnach müssen die Untersuchungen genauere und zielbewußtere sein. Angaben der Autoren aus früherer Zeit über diesen Gegenstand sind nicht verwertbar.

Der Caninus ist bei Halbaffen ein integrierender Bestandteil des Orbicularis oris, derjenige, welcher von der Oberlippe aus über den Oberkiefer bis zur Nasenöffnung und zum Nasenrücken ausgebreitet ist. Dieser Zustand wird bei niederen Affen wieder angetroffen; jedoch mit dem Unterschiede, daß Unterlippenfasern zur Oberfläche

als Triangularis gelangen. Die zur Nasengegend auslaufenden Bündel bilden den Mutterboden für den vom Caninus sich verschiedengradig abgliedernden Nasalis. Die Abgliederung vollzieht sich durch eine Kontinuitätstrennung am Oberkiefer von ursprünglich durchlaufenden Muskelzügen. So kommt es, daß der Nasalis beim Menschen am Skelet da entspringt, wo der Caninus festgeheftet ist, daß ein lebhafter Faseraustausch zwischen beiden oft bestehen bleibt.

Bei *Hylobates* ist ein selbständiger Nasalis nicht vorhanden. Er besteht vielmehr nur in allen zur Nasengegend auslaufenden Orbicularielementen, welche bei *Leuciscus* der Fig. 8 u. 9 ansehnlich sind, zum Teil vom Canino-Orbicularis herstammen, zum Teil eine gewisse Selbständigkeit erlangen (siehe weiter unten).

2. Pars triangularis = Triangularis labii inferioris.

Die unmittelbare Fortsetzung aus dem Orbicularis-Caninus ist für *Hylobates* eine Allgemeinerscheinung. Es liegt nirgends ein Grund für die Annahme einer selbständigen Bildung vor. Der Triangularis ist alleiniges Eigentum der Affen und ist bei Halbaffen bisher nicht angetroffen worden. Bei *Hapale* scheint er noch zu fehlen, bei Neuweltaffen wird er in ersten Andeutungen bemerkt. Die stetige Ausgestaltung bei höheren Lebewesen ist eine bemerkenswerte Tatsache. Beim Menschen sind an ihm die höchsten Grade der Entwicklung bekannt geworden.

Der Triangularis ist der auf dem Platysma ausgebreitete Abschnitt des Orbiculo-canino-triangularis. Er verhält sich verschieden bezüglich der Durchbohrung des Platysmagebietes, um die subcutane Lage einzunehmen. Er dehnt sich verschieden weit gegen Kinn und Kieferrand aus. Ausgesprochene Unterschiede lassen sich für die drei Individuen wohl feststellen, ohne von ihnen jedoch genau angeben zu können, daß der Träger des einen oder anderen Befundes eine höhere oder tiefere Stellung dadurch einnehme.

a. Beziehungen zum Platysmagebiete.

Leuciscus, Fig. 1. Der Triangularis gelangt an der Oberlippe zwischen den orbiculo-labialen und temporo-labialen Bündellagen zur Oberfläche, bedeckt letztere, Zygomaticus und Platysma. Am anderen Tiere dringt der Muskel seitlich von der Mundspalte zwischen Zygomaticus und Platysma aus der Tiefe hervor und bedeckt dieses mit allen seinen Fasern.

Syndactylus, Fig. 3. Der Triangularis erreicht die Oberfläche

seitlich vom Mundwinkel und unterhalb der temporo-labialen Schichte; er bedeckt Zygomaticus und Platysma. Ein Muskelstrang des letzteren jedoch überkreuzt oberflächlich den Triangularis und endigt erst am medialen Triangularisrande, 3 mm unterhalb des Mundwinkels.

b. Aufbau des Triangularis.

Leuciscus, Fig. 5, 6, 7. Die Seitenrandbündel kommen aus dem Caninus. Oberflächlich, medial angeschlossene, breite Lagen stammen aus oberflächlichen Orbicularislagen (1, 2). Tiefe Orbicularisbündel (3) bilden den medialen Abschnitt; sie verschmelzen zum Teil mit der Schichte 2. Fig. 1: Caninus und ein tiefes Orbicularisbündel gehen in den Seitenteil des Triangularis über. Oberflächliche Kreisfasern fügen sich ihm bis zur Lippenspalte hin an.

Syndactylus, Fig. 10. Der breite Caninus bildet den Hauptbestandteil der Triangularisplatte. Nur wenige tiefe Orbicularislagen lehnen sich ihr medial an und umziehen die Lippenspalte unmittelbar.

c. Ausdehnung unterhalb der Mundspalte und Anheftung.

Leuciscus, Fig. 1. Alle Muskelfaserbündel schlagen einen bogenförmigen Verlauf ein; die lateralen sind schwach, die medial folgenden stärker und stärker gekrümmt. Die an den Mundwinkel anschließenden Bündel verlaufen dem Lippenrande parallel, bleiben aber von ihm bis auf 4 mm entfernt. Das Ende der Muskelplatte liegt auf dem Unterlippenkinnteile des Platysma in einer medianwärts konvexen Linie. — Fig. 2: Die lateralen Randbündel biegen nach unten und hinten aus; die vorn sich anfügenden ziehen steil herab, während die folgenden einen mehr und mehr gekrümmten Verlauf einschlagen. Die eng um den Mundwinkel zur Unterlippe ziehenden Bündel bleiben an letzterer von der Mundspalte entfernt. Die Anheftung erfolgt unten auf dem Platysma an einer subcutanen, derben Fascie in einer scharf gezeichneten Linie, welche hinten 0,8 cm und vorn 0,5 cm vom Kieferrand entfernt ist. Die gegen die Mittellinie gewendeten oberen Fasern verstreichen, weniger scharf geendigt, auf den Platysma-Endfasern.

Syndactylus, Fig. 3, 10. Alle Bündel schlagen einen stark gekrümmten Verlauf nach vorn ein, liegen dabei fast parallel nebeneinander, so daß die Caninusplatte seitlich vom Mundwinkel ungefähr gleich breit (5 mm) wie an der Insertion ist (etwa 7 mm). Diese liegt an der subcutanen Fascie in einer vorn vom Kinn-Kieferrande medial

aufsteigenden Insertionslinie. Die oberen-vorderen Randbündel der Caninus-Triangularisplatte bleiben vom Lippenrand entfernt. Zwischen beide schieben sich die tiefen Orbicularisbündel ein, welche bereits an der Oberlippe den Anschluß an den Caninus erlangen. Sie endigen zwischen den Hautinsertionen des Unterlippenplatysma.

Der bogenförmige Verlauf der Triangulariselemente, wie er bei *Leuciscus* der Fig. 1 und *Syndactylus* vorliegt, stellt einen primitiveren Zustand dar als der Befund bei *Leuciscus* der Fig. 2 mit steil abwärts und nach hinten gerichteten, lateralen Bündellagen. Sie schlagen bereits den Weg ein, auf welchem die zum quergestellten menschlichen Musc. risorius Santorini gewordene Bildung fortgeschritten ist. Im oberen Abschnitt ist der Aufbau der Orbiculo-canino-triangularis-Platte bei *Leuciscus* der Fig. 1 am indifferentesten, im unteren Abschnitt am meisten abgeändert. Bei *Syndactylus* ist das Gegenteil der Fall. Urtümliches und Verändertes treten auch hier nebeneinander auf und wechseln die Rolle bei den einzelnen Arten.

Durch den Besitz eines Triangularis schließt *Hylobates* sich den Simiern eng an und entfernt sich wie diese weit von den Prosimiern.

III. Labio-buccalis, ein Abkömmling des Orbicularis oris.

Die Wangenschleimhaut ist von den Lippen aus mit einer Muskulatur ausgestattet worden, welche weit nach hinten bis an die Seitenwand des Schlundkopfes sich ausgedehnt hat. Sie kam dadurch zum Teil unter dem Masseter zu liegen und nahm hier eine tiefe Lage ein. Diese buccalen Muskelschichten sind bei den Säugetieren frühzeitig zur Entfaltung gelangt, so daß sie bei den Primaten eine lange Vorgeschichte haben.

Der Orbicularis oris, als Hauptbestand eines Sphincter faciei, hat die Bausteine für den Wangenmuskel geliefert, indem die Kreisfasern je von der Oberlippe und der Unterlippe aus zur Wange sich abgezweigt haben, woraus dann Muskellagen entstanden sind, welche einmal von der Unterlippe zur Wange verfolgbar sind, zweitens von der Oberlippe aus einen gleichen Verlauf einschlagen. Diese Schichten decken einander und haben sich an der Wange von *Hylobates* in der Dreizahl eingestellt. Die tiefste Muskelschichte geht von der Unterlippe, eine oberflächlichere geht von der Oberlippe aus. Die von beiden Lippen aus zur Wange ziehenden Bündellagen kreuzen einander lateral vom Mundwinkel, indem die je von Unter- und

Oberlippe zur Wange verfolgbaren Bündel den kreisförmigen Verlauf um die Lippenspalte mit der Längsabweichung zur Wange eingetauscht haben. Eine dritte, oberflächlichste Muskelschichte hat wieder an der Unterlippe ihre alten Lagebeziehungen bewahrt und gelangt von ihr schräg nach hinten und oben zur Wange.

Neben diesen geschichteten Lippen-Wangen-Lagen haben sich stellenweise orbiculare Faserzüge erhalten. Man trifft sie in der Gegend des Mundwinkels an.

Die gesamte tiefe Muskulatur ist also ihrer Entstehung nach eine labio-buccale. Vom genetischen Standpunkt aus handelt es sich also um einen Labio-buccalis und nicht um einen Bucco-labialis. Da die Wangenbündel Anheftungen am Ober- und Unterkiefer erworben haben, so kann der Ursprung der äußerst komplexen Muskulatur nach hinten verlegt gedacht werden. Aus diesem Grunde sprechen wir von einem Bucco-labialis. Den Tatsachen wird aber nicht Rechnung getragen, wenn man kurz von einem Buccinator redet. Bei allen Primaten, den Menschen eingeschlossen, besteht ein solcher Lippen-Wangenmuskel, der aus einer Pars labialis und einer Pars buccalis aufgebaut gedacht werden kann.

Die oberflächlichste Schichte des Labio-buccalis hat bei *Hylobates* von der Unterlippe sich mehr befreit als die beiden tieferen Schichten. Sie hat sogar von der Unterlippe aus Befestigungen am Unterkiefer erworben und verläuft nunmehr als starkes Muskelband vom Unterkiefer schräg nach hinten und aufwärts und heftet sich am Oberkiefer fest. Diese oberflächliche Schichte hat bei *Leuciscus* der Fig. 8 einen ausgesprochen buccalen Charakter nach Lage und Wirkung angenommen und kann deshalb mit einem gewissen Recht ein Buccalis genannt werden.

Die mittlere, an der Oberlippe die Orbicularisnatur bewahrende Schichte steht mit dem Orbiculo-caninus noch im allerengsten Verbande, wodurch die Abstammung der gesamten Muskelschichte vom Orbicularis oris aufs neue sich bewahrheitet. Die tiefste, unmittelbar auf der Schleimhaut befindliche Schichte ist phylogenetisch die älteste. Sie ist unter den Halbaffen bei *Varecia* und *Lepilemur* die allein vorhandene. Ihr gesellen sich bei *Lemur* nur wenige Bündel von der Oberlippe aus dem Canino-orbicularis hinzu.

Zwei genaue Befunde von *Hylobates*, genetisch betrachtet, sind für die Auffassung des Labio-buccalis sehr lehrreich. Sie regen zu weiteren genauen Untersuchungen an. Es ist wohl möglich, daß der Ausbau des erst bei Affen komplizierten Muskels sich bei einzelnen

Abteilungen verschieden gestaltet. Wenn das aber der Fall sein sollte, so könnten die näheren Verwandtschaftsverhältnisse zwischen den Abteilungen der Simier in eine bessere Beleuchtung rücken.

1. Tiefste Unterlippen-Wangenschichte (*a*).

Syndactylus, Fig. 11. Zarte Faserlagen umkreisen den Mundwinkel; als orbiculare Elemente an den Lippen deutlich, lösen

Fig. 8.

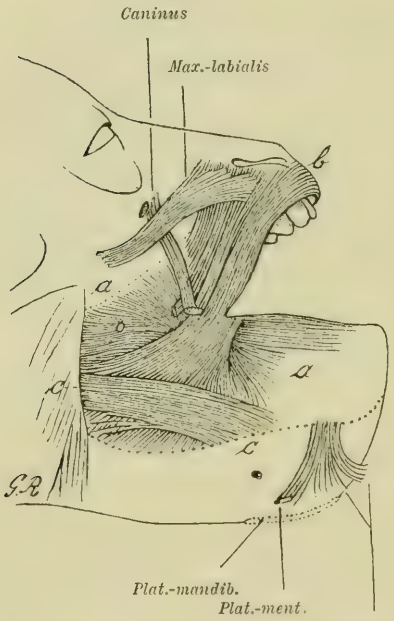

Fig. 9.

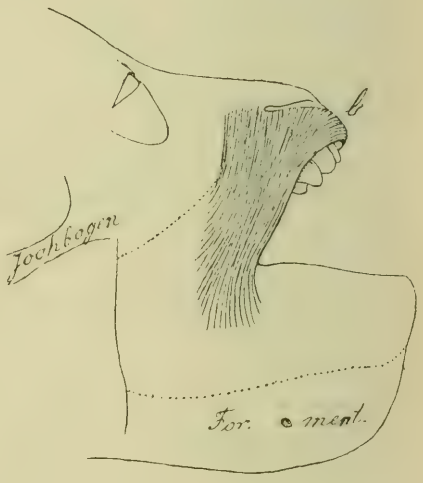

Fig. 8. Tiefe Schichte des Sphincter oris und dessen Abkömmlinge von *Hylobates leuciscus* (jung). 1/1. Der selbständige Maxillo-labialis kreuzt den Ursprung des Caninus, welcher mit einem Oberlippenteil des Orbicularis oris verbunden ist. Der Labio-buccalis besteht aus einer tiefen Unterlippenportion (*a*), einer mittleren Oberlippen- (*b*) und einer oberflächlichen Unterlippenportion (*c*).

Fig. 9. Tiefste Lage des Orbicularis oris der Oberlippe, dessen obere Bündel zur Nase abgezweigt sind. (Pars nasalis).

sie sich seitlich vom Mundwinkel auf und verlieren sich. Eine einheitliche, von der Mittellinie entstammende und der Schleimhaut unmittelbar aufgelagerte Unterlippenschichte schließt an die Lippenspalte an, ist vorn am Kiefer befestigt, bleibt aber sonst von der Umschlagsstelle der Schleimhaut in das Zahnfleisch bis auf 3 mm entfernt. Die Bündel verlaufen rückwärts über den unteren Wangenabschnitt und heften sich in größerer Ausdehnung am aufsteigenden Aste des Unterkiefers fest. Sie wirken von hier aus auf Wange

und Lippe. Diese Schichte ist von der oberflächlichen Unterlippenportion (*c*) überlagert, sendet aber ein Bündel zu ihr, wodurch die gemeinsame Herkunft von Schichte *a* und *c* von unteren orbicularen Fasern angedeutet bleibt.

Leuciscus, Fig. 8. Die Bündellagen erreichen die Mittellinie nicht, entstehen in der Mitte der Lippenlänge mit Lagen, welche bis an die Mundspalte heranreichen, und etwas nach außen mit radiär

Fig. 10. Fig. 11.

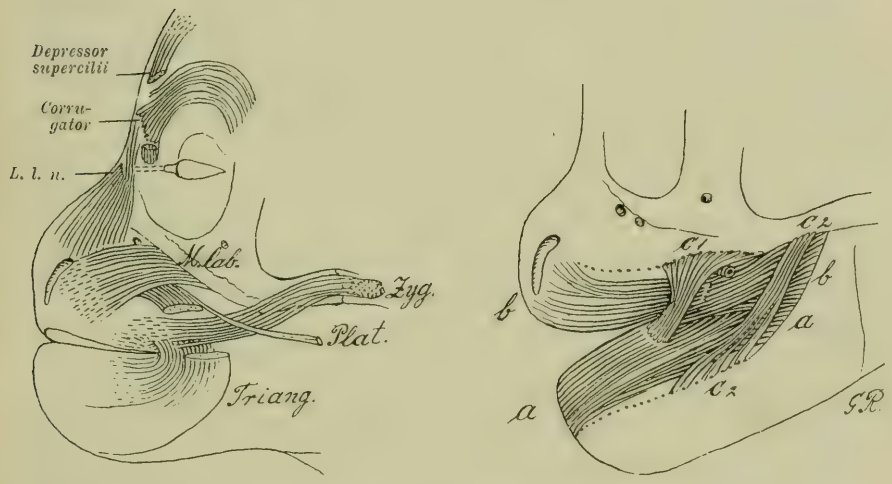

Fig. 10. Depressor supercilii im Ursprung und Ansatz. Tiefe Schichte des Orbicularis oculi mit ihrer Anheftung am Skelete. Levator labii et nasi im Ursprung am Processus frontalis des Maxillare und im Übergang aufwärts in den Orbicularis oculi. Zygomaticus in ganzer Ausdehnung und Anheftung zwischen Triangularis und tiefen Bündeln des Orbicularis oris. Caninus-Triangularis ist durchtrennt, um den Anschluß des tiefen orbikulären Bündels sichtbar zu machen. Platysma-Bündel, dem Caninus angeschlossen. Maxillo-labialis im Ursprung und Ansatz.

Fig. 11. Tiefe Schichte des Sphincter oris, zum Labio-buccalis umgestaltet: *a* Tiefe Unterlippen-Wangenschichte; *b* mittlere Oberlippen-Wangenschichte; *c* oberflächliche Unterlippen-Wangenschichte; *c 1* vordere Portion; *c 2* hintere Portion; *c 2* empfängt orbikuläre Bündel. Die Umschlagsstellen der Schleimhaut ins Zahnfleisch sind durch punktierte Linien angedeutet. *Hylobates syndactylus.* 1/1.

gegen den Kiefer ausstrahlenden zarteren Fasermassen. Die ganze Platte breitet sich auf der Wange aus, bedeckt von der mittleren Schichte (*b*); auf der Wange strahlen die Bündel auseinander. Obere heften sich am Oberkiefer nahe der Schleimhaut fest, untere ziehen quer nach hinten und erreichen die Raphe bucco-pharyngea. Untere Randbündel finden einen sekundären Zusammenhang mit oberen Bündeln der Mittelschichte (*b*). Die vordersten, am Oberkiefer befestigten Elemente sind vom Caninus bedeckt; sie liegen der Ober-

lippe am nächsten, haben hier zuletzt den orbicularen Verlauf mit einem steil aufsteigenden vertauscht. Die abwärts folgenden erweisen sich längs des Oberkiefers nach hinten ausgebreitet.

Leuciscus verhält sich diesbezüglich ursprünglicher als *Syndactylus*, bei welchem hinwiederum das primitivere Verhalten an der Unterlippe angetroffen wird.

2. Mittlere Oberlippen-Wangenschichte (*b*).

Syndactylus, Fig. 11. Die Faserbündel kommen von der Mittellinie, bedecken die Oberlippe bis zum Lippenrande, bleiben aber von der Umschlagsstelle der Schleimhaut zum Zahnfleisch von der Nase an nach hinten entfernt. Seitlich von der Nase sind obere Faserlagen am Skelet befestigt. Alle Bündel sind quer über die Wange ausgedehnt; selbst die unteren haben jegliche Beziehungen zur Unterlippe eingebüßt, gelangen zum aufsteigenden Kieferaste, wo sie nach außen vom Molaris II befestigt sind. Aufwärts angeschlossene Faserlagen erreichen die Raphe bucco-pharyngea und den Oberkiefer. An ihm findet der Ansatz seitlich vom Molaris I und von beiden Praemolares statt. Die oberen Grenzfasern liegen unter dem Ausführgange der Ohrspeicheldrüse.

Sehr starke oberflächliche Bündel ziehen vom Unter- und Oberkiefer gegen den Mundwinkel, erzeugen hier einen Längswulst, der im Durchschnitt 0,3 mm mißt. Die Wirkung beruht in einer Bewegung der Oberlippe und namentlich des Mundwinkels rückwärts, was eine Spannung von Lippe und Wange nach sich zieht.

Der Zusammenhang mit der tiefsten Schichte an der Wange ist durch erworbenen parallelen Verlauf der nach hinten von beiden Lippen aus aberrierenden Fasern entstanden.

Leuciscus, Fig. 8, 9. Eine auf die Schleimhaut der Oberlippe ausgebreitete Muskelbündellage geht von der Mittellinie aus, schließt an die Mundspalte an und gelangt aufwärts zum Seitenrande der Nasenöffnung und aufwärts bis zum Nasenrücken. Obere Bündel verstreichen an der Grenze von Lippe und Wange, untere strahlen abwärts auf den vorderen Wangenteil aus, ohne noch zur Unterlippe sich zu begeben.

Die Nasenbündel sind diejenigen Elemente, von welchen ein oberflächliches Bündel abgelöst ist und sich dem Caninus angelagert hat (Fig. 8). Sie bilden den Boden für einen bei höheren Formen zum Nasalis werdenden Muskel.

Eine ansehnliche oberflächliche Platte schließt als 3 mm breites

Band an die Lippenspalte an. Ihre Fasern ziehen als obere über die Wange nach hinten bis zur Raphe bucca-pharyngea und bleiben vom Ductus parotideus 3 mm entfernt. Die unteren Bündel treten vom Mundwinkel an auseinander und heften sich am Unterkiefer in der Nähe der Schleimhaut-Umschlagsstelle fest. Die vordersten verlaufen steil abwärts und sind oberhalb des Foramen mentale festgeheftet. Die oberflächliche Schichte (c) überkreuzt die Wangenbündel oberhalb des Unterkiefers. Ein besonderer Mundwinkelabschnitt ist auch hier wie bei *Syndactylus* zur Entfaltung gelangt; er schließt an die von der Oberlippe zur Wange durchlaufenden Faserlagen vorn an und heftet sich am Rande der Unterlippe fest, in einer Ausdehnung von 2 mm vom Mundwinkel aus.

Die Wirkung zielt auch hier auf Spannung von Wange und Oberlippe und namentlich auf eine Rück- und Abwärtsbewegung des Mundwinkels hin.

3. Oberflächliche Unterlippen-Wangenschichte (*c*).

Syndactylus, Fig. 11. Sie ist in eine hintere-untere und eine obere-vordere Bündelmasse gespalten. Die hintere-untere Portion bezieht einen orbikulären Unterlippenstrang, welcher aus der tiefsten Schichte sich abspaltet. Ihm schließen sich Fasern an, welche Anheftungen am Unterkiefer, an den Juga alveolaria des Eckzahnes und der Praemolares erworben haben. Die freie sich abhebende Muskelplatte verläuft aufwärts und nach hinten zum Oberkiefer, die Bündel der Mittelschichte b überkreuzend. Sie ist ein Widerlager für den unteren-hinteren Wangenabschnitt geworden, mit nur geringen alten Beziehungen zur Unterlippe.

Die vordere-obere Portion geht von der Unterlippe in der Nähe des Mundwinkels aus; ihre Muskelfasern gelangen vorn steil und hinten mehr schräg über die Grenze von Oberlippe und Wange zum Oberkiefer, wo sie in einer Breite von 0,9 cm an den Juga alveolaria der Praemolares angeheftet sind. Hinter ihr durchbohrt der Ductus parotideus die Schleimhaut. Die Bündel entstanden aus nach hinten verschobenen Orbicularisteilen der Oberlippe. Die Wirkung ist im Heben des Mundwinkels zu suchen und stimmt darin mit dem Caninus überein, welchem man diese Portion mit einem gewissen Rechte zurechnen kann; denn es handelt sich bei ihr um eine Art Verbindungsbrücke zwischen Labio-buccalis und Caninotriangularis.

Leuciscus, Fig. 8. Es besteht nur die untere-hintere Portion. Sie

entsteht mit frei an der Unterlippe auftretenden und mit an sie angeschlossenen Bündellagen, welche am Unterkiefer über dem Foramen mentale befestigt sind. Ein scharf begrenztes Muskelband geht aus ihnen hervor, welches rückwärts zum Oberkiefer, zur Raphe buccopharyngea und zum Unterkiefer sich begibt. Die Platte hat einen ausschließlich buccalen Charakter angenommen und spannt die Wangenwand im unteren Teile, ein Widerlager für sie wie bei *Syndactylus* bildend.

Leuciscus steht etwas höher als letzterer, da die orbikulären Unterlippenfasern rückgebildet sind.

IV. Nervus facialis. Seine Ausbreitung in der Muskulatur des Gesichtes.

Die Ausbreitung des Nerven ist nur bei *Syndactylus* aufgenommen und in die Fig. 12 eingetragen worden. Es fehlen die Vergleichungsobjekte mit anderen *Hylobates*-Arten. Der Vergleich mit der Facialisausbreitung bei Prosimiern und Simiern weist dem *Syndactylus*-Befund eine tiefe Rangstufe zu, wie sie ähnlich dem Verhalten bei *Ateles*, Schimpanse und Gorilla zugesprochen worden ist. Orang zeigt hingegen eine große Umgestaltung im Endgebiete des Nervus facialis.

Nicht alle Äste konnten bei *Syndactylus* bis in die letzten Endgebiete verfolgt werden. Das ist zu bedauern, aber auch für eine spätere Forschung muß etwas übrig bleiben.

Der Stamm gibt kurz nach dem Verlassen des Schädels einen retroauricularen oder aurico-occipitalen Ast (au-o) ab. Er versorgt die Muskeln hinter der Ohrmuschel und auf deren hinterer Fläche. In der Ohrspeicheldrüse erfolgt die Aufteilung des Stammes. Zuerst erfolgt eine Spaltung in zwei Äste, in einen unteren und einen oberen Ast.

1. Unterer Ast (*u*).

Er gabelt sich sofort. Ein unterer Zweig (*1*) verläuft längs des Kieferrandes vorwärts, ein Ästchen gegen den Rand des Triangularis entsendend, ohne letzteren jedoch zu erreichen. Ein oberer Zweig (*2*) ist horizontal gegen den Mundwinkel gerichtet, ist aber vorn dreigeteilt. Zwei Ästchen stellen die Fortsetzung gegen letzteren dar; ein oberes gelangt schräg aufwärts unter den Zygomaticus zur Muskulatur der Oberlippe unter den Temporo-labialis. Der Nerv empfängt Zuwachs durch einen Zweig (*3*) des oberen Astes (*o*). Zwischen 2 und 3 bestehen außerdem 2 feine Verbindungen.

Der Nerv 1 ist ein Nervus platysmatis nach seinem Endgebiete.

2. Oberer Ast (*o*).

Er ist rasch zweigeteilt in einen unteren (*3*) und oberen Zweig. Der letztere spaltet sich in einen vorwärts (*4*) und in einen aufwärts gerichteten Nerv (*5*).

Der Zweig 3 verläuft parallel dem unteren 2, anastomosiert mit ihm, tritt dann unter den Zygomaticus und senkt sich an dessen

Fig. 12.

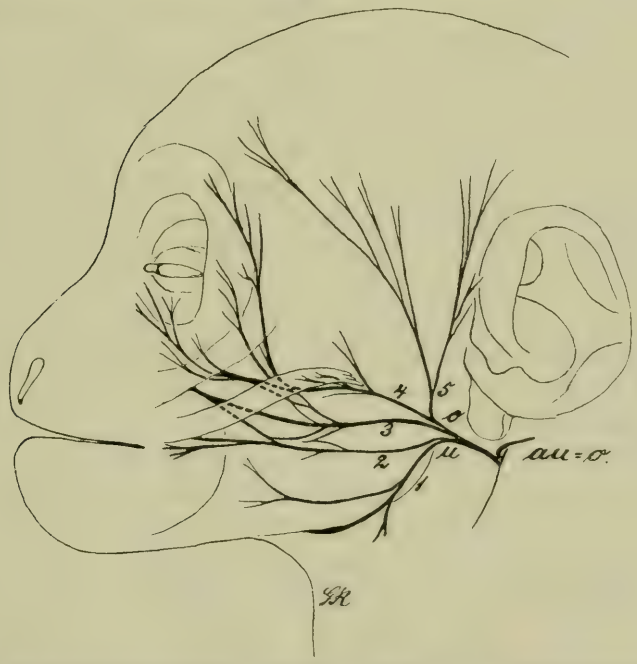

Ausbreitung des Nervus facialis sinister bei *Hylobates syndactylus*. 1/1. *u* Unterer Ast des N. facialis; *o* Oberer Ast des N. facialis; *1* Zweig zum Platysma; *2 3* Zweige zum Sphincter oris-Gebiete; *4* Zweig zum Zygomaticus und Orbicularis oculi; *5* Zweig zum Fronto-auricularis; *au-o* Ast zum Auriculo-occipitalis.

Vorderrand in Nerv 2 ein. Auf seinem Wege entsendet er auf- und vorwärts zwei Ästchen, welche nach Bildung einer Doppelschlinge sich in die Endzweige von Nerv 4 einsenken.

Zweig 4. Er begibt sich vor-aufwärts gegen den Zygomaticusursprung, versorgt den Muskel, gelangt unter ihn, wo die Verbindung mit den Ästen des Nerv 3 und zugleich die Endverzweigung erfolgt. Drei Endästchen gelangen unter Temporo-labialis und Orbicularis

oculi und zu ihnen. Es bestehen ein infrapalpebraler und zwei supra-palpebrale, resp. supraorbitale, reich verzweigte Äste. Der Ast 4 hat vor dem Eintritt in den Zygomaticus einen feinen aufwärts und einen noch feineren abwärts ziehenden Nerv abgegeben.

Der Nerv 4 ist ein ausgesprochener Nervus zygomatico-orbicularis nach seinem Endgebiete.

Zweig 5. Er steigt steil vor dem Ohre empor, teilt sich bald in einen vor und über der Ohrmuschel verzweigten und in einen auf-vorwärts strebenden Zweig. Der erstere gelangt zu den Ohrmuschelmuskeln, der letztere zum Frontalis.

Der Zweig 5 ist nach seinem Endgebiete ein gut gekennzeichneter Nervus auriculo-frontalis.

3. Nerven der Platysma-Gruppe.

Der Nervus platysmatis (*1*), der Nervus zygomatico-orbicularis (*4*) und der Nervus auriculo-frontalis (*5*) erweisen sich nach ihren gut bestimmbaren Endgebieten als die dem oberflächlichen Platysmagebiete zugehörigen Abschnitte des Facialis.

4. Nerven der Sphincter-Gruppe.

Da durch die genannten drei Nerven die verschiedenen Muskelgruppen des Platysmagebietes versorgt sind, so bleiben die Nerven 2 und 3 für die Innervation des tiefen Orbicularisgebietes übrig. Sie anastomosieren untereinander und sind bis zur Lippenspalte verfolgt worden, um welche die betreffende Muskulatur sich anordnet.

Es ist ein Fortschritt in der Beurteilung der Facialisverzweigung durch diese Feststellung angebahnt, welcher um so weiter führen muß, wenn man nach weiteren Gesichtspunkten die Untersuchung einstellt.

Während die drei Nerven zum Platysmagebiet immer nur eine einfache periphere Astabgabe erkennen lassen, so stellen sich an den beiden Nerven zum Sphinctersysteme mehrfach Anastomosen untereinander ein. Die großen Verschiebungen, welche an den Schichten des Sphincter oris gegeneinander stattgefunden haben, werden die Anastomosenbildung verursacht haben können.

5. Verbindungen zwischen den Nerven beider Muskelgruppen.

Nun stellen sich aber auch Verbindungen zwischen dem Nerven 4 des Orbicularis oculi und dem Zweige (*3*) des Sphincter oris ein. Diese Verbindungen liegen unter dem Bauche des Zygomaticus. Sie

vereinigen die Nerven des oberflächlichen und des tiefen Gebietes der Gesichtsmuskulatur miteinander. Für diese Anastomosen läßt sich vielleicht darin eine hinreichende Erklärung finden, daß die ursprüngliche Verbindung zwischen Platysma- und Sphinctergebiet in der Umgebung der Ohrmuschel zu suchen ist, zu welcher die Endgebiete des Platysmaastes 4 und des Sphincterastes 3 bei niederen Formen Beziehungen besessen haben. Hier begeben wir uns aber auf das Feld von Hypothesen, welche nur anregend wirken sollen für weitere Klarlegungen.

Der Kenner des komplizierten Baues der Gesichtsmuskulatur wird ohne weiteres zugeben müssen, daß in sehr vielen Punkten dieser Abhandlung Fortschritte sowohl der einteilenden Darstellung als auch in der gut begründeten Ableitung der einzelnen Gebiete zu verzeichnen sind. Diese Förderungen führen nicht zur völligen Klarstellung der vielen Fragen; denn das ganze Gebiet ist erst in die Anfangsbahnen einer streng wissenschaftlichen Durchforschung geleitet worden. Die Interessen für morphologische Fragen sind zurzeit wieder lebhafter geworden, und wenn man die vortrefflichen Arbeiten aus letzter Zeit über die Gesichtsmuskulatur von niederen Säugetieren, Primaten und insbesondere des Menschen in Betracht zieht, so ist auch zu hoffen, daß allmählich eine strenge Durcharbeitung dieses Gebietes zu einem gewissen, vorläufigen Abschlusse führen werde. Auf die hohe Bedeutung der vergleichend-anatomischen Untersuchungsergebnisse auf diesem Gebiete für die Feststellung der Verwandtschaftsverhältnisse zwischen den einzelnen Primaten muß immer wieder hingewiesen werden. Hierzu können später noch manche Beiträge geliefert werden, da jetzt die fraglichen Punkte bekannt sind. Die Beurteilung wird aber immer eine schwierige bleiben, und vertrauenswerte Ergebnisse werden nur ganz allmählich unter Hinzukommen neuen Tatsachenmateriales erzielt werden.

Arosa 1911.

Inhaltsübersicht.

Seite

Einleitung 129

A. Platysma-Gruppe 129

I. Platysma myoides 129

1. Ausbreitung des Platysma über Hals, Brust und Nacken 129
2. Ohrmuschelbündel des Platysma (Platysma auricularis s. Auriculo-labialis inferior) 131
3. Ausstrahlungen des Platysma in die Lippen, zur Wange und Masseter-Parotis-Gegend 134
4. Überkreuzungen beider Muskeln in der ventralen Mittellinie . . 136
   a. Kreuzungen am Halse 136
   b. Kreuzungen am Kinn 136
5. Oberflächlich das Platysma deckende Bündellagen 137

II. Muskeln hinter dem Gehörgange = Retroaurikuläre Gruppe. . . . 137

1. Occipitalis 137
2. Auricularis posterior 140
3. Muskel der hinteren Ohrmuschelfläche = Musculus auriculae proprius posterior 141

III. Platysma-Abkömmlinge unterhalb der Mundspalte 142

1. Quadratus labii inferioris 142
2. Mentalis 143

IV. Oberhalb der Mundspalte ausgebreitete Muskulatur der Platysma-Gruppe 144

1. Muskulatur der Oberlippe, Schläfe und Ohrmuschel. 145
   a. Zygomaticus 145
   b. Temporo-labialis 146
   c. Reste eines Auriculo-labialis superior in der Nähe der Ohrmuschel = Depressor helicis 147
2. Helico-tragicus 148

V. Kreisförmig um die Lidspalte verlaufende Bündellagen (Orbicularis oculi) und deren Abkömmlinge 149

1. Orbicularis oculi 150
2. Depressor supercilii 151
3. Levator labii superioris et nasi 152

VI. Muskulatur der Stirn, Schläfe und des Scheitels, vom Oberaugenhöhlenrande zur Ohrmuschel = Fronto-auricularis 152

1. Frontalis. 153
2. Auricularis antero-superior 154
   a. Auricularis superior primitivus 154
   b. Auricularis antero-superior 155
   c. Helicinus 156

B. Tiefe Muskelschichte = Sphincter-Gruppe 156

I. Maxillo-labialis (Maxillo-naso-labialis). 159

Seite
II. Orbiculo-canino-triangularis 160
1. Pars canina = Caninus 161
2. Pars triangularis 164
a. Beziehungen zum Platysma-Gebiete 164
b. Aufbau des Triangularis 165
c. Ausdehnung unterhalb der Mundspalte und Anheftung . . . 165
III. Labio-buccalis, ein Abkömmling des Orbicularis oris 166
1. Tiefste Unterlippen-Wangenschichte 168
2. Mittlere Oberlippen-Wangenschichte 170
3. Oberflächliche Unterlippen-Wangenschichte 171
IV. Nervus facialis. Seine Ausbreitung in der Muskulatur des Gesichtes 172
1. Unterer Ast 172
2. Oberer Ast 173
3. Nerven der Platysma-Gruppe 174
4. Nerven der Sphincter-Gruppe 174
5. Verbindungen zwischen den Nerven beider Muskelgruppen . . . 174

(*Aus dem Zoologischen Institut der k. k. Deutschen Universität in Prag.*)

Die Nasenhöhle der Perennibranchiaten.

(Ein Beitrag zur Phylogenese des Jacobsonschen Organs.)

Von

Privatdoz. M. U. Dr. **Wilhelm Anton.**

(Mit Unterstützung der Gesellschaft zur Förderung deutscher Wissenschaft, Kunst und Literatur in Böhmen.)

Mit 1 Figur im Text und Tafel IV—V.

Der Besitz des Jacobsonschen Organes ist für die Cryptobranchiaten mit Sicherheit nachgewiesen worden (Wilder, 1892; Okajima, 1906; Anton, 1908). Anders verhält es sich mit den Proteiden; die Nasenhöhle dieser Tiere soll nach der bisher geltenden Annahme eines Jacobsonschen Organs, die von *Proteus* speziell auch einer einheitlichen Regio respiratoria (Seydel, 1895) entbehren.

Nachdem nun aber Proteiden, Sireniden und Salamandriden uns in einer Formenreihe entgegentreten, »deren einzelne Glieder sich größtenteils voneinander ableiten, auseinander entwickeln lassen« (Wiedersheim, 1877), so erscheint die Vermutung naheliegend, daß bei den so nahe verwandten Proteiden wenigstens Andeutungen eines solchen Organes sich finden könnten, die zu dem ausgebildeten Organ der Sireniden und Cryptobranchiaten hinüberleiten würden. Von der Möglichkeit dieser Annahme ausgehend, hielt ich es für wünschenswert, als Ergänzung zu meiner Arbeit »Beitrag zur Morphologie des Jacobsonschen Organs und der Nasenhöhle der Cryptobranchiaten« (1908) auch die Nasenhöhle der Proteiden und Sireniden einer Bearbeitung zu unterziehen und damit die ganze Gruppe der Ichthyoidea im Zusammenhang zu untersuchen, da nur eine vergleichende, lückenlose Betrachtung Veränderungen im Bau der Nasenschleimhaut so nahe verwandter Formen, die regelmäßig auftreten und die sich durch ihre Lage, Form usw. in Beziehung zu dem ausgebildeten Jacobsonschen Organ bringen lassen, aufdecken

und dann möglicherweise zu einem phylogenetischen Anfangsstadium des Organs führen kann.

Der weitere Zweck dieser Arbeit war die Klarstellung der Verhältnisse der Regio respiratoria bei *Proteus*.

Material.

Bei der Auswahl des Materials erschien es mir wünschenswert, Tiere verschiedener Altersklassen, soweit dies bei der Seltenheit des Materials möglich war, in den Kreis der Untersuchung einzubeziehen, da erst neulich Fleissig (1909) bei älteren Exemplaren von *Cryptobranchus japonicus* das Jacobsonsche Organ in schwächerer Ausbildung fand, wie bei jüngeren. Ich untersuchte also:

Proteus anguineus: 10 Exemplare (8 ausgewachsene Tiere von 26—30 cm Länge; ferner ein Tier von 9 cm und eines von 12 cm Länge). *Menobranchus lateralis*: 8 ausgewachsene Tiere. *Siren lacertina*: 1 ausgewachsenes Tier von 40 cm Länge, 3 halberwachsene von 15 cm Länge.

Methoden.

Als Fixierungsflüssigkeit wurde Sublimat, Chromsäure und Formol benutzt. Die Untersuchung wurde sowohl makroskopisch — durch Eröffnung der Nasenhöhle von oben — als auch mikroskopisch an Quer- und Transversalschnitten ausgeführt. Die Schnitte wurden mit Delafields Hämatoxylin gefärbt, wobei mit gutem Erfolg die Übertragung in 5% Alaunlösung (Schaffer) nach der Entkalkung in 2% wässriger Salpetersäure angewendet wurde.

Die Schnitte wie auch die makroskopischen Präparate wurden photographisch reproduziert, wodurch die wunderbar zarte Faltenbildung der Nasenschleimhaut am getreuesten wiedergegeben wurde.

Gute Dienste leistete mir auch das Zeisssche Binocular-Mikroskop.

Proteus anguineus Lanc. (Taf. IV, Fig. 1, 4, 7, 10, 13, 14; Taf. V, Fig. 16, 17, 19) und *Menobranchus lateralis* Say (Taf. IV, Fig. 2, 5, 8, 11, 15; Taf. V, Fig. 18).

Die Proteiden zeigen in gleicher Weise wie in der ganzen Schädelanlage, so auch im Bau der Nasenhöhle eine so große Übereinstimmung, daß es wohl gerechtfertigt ist, beide zusammen zu besprechen.

Die Nasenhöhle besteht aus zwei medianwärts schwach gekrümmten Röhren, die vorn und rückwärts kuppelförmig abgeschlossen

sind (Taf. IV, Fig. 10, 11 *Nh*). Bei *Proteus* konvergieren, bei *Menobranchus* divergieren die hinteren Enden; es wird dies durch die größere Breite des Vomer bei *Menobranchus* bedingt, an dessen Rande die Choanen liegen. Das Auseinanderweichen der hinteren Enden bewirkt auch eine stärkere bogenförmige Krümmung der Nasenhöhle bei *Menobranchus*.

Das Lumen der Nase bei *Proteus* zeigt im Querschnitt während des größten Teils des Verlaufs die Form eines in dorsoventraler Richtung abgeplatteten Ovales (Taf. IV, Fig. 13, 14 *Nh*). Es ist im Anfangsteil der Nasenhöhle nach der Einmündung des Einführungsganges schlitzförmig, geht aber alsbald in die ovale Form über, die sich nach rückwärts etwas verbreitert.

Bei *Menobranchus* ist das Lumen rundlich, wird aber durch die kräftig entwickelten Falten stark verzogen, so daß mitunter im Querschnitt eine sternförmige Figur zustande kommt (Taf. IV, Fig. 15 *Nh*).

Die äußeren Nasenöffnungen bei *Proteus* (Taf. IV, Fig. 10 *Ane*) und *Menobranchus* (Taf. IV, Fig. 11 *Ane*) sind oval oder schlitzförmig und befinden sich an der Unterseite der Schnauzenspitze; Querschnitte durch den Schädel zeigen das erste Auftreten der Aperturae nasales externae mit dem Auftreten des Os praemaxillare oder unmittelbar hinter demselben. Von hier zieht ein sehr kurzer Einführungsgang nach innen, rückwärts, aufwärts und mündet am lateralen Anteil des Nasenbodens dicht vor dem vorderen Ende desselben, so daß bei Querschnitten durch das innere Ende des Einführungsganges noch das vordere mitgetroffene Ende der Nasenkapsel erscheint.

Bei *Proteus* wird die Nasenhöhle im vorderen Anteil von einer zum Teil fibrösen, zum Teil hyalinen Membran allein getragen; im rückwärtigen Anteil findet die Nasenhöhle auch eine knöcherne Stütze (*Proteus* und *Menobranchus*), indem sich die innere Hälfte derselben dem Vomer auflegt.

Die Membran bei *Proteus* wird schon von dem vor dem Os praemaxillare liegenden unteren Teile der Schnauze gebildet, der sich aus lose aneinandergereihten, fibrillären Bindegewebszügen zusammensetzt, die von einem medial gelegenen Centrum ausgehen. Der obere Rand dieses bindegewebigen Gerüstes verdichtet sich zu einer derben bindegewebigen Membran, die beiderseits nach außen abdacht und seitlich in den lateralsten Teil der Oberlippe ausstrahlt. Mit dem Auftreten des Os praemaxillare findet die Membran am

oberen und seitlichen Rande dieses Knochens und mit dem Aufhören desselben an der Alveolarleiste des Vomer eine Stütze. In diesen Partien zeigt die Membran hyalinen Bau; im rückwärtigen Anteil besteht sie aus schräg von außen nach vorn innen parallel verlaufenden Bindegewebsbündeln und geht mit ihrem hinteren Ende in den Autorbitalfortsatz über.

Bei *Menobranchus* tritt an Stelle der fibrösen Membran eine durchgehends hyaline.

Vor dem Autorbitalfortsatz am Ende der Vomerzähne knapp am Vomer sich anschließend, wird die Membran bei *Proteus* von der längsovalen Choane durchbrochen. Von der Gaumenseite gesehen, zeigt sie jedoch nicht die längsovale Form, sondern die einer nach außen konvexen Spalte, die von vorn innen nach rückwärts außen zieht (Taf. IV, Fig. 1 *Ani*); die spaltförmige Form kommt dadurch zustande, daß sich an ihrer medialen Wand eine bis in die Mitte der Apertura interna vorspringende Schleimhautfalte befindet (Taf. IV, Fig. 4, 7 *F*).

Bei *Menobranchus* hat die Apertura interna von der Gaumenseite gesehen im offenen Zustande eine ellipsoide Form, deren Längsdurchmesser von vorn innen nach hinten außen zieht und die unmittelbar hinter den Vomerzähnen und außen von den Zähnen des Pterygo-palatinum gelegen ist (Taf. IV, Fig. 2 *Ani*). An der medianen Wand der Choane befindet sich gleichfalls eine vorspringende kräftig ausgebildete Falte, durch welche die Apertura interna verkleinert und vollständig verschlossen werden kann, so daß sie dann spaltförmig erscheint (Taf. IV, Fig. 5, 8 *F*).

Bei *Proteus* ist die laterale Hälfte der Nasenhöhle von einer bindegewebigen Kapsel, die in der Mitte der Nase am stärksten ausgebildet ist, umgeben und gestützt.

Die weitere Stütze findet die Nasenhöhle von *Proteus* in einem Knorpelgerüst, das von Leydig (l. c. S. 100) folgendermaßen beschrieben wurde: »Geht man an die mikroskopische Untersuchung, so stößt man auf eine äußerst zierliche Bildung, von der ich in den mir zugänglichen Büchern nirgends eine Erwähnung finde. Der Geruchssack steckt nämlich in einem sehr schön gegitterten Knorpelgerüst, das in feiner Konfiguration an den knorpeligen Brustkorb der Cyclostomen erinnert (Fig. 1). Es besteht gewissermaßen aus zwei Längsleisten, einer oberen und unteren, die aber keineswegs denselben Durchmesser behalten, im Gegenteil sich bald plattenartig verbreitern, bald auch wieder von großen Öffnungen

durchbrochen sind; von ihnen zweigen sich zahlreiche quere Äste ab, die um den Geruchssack herumlaufend von beiden Seiten zusammenbiegen. Auf solche Art kommt ein gar elegantes knorpeliges Gitterwerk zustande, das den Geruchssack in sich trägt, und von dem ich nicht weiß, ob es mit dem Skelet zusammenhängt, oder was mir fast noch wahrscheinlicher ist, ganz von demselben isoliert ist.

Die Substanz des Knorpelgitters ist schöner Hyalinknorpel mit gekernten Zellen und homogener Grundsubstanz, die einzelnen Leisten des Gerüstes messen durchschnittlich 0,028‴ in der Breite, die plattenartig verbreiterten Stellen aber können 0,056‴ betragen.«

Fig. 1.

Knorpelgerüst der Nasenhöhle von *Proteus* (nach Leydig).

Nach Wiedersheim (l. c. S. 392) »paßt diese Beschreibung ziemlich genau auch für *Menobranchus*, nur sind die Öffnungen viel kleiner als bei *Proteus*, so daß die hyaline Substanz mehr zur Geltung kommt. Ferner ist der Knorpel an seinem Hinterrande blasig aufgetrieben und ist hier durch starkes Bindegewebe, aber nicht durch Knorpel sowohl mit dem Autorbitalfortsatz, als der seitlichen Region des Stirnbeins innig verbunden.«

Nach den an Quer- und Transversalschnitten durch die Nasenhöhle gewonnenen Bildern kann ich dieser Beschreibung nicht ganz zustimmen.

Der Bau des Knorpelskelets bei *Proteus* ist ein sehr einfacher. Es besteht aus Knorpelspangen, die in die Nebenfalten eingelagert sind und daher wie diese in fast gleichen Zwischenräumen in der Richtung von rückwärts außen nach vorn innen um den Nasensack ziehen (Taf. V, Fig. 16 *Kn*). Der Knorpelring um die Nase ist jedoch kein vollständig geschlossener; die Spangen umgreifen den Geruchssack nur von der äußeren, oberen und teilweise unteren Seite; die innere Seite ist frei. Am Nasendache reichen die Knorpelstäbe stets bis zur medianen Wand; am Nasenboden in der Regel nur beiläufig bis zur Mitte derselben (über die Hauptfalte hinaus) (Taf. IV, Fig. 1, 13, 4*Kn*). Eine Querverbindung der Knorpelstäbe am

Dache der Nasenhöhle — eine obere Längsleiste — fehlt; nur an der lateralen unteren Seite des Nasensackes sind die Knorpelstäbe durch eine schwache Querleiste verbunden; diese ist in die Hauptfalte eingelagert, zieht aber nicht kontinuierlich durch die ganze Länge derselben, sondern ist stellenweise unterbrochen.

Die vorderste Knorpelspange umgreift das vordere Ende des Geruchssackes und das obere Ende des Einführungsganges; von dieser zweigen zwei Knorpelstäbe ab, die mit dem Einführungsgang parallel laufen und diesem als Stütze dienen. Ein ähnliches Verhältnis, wie man es bei *Cryptobranchus japonicus* und *Amphiuma means* findet, bei welchen das Atrium durch eine von der knorpeligen Nasenkapsel ausgehende Knorpelspange eine Stütze erhält. Das hinterste Ende des Nasensackes, das vor dem Autorbitalfortsatz oder über ihm endet und durch festes Bindegewebe mit ihm verbunden ist, wird von einer zarten Knorpelspange umfaßt.

Dieses Knorpelskelet findet sich schon bei jungen Tieren von 9—12 cm Länge, wenn auch nur in schwacher Ausbildung.

Bei *Menobranchus* ist das Knorpelskelet kompakter ausgebildet (Taf. V, Fig. 18 *Kn*). Es besteht aus einer medial gelagerten Knorpelplatte, von welcher Knorpelspangen nach außen und vorn abgehen, die in die Nebenfalten eingelagert, den Nasensack an der oberen und äußeren Wand umgreifen; die Spangen sind breiter als bei *Proteus* und an verschiedenen Stellen — nicht allein in der Region der Hauptfalte — durch Querleisten verbunden. Der Boden der Nase zeigt keine knorpelige Einlagerung, sondern ruht direkt auf der hyalinen Membran (Taf. IV, Fig. 15). Das hintere Ende des knorpeligen Nasenskelets, das mit der medialen Platte zusammenhängt, ist vollständig kuppelförmig abgeschlossen und ruht auf dem Autorbitalfortsatz, ist aber von ihm wie von der seitlichen Partie des Stirnbeins durch eine zwischenliegende Bindegewebsschicht getrennt (wie dies schon Wiedersheim angibt). Der Einführungsgang zeigt die mit ihm parallel laufenden stützenden Knorpelstäbe wie bei *Proteus*.

Es steht somit die erste Anlage des knorpeligen Nasenskelets (*Proteus*) in enger Relation zu den Falten, welche die Riechknospen trennen; es entsteht in regelmäßiger und einfacher Weise durch stützende knorpelige Einlagerungen in diese Falten, deren Form und Verlauf es sich anpaßt.

Mit dem Schädelskelet hängt es noch nicht zusammen, sondern

ist von dem Antorbitalfortatz und der seitlichen Partie des Stirnbeins durch eine dazwischenliegende Bindegewebsschichte getrennt.

Die Schleimhaut der Nasenhöhle bei *Proteus* bildet ein Faltensystem, dessen erste Beschreibung wir Configliachi und Rusconi (1819) verdanken: »Von einer in der Längsrichtung der Nasenhöhle verlaufenden Hauptfalte zweigen sich jederseits quer gerichtete einander parallele Nebenfalten ab.«

Dieser Beschreibung kann ich hinzufügen: Als Fortsetzung des Einführungsganges findet sich am Boden der Nasenhöhle eine rinnenförmige Vertiefung, die zirka $^1/_6$ der Nasenlänge einnimmt. Diese geht allmählich, indem sie sich abflacht und im weiteren Verlauf über das Niveau der übrigen Schleimhaut erhebt, in die Hauptfalte über, die im lateralsten Abschnitt des Bodens der Nasenhöhle verläuft; gegen Ende ihres Verlaufs wird die Falte niedriger und unmittelbar vor der Choane vertieft sie sich wieder rinnenartig (Taf. IV, Fig. 10 *H*).

Von dieser Hauptfalte zweigen median und lateral in fast gleichen Zwischenräumen flache Nebenfalten ab (beim erwachsenen Tier 15—20), die von vorn nach rückwärts an Höhe zunehmen. Die medialen Nebenfalten verlaufen leicht konvergierend an der unteren Wand der Nasenhöhle schief nach vorn innen, wobei sie unter einem nach vorn spitzen Winkel von der Hauptfalte abzweigen; die lateralen Nebenfalten stehen auf der Hauptfalte fast senkrecht, da sie zunächst an der äußeren Wand emporsteigen und erst am Nasendach nach vorn innen umbiegen. Die Enden der medialen und lateralen Nebenfalten treffen sich an der inneren Wand. Von den Nebenfalten gehen nach vorn und rückwärts wieder schwach entwickelte tertiäre Fältchen in spärlicher Anzahl zweigartig ab. Das ganze Faltensystem hat demnach beiläufig die Form einer Feder, die nach vorn gerichtet ist und deren Kiel die Hauptfalte darstellt (Taf. IV, Fig. 10). An der seitlichen äußeren und innern Umrandung der Choane, die von der Hauptfalte nicht berührt wird, treten 2—3 selbständige Falten auf, die an der lateralen und medialen Wand des Geruchssackes nach oben ziehen.

Bei *Menobranchus* ist der Typus des Faltensystems ein ganz gleicher wie bei *Proteus*. Die Anzahl der Nebenfalten ist geringer, dafür aber ist das ganze Faltenwerk kräftiger entwickelt (besonders in der rückwärtigen Hälfte), insbesondere heben sich die von den Nebenfalten abzweigenden tertiären Fältchen, die bei *Proteus* sehr spärlich und schwach entwickelt sind, bei *Menobranchus* kräftig ab (Taf. IV, Fig. 11).

Die Wände des Einführungsganges von *Proteus* und *Menobranchus* und die sich anschließende rinnenartige Vertiefung sind mit einem mehrschichtigen in den obersten Zellenlagen abgeplatteten Pflasterepithel mit rundlichen Kernen bekleidet. Die Hauptfalte (Taf. IV, Fig. 13, 14 *H*) trägt ein mehrschichtiges cylindrisches Epithel mit langgestreckten Kernen, das bei jungen Tieren Flimmerhaare erkennen läßt; in der rinnenartigen Vertiefung kurz vor der Choane findet sich wieder das mehrschichtige Pflasterepithel. Die Übergangszone zwischen beiden Modifikationen des Epithels zeigt eine allmähliche Höhenzunahme des kubischen Epithels. Es besteht demnach auch bei *Proteus* eine einheitliche Regio respiratoria — entsprechend der Hauptfalte —, die mit (flimmerndem) Cylinderepithel und im vorderen und rückwärtigen rinnenartigen Anteil mit kubischem Epithel bekleidet ist.

Dieser Befund einer Hauptfalte entgeht leicht, wenn man nur Querschnitte mikroskopisch untersucht, da der Querschnitt der Hauptfalte den zwischen die Geruchsknospen eindringenden Nebenfalten gleicht. Vergleicht man aber das mikroskopische Bild mit dem makroskopischen, so sieht man stets den Querschnitt der Hauptfalte an derselben Stelle — am lateralsten Teil des Bodens — durch die ganze Länge der Nasenhöhle auftreten (Taf. IV, Fig. 13 *H*). Der Querschnitt der Hautfalte differenziert sich auch stellenweise durch seine Breite gegenüber dem Querschnitt der Nebenfalten (Taf. IV, Fig. 14 *H*); basal liegen häufig quergetroffen ein Gefäß (Taf. IV, Fig. 13 *G*) und ein Knorpelstab.

Die Nebenfalten sind mit einem cylindrischen Epithel bekleidet, das langgestreckte Kerne zeigt (ähnlich dem Epithel der Hauptfalte, Taf. IV, Fig. 13, 14 *N*); im Beginne der Nasenhöhle findet sich kubisches Epithel als Bedeckung der Nebenfalten.

Das Sinnesepithel bei *Proteus* und *Menobranchus* zeigt die von Blaue (1884) beschriebene knospenförmige Anordnung (Taf. IV, Fig. 13, 14, 15). Die Riechschleimhaut besitzt keine Bowmanschen Drüsen.

Bei *Proteus* finden sich an der Stelle, wo der Einführungsgang an die äußere Haut angrenzt, die von Oppel (1889) beschriebenen Drüsenschläuche.

Ein Jacobsonsches Organ fehlt den Proteiden, doch finden sich Einrichtungen, die in ähnlicher Weise wie das ausgebildete Organ zu funktionieren scheinen.

An Querschnitten durch die Nasenhöhle bei ausgewachsenen *Proteus*-Exemplaren kann man ungezwungen konstatieren, daß durch

die im lateralsten Abschnitt des Nasenbodens verlaufende Hauptfalte die Nasenhöhle in zwei ungleiche Abteilungen geteilt wird; eine kleinere, lateral und eine größere, medial von der Hauptfalte gelegene. Die kleinere äußere Hälfte der Nase wird in der Regel durch eine einzige große Geruchsknospe gebildet (Taf. IV, Fig. 13, 14 *L K*), während die innere Hälfte der Nase dagegen insbesondere an der medialen und außerdem an der unteren und oberen Wand viele und kleine Geruchsknospen zeigt.

Diese großen lateral gelegenen Knospen sind am besten im mittleren Teile der Nasenhöhle ausgebildet und kommen hier stellenweise der ganzen medialen Hälfte des Riechsackes an Größe gleich. Am Nasenboden sind sie durch die Hauptfalte begrenzt, die obere Begrenzung bildet die vom Nasendache schief herabziehende Nebenfalte. Dadurch, daß sich in einigen Fällen die vom Nasendach herabziehende, den oberen Rand der Knospe begrenzende Nebenfalte der Hauptfalte stark nähert (Taf. IV, Fig. 14), mitunter dieser sich ganz anlegt, wird eine vollständige Trennung der äußeren Knospe von der Nasenhöhle bewirkt und damit die Teilung des Geruchssackes in eine äußere und innere Hälfte noch stärker ausgesprochen.

Die Entstehung dieser so bedeutend entwickelten lateralen Geruchsknospen findet darin ihre Erklärung, daß sich der das Riechepithel tragende Nasensack zwischen den basalen an die Hauptfalte anschließenden Teilen der Nebenfalten stark lateral ausbaucht, so daß im Querschnitt eine große einheitliche Knospe sich zeigt, deren Länge dem Raum zwischen zwei Falten entspricht, die sie vorn und rückwärts begrenzen. In ihrer Gesamtheit bilden demnach diese Knospen (Taf. V, Fig. 19 *LK*) eine mit Sinnesepithel ausgekleidete Rinne außen neben der Hauptfalte, die nur von den Nebenfalten durchbrochen wird. Sie beginnt an der Stelle, wo sich die rinnenartige Fortsetzung des Einführungsganges zur Hauptfalte erhebt, und reicht bis zum Ende der Hauptfalte; sie ist im mittleren Anteil der Nase, entsprechend der Größe der Knospen, auch am deutlichsten ausgebildet. Schon bei jungen Tieren (9 cm Länge) findet sich dieser Befund, daß die äußere Hälfte der Nase nur von einer Geruchsknospe gebildet wird; doch zeigt sich in der Größe den anderen Knospen gegenüber noch kein Unterschied. Bei Tieren von 12 cm Länge tritt der Größenunterschied der lateralen Knospe gegenüber den anderen Knospen bereits auf.

Bei *Menobranchus* ist durch die kräftige Entwicklung der tertiären Falten auch die seitliche Knospe mehrfach geteilt, so daß eine

so ausgesprochene Differenz in der Größe zwischen einer einheitlichen lateralen Knospe und den Knospen der inneren Nase wie bei *Proteus* nicht zu konstatieren ist, dagegen ist es auffallend, daß diese lateral von der Hauptfalte liegenden Knospen blindsackartig nach vorn vorgestülpt sind. Diese Vorbauchungen, die an das Jacobsonsche Organ der Cryptobranchiaten erinnern und die sich bei den übrigen Knospen nicht finden, sind besonders in der Mitte der Nase stark entwickelt und stellen sich im Querschnitt als ein Oval neben der eigentlichen Nasenhöhle, dessen äußere Wand mit Sinnesepithel und dessen innere mit kubischem Epithel bekleidet ist (Taf. IV, Fig. 15 *LK*) dar.

Schon Seydel (1895) wies auf eine gewisse Übereinstimmung zwischen den Knospenbildungen der Regio olfactoria und dem primitiven Jacobsonschen Organ hin und sprach die Möglichkeit aus, daß eine oder mehrere solcher Riechknospen, die gerade am Rande der Regio olfactoria lagerten, die Grundlage abgegeben haben, auf der sich das Jacobsonsche Organ entwickelte.

Diese oben erwähnten, am Rande der Regio respiratoria gelegene Knospenreihe möchte ich nun als Vorläufer des Jacobsonschen Organs ansprechen und stütze diese Auffassung auf folgende Gründe:

1. Es besteht eine auffallende Homologie zwischen diesen Knospenreihen und dem ausgebildeten Organ der Cryptobranchiaten zunächst in bezug auf die Lage (beide liegen in der lateralsten Ecke des Nasensackes) und ferner in bezug auf die Begrenzung (zwei mit cylindrischem Epithel bekleidete Falten; Hauptfalte und Nebenfalten).

Dazu kommt, daß diese Teile des Nasensackes durch eine bindegewebige Kapsel von der Außenseite der Nasenhöhle (*Proteus*) und durch die Knorpelstäbe, welche nur die äußere Wand des Nasensackes umgreifen, eine größere Festigkeit und Starrheit erhalten, so daß ein Collabieren der Wände verhütet wird.

2. Diese Außenknospen haben eine gesonderte und kräftige Innervierung von seiten des Olfactorius. Die Hauptmasse des Olfactorius strahlt an der medianen Wand in den Geruchssack ein; doch ziehen vom Olfactorius ganz regelmäßig auf den Nebenfalten, in fast gleichen Zwischenräumen wie diese, neben den eingelagerten Knorpelspangen, starke Zweige an der oberen Wand der Nasenhöhle an die äußere Wand, um sich in der lateralen Knospe zu verzweigen (Taf. V, Fig. 17 *Nz*; Taf. V, Fig. 18 *Nz*), so daß der Ge-

danke nahe liegt, daß diesen Außenknospen eine besondere Funktion zukomme. Die Teilung der Nasenhöhle durch die auf den Nebenfalten verlaufenden Nervenzweige ist eine so regelmäßige, daß man versucht wird, an eine förmliche Metamerie der Nasenhöhle zu denken.

3. Betrachten wir überdies die funktionelle Aufgabe dieser seitlichen Knospenreihe, so können wir auch hier eine Analogie mit dem ausgebildeten JACOBSONschen Organ konstatieren. Nach der geltenden Anschauung dient das Organ der Prüfung des Exspirationsstromes. Die Nasenhöhle der Proteiden zeigt nun zwei Krümmungen, die eine — bereits eingangs erwähnte — medianwärts in der Horizontalebene, die zweite nach oben in der Sagittalebene. Diese Krümmungen bewirken, daß der Inspirationsstrom nicht alle Wände des Nasensackes gleichmäßig bestreicht. In gebogenen Röhren wird die Wand mit dem größeren Krümmungsradius schneller und kräftiger von dem strömenden Medium bestrichen; es würde also durch diese beiden Krümmungen der Inspirationsstrom hauptsächlich der inneren und oberen Wand zugeführt.

Dazu kommt als weiteres wichtiges Moment die Richtung des Einführungsganges. Da der durch die Nasenlöcher einstürzende Luftstrom, welcher das Vacuum auszufüllen strebt, zuerst mit einer Richtung einströmt, welche senkrecht auf die Ebene des Nasenloches ist (H. Meyer 1856), so wird das einströmende Medium am intensivsten die gegenüberliegende innere Wand und den inneren Teil der oberen Wand bestreichen. Wie wichtig die Richtung des Einführungsganges resp. der horizontale Stand der Nasenlöcher für die Mechanik der Geruchswahrnehmung ist, zeigt uns eine Beobachtung aus der menschlichen Pathologie. Wenn durch geschwürige Prozesse das knorpelige Nasengerüst zerstört ist, so daß die vorderen Nasenöffnungen nicht wagerecht, sondern nach oben schauen, so stürzt bei der Atmung die Luft gerade rückwärts in die Choanen und es wird das Riechvermögen größtenteils oder gänzlich aufgehoben; wird der Verlust plastisch ersetzt, stellt sich der Geruch wieder ein (ZUCKERKANDL l. c. S. 58).

Diese Einrichtungen (bogenförmige Krümmung der Nasenhöhle, Richtung des Einführungsganges) bewirken also, daß der Inspirationsstrom die innere und obere Wand am stärksten bestreichen muß.

Der Exspirationsstrom dagegen, der von der Mundhöhle aus die Nasenhöhle durchströmt, wird durch die am medialen Rande der Choanen vorspringenden, klappenartigen Schleimhautfalten an die

laterale Wand der Nasenhöhle, also zu der oben beschriebenen lateralen Knospenreihe geführt, wo er einer sinnlichen Kontrolle unterzogen werden kann, in analoger Weise, wie bei dem ausgebildeten Organ von *Siren* und den Cryptobranchiaten durch die an das Organ sich anschließende Rinne. Günstig für diese Auffassung wäre die Vorbauchung der Knospen, die bei *Menobranchus* zur Beobachtung kommt.

Diese teilweise Homologie und Analogie mit dem ausgebildeten Jacobsonschen Organ der niederen Amphibien läßt es demnach nicht unwahrscheinlich erscheinen, diese am lateralen Rande der Regio respiratoria fortlaufende Knospenreihe als phylogenetisches Anfangsstadium des Jacobsonschen Organs anzusehen. —

Es wäre demnach die Nasenhöhle der Proteiden morphologisch und funktionell in zwei Abteilungen differenziert, beide getrennt durch die Regio respiratoria; medial von ihr das Geruchsorgan, lateral das primitive Jacobsonsche Organ. —

Im guten Einklang mit dieser Auffassung erscheint auch die Tatsache, daß mit der höheren Entwicklung der Tiere und mit dem Auftreten des ausgebildeten Jacobsonschen Organs (*Siren*, Cryptobranchiaten) auch eine Änderung des bisherigen Faltensystems eintritt: wir finden bei diesen letzteren zwei Systeme von Falten. Das in der Hauptsache einheitliche Faltensystem der Proteiden ist bedeutend verkleinert und nur im vordersten Teile der Nase zeigt sich noch als Überrest desselben eine lateral gelegene Hauptfalte, von der aber nur an der medialen Wand Nebenfalten abgehen. Dagegen sind die bei den Proteiden schwach entwickelten selbständigen Falten von den Seitenrändern der Choane bei den Cryptobranchiaten (siehe Anhang) zu außerordentlich starker Entwicklung gelangt, so daß sie die ganzen rückwärtigen zwei Drittel der Nase einnehmen; bei *Siren* ist das rückwärtige Faltenwerk kongruent dem vorderen. Zwischen beiden Faltensystemen liegt das Jacobsonsche Organ. Mit dieser Änderung des einheitlichen Faltensystems der Proteiden muß naturgemäß auch eine Änderung des von der Faltenbildung abhängigen primitiven Organs Hand in Hand gehen. Es erfährt wie das einheitliche Faltensystem eine Reduction zu einer Knospe, dafür aber kompensatorisch eine Verfeinerung im Bau (Zuleitungsrohr, Vorbauchung des vorderen Endes). Mit der intensiveren Benutzung der Nase als Respirationsweg kommt es zu einer Vergrößerung der Regio respiratoria (Seitenrinne); dadurch kommt das Organ, das früher der Regio respiratoria nur anlag (*Siren*), in das Gebiet desselben zu liegen, wie wir es bei den Cryptobranchiaten finden.

Siren lacertina L.

(Taf. IV, Fig. 3, 6, 9, 21; Taf. V, Fig. 20, 22, 23, 24).

Die Form der Nasenhöhle ist nicht mehr röhrenförmig wie bei den Proteiden, sondern kolbenförmig und medianwärts gekrümmt (Taf. IV, Fig. 12 *Nh*). Auffallend erscheint die Kleinheit der Nasenhöhle in bezug auf den Schädel, verglichen mi tden übrigen Ichthyoideen. Auch ist die Krümmung der Nasenhöhle in der Sagittalebene auffallend stark ausgesprochen, so daß die vordere und hintere Hälfte gegeneinander abgedacht erscheinen.

Das Lumen der Nasenhöhle ist im Querschnitt elliptisch, etwas schräg gestellt (Taf. IV, Fig. 21 *Nh*; Taf. V, Fig. 20, 23 *Nh*).

Die äußeren Nasenöffnungen an der Unterseite der Oberlippe zeigen eine schlitzförmige Form.

Der Einführungsgang ist kurz; seine Verlaufsrichtung geht nach innen, rückwärts und aufwärts; seine mediale Wand wird durch eine von dem vorderen kapselförmigen Teile des knorpeligen Nasenskelets ausgehende eingelagerte Knorpelspange gestützt. Er mündet an dem unteren Teile der lateralen Wand der Nasenkapsel ganz dicht hinter dem vorderen Ende desselben. Seine Wände sind mit einem mehrschichtigen in den obersten Lagen abgeplatteten Pflasterepithel bekleidet.

Die Nasenhöhle ruht wie bei *Proteus* und *Menobranchus* auf einer hier fibrösen Membran, die vom Vomer nach außen zieht und in die lateralste Partie der Oberlippe ausstrahlt. Das rückwärtige Ende des Nasensackes stützt sich mit seiner medialen Hälfte auf den knorpeligen Teil des Septums. Die außen von den Zähnen des Vomer und Os palatinum gelegene Choane ist von ovaler Form, an ihrer medialen Wand zeigt sich eine kräftig entwickelte vorspringende Schleimhautfalte (Taf. IV, Fig. 6 *F*).

Das Knorpelskelet zeigt eine vollständigere Ausbildung als bei *Proteus* und *Menobranchus*. Es setzt sich aus zwei durch eine schmale Brücke zusammenhängenden Teilen zusammen; das vordere mit dem Knorpel des Septums zusammenhängende Stück schließt das vordere Ende der Nase vollständig kuppelförmig ein und setzt sich nach rückwärts in eine Knorpelplatte fort, die anfangs die obere und äußere Wand des Nasensackes, im weiteren Verlaufe, immer schmäler werdend nur die obere Wand bedeckt. Beiläufig in der Mitte der Nasenhöhle tritt das zweite Stück des knorpeligen Skelets zunächst an der äußeren Seite und weiter rückwärts auch am Nasen-

dache auf. Gegen das Ende der Nase verkleinert es sich und steht mit den Knorpelmassen der seitlichen Schädelwand in direkter Verbindung. Der Boden der Nasenhöhle zeigt keine knorpeligen Einlagerungen. —

Bei der Betrachtung der Nasenschleimhaut fällt die außerordentlich reichliche Entwicklung des indifferenten Epithels auf, das fast den ganzen Boden der Nasenhöhle bekleidet; nur in der vorderen Hälfte des Nasenbodens zeigt sich an seiner medialsten Seite ein Faltenwerk, bestehend aus einer längsverlaufenden Leiste, von der nach der medianen Nasenwand Nebenfalten abgehen, und das mit Sinnesepithel bekleidet ist. Ein gleiches Faltensystem findet sich in der medialsten Ecke der hinteren Nasenhälfte (Taf. V, Fig. 24 *SE*); beide sind durch eine breite Zone indifferenten Epithels getrennt.

In der vorderen Hälfte des Nasenbodens finden sich längsverlaufende Falten, auf die schon Seydel (1895) hingewiesen hat. Ich konnte diese Falten nur beim ausgewachsenen Tiere (von 40 cm Länge) nachweisen, auch nicht auf beiden Seiten gleich stark entwickelt; bei halberwachsenen Tieren (15 cm Länge) fanden sie sich nicht.

Das Sinnesepithel der Nasenschleimhaut zeigt die bekannte knospenförmige Anordnung (Taf. IV, Fig. 9, 21; Taf. V Fig. 20, 23). Drüsenbildungen fehlen der Riechschleimhaut.

Das Jacobsonsche Organ von *Siren* wurde bereits von H. H. Wilder (1891) und Seydel (1895) beschrieben. Nach der Darstellung Seydels (l. c. S. 462): »Verläuft am Boden der Nasenhöhle und zwar dicht vor der Apertura nasalis interna, in der seitlichen Ecke des Geruchssackes beginnend, eine rinnenförmige Einsenkung schräg nach vorn und medial; ihr hinteres Ende ist seicht und liegt im Bereich des respiratorischen Epithels; nach vorn vertieft sie sich allmählich und zieht gerade an der Grenze zwischen Regio olfactoria und Regio respiratoria hin; ihr vorderes Ende ist in Form eines mächtigen Blindsackes nach vorn und nach medial entfaltet. Der mediale Abschnitt dieses Blindsackes trägt Sinnesepithel, der laterale (vorwiegend) hohes Cylinderepithel.« Weiter hebt Seydel hervor, daß die Öffnung des Blindsackes, d. h. mit anderen Worten die Stelle, an welcher er entstanden sein muß, am Boden der Nasenhöhle, dicht an ihrer medialen Wand und zwar gerade an der Grenze der Riechschleimhaut liegt.

Dieser Darstellung Seydels kann ich im wesentlichen beistimmen, nur komme ich bezüglich der Entstehung des Jacobson-

schen Organs nach den an meinen Präparaten gewonnenen Anschauungen zu einer etwas abweichenden Auffassung, die ich folgendermaßen beschreiben möchte: In der rückwärtigen absteigenden Hälfte der Nasenhöhle hebt sich der mittlere Teil des Bodens zu einer breiten, flachen Falte empor (Taf. V, Fig. 24 *FN*); der mediale Rand der Falte verwächst mit der medialen Wand des Nasensackes (Taf. V, Fig. 23 *FN*) und bildet mit dem überdachten Teile des Nasenbodens und der medialen Wand der Nasenhöhle eine nach rückwärts sehende spaltförmige Öffnung, den Aditus zum Jacobsonschen Organ (Taf. V, Fig. 24 *A*), der sich als Blindsack unter dieser brückenartigen Verwachsung weit nach vorn erstreckt.

Durch den lateralen Rand der Falte wird die rinnenförmige Einsenkung gebildet, die vom Aditus des Jacobsonschen Organs bis dicht zur Apertura nasalis interna zieht.

Der laterale Rand der Falte verwächst gleichfalls mit der äußeren Nasenwand, doch endet die dadurch geschaffene Vorbauchung schon nach einigen Schnitten. Bei Querschnitten durch die Nasenhöhle findet sich der weit nach vorn sich erstreckende Blindsack i. e. das Jacobsonsche Organ — das unter der medialen Hälfte des Nasensackes liegt — an seinem vordersten Ende durchaus mit Sinnesepithel bekleidet (Taf. V, Fig. 20 *JO*); bald tritt an der oberen und unteren Wand indifferentes Epithel auf, durch welches das Sinnesepithel in die beiden seitlichen Partien des Organs gedrängt wird (Taf. IV, Fig. 21; Taf. V, Fig. 22 *SE*). Das Sinnesepithel der medialen Wand geht dann nach rückwärts in continuo in jenes der medialen Nasenwand über, das der lateralen Wand reicht noch über den Aditus des Jacobsonschen Organs nach rückwärts in die rinnenförmige Einsenkung, wo es in indifferentes Epithel übergeht.

Diese Verschiedenheit des auskleidenden Epithels findet ihre Erklärung in der oben geschilderten Entstehung des Organs. Wie bereits erwähnt, finden sich an der medialen Seite des Nasenbodens zwei Faltensysteme, die mit Sinnesepithel bekleidet und durch eine breite Zone indifferenten Epithels getrennt sind. Diese Zone indifferenten Epithels wird durch die brückenartige Verwachsung der Falte mit der medialen Nasenwand gebildet. Das rückwärts von ihr in der medialsten Ecke der Nasenhöhle gelegene Sinnesepithel schiebt sich nun durch die Öffnung des Jacobsonschen Organs in dieses hinein, überkleidet die mediale Wand und das äußerste Ende desselben und zieht sich von der Spitze auch auf die laterale Wand hinüber. Das indifferente Epithel der oberen und unteren Wand

des Jacobsonschen Organs ist die direkte Fortsetzung des indifferenten Epithels der brückenartigen Verwachsung und des Bodens der Nasenhöhle, das durch sein zungenförmiges Vordringen in das Organ das Sinnesepithel in die laterale und mediale Ecke drängt.

Eine ähnliche Differenz des auskleidenden Epithels findet sich auch in den vorgebauchten Riechknospen bei *Menobranchus*, auf die ich hier rekurrieren möchte.

Die mit dem Jacobsonschen Organ in Verbindung stehende mächtig entfaltete Drüse (Glandula Jacobsonii) finde ich in gleicher Weise, wie sie Seydel darstellt (Taf. IV, Fig. 21 *GJ*; Taf. V, Fig. 20 *GJ*).

Zusammenfassung.

Aus meinen Befunden kann ich demnach

1. mit Sicherheit entnehmen, daß *Proteus anguineus* ebenso wie alle übrigen Ichthyoidea eine einheitliche Regio respiratoria besitzt, und

2. mit Wahrscheinlichkeit schließen, daß die der Regio respiratoria lateral anliegende Knospenreihe mit besonders groß ausgebildeten (*Proteus*), auch vorgebauchten (*Menobranchus*) Knospen als phylogenetisches Anfangsstadium des Jacobsonschen Organs anzusehen sei.

3. Was *Siren* anlangt, so stimmen die Befunde H. H. Wilders und Seydels im wesentlichen mit den meinigen überein, nur bezüglich des Jacobsonschen Organs komme ich zu einem etwas abweichenden Resultate. Nach der an meinen Präparaten gewonnenen Anschauung hebt sich in der rückwärtigen Hälfte der Nasenhöhle der mittlere Teil des Bodens zu einer breiten flachen Falte. Durch die Verwachsung des medialen Randes dieser Falte mit der medialen Wand des Nasensackes wird mit dem damit überdachten Teile des Nasenbodens und der medialen Wand der Nasenhöhle eine nach rückwärts sehende spaltförmige Öffnung, der Aditus zum Jacobsonschen Organ geschaffen, der sich als Blindsack unter dieser brückenartigen Verwachsung weit nach vorn erstreckt.

Durch den lateralen Rand der Falte wird die rinnenartige Einsenkung gebildet, die sich vom Aditus des Jacobsonschen Organs bis dicht zur Apertura nasalis erstreckt. Das in der medialsten Ecke der Nasenhöhle gelegene Sinnesepithel schiebt sich durch den Aditus des Jacobsonschen Organs in dieses hinein, überkleidet die mediale Wand und das äußerste Ende desselben und zieht von der

Spitze auch auf die laterale Wand hinüber. Das indifferente Epithel der oberen und unteren Wand des Jacobsonschen Organs ist die direkte Fortsetzung des indifferenten Epithels der brückenartigen Verwachsung und des Bodens der Nasenhöhle, das durch sein zungenförmiges Vordringen in das Organ das Sinnesepithel in die laterale und mediale Ecke drängt.

Anhang.

Vergleich der Nasenhöhle der Perennibranchiaten und Cryptobranchiaten.

Es ist nicht ohne Interesse, diese beiden Gruppen in eine Parallele zu bringen.

In gleicher Weise wie bei den Perennibranchiaten zwischen *Proteus* und *Menobranchus* in der ganzen Schädelanlage so auch im Bau der Nasenhöhle eine große Übereinstimmung herrscht (Form der Nasenhöhle: medianwärts schwach gekrümmte Röhre), macht sich diese Übereinstimmung bei den Cryptobranchiaten zwischen *Cryptobranchus japonicus* und *Menopoma alleghaniense* geltend (stark einwärts gekrümmte kolbenförmige Form der Nasenhöhle). *Siren lacertina* nimmt unter den Perennibranchiaten in bezug auf den Bau der Nasenhöhle dieselbe exzeptionelle Stellung ein, wie *Amphiuma means* in der Tribus der Cryptobranchiaten; bei letzteren hat die Nasenhöhle die Form eines langgestreckten kuppelförmig abgeschlossenen, gerade verlaufenden Kanals; bei ersteren zeigt die Nasenhöhle eine einwärts gekrümmte kolbenförmige Form; sie ähnelt der Nasenhöhle von *Menopoma a.* und *Cryptobranchus j.*, nur ist die bogenförmige Krümmung nicht so bedeutend ausgesprochen.

Auch im feineren Ausbau der Nase zeigt sich die gleiche Übereinstimmung:

Bei *Proteus* und *Menobranchus* bildet die Schleimhaut ein einheitliches Faltensystem, das aus einer im lateralsten Teile des Bodens der Nasenhöhle verlaufenden Hauptfalte — Regio respiratoria — besteht, von der an der oberen und unteren Wand Nebenfalten fiederförmig abgehen. An der seitlichen Umrandung der Choane treten 2—3 selbständige Falten auf, die an der lateralen und medialen Wand des Geruchssackes nach oben ziehen.

Bei *Cryptobranchus j.* und *Menopoma a.* zeigt die Nasenhöhle zwei Systeme von Falten. Als Überrest des Faltensystems der Proteiden im vordersten Teile der Nase eine lateral gelegene

Hauptfalte, von der aber nur an der medialen Wand Nebenfalten abgehen.

Die bei den Proteiden an der seitlichen Wand der Choanen schwach entwickelten selbständigen Falten sind bei den Cryptobranchiaten zu außerordentlich starker Entwicklung gelangt und nehmen die zwei rückwärtigen Drittel der Nase ein. Zwischen beiden Faltensystemen in der lateralsten Ecke des Nasensackes im Bereiche des indifferenten Epithels liegt das JACOBSONsche Organ.

Bei *Siren lacertina* sind gleichfalls zwei doch kongruente Faltensysteme vorhanden, die dem Überrest des Faltensystems der Proteiden im vordersten Teil der Nase bei *Cryptobranchus j.* und *Menopoma a.* gleichen, zwischen denen das JACOBSONsche Organ liegt.

Die Regio respiratoria bei *Siren lacertina* ist die ausgebreitetste von allen Ichthyoideen, sie nimmt fast den ganzen Boden der Nasenhöhle ein; diese reichliche Entwicklung des indifferenten Epithels erinnert an *Amphiuma means*, bei welchem die ventrale Wand des Nasensackes auch zum größten Teil mit indifferentem Epithel bekleidet ist, jedoch nicht in so ausgedehntem Maße wie bei *Siren lacertina*.

Der Riechschleimhaut der Perennibranchiaten fehlen BOWMANsche Drüsen; die Anfeuchtung der Riechschleimhaut wird — bei dem Fehlen von Becherzellen — allein durch das äußere Medium geleistet.

Bei den Cryptobranchiaten sind BOWMANsche Drüsen nicht allzu reichlich vorhanden. Auffallend ist bei diesen die außerordentlich reichliche Entwicklung der Capillaren in den bindegewebigen Lamellen, deren Gefäßschlingen die Zellen auseinanderdrängend bis in das indifferente Epithel und stellenweise von dem subepithelialen Gewebe aus auch in das sensorielle Epithel der Knospen vordringen und den Gedanken an eine sekretorische Wirkung derselben nahelegen.

Bei allen Perennibranchiaten finden sich Verschlußapparate an den Choanen. Der Verschluß wird durch eine vom medialen Rande ausgehende Schleimhautfalte bewirkt (*Proteus*, *Menobranchus*, *Siren*). Diese Falte ermöglicht es, die Choane von der medialen Seite aus zu verkleinern, auch vollständig wechselseitig abzuschließen, so daß wir am getöteten Tiere mitunter die eine Choane geöffnet, die andere geschlossen sehen. Das Fehlen der Maxilla superior bei den Perennibranchiaten, wodurch der laterale Teil der Choane dem medialen genähert werden kann, begünstigt den vollständigen Abschluß der Choanen.

Die Apertura nasalis interna der Cryptobranchiaten ist nur von einer schmalen fibrösen Membran und dann von festen Teilen begrenzt (im lateralen rückwärtigen Anteil vom abgebogenen Rande der knorpeligen Nasenkapsel und dem Autorbitalfortsatz, im lateralen vorderen Anteil vom Gaumenfortsatz des Oberkiefers, medial vom unbezahnten Rande des Oberkiefers), so daß eine Beweglichkeit der seitlichen Teile nicht möglich ist. Bei den Cryptobranchiaten fehlen daher diese faltenartigen Verschlüsse an der Apertura nasalis interna, die Choane ist vollständig glatt. Dagegen treten Verschlußapparate am Einführungsgang auf. Bei *Cryptobranchus j.* wird der Verschluß durch eine an der medialen Wand befindliche von der unteren Platte der Nasenkapsel ausgehende Knorpelspange bewirkt, durch welche die Schleimhaut in das Lumen des Einführungsganges vorgebracht wird, bei *Menopoma a.* durch schräg verlaufende Falten an der oberen und unteren Wand des Vorhofs; beide Einrichtungen ermöglichen es, durch ein einfaches Herabziehen der Oberlippe den Einführungsgang abzuschließen.

Literaturverzeichnis.

1908. Anton, W. Beitrag zur Morphologie des Jacobsonschen Organs und der Nasenhöhle der Cryptobranchiaten. Morphol. Jahrb. Bd. XXXVIII. Heft 3.

1884. Blaue, J. Untersuchungen über den Bau der Nasenschleimhaut bei Fischen und Amphibien, namentlich über Endknospen als Endapparate des Nervus olfactorius. Archiv für Anatomie und Entwicklungsgeschichte.

1819. Configliachi, P. und Rusconi M. Monografia del proteo anguineo di Laurenti. Pavia. p. 93—95.

1909. Fleissig, J. Zur Anatomie der Nasenhöhle von Cryptobranchus japonicus. Anatomischer Anzeiger. Bd. XXXV.

1853. Leydig, F. Anatomisch-histologische Untersuchungen über Fische und Reptilien. Berlin. S. 100.

1856. Meyer, H. Lehrbuch der phys. Anatomie. Leipzig.

1906. Okajima, K. Zur Anatomie des Geruchsorgans von Cryptobranchus japonicus. Anatom. Anzeiger. Bd. XXIX. S. 641.

1889. Oppel, A. Beiträge zur Anatomie des Proteus anguineus. Archiv für mikr. Anatomie. Bd. XXXIV.

1895. Seydel, O. Über die Nasenhöhle und das Jacobsonsche Organ der Amphibien. Morpholog. Jahrbuch. Bd. XXIII.

1877. Wiedersheim, R. Das Kopfskelet der Urodelen. Morpholog. Jahrbuch. Bd. III.

1891. Wilder, H. H. A contribution to the Anatomy of Siren lacertina. Dissertation. Zoolog. Jahrbücher. Bd. IV.
1892. —— Die Nasengegend von Menopoma alleghaniense und Amphiuma tridactylum. Zoolog. Jahrbücher. Bd. V. S. 155.
1882. Zuckerkandl, E. Normale und pathologische Anatomie der Nasenhöhle. Wien. Bd. I. S. 58.

Tafelerklärung.

Abkürzung der Bezeichnungen:

A	Aditus zum Jacobsonschen Organ.	*H*	Hauptfalte.
A.n.e.	Apertura nasalis externa.	*IE*	Indifferentes Epithel.
A.n.i.	Apertura nasalis interna.	*IO*	Jacobsonsches Organ.
F	Vom medialen Rande der Choane ausgehende Schleimhautfalte.	*Kn*	Knorpelspange.
		LK	Laterale Geruchsknospe.
		N	Nebenfalte.
FN	Falte im hinteren Anteil des Nasenbodens.	*Nh*	Nasenhöhle.
		No	Nervus olfactorius.
G	Gefäß.	*Nz*	Nervenzweige.
GJ	Glandula Jacobsonii.	*SE*	Sinnesepithel.

Erklärung der Abbildungen.

Tafel IV.

Fig. 1, 2, 3. Lage und Form der Aperturae nasales internae von:
Proteus anguineus (Fig. 1). Vergr. 1 : $3^1/_2$.
Menobranchus lateralis (Fig. 2). Vergr. 1 : $1^1/_2$.
Siren lacertina (Fig. 3). Natürl. Größe.

Fig. 4, 5, 6. Choanen vergrößert von:
Proteus anguineus (Fig. 4). Vergr. 1 : 10.
Menobranchus lateralis (Fig. 5). Vergr. 1 : 3.
Siren lacertina (Fig. 6). Vergr. 1 : $3^1/_2$.

Fig. 7, 8, 9. Querschnitte durch die Choane von:
Proteus anguineus (Fig. 7). Vergr. 1 : 30.
Menobranchus lateralis (Fig. 8). Vergr. 1 : 8.
Siren lacertina (Fig. 9). Vergr. 1 : 30.

Fig. 10, 11, 12. Horizontale Längsschnitte durch die Nasenhöhle von:
Proteus anguineus (Fig. 10). Vergr. 1 : $3^1/_2$.
Menobranchus lateralis (Fig. 11). Vergr. 1 : $1^1/_2$.
Siren lacertina (Fig. 12). Vergr. 1 : 2.

Fig. 13, 14, 15. Querschnitte durch die Nasenhöhle von:
Proteus anguineus (Fig. 13, 14). Vergr. 1 : 90.
Menobranchus lateralis (Fig. 15). Vergr. 1 : 30.

Fig. 21. Querschnitt durch die Nasenhöhle und den mittleren Teil des Jacobsonschen Organs von *Siren lacertina*. Vergr. 1 : 50.

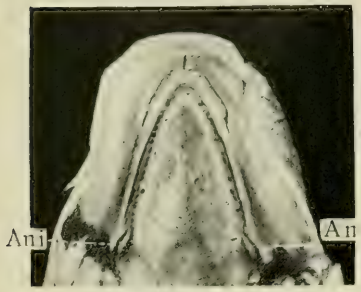

1

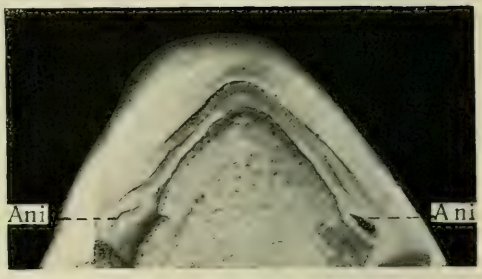

2



4

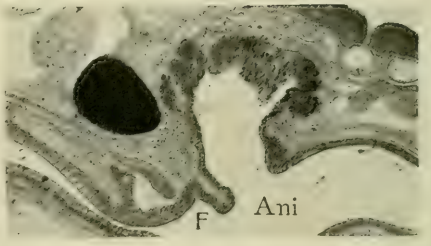

7

5

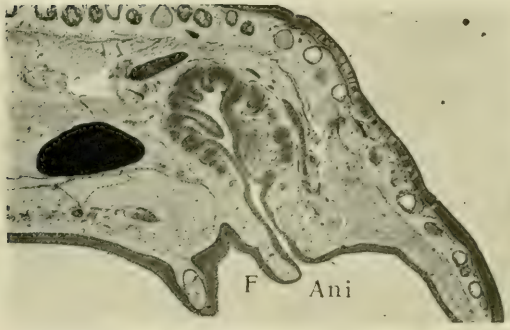

8

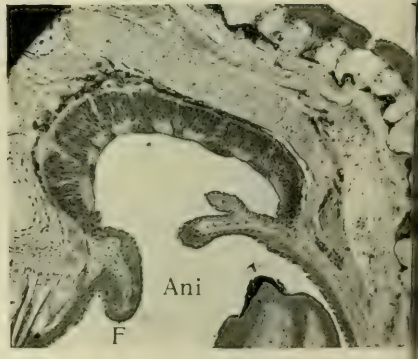

9

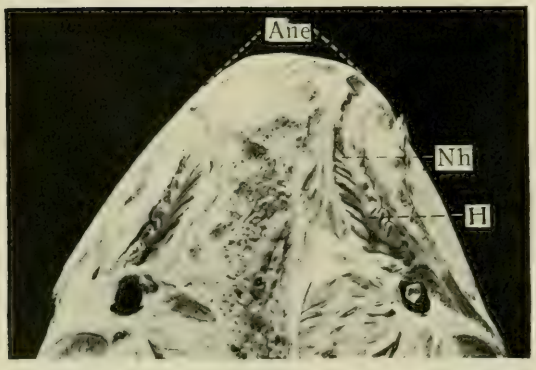

11

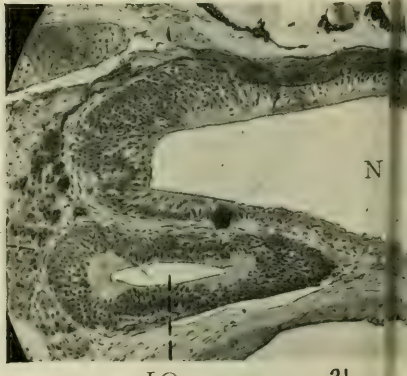

21

Anton.



3



6

13

Ani

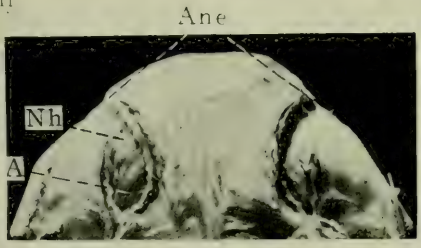

12

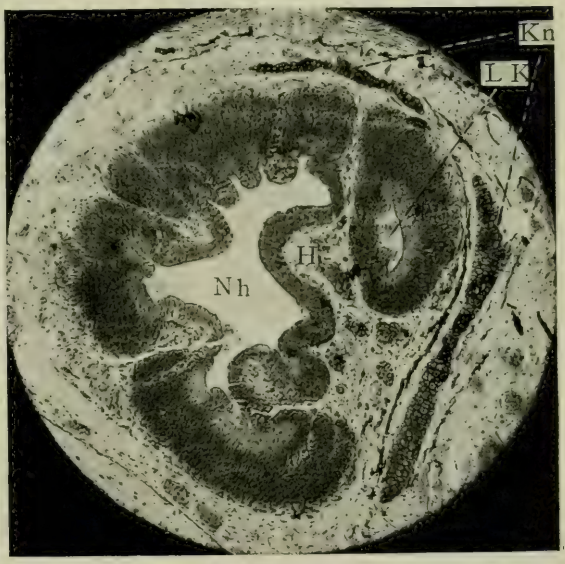

15

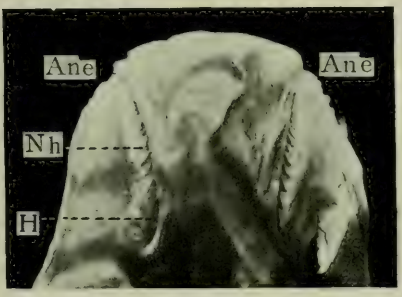

10

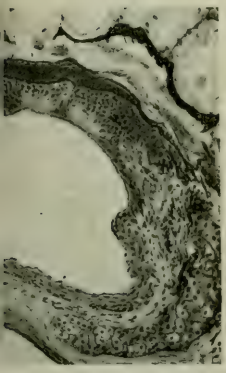

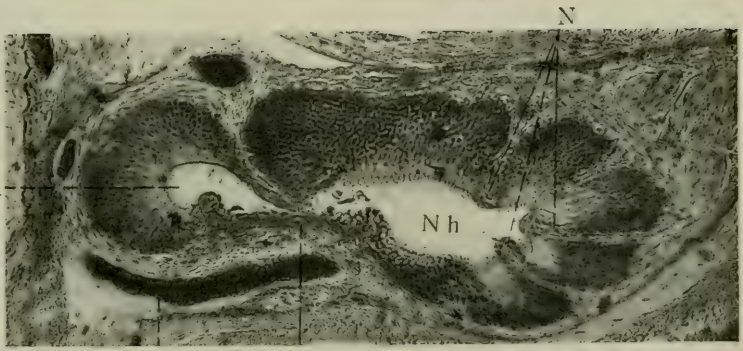

14

Engelmann in Leipzig.

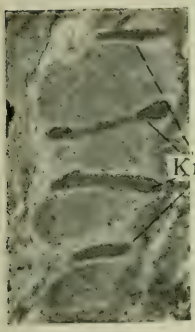

16

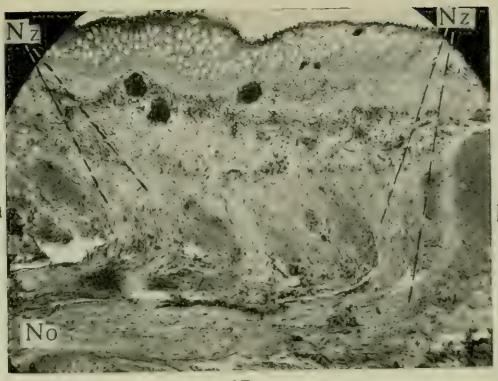

17

H 19

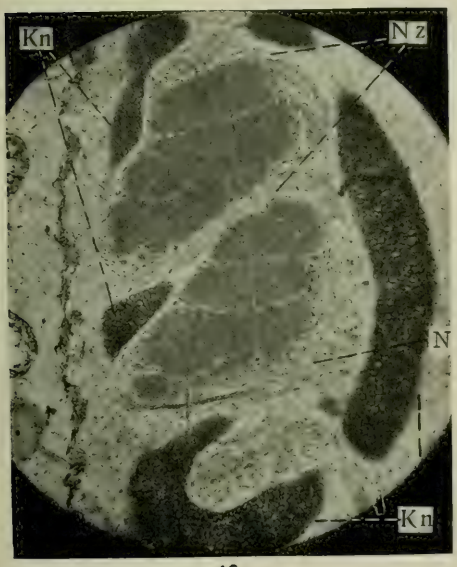

18

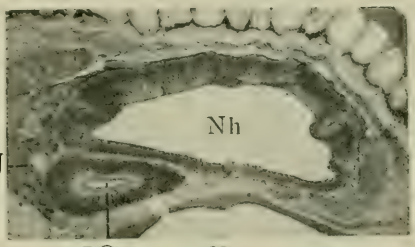

20



23

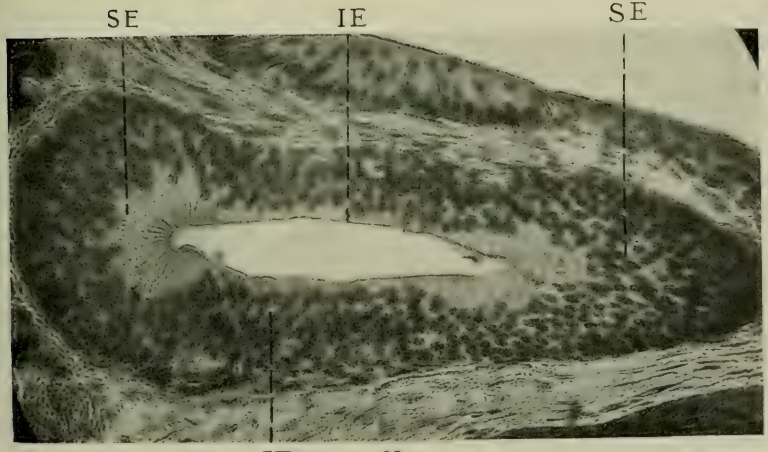

22

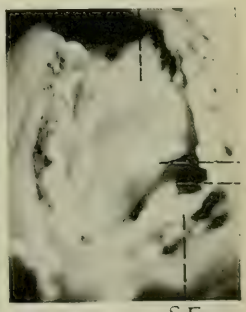

24

Verlag von Wilhelm Engelmann in Leipzig.

Tafel V.

Fig. 16, 17, 18. Transversalschnitte durch den obersten Teil des Nasensackes von:
Proteus anguineus (Fig. 16, 17). Vergr. 1 : 30.
Menobranchus lateralis (Fig. 18). Vergr. 1 : 30.

Fig. 19. Transversalschnitt durch den untersten Teil des Nasensackes von *Proteus anguineus*. Vergr. 1 : 30.

Fig. 20, 23. Querschnitte durch die Nasenhöhle und das JACOBSONsche Organ von *Siren lacertina*; am vordersten Ende des JACOBSONschen Organs (Fig. 20). Vergr. 1 : 30; am Aditus (Fig. 23). Vergr. 1 : 30.

Fig. 22. Querschnitt durch den mittleren Teil des JACOBSONschen Organs von *Siren lacertina*. Vergr. 1 : 150.

Fig. 24. Rückwärtige Hälfte des Nasenbodens von *Siren lacertina*. Vergr. 1 : 12.

(Aus dem Zootomischen Institut der Universität zu Stockholm.)

Der Bau der Soriciden und ihre Beziehungen zu andern Säugetieren.

Von

Dr. **Augusta Arnbäck-Christie-Linde.**

II.

Zur Entwicklungsgeschichte der Zähne.

Ontogenie.

Mit 47 Figuren im Text und Tafel VI.

Einleitung.

Schon in dem ersten Teile meiner Abhandlung habe ich als den Zweck meiner Untersuchungen angegeben: »den genetischen Beziehungen der Soriciden einigermaßen auf die Spur zu kommen«.

Auf zwei Wegen hoffte ich zum Ziele zu gelangen, nämlich teils durch vergleichend-anatomische, teils durch entwicklungsgeschichtliche Forschungen.

Von der Paläontologie war nicht vieles zu hoffen, da schon der älteste bekannte fossile Soricide, *Sorex* (*Amphisorex*) *primaevus*, welcher dem Oligocän angehört, fast vollständig wie die jetzt lebenden differenziert sein soll.

Der erste Teil enthält eine Darstellung anatomischer Untersuchungen der Muskulatur, des Gehirnes, der Geschlechtsorgane usw.; im vorliegenden zweiten Teile habe ich einen Beitrag zur Entwicklungsgeschichte der Zähne geben wollen.

Obgleich die Soriciden als solche alte Tiere sind, hoffte ich doch, daß durch eine ontogenetische Untersuchung einige stammesgeschichtliche Spuren entdeckt werden könnten. Denn während die hohe Differenzierung des fertigen permanenten Gebisses uns in dieser Hinsicht ziemlich im Stiche läßt, wäre es ja möglich, von der Ontogenie Aufschlüsse über die genetischen Beziehungen der Soriciden

zu den übrigen Insectivoren bzw. zu den übrigen Mammalien zu erhalten.

Über die Reductionsvorgänge, welche man bezüglich der Zähne, besonders derjenigen des Unterkiefers, vorauszusetzen berechtigt war, könnte man hierdurch vielleicht Auskunft bekommen.

Die bei so kleinen Tieren erstaunliche Größe der oberen und unteren vorderen Schneidezähne veranlaßt zunächst die Frage, wie diese Zähne sich so enorm entwickelt haben können, und auf Kosten welcher Zähne dies geschehen ist, denn die vergleichende Anatomie lehrt, daß in dem Maße, als ein Zahn sich in besonders hohem Grade differenziert, bei den angrenzenden Zähnen im allgemeinen eine Reduction eintritt. Auf diese Fragen hoffte ich durch eine ontogenetische Untersuchung eine Antwort zu erzielen.

Eine andere Frage, auf welche durch eine solche Untersuchung eine Antwort zu erwarten war, ist, ob die Soriciden ein Milchgebiß besitzen oder nicht. Das Vorhandensein eines Milchgebisses bei den Soriciden ist nämlich von vielen älteren Forschern in Abrede gestellt; jedenfalls sind bisher keine verkalkten Milchzähne gefunden worden.

Es wurde also meine Aufgabe, womöglich die ursprüngliche Anzahl der Zahnanlagen des Ersatzgebisses festzustellen, und die Frage, ob bei den Soriciden mehr als eine Dentition vorkommt oder nicht, zu beantworten.

Die Histogenese wird nur in dem Maße berücksichtigt, als dadurch gewisse morphologische Befunde verdeutlicht werden können.

Von den Ergebnissen werde ich hier nur diejenigen erwähnen, welche *direkt* aus den hier vorliegenden Untersuchungen hervorgehen.

Nachdem ich das Skelet untersucht und die Untersuchungen anderer Organsysteme, besonders des Zahnsystems und des Urogenitalsystems, ergänzt haben werde, habe ich die Absicht, auf übrige genetische Fragen näher einzugehen.

Es ist schon lange her, daß ich die Ontogenie der Soricidenzähne in Angriff genommen; es hat mir aber an nötigem Materiale gefehlt, um die Untersuchung verfolgen zu können. Auch wenn es mir noch nicht gelungen ist, alle für eine endgültige Beantwortung vieler Fragen nötigen Entwicklungsstadien zu bekommen, hoffe ich doch, daß die hier vorgelegten Befunde von so viel Interesse sein werden, daß eine Veröffentlichung derselben berechtigt ist.

Ich will auch ausdrücklich hervorheben, daß ich mit dieser Abhandlung die Untersuchungen über die Ontogenie der Zähne der Soriciden gar nicht als abgeschlossen betrachte. Um dieselben verfolgen zu können, habe ich ein vollständigeres Material nötig.

Die zur Untersuchung benutzten *Sorex*-Embryonen sind in Chromsäure und Müllerscher Flüssigkeit fixiert.

Die jüngsten *Crocidura*-Embryonen sind in Formol, das übrige Untersuchungsmaterial in starkem Spiritus konserviert.

Meistens habe ich Färbung mit Boraxkarmin und Bleu de Lyon verwendet.

Die Objekte sind in lückenlose Schnittserien zerlegt worden, welche in frontaler Richtung angelegt worden sind. Von *Sorex araneus* habe ich auch eine Sagittalschnittserie angefertigt.

Die Maße sind den konservierten Individuen entnommen.

Meine Untersuchungen umfassen Entwicklungsstadien von folgenden Soriciden:

Sorex araneus: 3 Entwicklungsstadien.

I. Embryo, Kopflänge etwa 8 mm. Scheitel-Steißlänge etwa 11 mm. 3 Exemplare: 2 Frontalschnittserien, 1 Sagittalschnittserie.

II. Embryo, Kopflänge etwa 9 mm. Scheitel-Steißlänge etwa 13 mm. 3 Exemplare: Frontalschnittserien.

III. Junges, beinahe nacktes Tier, Kopflänge etwa 19 mm. Scheitel-Steißlänge etwa 33 mm. 1 Exemplar. Frontalschnittserie durch die eine Hälfte des Kopfes.

Neomys (Crossopus) fodiens: 1 Entwicklungsstadium.

Embryo, Kopflänge etwa 9 mm. Scheitel-Steißlänge etwa 17 mm. 2 Exemplare. Frontalschnittserien.

Crocidura russula: 3 Entwicklungsstadien.

I. Embryo, Kopflänge etwa 8 mm. Scheitel-Steißlänge etwa $12^1/_2$ mm. 2 Exemplare. Frontalschnittserien.

II. Embryo, Kopflänge etwa 8 mm. Scheitel-Steißlänge etwa 12 mm. 2 Exemplare. Frontalschnittserien.

III. Embryo, Kopflänge etwa 9 mm. Scheitel-Steißlänge etwa $12^1/_2$ mm. 1 Exemplar. Frontalschnittserie.

Soriciden-Embryo *(Crocidura)*, Scheitel-Steißlänge etwa 10 mm. 1 Exemplar. Frontalschnittserie.

Aus den embryologischen Befunden bei *Sorex araneus* ergibt sich die folgende Zahnformel:

J^1	J^2	J^3	J^4	J^5	C	P^1	P^2	P^3	P^4	M^1	M^2	M^3
	Jd^2		Jd^4	Jd^5	Cd	Pd^1	Pd^2	Pd^3	Pd^4			
Jd_1					—	Pd_1	Pd_2	—	Pd_4			
J_1	J_2	J_3	J_4		(C)	P_1	P_2	(P_3)	P_4	M_1	M_2	M_3.

Unten will ich die Möglichkeit des Vorhandenseins dieser für ein monodelphisches Säugetier ungewöhnlichen Anzahl von Incisiven dartun und meine Ansicht darüber und über damit zusammenhängende Fragen zu begründen suchen.

Diese Zahnformel habe ich auch der Aufstellung derjenigen der übrigen untersuchten Soriciden zugrunde gelegt. Ich will doch sogleich ausdrücklich hervorheben, daß dies aus praktischen Gründen geschehen ist; es schien mir nämlich wünschenswert, daß gewisse (wahrscheinlich homologe) Zähne und Zahnanlagen dieselbe Bezeichnung erhielten, wodurch die Darstellung an Klarheit und Deutlichkeit gewinnt und die Beschreibung der verschiedenen Bildungen leichter verständlich wird.

Bezüglich der Nomenklatur habe ich in diesem Teile die von O. Thomas vorgeschlagenen und von Trouessart in seinem »Catalogus mammalium tam viventium quam fossilium« akzeptierten Namen angewandt.

Da ich im Laufe der Arbeit immer mehr von dem Nutzen oder vielmehr von der Unentbehrlichkeit von Rekonstruktionsfiguren überzeugt worden bin, habe ich einige anfertigen lassen.

Die Rekonstruktion der Zahnleiste einschließlich der Zahnanlagen im Unterkiefer des *Sorex* fand ich für angemessen, anstehen zu lassen, bis ich spätere Entwicklungsstadien bekommen könnte, wo besonders die Anlagen der rudimentären Schneidezähne besser differenziert wären.

Die Rekonstruktionen sind graphische Rekonstruktionen in schräger Stellung nach der Methode Odhners, welche Methode in dem Anatomischen Anzeiger XXXIX. Bd. 1911 S. 273 beschrieben ist.

Die Schnitte sind von mir mittels des Zeichenapparates abgezeichnet, und die Rekonstruktionen sind von Dr. N. Odhner angefertigt, wofür ich ihm hier meinen Dank ausspreche.

Diese Untersuchung ist im Zootomischen Institut der Universität zu Stockholm ausgeführt worden, und ich spreche Herrn Professor Dr. W. Leche meinen ehrerbietigsten Dank aus für seine Güte,

mir einen Arbeitsplatz daselbst zu gewähren, und für das Interesse, welches er für meine Arbeit gezeigt hat.

Dem Direktor des Königl. Zoologischen Museums zu Berlin, Herrn Professor Dr. A. Brauer, bin ich zu großem Dank verpflichtet für gütigstes Entgegenkommen bei meinem Studienbesuch in dem Museum und für seine Liebenswürdigkeit, Studienmaterial zu meiner Verfügung zu stellen.

Vor allem bezeuge ich Herrn Dr. I. Arwidsson, Mariefred, meine Dankbarkeit, welcher mir bei der Anschaffung des Untersuchungsmaterials große Dienste geleistet hat.

Auch Fräulein Ester Ohlin, welche die Abbildungen im Texte hergestellt hat, sage ich meinen besten Dank.

Eigene Untersuchungen.

Sorex araneus.

Die Anlagen des Ersatzgebisses.

Oberkiefer.

Embryo, Scheitel-Steißlänge etwa 11 mm.

Die Zahnleiste bildet einen ununterbrochenen Bogen und ist auch im vordersten Teile des Kiefers sehr mächtig, wie aus Textfigur 1 deutlich hervorgeht. In den vorderen und hinteren Teilen

Fig. 1.

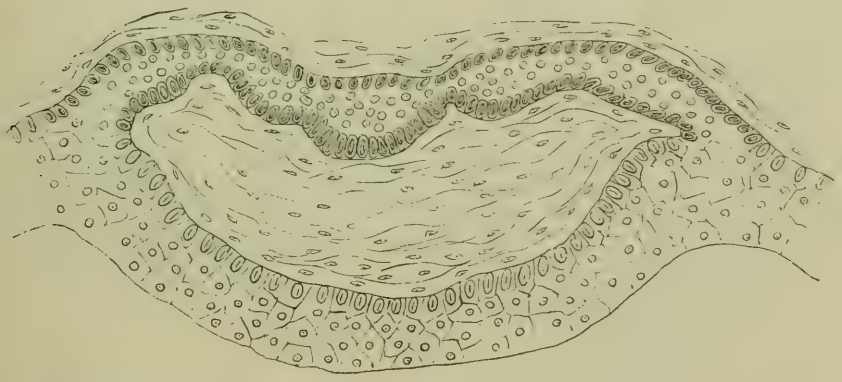

Sorex araneus. Embryo (11 mm). Oberkiefer. Frontalschnitt. Vorderster Teil der Zahnleiste. Vergr. 350.

hat sich die Zahnleiste vertieft. Sie hat sich nur stellenweise von dem Ectoderm abgeschnürt, z. B. zwischen den Anlagen der Schneidezähne J^3 und J^4, wo sie wie ein freies Band liegt. Über den Zahnanlagen hängt sie noch mit dem Ectoderm zusammen.

Fig. 2.

Fig. 3.

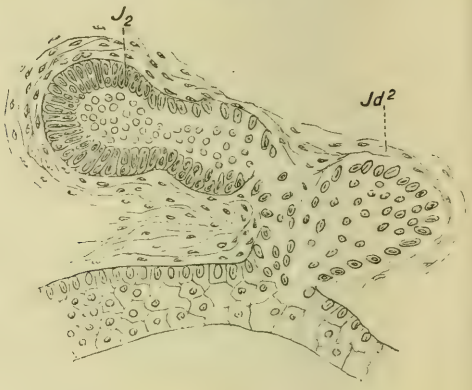

Fig. 4.

Sorex araneus. Embryo (11 mm). Oberkiefer. Frontalschnitt. Die Anlagen der fünf Schneidezähne und der resp. Milchzähne. Vergr. 350.

Fig. 2 J^1.
Fig. 3. J^2, Jd^2.
Fig. 4. J^3 und das angeschwollene Ende der Zahnleiste (*Zl.*).

Fig. 5.

Fig. 6.

Fig. 7.

Sorex araneus. Embryo (11 mm). Oberkiefer. Frontalschnitt. Die Anlagen der fünf Schneidezähne und der resp. Milchzähne. Vergr. 350.

Fig. 5. Vorderes Ende des J^4. Jd^4. Fig. 6. J^4.

Fig. 7. J^5. Jd^5. Rest einer prälactealen Dentition (*Pl.*).

Fig. 7 ist nach zwei aufeinander folgenden Schnitten gezeichnet. Fig. 2—7 wie die folgenden Figuren von *Sorex araneus* sind so orientiert, daß die linke Seite vom Leser der Lingualfläche des Kiefers entspricht.

Zwischen den Zahnanlagen ist die Zahnleiste noch bestehend. Dies alles wie auch die Anlagen der oberen unten beschriebenen Antemolaren werden durch die Rekonstruktionsfigur Taf. VI, Fig. 1 veranschaulicht.

*J*¹.

Die erste Anschwellung der Zahnleiste seitwärts ist es, welche ich als die Anlage des vordersten Schneidezahns bezeichnet habe. Die Zahnanlage steht auf dem knospenförmigen Stadium (Textfig. 2).

Es scheint mir sehr wahrscheinlich, daß es sich hier um einen Zahn des Ersatzgebisses, also um *J*¹ und nicht um *Jd*¹ handelt.

Eine Andeutung einer schwachen Einstülpung ist an der medialen (unteren) Seite der Anlage bemerkbar (Textfig. 47, Schnitt 11).

Bei dem anderen Embryo derselben Größe, welchen ich auf Frontalschnitten untersucht habe, bietet die fragliche Zahnanlage nichts Abweichendes dar.

*J*².

Die Anlage des *J*² verhält sich hauptsächlich wie diejenige des ebengenannten Zahnes; sie ist jedoch größer und besser entwickelt als diese. (Textfig. 3.)

Die Zahnanlage steht auf dem knospenförmigen Stadium. Eine sehr deutliche Einstülpung ist an der einen Seite zu finden, weshalb die Anlage wie gekrümmt aussieht.

Ich begnüge mich, diese bei den zwei obengenannten Zahnanlagen nachgewiesenen Tatsachen zu erwähnen, ohne mich auf die Frage einzulassen, ob diese Einstülpungen für die Entwicklung des Zahnes von Bedeutung sind oder nicht.

Es sei mir nur erlaubt, auf ein paar Figuren in Leches »Entwicklungsgeschichte des Zahnsystems der Säugetiere«[1] aufmerksam zu machen, nämlich Taf. I, Fig. 4 und Taf. II, Fig. 13. Aus diesen Figuren sieht man, daß die Zahnanlagen winklig umgebogen sind, was der Verfasser der mechanischen Einwirkung der eindringenden Ectodermwucherung auf das Mesoderm zuschreibt (l. c. S. 15).

Ich will mit diesem Hinweis nur daran erinnert haben, daß Einstülpungen nicht nur durch die Einwirkung der Mesodermpapille, sondern auch durch andere mechanische Ursachen entstehen können, und wie diese zu erklären sind, und daß sie bei den Anlagen sowohl funktionierender als rudimentärer Zähne vorkommen können.

Die mediale und fast horizontale Richtung der fraglichen Zahn-

[1] Leche, 1895.

anlagen bietet ja für Schneidezähne nichts Ungewöhnliches dar. Ich weise z. B. auf Taf. XXVII, Fig. 4 in Röses Arbeit »Über die Entwicklung der Zähne des Menschen« hin[1].

Bei den anderen untersuchten Embryonen ist die Zahnanlage des J^2 ebensogut entwickelt und steht auf demselben Entwicklungsstadium.

Um den vordersten Teil der Zahnleiste und die Anlagen der zwei vordersten Schneidezähne zu zeigen, habe ich eine Schnittserie in Textfig. 47 abgebildet und weise auf diese sowie auf die Rekonstruktionsfigur Taf. VI, Fig. 1 hin. Die letztgenannte Figur zeigt, wie die Anlagen des J^1 und des J^2 an der lingualen Seite der Zahnleiste besonders gut hervortreten.

J^3.

Im Vergleich mit den Anlagen der übrigen Schneidezähne ist diejenige des J^3 von enormer Größe, was ja nur zu erwarten ist, da es sich um den Schmelzkeim des vordersten funktionierenden Schneidezahns handelt.

Die Zahnanlage hat die glockenförmige Gestalt erreicht, ein Schmelzorgan bildend. Das äußere Schmelzepithel und die Ameloblastenschicht sind differenziert und in der Schmelzpulpa sind Sternzellen bemerkbar. Kein Schmelz noch Dentin ist auf diesem Stadium gebildet.

Das Schmelzorgan hat sich noch nicht von der Zahnleiste abgeschnürt. Wie die Textfig. 4 zeigt, ist das tiefe Ende der Zahnleiste angeschwollen und bildet eine große linguale Knospe, welche einer Zahnanlage auf dem knospenförmigen Stadium in hohem Grade ähnelt.

Woodward[2] hat dieses auch beobachtet und schreibt davon: »The enamel-organs of these two teeth« — die großen funktionierenden oberen und unteren Schneidezähne — »exhibit strong lingual growths of the dental lamina so large and swollen, indeed, as to suggest the development of a successor.«

Ob die fragliche Bildung eine Zahnanlage ist oder nicht, darüber will ich nichts Bestimmtes äußern. Es scheint indessen, als ob es nicht an Material für das Entstehen neuer Zähne mangele.

J^1 und J^2 erreichen kein höheres Entwicklungsstadium als das knospenförmige; sie sind nur Rudimente. Ob die Unterdrückung der beiden ersten Schneidezähne für die enorme Entwicklung des J^3 notwendig gewesen ist, lasse ich dahingestellt sein. Wie dem auch

[1] Röse, 1891.
[2] Woodward, 1896.

sei, gewiß ist es doch, daß der Satz, daß Größenzunahme eines Zahnes von Rückbildung der angrenzenden Zähne begleitet ist, auch betreffs der Soriciden bestätigt wird, und dies gilt sowohl von dem Unterkiefer als von dem Oberkiefer (siehe unten).

Ähnliche Verhältnisse kommen ja bei vielen anderen Tieren vor. Unter den Insectivoren mag z. B. an die vordersten Schneidezähne, besonders an den unteren J_2 des *Erinaceus* erinnert werden, welcher sich in demselben Maße entfaltet, wie sich J_1 reduziert[1]. Und unter den Marsupialien liefert die Familie der Phalangeridae ein vorzügliches Beispiel einer Entwicklung der Qualität auf Kosten der Quantität: im Unterkiefer erreichen ja die mittleren Schneidezähne eine hohe Entwicklung, während die seitlichen Schneidezähne sowie die Eckzähne und die vorderen Prämolaren reduziert oder ganz verschwunden sind[2]. Auch andere Beispiele hiervon könnten angeführt werden.

J^4.

Die Anlage des zweiten funktionierenden Zahnes — des J^4 nach meiner Bezeichnung — zeigt an dem medialen oberen Rande eine schwache Einstülpung, und die Mesodermzellen sind dort dichter aneinander gedrängt. Man kann also sagen, daß diese Zahnanlage im Begriff ist, in das kappenförmige Stadium überzugehen. (Textfig. 6.)

Vergleicht man Woodwards Figur von diesem Zahne (l. c. Pl. 25, Fig. 16) mit der meinigen, ist nicht große Übereinstimmung zu finden. Und dies gilt auch von mehreren Figuren Woodwards von den *Sorex*-Zähnen. Vielleicht kommt es darauf an, daß dieser Forscher ein etwas früheres Entwicklungsstadium oder eine andere Art untersucht hat. Er erwähnt nämlich nicht, soweit ich finden kann, was für eine Art von *Sorex* er untersucht hat.

Woodward sagt: »The 2nd upper incisor is backward in its development« (l. c. S. 568); er gibt aber die Gründe für diese Behauptung nicht an. Der Umstand, daß diese Zahnanlage nicht auf demselben Entwicklungsstadium als der erste funktionierende Zahn steht, ist wohl nicht als ein Beleg hierfür anzusehen. Im Vergleich mit den Anlagen der übrigen Antemolaren kann dieselbe nicht als zurückgeblieben angesehen werden.

Da ich nichts gefunden habe, was als Zeichen einer verzögerten Entwicklung des fraglichen Zahnes zu deuten ist, kann ich der Ansicht des Verfassers in diesem Punkte nicht beitreten.

---

[1] Leche, 1902.

[2] Bensley, 1903.

J^5.

Die Rekonstruktionsfigur Taf. VI, Fig. 1 zeigt, wie ich auch durch die Textfigur 7 darzustellen versucht habe, daß hinter J^4 drei knospenförmige Hervorragungen von derselben Stelle der Zahnleiste vorhanden sind, — eine schlagende Illustration der folgenden Worte Röses[1]: »Die verschiedenen Zahnreihen der Säugetiere sind verschiedenalterige Geschwister und Kinder derselben Mutter, der epithelialen Zahnleiste.« Denn es handelt sich ohne Zweifel um drei verschiedene Dentitionen oder Zahngenerationen. Man fragt sich dann: Für welche Dentition ist jede Zahnanlage ein Repräsentant? Zwei Hypothesen sind denkbar. Entweder die Anlagen gehören, je nach der Lage, der prälactealen, lactealen und permanenten Dentition, oder, was wohl weniger wahrscheinlich ist, der lactealen, permanenten und potentiellen postpermanenten Dentition an.

Da ich die Absicht habe, im folgenden die Frage wieder zu besprechen und mich näher hierüber zu äußern, will ich jetzt nur bemerken, daß man auf Grund des Vorhandenseins einer Bildung, wie die Textfig. 7 zeigt, berechtigt ist, die Richtigkeit der Behauptung Woodwards ». . . There is indication of no other tooth replacement« — than that of the milk-dentition — »in the Soricidae« (l. c. S. 570) in Zweifel zu ziehen. Woodward hat auch nicht die labiale Knospe, welche ich in meiner Figur mit *Pl.* bezeichnet habe, gesehen, wie aus seiner Fig. 17, Pl. 25 hervorgeht, sondern nur diejenige, welche der von mir mit Jd^5 bezeichneten entspricht.

Bei *Erinaceus europaeus*, und zwar neben dem entsprechenden Zahne, dem J^3, treten ähnliche Bildungen auf. Dies erhellt aus den Abbildungen der Anlage des fraglichen Zahns, welche Leche in seiner Entwicklungsgeschichte des Zahnsystems der Säugetiere[2] gegeben hat (Taf. VI, Fig. 37—40). Hier sind auch zwei laterale, von der Zahnleiste ausgehende Leisten vorhanden, welchen Befund jedoch der Verfasser nicht beobachtet zu haben scheint und welchem er keine Aufmerksamkeit gewidmet hat, denn im Texte wird nur eine laterale Leiste von ihm erwähnt: »Bemerkenswert ist die Leiste, welche vom labialen und oberflächlichen Teile der Schmelzleiste ausgeht« (l. c. S. 28), aus welcher »der nicht mißzudeutende knospen-

[1] Röse, 1894. S. 591.
[2] Leche, 1895.

förmige Schmelzkeim eines nicht zur Ausbildung gelangenden oberen Jd^3 hervorgeht« (l. c. S. 42).

Ich habe die lingual liegende Zahnanlage als J^5 bezeichnet,

Fig. 8.



Fig. 9.

Sorex araneus. Embryo (11 mm). Oberkiefer. Frontalschnitt. Die Anlagen des Eckzahns, der drei ersten Prämolaren und der resp. Milchzähne. Vergr. 350.
Fig. 8. *C. Cd.* Fig. 9. P^1. Pd^1.

weil dieselbe sich zu dem funktionierenden dritten Schneidezahn entwickelt, wie aus meinen Schnittserien durch Embryonen von späterem Entwicklungsstadium hervorgeht.

C.

Textfig. 8 stellt eine kleine, aber doch unverkennbare Zahnanlage vor. Daß es sich um eine wahre Zahnanlage handelt, wird dadurch

Fig. 10.

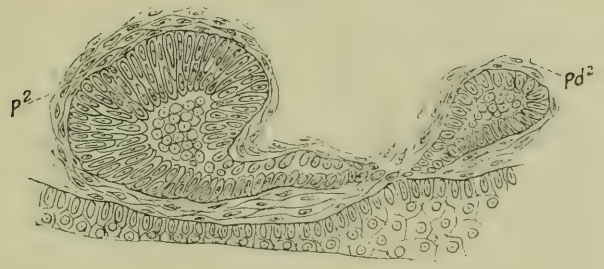

Fig. 11.

Sorex araneus. Embryo (11 mm). Oberkiefer. Frontalschnitt. Die Anlagen des Eckzahns, der drei ersten Prämolaren und der resp. Milchzähne. Vergr. 350.

Fig. 10. P^2. Pd^2. Fig. 11. P^3. Pd^3.

Fig. 10 ist nach zwei aufeinander folgenden Schnitten gezeichnet. Über die Orientierung der Figuren siehe Fig. 2—7.

bestätigt, daß ein Vorgänger, von welchem im folgenden weiter gesprochen werden wird, vorhanden ist. (In der Rekonstruktionsfigur ist die Anlage des *C* nicht sichtbar, weil dieselbe hinter J^5 gelegen ist.)

Verfolge ich die Schnitte meiner Frontalschnittserie, welche lückenlos ist, finde ich, daß die vorher beschriebenen, d. i. sämtliche Anlagen der Schneidezähne, in den verknöchernden Partien des Os praemaxillare liegen.

Die auf die Schneidezähne unmittelbar folgende Anlage aber liegt innerhalb der Grenzen des verknöchernden Os maxillare. Als der erste im Oberkieferknochen gelegene Zahn ist dieselbe also nach der gewöhnlichen Terminologie als Eckzahnanlage zu bezeichnen. Aus einem noch wichtigeren Grunde, nämlich mit Rücksicht auf die Anzahl der folgenden Antemolaren, d. i. der Prämolaren, welche bei *Sorex* vollzählig, also vier in jeder Oberkieferhälfte, sind, dürfte diese Bezeichnung als richtig angesehen werden.

So wie oben geschildert, gestalten sich die Verhältnisse bei dem Embryo. Wie es sich aber mit der Lage der Sutura maxillo-intermaxillaris des erwachsenen Tieres verhält, darüber will ich mich jetzt nicht äußern. Es ist ja möglich, daß sie so, wie Brandt[1] behauptet, zu liegen kommt, d. i. zwischen dem vierten und dem fünften funktionierenden Antemolaren. Demungeachtet ist der vierte Zahn kein Schneidezahn, noch der fünfte Zahn ein Eckzahn, sondern beide sind, wie aus meiner folgenden Untersuchung erhellt, Prämolaren.

Der Zahn, welcher von anderen älteren Forschern als Eckzahn bezeichnet worden ist, ist nicht mit dem wahren Eckzahne, sondern mit einem Prämolaren homolog. Die Anlage des unterdrückten Eckzahns ist vorher nicht beobachtet worden, weder von Leche noch von Woodward bei ihren mikroskopischen Untersuchungen der Entwicklung der Soricidenzähne.

P^1.

Die jetzt zu beschreibende Anlage folgt unmittelbar auf die des Eckzahns und repräsentiert also den ersten Prämolaren, welcher der vierte funktionierende Zahn ist.

Die Zahnanlage steht auf dem knospenförmigen Stadium (Textfigur 9).

Schon Owen[2] spricht die Ansicht aus, daß die zwischen den Schneidezähnen und den Molaren liegenden kleinen Zähne als Prämolaren betrachtet werden müssen, da keiner von ihnen weder die Entwicklung noch die Funktion eines Eckzahns besitzt.

Die Behauptung Owens ist richtig; die von ihm aber hierfür

[1] Brandt, 1870. S. 31.
[2] Owen, 1840—45. S. 417—418.

Fig. 12.

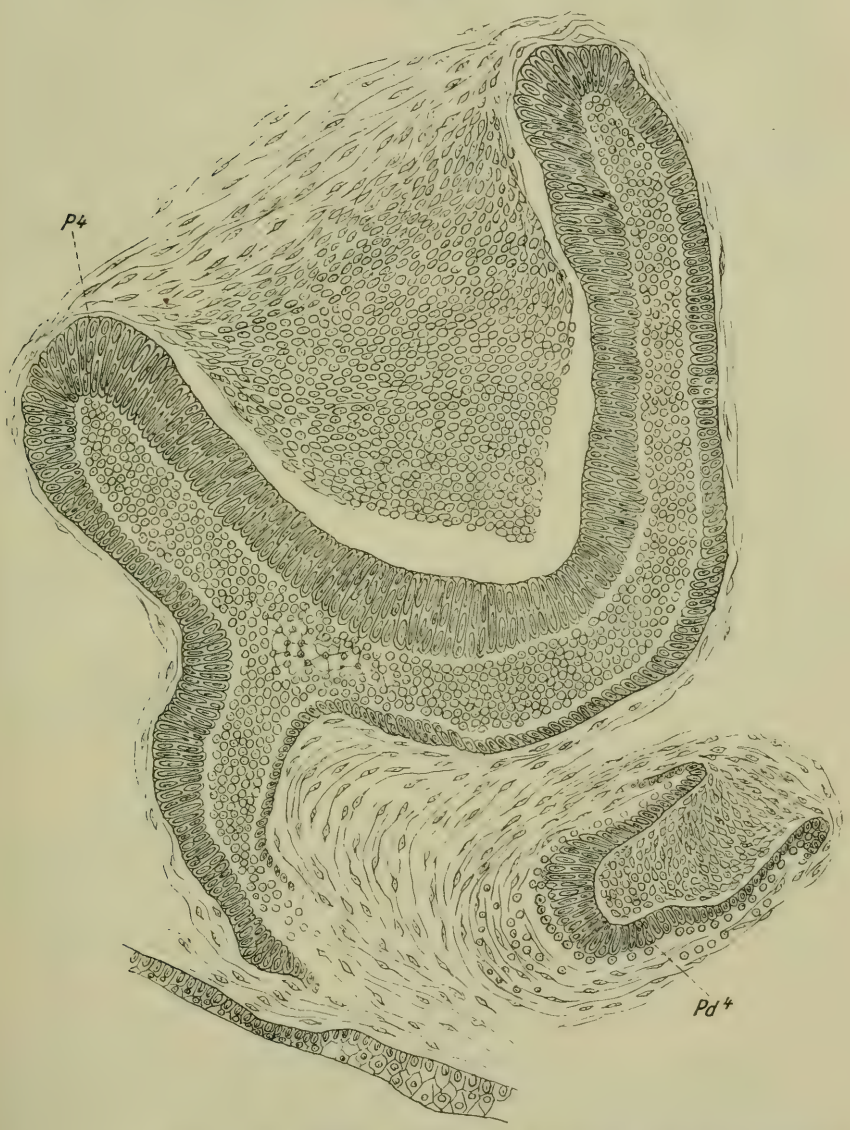

Sorex araneus. Embryo (11 mm). Oberkiefer. Frontalschnitt. P^4 und Pd^4. Über die Orientierung der Figur siehe Fig. 2—7. Vergr. 350.

angeführten Gründe können doch wohl nicht als stichhaltig angesehen werden, da die Eckzähne, wie bekannt, bei verschiedenen Tieren sehr variieren.

Woodward[1] hält den fraglichen Zahn für einen abnorm gelegenen Eckzahn. Brandt[2] und Leche[3] rechnen denselben zu den Schneidezähnen.

P^2.

Die Anlage des P^2 ist im Vergleich mit denjenigen der übrigen Prämolaren die am wenigsten entwickelte. Sie sieht auf diesem Stadium wie eine schwache Anschwellung der Zahnleiste aus (Textfigur 10).

Bei den anderen untersuchten Embryonen derselben Größe verhält sich diese Zahnanlage in ähnlicher Weise.

P^3.

Die Anlage des P^3 ist knospenförmig wie diejenige des P^1 (Textfig. 11).

Es ist auffallend, daß die Anlage des P^3, welcher der kleinste funktionierende Zahn des Oberkiefers ist, auf diesem Stadium größer als diejenige des P^2 ist, welcher bei dem erwachsenen Tiere kräftiger entwickelt ist.

P^4.

Wie die Anlage des größten Schneidezahns hat auch die des größten Prämolaren das glockenförmige Stadium erreicht. Wieviel die Anlage des P^4 denjenigen der übrigen Prämolaren an Größe und Entwicklungsgrad voransteht, geht aus Textfig. 12 hervor.

Die Zahnleiste zeigt neben dieser Zahnanlage auf diesem Stadium die Andeutung einer lingualen Knospe.

Die Molaren.

Was die Molaren betrifft, hat M^1 das glockenförmige Stadium erreicht. M^2 ist von einer großen Knospe repräsentiert, und das geschwollene caudale Ende der Zahnleiste zeigt, daß noch ein Molar — M^3 — sich entwickeln wird.

Zusammenfassung.

Bei dem eben beschriebenen Stadium von *Sorex araneus* bildet die Zahnleiste des Oberkiefers einen zusammenhängenden Bogen, dessen vorderste Partie auch gut entwickelt ist. Die größte Tiefe besitzt die Leiste in ihren vorderen und hinteren Teilen, wo die größten Zahnanlagen gelegen sind.

[1] Woodward, 1896. S. 569.
[2] Brandt, 1870.
[3] Leche, 1895.

An der Zahnleiste sind sicherlich vier, wahrscheinlich jedoch fünf Schneidezähne angelegt, nämlich J^1, J^2, J^3, J^4, J^5, von denen die zwei ersten nur Rudimente unterdrückter Zähne sind; für P^1, P^3, P^4, M^1, M^2 sind deutliche Anlagen differenziert. Die rudimentäre Anlage des C ist auch nachgewiesen.

Die Anlagen der Zähne J^3, P^4 und M^1 haben das glockenförmige Stadium erreicht. Diejenigen der Zähne C, P^2 und M^3 manifestieren sich nur durch schwache Anschwellungen. Diejenigen der übrigen Zähne sind nicht über das knospenförmige Stadium hinausgekommen.

An der lingualen Seite des J^3 — des ersten funktionierenden Schneidezahns — wird eine kräftige knospenähnliche Differenzierung der Zahnleiste wahrgenommen.

Bezüglich des J^5 — welcher der dritte funktionierende Zahn ist — ist zu beobachten, daß hier drei nebeneinander liegende Hervorragungen der Zahnleiste vorhanden sind, welche Repräsentanten dreier Dentitionen sind.

Fig. 13. Fig. 14.

Sorex araneus. Embryo (13 mm). Oberkiefer. Frontalschnitt. Die Anlagen der zwei vordersten Schneidezähne.
Fig. 13 J^1. Fig. 14 J^2.
Über die Orientierung der Figuren siehe Fig. 2–7. Vergr. 350.

Embryo, Scheitel-Steißlänge etwa 13 mm.

Auch auf diesem Stadium besteht die bogenförmige Partie der Zahnleiste, obschon bedeutend reduziert, im vordersten Teile des Oberkiefers. Zwischen den Zahnanlagen ist sie gleichfalls nachweisbar, so daß auch auf diesem Stadium der Bogen der Zahnleiste kontinuierlich ist. Die Leiste hat sich noch nicht ganz von dem Ectoderm abgeschnürt.

Die an der vordersten Partie der Zahnleiste angelegten rudi-

mentären Schneidezähne sind deutlich wahrnehmbar, doch fällt es sogleich auf, daß ein Rückschritt betreffs ihrer Entwicklung schon eingetreten ist.

J^1.

Die Anlage des vordersten rudimentären Schneidezahns ist bei einem der untersuchten Embryonen dieses Stadiums sehr deutlich abgegrenzt; sie ist knospenförmig und hat angefangen, sich abzuschnüren (Textfig. 13).

Bei den zwei anderen Individuen derselben Größe, welche ich untersucht habe, ist die regressive Entwicklung dieser Zahnanlage weit vorgeschritten. Bei ihnen ist sie zwar noch nachweisbar, ist aber schon in Auflösung begriffen.

J^2.

Der rudimentäre Charakter der zweiten Schneidezahnanlage, welcher hier deutlicher als bei dem ebengenannten J^1 desselben Individuums ausgeprägt ist, fällt sogleich in die Augen, wenn man die Textfiguren 3 und 14 miteinander vergleicht. In Fig. 3 zeigt sie sich als eine kräftige Knospe, wie ich eben nachgewiesen habe, in Fig. 14 aber, welche die Anlage bei einem älteren Embryo vorstellt, hat sie ein verkümmertes Aussehen.

Bei den zwei untersuchten Embryonen derselben Größe, welche in betreff der Zähne etwas weiter entwickelt sind, ist auch die Anlage des zweiten Schneidezahns in Auflösung begriffen.

J^3.

Bei J^3 treten Hartgebilde auf: eine dünne Dentinschicht ist gebildet. Auf diesem Entwicklungsstadium sind Hartgebilde nur bei diesem permanenten Zahne wahrzunehmen.

Das freie tiefe Ende der Zahnleiste besteht noch als eine kräftige, an der lingualen Seite des Zahns liegende Knospe.

J^4. J^5.

Die Anlage des vierten Schneidezahns hat das glockenförmige Stadium ohne Hartgebilde erreicht, und diejenige des fünften ist kappenförmig.

Von den beiden knospenähnlichen Hervorragungen der Zahnleiste, welche an der labialen Seite des J^5 auf dem früheren Entwicklungsstadium vorhanden waren, ist hier keine Spur zu finden.

(*C*).

Die zwischen den Anlagen des J^5 und des P^1 liegende Zahnleiste hat ein angeschwollenes Aussehen, was vielleicht als eine

letzte Andeutung des Eckzahns zu deuten ist; die Leiste geht aber sogleich in die Anlage des P^1 über, ohne vorher eine distincte Zahnanlage für C zu bilden.

Auf diesem Entwicklungsstadium ist also die Anlage des Eckzahns nicht mehr deutlich zu unterscheiden.

P^1. P^2. P^3. P^4.

Dieses Entwicklungsstadium bietet betreffs der Prämolaren von dem vorher beschriebenen keine wesentliche Abweichung dar. Der erste Prämolar hat das kappenförmige Stadium erreicht; der zweite und dritte sind noch knospenförmig.

Die Anlage des P^2 ist jetzt deutlicher differenziert, ist aber fortwährend kleiner als diejenige des P^3.

Die Anlage des letzten Prämolaren ist glockenförmig. Keine Verkalkung ist eingetreten.

Das freie tiefe Ende der Zahnleiste, welche neben P^4 sehr tief in das Mesoderm eingedrungen ist, ist kolbig angeschwollen. Auch behält die Leiste hinter der Anlage des P^4 mehrere Schnitte durch dasselbe Aussehen.

Die Molaren.

M^1 ist glockenförmig; noch ist keine Verkalkung zu sehen.

An der lingualen Seite endigt das tiefe Ende der Zahnleiste knospenförmig angeschwollen.

Die Anlage des M^2 steht auf der Grenze zwischen kappen- und glockenförmigem Stadium, und der letzte Molar — M^3 — wird auch auf diesem Stadium von einer knospenähnlichen Anschwellung des caudalen Endes der Zahnleiste repräsentiert.

Zusammenfassung.

Die Zahnleiste verhält sich hauptsächlich wie auf dem früheren Stadium, nur mit der Ausnahme, daß bezüglich des vordersten Teiles eine regressive Entwicklung sich deutlich manifestiert.

J^1 und J^2 sind bei dem einen der untersuchten Embryonen dieses Stadiums von rudimentären knospenähnlichen Bildungen repräsentiert, welche doch einen unzweifelhaften Rückgang in der Entwicklung zeigen.

Bei zwei anderen Individuen derselben Größe sind diese Zahnanlagen schon in Auflösung begriffen.

Bei J^3 ist eine dünne Dentinschicht gebildet. Die große linguale Knospe neben diesem Zahne behält auch hier ein angeschwollenes

Aussehen. J^4 hat das glockenförmige und J^5 das kappenförmige Stadium erreicht.

Bezüglich des J^5 ist keine Spur der neben diesem Zahne liegenden lateralen Knospen zu sehen, welche ich bei dem vorher beschriebenen Embryo nachgewiesen habe.

Eine deutliche Anlage des C ist auf diesem Stadium nicht mehr zu sehen.

Die Prämolaren sind nicht viel mehr entwickelt als bei dem jüngeren Embryo, nur die Anlage des P^2 ist deutlicher differenziert, ist aber weniger weit entwickelt als diejenige des P^3.

Lingualwärts von P^4 ist das tiefe Ende der Zahnleiste zu einer knospenähnlichen Anschwellung ausgebildet.

Bezüglich der zwei vorderen Molaren steht M^1 auf glockenförmigem Stadium. Neben M^1 ist eine linguale Knospe zu sehen. M^2 ist fast glockenförmig. M^3 ist knospenförmig.

Junges Tier, Scheitel-Steißlänge etwa 33 mm.

Leider ist es mir noch nicht gelungen, Embryonen von späteren Entwicklungsstadien als das eben beschriebene, Scheitel-Steißlänge etwa 13 mm, zu bekommen, weshalb ich die embryologische Entwicklung der Zähne gegenwärtig nicht weiter habe verfolgen können.

Das nächste Stadium, welches ich untersucht habe, ist ein junges, beinahe nacktes Tier.

Die Zahnleiste ist überall, auch in dem vordersten Teile, verschwunden. Ob kleine Zellengruppen, welche ich dort gesehen habe, als Reste der Zahnleiste oder der rudimentären Schneidezähne zu deuten sind, lasse ich dahingestellt sein. Die Zahnleiste als solche ist verschwunden.

Von den lingualwärts von mehreren Zahnanlagen liegenden Knospen ist keine Spur mehr zu sehen; sie gehen also alle zugrunde. Selbst aus der großen Knospe neben J^3 kommt nichts; wenn diese Knospe auch eine potentielle Zahnanlage ist, so entwickelt sie sich niemals.

Bei dem untersuchten jungen Tiere sind alle funktionierenden Zähne des Ersatzgebisses fertig gebildet, und Hartgebilde sind bei allen entwickelt. Sie haben jedoch das Zahnfleisch noch nicht durchbrochen; nicht einmal der größte Schneidezahn hat es getan.

Bei den zwei mittleren Prämolaren wie auch bei dem letzten Molaren — dem M^3 — ist die Verkalkung am wenigsten weit vorgeschritten: die bei diesen Zähnen gebildete Dentinschicht ist sehr dünn.

Zusammenfassung.

Die Zahnleiste ist überall resorbiert, sowohl der vor den großen Schneidezähnen liegende Teil derselben als auch die zwischen den Zähnen liegenden Teile.

Von rudimentären Zahnanlagen ist keine Spur mehr zu sehen.

Von den Ersatzzähnen sind die funktionierenden entwickelt, d. i. drei Schneidezähne — J^3, J^4, J^5 —, die vier Prämolaren und die drei Molaren.

Ein großer Fortschritt ist gegenüber dem vorher beschriebenen Stadium zu sehen, indem an sämtlichen Zähnen sowohl Schmelz als Zahnbein gebildet sind.

Bei dem jungen Tiere hat kein Zahn das Zahnfleisch durchbrochen.

Unterkiefer.

Embryo, Scheitel-Steißlänge etwa 11 mm.

Wie im Oberkiefer ist auch im Unterkiefer der Bogen der Zahnleiste kontinuierlich, und die Leiste besteht zwischen den Zahnanlagen. Sie hat sich von dem Ectoderm abgeschnürt; nur über den Zahnanlagen kann man den Zusammenhang spüren.

Der vorderste Teil der Leiste, d. i. die vor den Anlagen der großen funktionierenden Schneidezähne liegende Partie, ist auf diesem Stadium kräftig entwickelt. Sie ist tief in das Mesoderm eingedrungen und ist stellenweise angeschwollen, welche Anschwellungen ich für Anlagen der vordersten unterdrückten Schneidezähne halte.

Meiner Ansicht nach unterliegt es nämlich keinem Zweifel, daß *Sorex araneus* mehrere vor den großen funktionierenden Schneidezähnen gelegene Zahnanlagen — sicherlich zwei, wahrscheinlich jedoch drei — in jeder Unterkieferhälfte aufweisen kann.

Da aber das nächste Stadium rücksichtlich dieser Bildungen von demjenigen von 11 mm nicht viel abweicht und da die fraglichen Zahnanlagen auf jenem Stadium besser differenziert sind, ziehe ich vor, beide Stadien zusammen unten zu beschreiben.

Wie oben angegeben, bezeichne ich die vor den großen Schneidezähnen liegenden Zahnanlagen mit J_1, J_2, J_3 und den großen Schneidezahn mit J_4.

J_4.

Die Anlage des einzigen funktionierenden Schneidezahns hat das glockenförmige Stadium erreicht. Kein Zahnbein noch Schmelz ist an derselben gebildet. Schon auf diesem Stadium ist J_4 im Vergleich

Fig. 15.

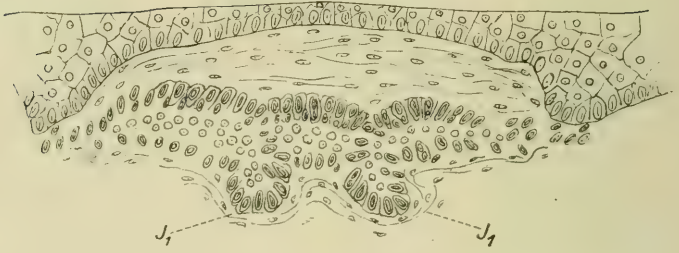

Fig. 16.

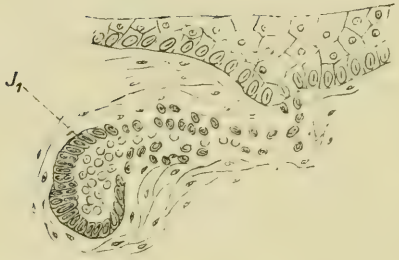

Fig. 17.

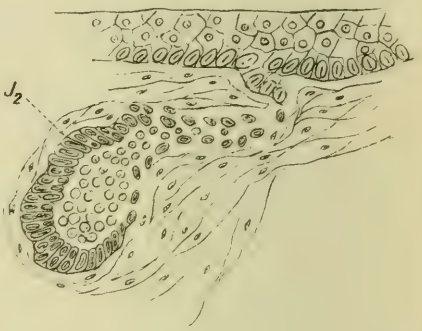

Fig. 18.

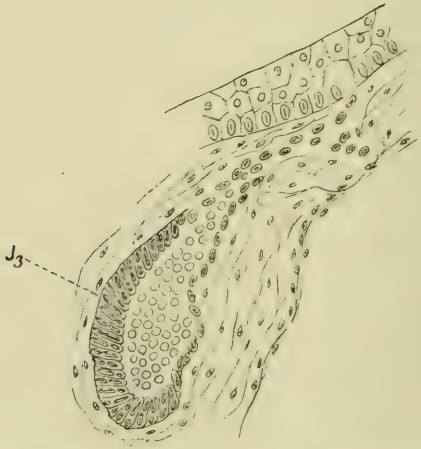

Sorex araneus. Embryo (13 mm). Unterkiefer. Frontalschnitt. Der vorderste Teil der Zahnleiste und die Anlagen der drei vorderen Schneidezähne. Über die Orientierung der Figuren siehe Fig. 2—7. Vergr. 350.

Fig. 15. Vorderster Teil der Zahnleiste.
Fig. 16. J_1.
Fig. 17. J_2.
Fig. 18. J_3.

mit den übrigen Zahnanlagen überaus groß, wie dies auch im Oberkiefer mit J^3 der Fall ist.

An der lingualen Seite ist das freie tiefe Ende der Zahnleiste zu einer knospenähnlichen Anschwellung ausgebildet, wie im Oberkiefer eine ähnliche Bildung lingualwärts von dem J^3 gelegen ist. Ebensowenig als von der letzteren Bildung kann ich hinsichtlich dieser Knospe entscheiden, ob dieselbe eine Zahnanlage repräsentiert oder nicht. Die Möglichkeit für das Entstehen eines neuen Zahns ist ja vorhanden.

Ich will darauf aufmerksam machen, daß sich im Unterkiefer dieselben Verhältnisse wie im Oberkiefer wiederfinden. Auch im

Fig. 19.

Sorex araneus. Embryo (11 mm). Unterkiefer. Frontalschnitt. Jd_1 Anlage des vordersten unteren Milchzahns. *Zl.* Vorderster Teil der Zahnleiste. Über die Orientierung siehe Fig. 2—7. Vergr. 350·

Unterkiefer werden Schneidezähne angelegt, welche niemals entfaltet werden. Und in dem Maße als diese reduziert werden, entwickelt sich J_4. Im Unterkiefer ist also die Größenzunahme des J_4 von der vollständigen Rückbildung der Zähne J_1, J_2 und J_3 (und vielleicht auch des C [siehe unten]) begleitet, wie im Oberkiefer die Entwicklung des J^3 von der Rückbildung des J^1 und des J^2 begleitet ist.

(C).

Zwischen J_4 und der Anlage des nächsten Zahns ist ein großer Zwischenraum. Verfolgt man die Zahnleiste, nachdem der letzte Schneidezahn — J_4 — sich von derselben abgeschnürt hat, findet man dieselbe angeschwollen mit der Andeutung einer lateralen Leiste.

Fig. 20.

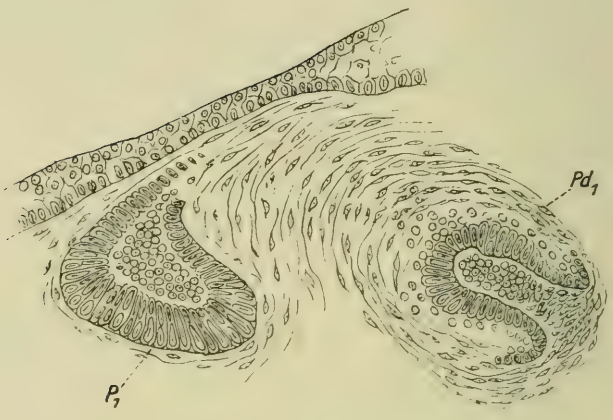

Fig. 21.

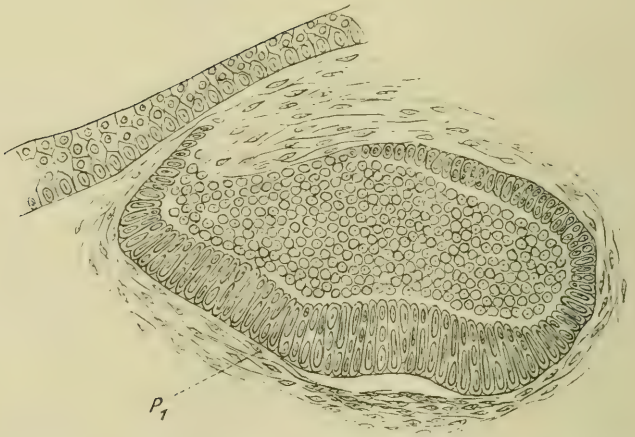

Sorex araneus. Embryo (11 mm). Unterkiefer. Frontalschnitt. Die Anlagen dreier Prämolaren und der resp. Milchzähne. Fig. 20. Vorderes Ende des P_1. Pd_1.
Fig. 21. P_1.

Fig. 22.

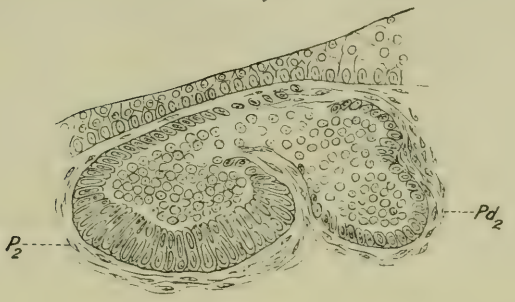

Fig. 23.

Sorex araneus. Embryo (11 mm). Unterkiefer. Frontalschnitt. Die Anlagen dreier Prämolaren und der resp. Milchzähne. Fig. 22. P_2. Pd_2. Fig. 23. P_4. Pd_4.
Fig. 22 ist nach zwei Schnitten gezeichnet. Über die Orientierung siehe Fig. 2—7. Vergr. 350.

Dies halte ich für eine Spur des Eckzahns. Da aber dieses Rudiment nicht so deutlich wie das entsprechende im Oberkiefer ist, habe ich es nicht ohne Bedenken als eine Zahnanlage rubrizieren wollen.

Bei *Neomys fodiens* ist die Anlage des unteren Eckzahns deutlicher und ihr Vorhandensein außer Zweifel gesetzt (siehe unten), welcher Befund meine Ansicht über die fragliche Anschwellung bei *Sorex araneus* stützt, wenn es nämlich erlaubt ist, anzunehmen, daß bei *Sorex* und *Neomys* die Zähne, welche bei den beiden Gattungen sonst eine so große Übereinstimmung zeigen, auch bezüglich der Anzahl denselben Veränderungen unterworfen gewesen sind.

P_1.

In Betracht des oben Erwähnten kann ich mit größter Wahrscheinlichkeit den nächsten Zahn als einen Prämolaren bezeichnen. Der zweite funktionierende Zahn ist es denn, welchen ich als den ersten Prämolaren — P_1 — betrachte (Textfig. 21).

Die Anlage des Zahns ist kappenförmig.

Den zwei ersten Prämolaren ist ihre gegen das Mundhöhlenepithel gepreßte Lage gemeinsam. Möglicherweise kommt diese Lage darauf an, daß der große Schneidezahn sich so weit hinterwärts streckt. Er streckt sich nämlich auf diesem Stadium unter den Prämolaren bis nach dem letzten Prämolaren und bei einem untersuchten jungen Tiere bis nach dem ersten Molaren.

P_2.

Unmittelbar auf den ersten Prämolaren folgt die deutliche Anlage des rudimentären zweiten (Textfig. 22). Sie steht auf dem knospenförmigen Stadium.

Dieser Anlage entspricht bei dem erwachsenen Tiere kein Zahn; aber dieselbe sowohl als die nächste rudimentäre Zahnanlage mögen als Zeugnis davon gelten, daß *Sorex* ehemals mehr als zwei Prämolaren gehabt hat. Ein Beweis hierfür ist ja auch das Vorhandensein von drei Prämolaren bei *Myosorex varius,* von denen der mittlere ein Rudiment ist und wahrscheinlich dem P_2 entspricht (hierüber weiter unten).

Woodward[1] hat auch diese Zahnanlage beobachtet; er betrachtet sie aber als die Anlage des dritten Schneidezahns.

(P_3).

Die Zahnleiste zwischen P_2 und P_4 verhält sich, als ob hier eine Zahnanlage zu finden wäre. Während die Anlagen der vor-

[1] Woodward, 1896.

deren Prämolaren unmittelbar aufeinander folgen, gibt es ein Interspatium zwischen P_2 und P_4: die Zahnleiste läuft ein Stückchen frei wie zwischen J_4 und P_1, und man kann an derselben eine schwache Anschwellung wahrnehmen. Für meine Annahme, daß diese als eine Spur von P_3 zu betrachten ist, spricht auch, wenn dieser Beweis ex analogia erlaubt ist, daß bei *Neomys fodiens* ein deutliches Rudiment von dem dritten Prämolaren vorhanden ist, welches dieselbe Lage wie die ebengenannte Anschwellung hat.

P_4.

Der letzte und größte Prämolar, P_4, hat das glockenförmige Stadium erreicht. Keine Hartgebilde sind vorhanden. (Textfig. 23.)

Aus den ebengenannten embryologischen Befunden läßt sich meines Erachtens folgern, daß die Vorfahren der Soriciden vier untere Prämolaren gehabt haben. Dies wird auch von der Paläontologie bestätigt, indem bei *Protosorex crassus*[1] vier zwischen den Molaren und den großen Schneidezähnen liegende kleine Zähne beiderseits nachgewiesen worden sind. Weiteres darüber im folgenden.

Die Molaren.

Auf diesem Entwicklungsstadium ist nur der erste Molar glockenförmig ausgebildet. Die Anlage des zweiten Molaren ist kappenförmig, und das angeschwollene Ende der Zahnleiste deutet an, daß sich hier ein dritter Molar entwickeln wird.

Zusammenfassung.

Die Zahnleiste verhält sich auf diesem Stadium wie im Oberkiefer, d. h. sie ist kontinuierlich.

Vor den großen funktionierenden Schneidezähnen treten an der Leiste Differenzierungen auf, welche ich mit J_1, J_2, J_3 bezeichnet habe. An derselben sind deutliche Anlagen für J_4, P_1, P_2, P_4, M_1 und M_2 ausgebildet. Das einstige Vorhandensein des C und des P_3 ist durch schwache Anschwellungen angedeutet. M_3 ist durch eine Anschwellung repräsentiert.

Die Anlagen des J_4 und des P_4, wie auch des M_1, d. i. die größten Zahnanlagen, sind glockenförmig, diejenigen des P_1 und des M_2 sind kappenförmig, und P_2 steht auf dem knospenförmigen Stadium.

Lingualwärts von J_4 ist das freie tiefe Ende der Zahnleiste knospenförmig angeschwollen.

---

[1] Scott, 1894.

Embryo, Scheitel-Steißlänge etwa 13 mm.

Wie ich oben erwähnt habe, weicht der Embryo von 13 mm bezüglich der Entwicklung der vorderen Schneidezähne nicht sehr von demjenigen von 11 mm ab. Nur sind die Befunde bei dem älteren Embryo etwas besser akzentuiert, weshalb ich dieses Stadium beschreiben will.

Der vorderste Teil der Zahnleiste, d. i. der vor den großen Schneidezähnen liegende Teil, ist wie von einem kontinuierlichen Wulste gebildet, welcher nach den Seiten allmählich tiefer in das Mesoderm eingedrungen ist. Dieser Wulst hat sich seitwärts von dem Ectoderm abgeschnürt, hängt aber noch an drei Stellen mit demselben zusammen. Die durch diese Stellen gelegten Querschnitte der Zahnleiste sind es, welche ich abgebildet habe. Ich will ausdrücklich darauf aufmerksam machen, daß, obgleich die Leiste an diesen Stellen angeschwollen ist, es sich auf diesem Stadium nicht um deutlich abgesetzte knospenförmige Anlagen für J_2 und J_3 handelt, denn so weit ist die Entwicklung dieser Zähne noch nicht vorgeschritten, sondern die Abbildungen stellen Querschnitte durch die Stellen der Zahnleiste vor, wo dieselbe sich angeschwollen zeigt und mit dem Ectoderm zusammenhängt.

Hiervon macht doch, soweit ich sehen kann, die Bildung, welche ich mit J_1 bezeichnet habe, eine Ausnahme, denn diese Zahnanlage scheint, wie aus Textfig. 15 erhellt, deutlicher von der Zahnleiste abgesetzt zu sein.

Der Umstand, daß diese Bildungen auf Schnitten lingualwärts von der Anlage des großen Schneidezahns liegen, widerstreitet meiner Ansicht nicht, denn ihr Zusammenhang mit der Zahnleiste liegt vor demjenigen des genannten großen Zahns, wie deutlich aus dem Studium der Schnittserie hervorgeht. Die Lage hängt wohl mit dem kolossalen horizontalen Hervorwachsen des letzten Schneidezahns zusammen.

J_1.

Textfig. 15 zeigt einen Frontalschnitt durch den vordersten Teil der Zahnleiste. Man sieht an derselben zwei unverkennbare Knospen. Nach ein paar Schnitten seitwärts schwindet die die Knospen zusammenbindende Mittelpartie, und die Leiste zeigt die Konfiguration, welche durch Textfig. 16 veranschaulicht ist. Es ist diese Bildung, welche ich mit J_1 bezeichnet habe.

Ich will in diesem Zusammenhang nur im Vorübergehen — denn es gehört einem anderen Kapitel an — erwähnen, daß sowohl bei

diesem als bei dem jüngsten untersuchten Embryo eine laterale Leiste mit einer deutlichen Anschwellung von derselben Stelle der Zahnleiste wie J_1 ausgeht, welche Bildung wahrscheinlich als ein Vorgänger zu betrachten ist.

J_2.

Nach einigen Schnitten tritt die nächste Anschwellung hervor, welche ich mit J_2 bezeichnet habe. Die Textfig. 17 zeigt diese Anschwellung der Leiste und ihren Zusammenhang mit dem Ectoderm. Man sieht auch, daß diese Anlage größer und kräftiger als die vorher genannte ist.

J_3.

In Textfig. 18 habe ich die Anlage des dritten Schneidezahns abgebildet. An dem medialen Rande zeigt sich auf dem nächsten Schnitte eine Einstülpung, weshalb man sagen kann, daß die Anlage des J_3 kappenförmig ist.

Leider fehlt es mir an nötigem Untersuchungsmaterial, um die Entwicklung dieser Bildungen bei dem Embryo weiter zu verfolgen und volle Bestätigung des Vorhandenseins dreier vor den großen Schneidezähnen beiderseits liegenden Zähne zu gewinnen. Es steht gegenwärtig nämlich kein späteres embryologisches Stadium als dieses von 13 mm zu meiner Verfügung.

Die übrigen Zähne.

Bei J_4 sind auf diesem Stadium Hartgebilde entwickelt, indem eine dünne Dentinkappe zu sehen ist.

Die an der lingualen Seite liegende Knospe ist stark angeschwollen.

Zwischen dem großen Schneidezahn und dem ersten Prämolaren ist ein Interspatium, an der Zahnleiste aber fand ich keine Andeutung des Eckzahns.

P_1 steht auf der Grenze zwischen kappen- und glockenförmigem Stadium, und P_4 ist glockenförmig; bei dem letzteren treten keine Hartgebilde auf.

Die Anlage des P_2 ist verschwunden, und von einer Anlage des P_3 ist keine Spur zu sehen.

Die Molaren M_1 und M_2 haben das glockenförmige Stadium erreicht, der erstere ist jedoch viel weiter entwickelt als der letztere, aber ohne Hartgebilde. M_3 ist von einer großen Knospe repräsentiert.

Fig. 24a.

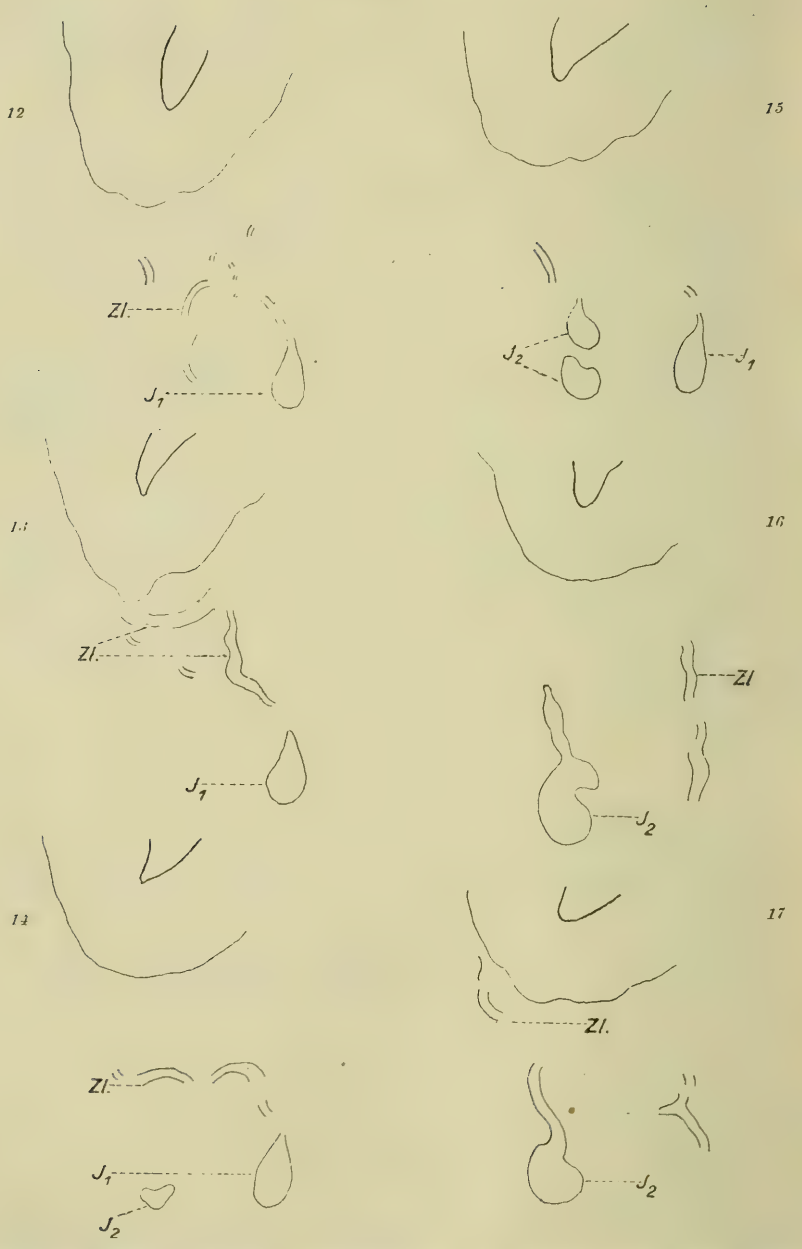

Sorex-Junges (33 mm). Unterkiefer. Frontalschnitte aus einer lückenlosen Serie, um die Anlagen der drei vorderen Schneidezähne J_1, J_2, J_3 zu zeigen. Schnitt 20 ist ausgelassen, weil er nichts anderes als Schnitt 19 zeigt. Die rechte Seite der Figuren entspricht der Lingualseite, die linke der Labialseite des Kiefers. *Zl.* Zahnleiste. Vergr. 220.

Fig. 24b.

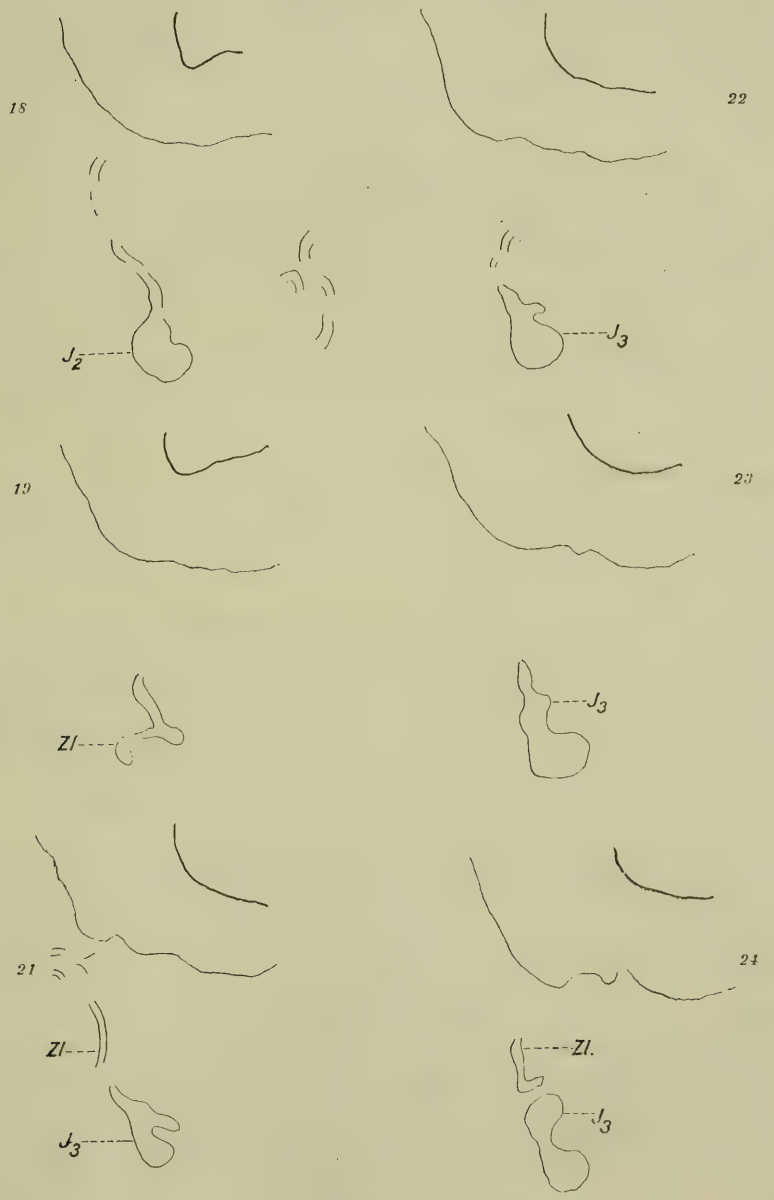

Sorex-Junges (33 mm). Unterkiefer. Frontalschnitte aus einer lückenlosen Serie, um die Anlagen der drei vorderen Schneidezähne J_1, J_2, J_3 zu zeigen. Schnitt 20 ist ausgelassen, weil er nichts anderes als Schnitt 19 zeigt. Die rechte Seite der Figuren entspricht der Lingualseite, die linke der Labialseite des Kiefers. *Zl.* Zahnleiste. Vergr. 220.

Zusammenfassung.

Der Zusammenhang der Leistenhälften in der Medianebene besteht noch. Der vor den großen Schneidezähnen liegende Teil der Zahnleiste zeigt sich stark angeschwollen, und Differenzierungen sind an demselben beobachtet worden, welche ich mit J_1, J_2, J_3 bezeichnet habe.

Die funktionierenden Zähne sind alle angelegt; an J_4 ist eine Dentinschicht gebildet, und lingualwärts von diesem Zahne ist das tiefe Ende der Zahnleiste zu einer stark angeschwollenen Knospe ausgebildet. P_1 steht auf dem fast glockenförmigen Stadium, und P_4 hat dieses Stadium erreicht, ebenso wie die Anlagen des M_1 und des M_2. M_3 ist knospenförmig.

Von dem Eckzahne und dem dritten Prämolaren ist keine Spur zu sehen, und die Anlage des P_2 ist auch verschwunden.

Junges Tier, Scheitel-Steißlänge etwa 33 mm.

Zwischen den Zähnen ist die Zahnleiste resorbiert, davon abgesehen, daß zwischen den rudimentären vorderen Schneidezahnanlagen einige Reste zu spüren sind.

Bezüglich der Verbindung der Leistenhälften in der Medianebene will ich nichts Bestimmtes sagen, da ich nur eine Unterkieferhälfte zu meiner Verfügung gehabt habe. Auf meinen Präparaten sieht es doch aus, als ob dieselbe aufgelöst wäre, was ja auch auf diesem Stadium zu erwarten war, und nur einige zurückgebliebene Epithelzellen zeugen von ihrem einstigen Vorhandensein.

J_1. J_2. J_3.

Rudimentäre, aber doch deutliche Bildungen repräsentieren bei dem jungen *Sorex* die auf dem vorigen Stadium beobachteten, vor den großen Schneidezähnen liegenden Anschwellungen. J_1 ist durch eine kleine Knospe vertreten; die Anlagen des J_2 und J_3 sind kappenförmig. Die Rudimente der letzteren Zahnanlagen sind größer und deutlicher als dasjenige des J_1. Alle drei Bildungen hängen mit den Resten der Zahnleiste durch einige Zellen zusammen.

Um die fraglichen Zahnrudimente zu veranschaulichen, habe ich einige Frontalschnitte abgebildet. (Textfig. 24a und b.)

Die übrigen Zähne.

Von den übrigen Zähnen gilt, was von denjenigen des Oberkiefers gesagt worden ist, daß alle funktionierenden fertig gebildet

und mit Hartgebilden versehen sind, und daß keiner von ihnen, nicht einmal der große Schneidezahn, das Zahnfleisch durchbrochen hat.

Von der an der lingualen Seite des J_4 liegenden knospenförmigen Anschwellung des tiefen Endes der Zahnleiste ist ein Rest — einige Epithelzellen — zu sehen. Wie im Oberkiefer die entsprechende Bildung neben J^3 zugrunde geht, so auch also diese Knospe neben dem unteren J_4.

Zusammenfassung.

Von dem vordersten Teile der Zahnleiste sind nur einige Epithelzellen zurückgeblieben. Die zwischen den Zähnen liegende Zahnleiste ist resorbiert. Es besteht nur ein kleiner Rest von der lingualwärts von J_4 gelegenen Knospe.

Die uns von den oben geschilderten Entwicklungsstadien bekannten vordersten Schneidezahnanlagen J_1, J_2, J_3 sind in hohem Grade rückgebildet und durch knospen- und kappenförmige Reste vertreten.

Alle funktionierenden Zähne sind fertig gebildet, keiner aber, nicht einmal der große Schneidezahn, hat das Zahnfleisch durchbrochen.

Bei der Geburt sind also alle funktionierenden Zähne entwickelt, kein Zahn hat aber das Zahnfleisch durchbrochen.

Zwar bin ich davon überzeugt, daß die bei so vielen untersuchten Individuen gefundenen Bildungen J_1, J_2, J_3 derart sind, daß man ihre Natur als Zahnrudimente nicht bezweifeln kann, und daß dieselben als gute Belege für die Ansicht, daß die Vorfahren des *Sorex* wahrscheinlich vier untere Schneidezähne gehabt haben, zu betrachten sind.

Indessen wäre es für eine befriedigende Lösung der Frage natürlich im höchsten Grade wünschenswert, spätere embryologische Entwicklungsstadien als die, welche ich zu meiner Verfügung gehabt habe, studieren und die Entwicklung der fraglichen Zahnanlagen Schritt für Schritt verfolgen zu können.

Das Milchgebiß.

Woodward[1] ist der erste, welcher wirkliche Milchzahnanlagen bei *Sorex* gefunden hat. Er hat nämlich labialwärts von den persistierenden Zähnen gelegene Zahnanlagen nachgewiesen, welche als unzweifelhafte Milchzahnanlagen zu betrachten sind.

Die Frage, ob ein Milchgebiß vorkommt oder nicht, ist damit beantwortet.

[1] Woodward, 1896.

Da Woodward aber nur ein einziges Stadium untersucht und nur unverkalkte Reste gefunden hat, hoffe ich, daß die unten mitgeteilten Resultate meiner Untersuchungen von Interesse sein werden, um so viel mehr, als ich Vorgänger mehrerer rudimentären Zähne gefunden habe.

Die Milchzahnanlagen werden sowohl durch Textfiguren als durch die Rekonstruktionsfigur Taf. VI, Fig. 1 veranschaulicht.

Oberkiefer.

Embryo, Scheitel-Steißlänge etwa 11 mm.

An der labialen Seite der Zahnleiste werden auf diesem Stadium Zahnanlagen angetroffen, deren rudimentärer Charakter sogleich in die Augen fällt. Die am weitesten entwickelten haben sich beinahe abgeschnürt; die übrigen, welche das Aussehen von Knospen oder Epithelwucherungen haben, hängen noch mit dem Ectoderm zusammen.

Jd^2.

Die erste labialwärts von der Zahnleiste liegende Zahnanlage tritt neben der von mir als *J*^{2} bezeichneten Bildung auf und entspricht also dem *Jd*^{2}. (Textfig. 3.) Sie ist knospenförmig und hat das Aussehen von einer in Auflösung begriffenen Epithelwucherung. Auf meinen Sagittalschnitten zeigt sie sich noch viel deutlicher als auf den Frontalschnitten.

Ich habe kein Bedenken getragen, diese Differenzierung als eine Milchzahnanlage zu deuten; sie erfüllt ja alle nötigen Bedingungen hierfür. Auch weiß ich nicht, wie sie sonst zu deuten wäre. Daß sie ein so verkümmertes Aussehen hat, war ja zu erwarten, und nach einem Vergleich mit den übrigen Milchzahnanlagen wird dies um so begreiflicher.

Für die großen Schneidezähne habe ich keinen Vorgänger nachweisen können.

Diese Befunde werden durch die in Textfig. 47 abgebildete Frontalschnittserie veranschaulicht, und ich weise auf dieselbe hin.

Jd^4.

Die nächste Milchzahnanlage liegt an dem vorderen Ende des *J*^{4} und entspricht folglich dem *Jd*^{4}. Sie steht auf dem kappenförmigen Stadium. Aus Textfig. 5 erhellt, daß sie sich von der Zahnleiste beinahe abgeschnürt hat und daß das äußere Schmelzepithel im Begriff steht, sich aufzulösen.

Jd^5.

Es bedarf nur eines Blickes auf Fig. 17 in Woodwards »Study of mammalian Dentition«[1], um zu finden, daß dieser Forscher die laterale Leiste, welche ich in meiner Textfig. 7 mit *Pl.* bezeichnet habe, nicht beobachtet hat. Was er als die Milchzahnanlage betrachtet hat, scheint mir der Knospe *Jd*^{5} meiner Figur zu entsprechen.

Die Zahnleiste ist, wie aus Textfig. 7 erhellt, dreigeteilt, so daß sie drei knospenförmige Hervorragungen zeigt. Da, wie aus der obenerwähnten Untersuchung hervorgeht, die als *J*^{5} bezeichnete Bildung die Anlage eines Ersatzzahns ist, so müssen die lateralen Knospen Repräsentanten frühzeitiger aufgetretener Dentitionen sein, d. i. *Jd*^{5} repräsentiert den Milchzahn, und *Pl.* ist der Rest einer prälactealen Dentition.

Wie gesagt, gibt es ja auch eine andere Alternative, nämlich daß die Knospe *Pl.* den Milchzahn repräsentiere. Die Knospe *Pl.* verhält sich in mehreren Hinsichten wie die Vorgänger anderer Zähne, z. B. wie diejenigen des Eckzahns und des zweiten Prämolaren (man vergleiche die Textfiguren 8 und 10). Doch für eine solche Annahme lassen sich schwerlich gültige Gründe anführen.

Bei seiner Untersuchung von *Erinaceus europaeus* hat Leche[2] bezüglich des entsprechenden dritten Schneidezahns die der Leiste *Pl.* bei *Sorex* entsprechende Bildung als Milchzahn gedeutet; er hat aber die der Knospe *Jd*^{5} entsprechende Hervorragung im Texte ganz übersehen.

Cd.

Die Textfig. 8 zeigt, wie die Zahnleiste in zwei Leisten, welche angeschwollen sind, gespalten ist, eine linguale und eine labiale. Die erstere ist uns schon bekannt: es ist die Anlage des Eckzahns des Ersatzgebisses, und die letztere kann wohl nur als der Vorgänger im Milchgebiß gedeutet werden.

Die fragliche Zahnanlage ist knospenförmig, und der Zusammenhang mit dem Ectoderm besteht noch.

Pd^1.

Labialwärts von der Anlage des *P*^{1} liegt ein kleiner Zahn, *Pd*^{1}, welcher auf dem kappenförmigen Stadium steht. Die Verbindung

[1] Woodward, 1896.
[2] Leche, 1895.

mit der Zahnleiste ist kaum zu spüren, und das äußere Schmelzepithel ist teilweise aufgelöst. (Textfig. 9.)

Pd^2.

Der Vorgänger des P^2 hat dasselbe Aussehen wie derjenige des *C*. Auch hier handelt es sich um eine laterale, leistenähnliche Anschwellung, welche noch mit dem Ectoderm in Verbindung steht. (Textfig. 10.)

Pd^3.

Wie die Anlage des *Pd*^{1}, so ist auch diejenige des *Pd*^{3} von der Zahnleiste beinahe abgeschnürt (Textfig. 11). Dieselbe ist kappenförmig, und auch hier ist das äußere Schmelzepithel in Auflösung begriffen.

Pd^4.

Wie die Vorgänger der übrigen funktionierenden Zähne — *Jd*^{5} und *Pd*^{2} ausgenommen —, steht die Anlage des *Pd*^{4} auf dem kappenförmigen Stadium. Diese Anlage ist größer als die übrigen Milchzahnanlagen; dieselbe hat sich von der Zahnleiste losgemacht, und von dem äußeren Schmelzepithel ist nicht viel zu sehen. (Textfig. 12.)

Zusammenfassung.

Labialwärts von der Zahnleiste habe ich unzweifelhafte Zahnrudimente gefunden, welche als Reste einer früheren Dentition, der Milchdentition, zu betrachten sind.

Ich habe Anlagen der Zähne *Jd*^{2}, *Jd*^{4}, *Jd*^{5}, *Cd*, *Pd*^{1}, *Pd*^{2}, *Pd*^{3} und *Pd*^{4} nachgewiesen.

Die Vorgänger der rudimentären Ersatzzähne sind knospenförmig, diejenigen der funktionierenden stehen auf dem kappenförmigen Stadium, mit Ausnahme von den Anlagen des *Jd*^{5} und des *Pd*^{2}, welche auch knospenförmig sind.

Bei keinem Milchzahne ist auf diesem Stadium Verkalkung eingetreten.

Embryo, Scheitel-Steißlänge etwa 13 mm.

Nur die Milchzahnanlagen, welche auf dem eben beschriebenen Stadium kappenförmig ausgebildet sind, nämlich *Jd*^{4}, *Pd*^{1}, *Pd*^{3}, *Pd*^{4}, bestehen bei dem älteren Embryo (Textfig. 25—28). Die Anlagen der übrigen entwickeln sich nicht weiter, sondern sind schon zugrunde gegangen.

Bezüglich der auf diesem Stadium bestehenden Milchzähne zeigt sich der Fortschritt gegenüber dem vorigen Stadium darin, daß bei

Fig. 25.

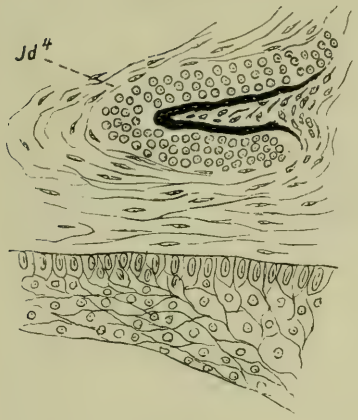

Fig. 26.

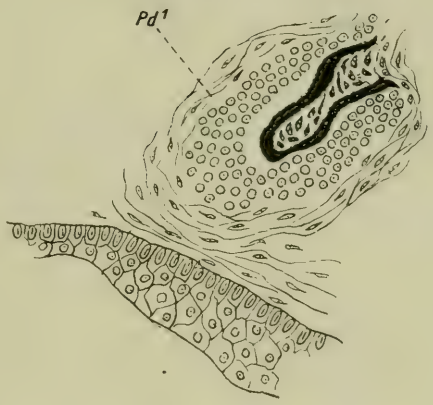

Fig. 27.

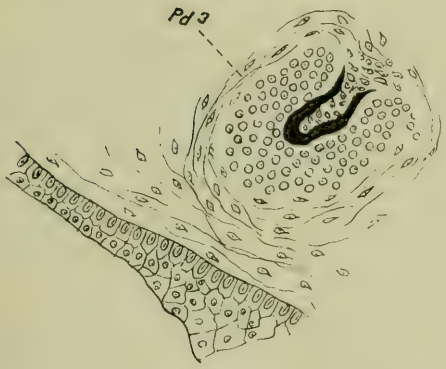

Fig. 28.

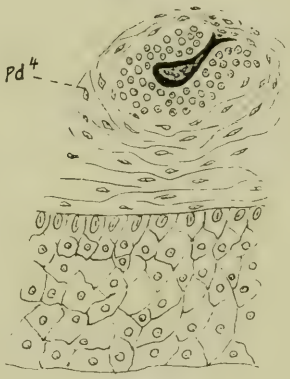

Fig. 29.

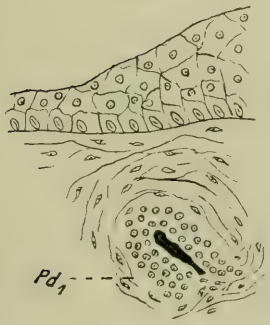

Fig. 30.

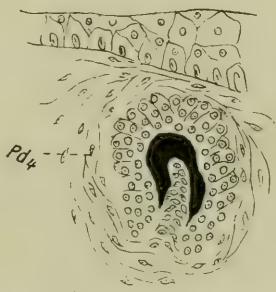

Sorex araneus. Embryo (13 mm). Frontalschnitt. Die verkalkten oberen und unteren Milchzähne.
Fig. 25. *Jd*⁴. Fig. 26. *Pd*¹. Fig. 27. *Pd*³.
Fig. 28. *Pd*⁴. Fig. 29. Pd_1. Fig. 30. Pd_4.
Über die Orientierung der Figuren siehe Fig. 2—7. Vergr. 350.

allen diesen Zähnen Verkalkung eingetreten ist. Von sämtlichen gilt, daß das äußere Schmelzepithel ganz verschwunden und daß die Ameloblastenschicht in Auflösung begriffen ist.

Die Milchzähne liegen im Mesoderm nicht unmittelbar unter dem Mundhöhlenepithel und sicherlich werden sie alle resorbiert, ohne das Zahnfleisch durchbrochen zu haben.

Bei einem anderen Individuum fand ich Pd^4, welcher der schwächste der oberen verkalkten Milchzähne ist, fast resorbiert; nur einige Zellen zeugten von dem einstigen Vorhandensein desselben.

Junges Tier, Scheitel-Steißlänge etwa 33 mm.

Hier fand ich keine Spur von der Milchdentition des Oberkiefers.

Da das untersuchte Junge blind und nackt und folglich höchstens einige Tage alt war, ist es im höchsten Grade unwahrscheinlich, daß bei der Geburt irgendeins der verkalkten Zahnrudimente im Oberkiefer zurückgeblieben ist.

Zusammenfassung.

Verkalkte Milchzähne im Oberkiefer des *Sorex araneus* sind also nachgewiesen. Sie durchbrechen aber höchstwahrscheinlich nie das Zahnfleisch, sondern gehen schon bei dem Embryo zugrunde.

Unterkiefer.

Embryo, Scheitel-Steißlänge etwa 11 mm.

Jd_1.

Auf den ersten Frontalschnitten durch den vordersten Teil der Zahnleiste und vor irgendeiner Zahnanlage zeigt sich die knospenähnlich ausgebildete Leiste, welche Textfig. 19 veranschaulicht. Dieselbe ist eine Einstülpung des Ectoderms, und zwar eine labialwärts von der Zahnleiste gelegene; sie entspringt von derselben Stelle der Zahnleiste wie die Anlage des mutmaßlichen vordersten unteren Schneidezahns, liegt also vor und labialwärts von demselben. Soweit ich finden kann, muß diese Bildung, welche zu der Zahnleiste gehört und an der lateralen Seite derselben gelegen ist, notwendigerweise als ein Rest einer früheren Dentition betrachtet werden. Also, wenn dieselbe sich wirklich als eine Zahnanlage erweist, ist es sicherlich berechtigt, sie als Jd_1 zu bezeichnen.

Auch neben J_3 habe ich Spuren einer ähnlichen labialen Leiste gefunden. Von einer Milchzahnanlage so deutlich wie Jd_1 ist hier jedoch keine Rede.

Ich habe also keinen Vorgänger der zwei übrigen unterdrückten Schneidezähne und auch keinen des großen funktionierenden Schneidezahns gefunden.

Pd_1.

Die nächste labialwärts von der Zahnleiste gelegene Zahnanlage befindet sich am vorderen Ende des P_1, ist also Pd_1 (Textfig. 20). Sie hat sich von der Zahnleiste abgeschnürt, und das äußere Schmelzepithel ist fast ganz aufgelöst. Noch ist keine Verkalkung zu sehen.

Pd_2.

Der rückgebildete P_2 hat auch seinen Vertreter im Milchgebiß (Textfig. 22). Die Anlage desselben hat ein verkümmertes Aussehen. Das Epithel ist niedrig, fast kubisch. Pd_2 hängt noch mit der Zahnleiste zusammen.

Pd_4.

Der am kräftigsten entwickelte der Milchzähne sowohl des Ober- als des Unterkiefers ist Pd_4. Er ist fast unmittelbar unter dem Mundhöhlenepithel gelegen; das äußere Schmelzepithel ist aufgelöst. Pd_4 ist der einzige Milchzahn, bei welchem auf diesem Stadium Hartgebilde ausgeschieden sind; eine Dentinkappe ist nämlich gebildet. (Textfig. 23.)

Zusammenfassung.

Folgende Milchzahnanlagen sind nachgewiesen: Jd_1, Pd_1, Pd_2 und Pd_4. Nur eine Milchschneidezahnanlage ist zu sehen, wenn man nämlich meiner Ansicht beitreten will, daß die mit Jd_1 bezeichnete knospenähnliche Bildung im vordersten Teile des Unterkiefers eine Milchzahnanlage ist.

Betreffs der Vorgänger der funktionierenden Zähne, Pd_1 und Pd_4, steht Pd_1 auf dem kappenförmigen Stadium, und bei Pd_4 tritt auf diesem Entwicklungsstadium Verkalkung auf.

Embryo, Scheitel-Steißlänge etwa 13 mm.

Im Unterkiefer werden bei dem älteren Embryo drei Milchzähne angelegt, nämlich Jd_1, Pd_1 und Pd_4. Jd_1 ist durch eine mit dem Ectoderm zusammenhängende Epithelleiste vertreten. Pd_1 und Pd_4 sind beide verkalkt. Der erstere ist beinahe resorbiert; bei Pd_4 aber hat sich eine dickere Dentinschicht als auf dem früheren Entwicklungsstadium gebildet (Textfig. 29 u. 30).

Bei einem anderen untersuchten Individuum derselben Größe war Pd_1 bis auf einige Zellen verschwunden.

Junges Tier, Scheitel-Steißlänge etwa 33 mm.

Während alle übrigen Milchzähne sowohl im Ober- als im Unterkiefer des jungen Tieres resorbiert sind, bleibt noch der untere Pd_4 zurück. Er besteht aus einer Dentinscheibe, welche von niedrigen Zellen umfaßt ist. Mit dem Mundhöhlenepithel hängt er mittels eines Epithelstranges zusammen.

Dieser rudimentäre Zahn liegt unmittelbar unter dem Mundhöhlenepithel, hat also nicht das Zahnfleisch durchbrochen und wird es sicherlich niemals tun.

Zusammenfassung.

Zwei untere Milchzähne verkalken, nämlich Pd_1 und Pd_4. Pd_4 ist der am längsten bestehende Rest des rückgebildeten Milchgebisses des *Sorex araneus*. Derselbe ist der einzige Milchzahn, welcher erweislichermaßen bei der Geburt besteht, und er durchbricht sicherlich nie das Zahnfleisch.

Fassen wir nun die obigen erhaltenen Resultate betreffs der Zahnentwicklung des *Sorex araneus* zusammen, so können wir folgendes feststellen:

1. Die Zahnleiste bildet während der Embryogenese einen zusammenhängenden Bogen sowohl im Ober- als im Unterkiefer.

2. Die Verbindung der Leistenhälften in der Medianebene besteht lange. Im Oberkiefer habe ich dieselbe bis an das Stadium verfolgen können, auf welchem die Milchzähne verkalkt sind und Hartgebilde auch bei persistierenden Zähnen vorhanden sind.

Im Unterkiefer besteht dieselbe längere Zeit: bei dem untersuchten Jungen habe ich Spuren davon gefunden.

3. Im Oberkiefer sind Anlagen von 10, im Unterkiefer wahrscheinlich von 9 Antemolaren in jeder Kieferhälfte gefunden worden.

Bezüglich der Anzahl der Schneidezähne geben meine Untersuchungen ein Resultat, welches mit keinen von früheren Forschern hierüber mitgeteilten Angaben übereinstimmt.

So habe ich mit Rücksicht auf die fraglichen Zähne des *Sorex araneus* nachgewiesen, daß

a) im Oberkiefer Anlagen einer größeren Anzahl Schneidezähne vorkommen, als man jemals vorher bei irgendeinem monodelphischen, heterodonten Tiere gefunden hat.

Denn wenn man es auch nicht als festgestellt betrachten wollte, daß die mit J^1 bezeichnete Bildung eine Zahnanlage ist, so glaube ich nicht, daß man in Abrede stellen kann, daß die Bildung J^2 (mit der labialwärts davon liegenden Anlage Jd^2) eine wahre Zahnanlage ist.

Will man dem *Sorex araneus* also die Anzahl von 5 Schneidezahnanlagen im Oberkiefer nicht zuerkennen, so wird man doch das Vorhandensein von 4 Schneidezahnanlagen schwerlich bestreiten können.

b) Im Unterkiefer habe ich das Vorhandensein von 4 Schneidezahnanlagen bei *Sorex araneus* wahrscheinlich gemacht, indem ich auf jeder Seite 3 vor dem großen Schneidezahne gelegene Zahnanlagen nachgewiesen habe.

Die Richtigkeit meiner Deutung der Bildung, welche ich als J_1 bezeichnet habe, wird wohl durch die Abbildungen in der Textfig. 24 dargetan.

Und was die zwei anderen vor dem großen Schneidezahne liegenden unterdrückten Zahnanlagen betrifft, so steht wohl das Vorhandensein derselben außer allem Zweifel, obgleich das gegenwärtig zu meiner Verfügung stehende Material nicht ausreicht, um die Entwicklung vollständig verfolgen zu können.

4. Es kann als festgestellt angesehen werden, daß *Sorex araneus* einst Eckzähne gehabt hat, welche zugrunde gegangen sind.

Im Oberkiefer habe ich unverkennbare rudimentäre Eckzahnanlagen nachgewiesen, welche bisher nicht beobachtet worden sind.

Auch im Unterkiefer habe ich Spuren von diesen Zähnen gefunden.

5. Auf Grund der obenerwähnten Befunde und des Vorhandenseins des rudimentären unteren P_2, sowie der nachgewiesenen, obgleich schwachen Spur von einem unteren P_3 kann die Anzahl der Prämolaren festgestellt werden. Denn es kann wohl nicht mehr in Zweifel gezogen werden, daß *Sorex araneus* 4 Prämolaren im Oberkiefer hat und einst 4 Prämolaren im Unterkiefer gehabt hat.

6. Bei *Sorex araneus* wird ein Milchgebiß angelegt, welches aus folgenden Zähnen besteht:

$$\frac{Jd^2\ Jd^1\ Jd^5}{Jd_1} \quad \frac{Cd}{} \quad \frac{Pd^1\ Pd^2\ Pd^3\ Pd^4}{Pd_1\ Pd_2\ Pd_4}.$$

7. Einige dieser Milchzahnanlagen verkalken, nämlich

$$\frac{Jd^4}{} \quad \frac{Pd^1\ Pd^3\ Pd^4}{Pd_1\ Pd_4}.$$

8. Von den verkalkten Milchzähnen bleibt nur der untere Pd_4 bei dem jungen Tiere zurück, ohne doch das Zahnfleisch durchbrochen zu haben.

Die übrigen verkalkten Milchzähne werden mit höchster Wahrscheinlichkeit vor der Geburt resorbiert.

9. Das Milchgebiß ist vollständig funktionslos und als ein rudimentäres Organsystem anzusehen.

10. Außer dem Ersatz- und dem Milchgebisse ist noch eine Dentition — die prälacteale — deutlich zu spüren, indem neben J^5 außer der Anlage des Milchzahns noch eine laterale Zahnanlage von mir nachgewiesen worden ist.

11. Das Vorhandensein großer, lingualwärts von mehreren Zähnen, besonders von den großen Schneidezähnen, liegender Knospen scheint von der Möglichkeit der Entstehung einer postpermanenten Dentition zu zeugen.

12. Aus dieser embryologischen Untersuchung ergibt sich für *Sorex araneus* die folgende Zahnformel:

$$\begin{array}{ccccccccccccc} J^1 & J^2 & J^3 & J^4 & J^5 & C & P^1 & P^2 & P^3 & P^4 & M^1 & M^2 & M^3 \\ & Jd^2 & & Jd^4 & Jd^5 & Cd & Pd^1 & Pd^2 & Pd^3 & Pd^4 & & & \\ \hline & Jd_1 & & & & - & Pd_1 & Pd_2 & - & Pd_4 & & & \\ J_1 & J_2 & J_3 & J_4 & & (C) & P_1 & P_2 & (P_3) & P_4 & M_1 & M_2 & M_3. \end{array}$$

Das funktionierende Gebiß besteht aus folgenden Zähnen:

$$\frac{J^3\ J^4\ J^5}{J_4} \qquad \frac{P^1\ P^2\ P^3\ P^4}{P_1 \qquad\quad P_4} \cdot \frac{M^1\ M^2\ M^3}{M_1\ M_2\ M_3}.$$

Neomys (Crossopus) fodiens.

Die Anlagen des Ersatzgebisses.

Embryo, Scheitel-Steißlänge etwa 17 mm.

Oberkiefer.

Es ist mir bis jetzt nicht gelungen, mehr als ein Entwicklungsstadium von *Neomys* für meine Untersuchungen zu bekommen.

Obgleich dies nicht hinreicht, um eine endgültige Antwort auf hierher gehörige Fragen geben zu können, hoffe ich doch, daß die unten mitgeteilten Befunde von Interesse sein werden.

Bei den untersuchten Embryonen bildet die Zahnleiste wie bei *Sorex* einen kontinuierlichen Bogen. Die vorderste Partie derselben ist auf diesem Stadium gut entwickelt. Vorn und hinten ist die Leiste am tiefsten in das Mesoderm eingedrungen.

Die Verbindung mit dem Ectoderm ist eigentlich nur in dem vorderen und hinteren Teile des Oberkiefers zu spüren; sonst hat sich die Zahnleiste von demselben abgeschnürt.

Zwischen den Zahnanlagen ist die Leiste noch bestehend.

(J^2.)

An der vordersten vor den großen Schneidezähnen gelegenen Zahnleiste finden sich ein Paar unverkennbare knospenähnliche Hervorragungen, welche Anlagen unterdrückter Schneidezähne sein könnten, und welche in solchem Falle wahrscheinlich zu dem Ersatzgebisse gehören.

Hier handelt es sich nur um einen Zahn auf jeder Seite, und nach seiner Lage ist er wahrscheinlich mit J^2 des *Sorex araneus* homolog, weswegen ich ihn mit J^2 bezeichnet habe.

Vor demselben zeigt die Zahnleiste keine Differenzierung, welche als Spur einer dem J^1 bei *Sorex* entsprechenden Zahnanlage gedeutet werden könnte.

Indessen habe ich mehr Material nötig, um zu einer sicheren Ansicht hierüber kommen zu können. Sobald ich frühere Entwicklungsstadien zur Untersuchung bekomme, habe ich die Absicht, auf diesen Gegenstand zurückzukommen.

J^3.

Der große Schneidezahn ist bezüglich der Entwicklung den übrigen Schneidezähnen vorangeeilt. Derselbe steht auf dem glockenförmigen Stadium. Hartgebilde sind noch nicht entwickelt.

Lingualwärts von J^3 ist das freie tiefe Zahnleistenende kolbenförmig angeschwollen.

J^4. J^5.

Die Anlage des zweiten funktionierenden Zahns, J^4, steht auf dem kappenförmigen Stadium (Textfig. 31). Diejenige des dritten funktionierenden Zahns dagegen zeigt nur die Andeutung einer Einstülpung (Textfig. 32). Wie aus den Figuren erhellt, ist der Zusammenhang mit dem Ectoderm aufgehoben.

Auf diesem Entwicklungsstadium finde ich keine Spur eines Eckzahns. Da aber im Unterkiefer die Anlage desselben nachweisbar ist, scheint es mir nicht unwahrscheinlich, daß durch eine Untersuchung von Embryonen früherer Stadien das Vorhandensein einer Anlage des oberen Eckzahns nachgewiesen werden könnte.

P^1. P^2. P^4.

Die zwei ersten Prämolarenanlagen sind beide knospenförmig (Textfig. 33 u. 34). Die Anlage des P^4, welche vielmal größer als

die ebengenannten ist, steht auf dem glockenförmigen Stadium (Textfig. 35).

Die Zahnleiste zwischen P^4 und dem nächsten Zahne, M^1, zeigt sich im Querschnitt gespalten, indem am oberen Rande eine seichte Einstülpung wahrnehmbar ist.

Fig. 31.

Neomys fodiens. Embryo (17 mm). Oberkiefer. Frontalschnitt. Die Anlagen des J^4, des J^5 und der resp. Milchzähne. Fig. 31. J^4. Jd^4.
Jede Figur ist nach zwei Schnitten gezeichnet. Diese wie die folgenden Figuren von *Neomys fodiens* sind so orientiert, daß die rechte Seite vom Leser der Lingualfläche des Kiefers entspricht. Vergr. 350.

Ich will darauf aufmerksam machen, daß die von mir oben benutzte Bezeichnung der Prämolaren nur als provisorisch anzusehen ist.

P^4 ist wahrscheinlich mit P^4 des *Sorex araneus* homolog, und mutmaßlich sind auch die bei beiden Tieren als P^1 bezeichneten Zähne

miteinander homolog. Ob aber P^2 oder P^3 bei *Neomys* unterdrückt worden ist, darüber gibt mein Material keine Auskunft. Vielleicht könnte durch eine Untersuchung von früheren Entwicklungsstadien festgestellt werden, welcher von den Prämolaren verschwunden ist.

Im folgenden gebe ich die Gründe an, warum ich die obige Bezeichnung gewählt habe.

Die Molaren.

Die Anlage des ersten Molaren ist glockenförmig, ohne Hart-

Fig. 32.

Neomys fodiens. Embryo (17 mm). Oberkiefer. Frontalschnitt. Die Anlagen des J^4, des J^5 und der resp. Milchzähne. Fig. 32. J^5. Jd^5.
Jede Figur ist nach zwei Schnitten gezeichnet. Diese wie die folgenden Figuren von *Neomys fodiens* sind so orientiert, daß die rechte Seite vom Leser der Lingualfläche des Kiefers entspricht. Vergr. 350.

gebilde. An der lingualen Seite bildet das tiefe Ende der Zahnleiste eine große Knospe wie bei J^3.

M^2 steht auf fast demselben Entwicklungsstadium wie M^1, und M^3 ist durch eine Anschwellung, welche eine beginnende Einstülpung zeigt, am Ende der Zahnleiste repräsentiert.

Fig 33.

Fig. 34.

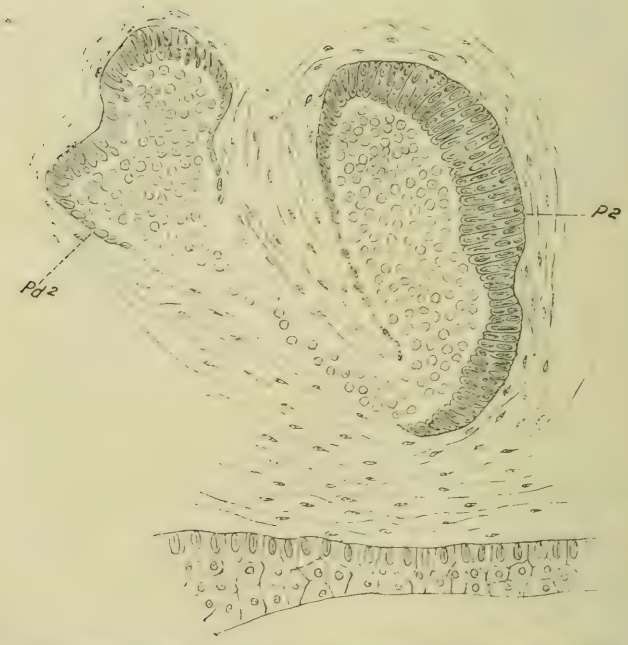

Neomys fodiens. Embryo (17 mm). Oberkiefer. Frontalschnitt. Die Anlagen der drei Prämolaren und der resp. Milchzähne. Fig. 33. P^1. Pd^1. Fig. 34. P^2. Pd^2.
Fig. 33 ist nach zwei Schnitten gezeichnet. Über die Orientierung der Fig. siehe Fig 31 u. 32. Vergr. 350.

Zusammenfassung.

Der vorderste Teil der Zahnleiste ist bei *Neomys* weniger entwickelt als bei *Sorex araneus*. Dieselbe bildet doch auch bei *Neomys* einen kontinuierlichen Bogen.

Ich habe eine vor dem großen Schneidezahn liegende Bildung, J^2, nachgewiesen, ein Rudiment, welches es wahrscheinlich macht, daß die Stammformen des *Neomys* einst 4 obere Schneidezähne gehabt haben.

J^3 steht auf dem glockenförmigen Stadium; die Anlage des J^4

Fig. 35.

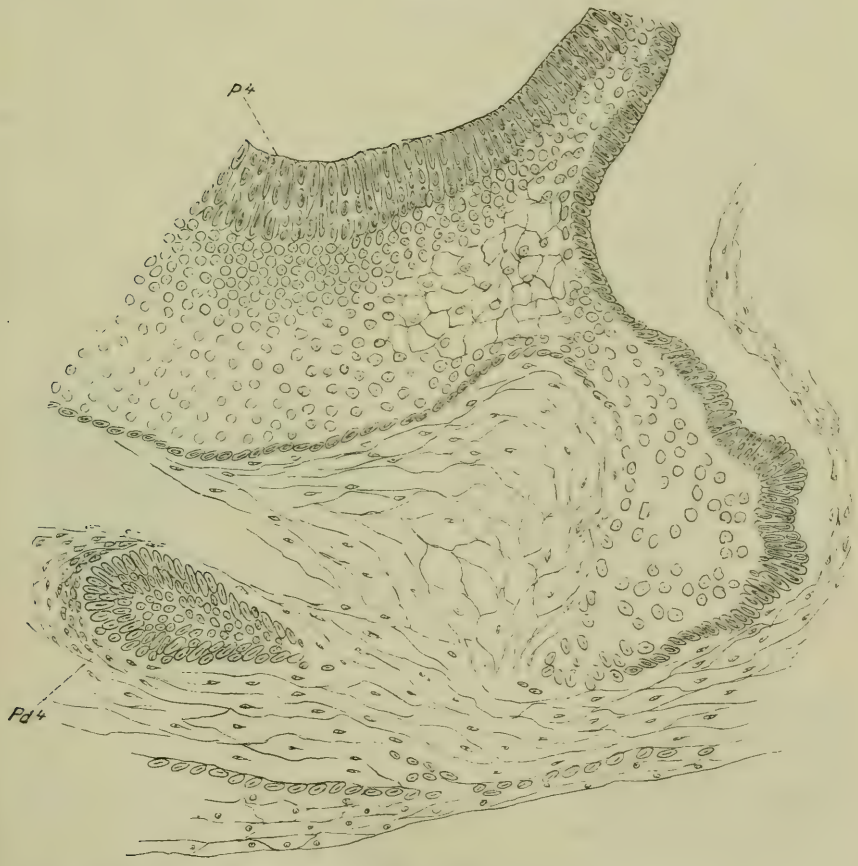

Neomys fodiens. Embryo (17 mm). Oberkiefer. Frontalschnitt. Die Anlagen der drei Prämolaren und der resp. Milchzähne. Fig. 35. P^4. Pd^4.
Fig. 35 ist nach zwei Schnitten gezeichnet. Über die Orientierung der Fig. siehe Fig. 31 u. 32. Vergr. 350.

ist kappenförmig, und diejenige des J^5 steht im Begriff, dieselbe Form anzunehmen.

Neben J^3 befindet sich eine große linguale Knospe.

Was die Prämolaren betrifft, stehen P^1 und P^2 auf dem knospenförmigen und P^4 auf dem glockenförmigen Stadium.

Die Anlagen der M^1 und M^2 sind beide glockenförmig, und M^3 wird durch eine Verdickung der Zahnleiste repräsentiert.

Neben M^1 ist das tiefe Ende der Zahnleiste knospenähnlich angeschwollen.

Unterkiefer.

Die Zahnleiste bildet im Unterkiefer keinen zusammenhängenden Bogen, sondern besteht aus zwei getrennten Hälften. Es existiert also keine Verbindung der Leistenhälften in der Medianebene wie bei *Sorex araneus*.

Die Leiste steht im Begriff, sich von dem Ectoderm loszumachen. Zwischen den Zahnanlagen besteht sie noch. Man vergleiche die

Fig. 36. Fig. 37.

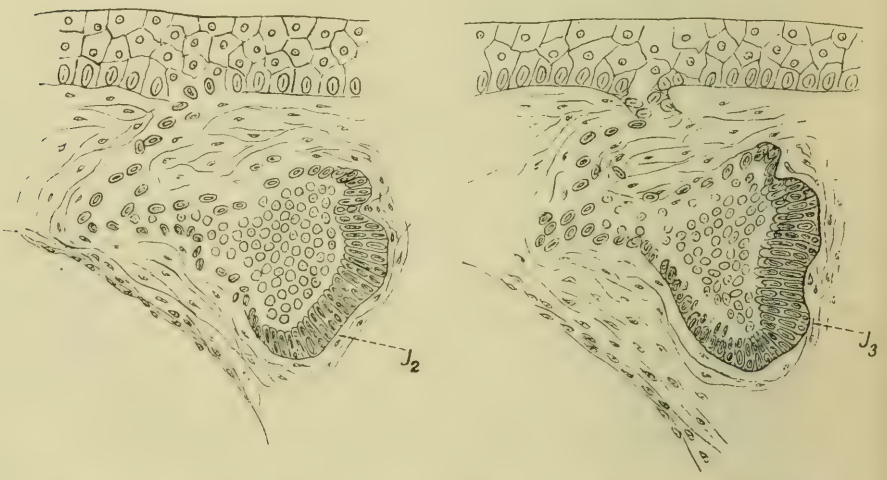

Neomys fodiens. Embryo (17 mm). Unterkiefer. Frontalschnitt. Anlagen dreier Schneidezähne J_2. J_3. J_4. Fig. 36. J_2. Fig. 37. J_3. Über die Orientierung der Figuren siehe Fig. 31 u. 32. Vergr. 350.

Rekonstruktionsfigur Taf. VI, Fig. 2, durch welche die unteren Antemolarenanlagen veranschaulicht werden.

J_2. J_3.

Der vor dem großen Schneidezahn liegende Teil der Zahnleiste ist stark angeschwollen.

An diesem Teile jeder Leistenhälfte habe ich zwei Anschwellungen gefunden, welche ich als Anlagen zweier unterdrückter Schneidezähne, J_2 und J_3, gedeutet habe. Wie die entsprechenden J_2 und J_3 des *Sorex araneus*, sind auch diese Zahnanlagen des *Neomys* nicht deutlich von der Zahnleiste abgesetzt, sondern die

Fig. 38.

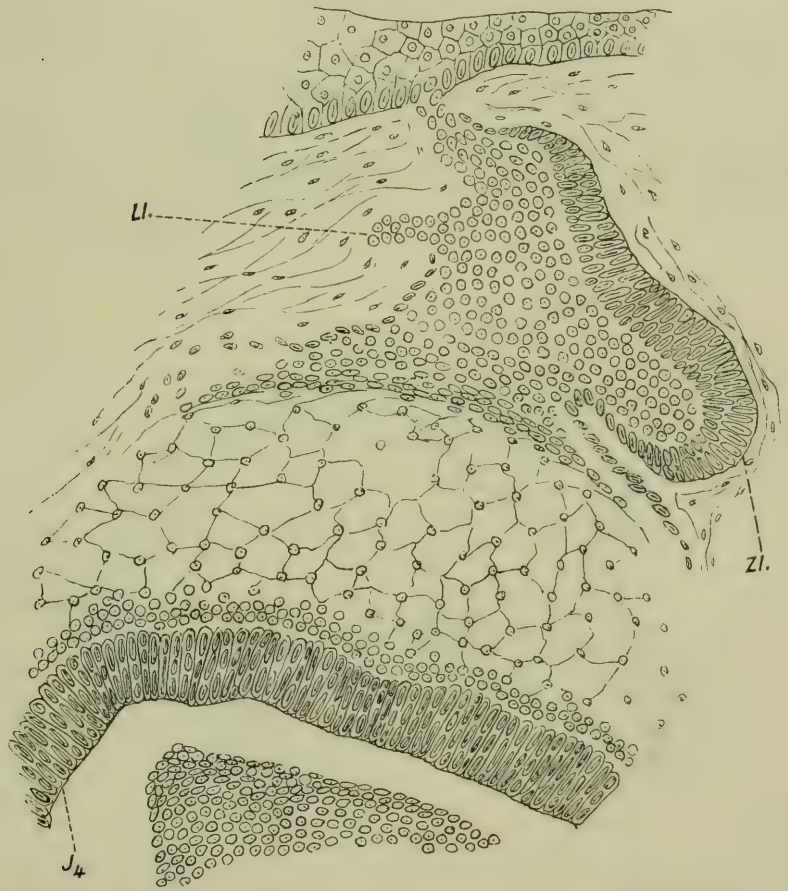

Neomys fodiens. Embryo (17 mm). Unterkiefer. Frontalschnitt. Anlagen dreier Schneidezähne J_2. J_3. J_4. Fig. 38. J_4. *Zl.* Angeschwollenes Ende der Zahnleiste. *Ll.* Labiale Leiste. Über die Orientierung der Figuren siehe Fig. 31 u. 32. Vergr. 350.

Leiste ist an zwei Stellen verdickt und hängt dort mit dem Ectoderm zusammen. Durch diese Punkte gelegte Frontalschnitte sind abgebildet (Textfig. 36 u. 37).

Die Anlage des J_3 ist mit einer deutlichen Einstülpung versehen und steht also auf dem kappenförmigen Stadium.

An der lingualen Seite der beiden fraglichen Zahnanlagen befindet sich eine Leiste, welche auch in den Textfiguren angedeutet worden ist. Ebenso ist die Andeutung einer labialen Leiste besonders neben J_3 bemerkbar.

Fig. 39.

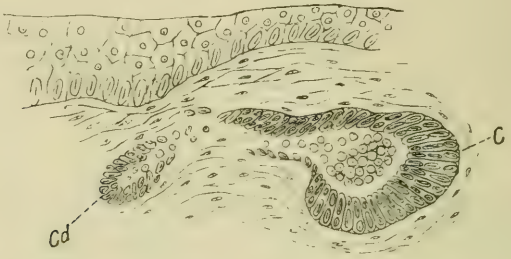

Fig. 40.

Neomys fodiens. Embryo (17 mm). Unterkiefer. Frontalschnitt. Anlagen des *C*, der vier Prämolaren und der resp. Milchzähne. Fig. 39. *C*, *Cd*. Fig. 40. P_1. Pd_1. Über die Orientierung der Figuren siehe Fig. 31 u. 32. Vergr. 350.

J_4, der große Schneidezahn, hängt mit der Zahnleiste hinter den Anlagen der zwei beschriebenen unterdrückten Zähne J_2 und J_3 zusammen. Auf den Frontalschnitten sieht es aber aus, als ob der vorderste Teil der Zahnleiste lingualwärts von dem großen funktionierenden Schneidezahn gelegen wäre; dies ist dem mächtigen Hervorwachsen dieses Zahns in horizontaler Richtung zuzuschreiben.

Beim Vergleich mit *Sorex araneus* findet man also, daß eine Reduction der Anzahl der Schneidezahnanlagen hier stattgefunden hat, indem bei *Neomys* Anlagen nur zweier unterdrückter Schneidezähne vorhanden sind. Auch ist der vorderste Teil der Zahnleiste des

Fig. 41.

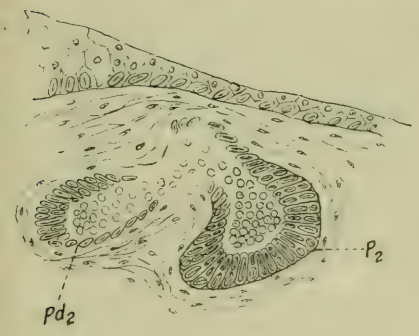

Fig. 42.

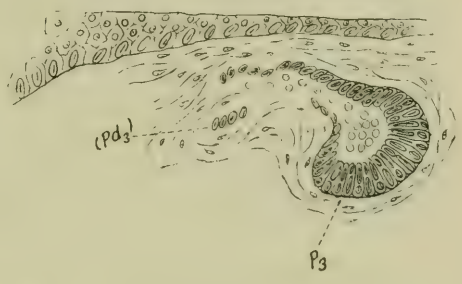

Fig. 43.

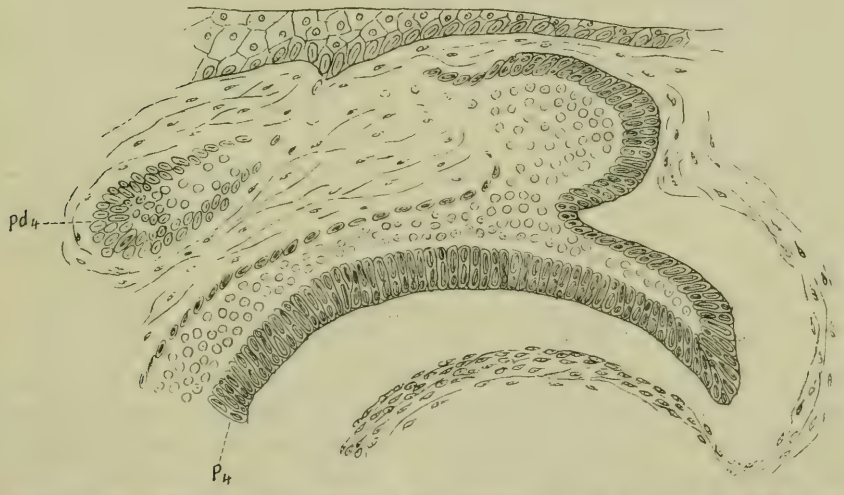

Neomys fodiens. Embryo (17 mm). Unterkiefer. Frontalschnitt. Anlagen des *C*, der vier Prämolaren und der resp. Milchzähne. Fig. 41. P_2. Pd_2. Fig. 42. P_3. Rest des Pd_3. Fig. 43. P_4. Pd_4. Über die Orientierung der Figuren siehe Fig. 31 u. 32. Vergr. 350.

Neomys reduziert, indem die Verbindung der Leistenhälften in der Medianebene wenigstens auf dem untersuchten Stadium ganz verschwunden ist.

J_4.

Der vorderste funktionierende Schneidezahn steht auf dem glockenförmigen Stadium, und Hartgebilde sind im Begriff, sich zu bilden.

Hinter J_3 dringt die Zahnleiste tiefer in das Mesoderm ein. Ihr tiefes Ende bildet lingualwärts von J_4 eine große Knospe. (Vergleiche Textfig. 38.)

An dem labialen Rande sieht man die Andeutung einer Leiste. Über ihre Bedeutung wage ich jedoch kein Urteil. (Taf. I, Fig. 2, *Zl.*)

C.

Im Oberkiefer suchte ich vergebens nach einer Spur von dem Eckzahn; im Unterkiefer dagegen gibt es eine unverkennbare knospenförmige Anlage dieses Zahns. (Textfig. 39.) Es scheint also, als ob bei *Neomys* der obere Eckzahn früher als der untere reduziert worden wäre.

Bei *Sorex* ist das Gegenteil der Fall: die Anlage des Eckzahns ist im Oberkiefer besser entwickelt als im Unterkiefer.

P_1. P_2. P_3. P_4.

Die Anzahl und Reihenfolge der Prämolaren können durch diese Untersuchung als festgestellt betrachtet werden, denn teils habe ich die Anlage des unterdrückten Eckzahns gefunden, teils kann ich die Anlagen zweier unterdrückter Prämolaren nachweisen.

P_1 oder der zweite funktionierende Zahn hat das kappenförmige Stadium erreicht. Dieser Zahn ist bei *Neomys* von relativ bedeutender Größe (Textfig. 40).

Hinter demselben liegt die gut entwickelte knospenförmige Anlage des P_2, eines rudimentären Zahns, von welchem jedoch wahrscheinlich wie bei *Sorex* bald jede Spur verschwinden wird (Textfigur 41).

Verfolgt man die Schnittserie weiter rückwärts, so tritt noch eine knospenförmige unverkennbare Anschwellung der Zahnleiste, die Anlage des P_3, auf (Textfig. 42). Diese Zahnanlage ist etwas schwächer entwickelt als diejenige des P_2, wie dies auch bei *Sorex* der Fall ist. P_3 erliegt also wahrscheinlich frühzeitiger als P_2 der regressiven Entwicklung.

P_4, der letzte und größte Prämolar, steht auf dem glockenförmigen Stadium.

Aus Textfig. 43 erhellt, daß lingualwärts von P_4 das tiefe Ende der Zahnleiste angeschwollen ist.

M_1. M_2. M_3.

Der erste Molar, M_1, ist wie gewöhnlich den übrigen Molaren mit Rücksicht auf die Entwicklung vorangeeilt. Derselbe hat das glockenförmige Stadium erreicht.

Die Zahnleiste bildet wie neben J_4 eine große linguale Knospe.

M_2 hat das glockenförmige Stadium nicht vollständig erreicht, und die Anlage des M_3 steht im Begriff, kappenförmig zu werden.

Zusammenfassung.

Auf dem untersuchten Stadium ist die Zahnleiste im Unterkiefer in zwei getrennte Hälften geteilt, und die Medianpartie ist verschwunden.

Vor dem großen Schneidezahn habe ich auf jeder Seite zwei Anschwellungen der Zahnleiste nachgewiesen, welche ich als J_2 und J_3 bezeichnet habe. Ich betrachte diesen Befund als einen vollgültigen Grund für die Ansicht, daß die Stammformen des *Neomys*, wie so viele andere Insectivoren, einst mit drei unteren Schneidezähnen ausgerüstet gewesen sind.

J_4 steht auf dem glockenförmigen Stadium, und neben demselben ist eine linguale Knospe wahrnehmbar.

Eine deutliche knospenförmige Anlage des Eckzahns ist vorhanden.

In bezug auf die Prämolaren habe ich das einstige Vorhandensein des P_2 und des P_3 nachgewiesen. Beide Zahnanlagen sind knospenförmig. P_1 ist kappenförmig und P_4 glockenförmig.

M_1 steht auf dem glockenförmigen Stadium; M_2 und M_3 sind noch nicht so weit entwickelt.

Neben M_1 ist eine linguale Knospe vorhanden.

Die Anlagen des Milchgebisses.

Oberkiefer.

Die Milchzahnanlagen haben einen sehr rudimentären Charakter, und es bedarf nur eines Blickes auf die Abbildungen davon, um zu finden, daß das Milchgebiß des *Neomys* ein in regressiver Entwicklung begriffenes Organsystem ist. Es ist zweifelhaft, ob irgendeiner der Milchzähne verkalkt. Wahrscheinlich durchbrechen sie niemals das Zahnfleisch.

Sämtliche Milchzahnanlagen sind im Begriff, sich von der Zahnleiste abzuschnüren.

Jd^4.

Bezüglich des großen Schneidezahns habe ich keinen Vorgänger gefunden, sondern die erste Milchzahnanlage, welche auftritt, ist diejenige des Jd^4 (Textfig. 31). Dieselbe ist kolbenförmig.

Beim Vergleich mit *Sorex araneus* sieht man, daß die Entwicklung des Jd^4 bei *Neomys* verzögert ist. Auf dem entsprechenden Entwicklungsstadium des *Sorex*-Embryos ist der fragliche Milchzahn schon kappenförmig.

Jd^5.

Die Anlage des Jd^5 ist von allen Milchzähnen am besten entwickelt. Dieselbe steht auf dem kappenförmigen Stadium. (Textfigur 32.)

Hier habe ich keine laterale Leiste wie bei der entsprechenden Zahnanlage des *Sorex araneus* gefunden. Die Entwicklung und die Lage des Jd^5 bei *Neomys* scheinen mir dafür zu sprechen, daß derselbe der an Textfig. 7 mit Jd^5 bezeichneten lateralen Knospe bei *Sorex* entspricht. Es ist jedoch nicht möglich, sich mit Bestimmtheit hierüber zu äußern.

Pd^1. Pd^2. Pd^4.

Über die Bezeichnung der Milchprämolaren gilt, was ich im Zusammenhang mit der Beschreibung der entsprechenden Ersatzzähne gesagt habe.

Auch die Milchprämolaren scheinen bei *Neomys* mehr rückgebildet zu sein als bei *Sorex*. Pd^1 und Pd^4 stehen noch auf dem knospenförmigen Stadium und Pd^2 ist kappenförmig. (Textfig. 33—35.)

Unterkiefer.

Kein unterer Milchschneidezahn ist bei *Neomys* zu finden. Von der bei *Sorex* im vordersten Teile des Unterkiefers gelegenen Bildung, welche ich als Jd_1 bezeichnet habe, habe ich keine Spur beobachtet. Dieselbe ist wie die Medianpartie der Zahnleiste und der vorderste Schneidezahn verschwunden.

Cd.

Wie der Oberkiefer des *Sorex araneus*, so kann der Unterkiefer des *Neomys* viele Rudimente unterdrückter Zähne aufweisen, welche für die Entwicklungsgeschichte der Soriciden von größtem Interesse sind, darunter ein unverkennbares Rudiment des Eckzahns mit seinem Vorgänger. Die Anlage des *Cd* ist durch eine kleine Knospe repräsentiert (Textfig. 39), welche mit der vorher erwähnten, neben J_4 gelegenen labialen Leiste, welche sich nach hinten fortsetzt, zusammenhängt (Taf. I, Fig. 2).

Pd_1. Pd_2. (Pd_3.) Pd_4.

Der schwächste der Vorgänger der funktionierenden Zähne ist

Pd_1, an dessen einstiges Vorhandensein ein kolbenähnlicher Epithelstrang erinnert. (Textfig. 40.)

Bei einem anderen Individuum, welches ich untersucht habe, fand ich kaum mehr als eine Zellanhäufung als Rest des fraglichen Milchzahns.

Wie bei *Sorex*, gibt es auch hier einen rudimentären Pd_2, welcher knospenförmig ist (Textfig. 41).

In Textfig. 42, welche einen Frontalschnitt durch die Anschwellung des P_3 zeigt, ist der Rest des Pd_3 nur durch einige Zellen vertreten. Leider waren ein paar Schnitte der Serie etwas beschädigt, eben da, wo ich eine Verdickung der lateralen Leiste erwarten könnte. Ich weise auf Taf. VI, Fig. 2 hin, welche die andere Kieferhälfte desselben Embryos rekonstruiert veranschaulicht. Bei einem anderen Individuum derselben Größe, welches untersucht worden ist, ist der Rest des Pd_3 deutlicher und durch einen kleinen Epithelstrang vertreten, welcher von dem einstigen Vorhandensein eines Pd_3 zeugt.

Pd_4, welcher bei *Sorex* der kräftigste Milchzahn ist und wenigstens bei dem jungen Tiere besteht, zeigt sich bei *Neomys* auf diesem Entwicklungsstadium als eine verkümmerte Knospe. (Textfig. 43.)

Zusammenfassung.

Das Milchgebiß des *Neomys* ist zurückgeblieben und mehr rückgebildet als dasjenige des *Sorex* auf entsprechendem Entwicklungsstadium. Obgleich ein ziemlich alter Embryo untersucht wurde, hatte nur ein Milchzahn, der obere Jd^5, das kappenförmige Stadium erreicht, und nur ein Prämolar, der obere Pd^2, steht im Begriff, in dasselbe Stadium überzugehen. Die übrigen Milchzahnanlagen sind alle durch mehr oder weniger verkümmerte Knospen repräsentiert. Außer den ebenerwähnten Jd^5 und Pd^2 sind Anlagen der Zähne Jd^4, Pd^1, Pd^4 im Oberkiefer und der Cd, Pd_1, Pd_2, (Pd_3) und Pd_4 im Unterkiefer gefunden.

Aus meiner Untersuchung der Zahnentwicklung bei *Neomys fodiens* geht folgendes hervor:

1. Die Zahnleiste bildet im Oberkiefer einen kontinuierlichen Bogen; im Unterkiefer aber ist dieselbe in zwei voneinander getrennte Hälften geteilt.

2. Im Oberkiefer werden wahrscheinlich vier Schneidezähne angelegt, indem eine Bildung, welche eine rudimentäre Zahnanlage

sein könnte, vor dem großen Schneidezahn vorhanden ist, in solchem Falle also eine größere Anzahl Schneidezähne als bei irgendeinem monodelphischen, heterodonten Tiere, *Sorex araneus* ausgenommen.

3. Im Unterkiefer sind Anlagen von 8 Antemolaren in jeder Kieferhälfte gefunden. Zwei Schneidezähne sind vor dem großen funktionierenden Schneidezahn angelegt, was den Beweis dafür liefert, daß die Stammformen des *Neomys* einst drei untere Schneidezähne gehabt haben.

4. Eine rudimentäre untere Eckzahnanlage ist vorhanden.

5. Die Anlagen von zwei unterdrückten Prämolaren, P_2 und P_3 sind nachgewiesen worden. Es ist also festgestellt, daß die Vorfahren des *Neomys* die volle Anzahl Prämolaren, nämlich vier, besessen haben.

6. Zwei Dentitionen werden angelegt, von denen das Milchgebiß mit größter Wahrscheinlichkeit nie verkalkt und vor der Geburt resorbiert wird.

7. Aus den obigen embryologischen Befunden ergibt sich die folgende Zahnformel:

$$\begin{array}{ccccccccccccc} (J^2) & J^3 & J^4 & J^5 & — & P^1 & P^2 & — & P^4 & M^1 & M^2 & M^3 \\ & & \overline{Jd^4} & \overline{Jd^5} & — & \overline{Pd^1} & \overline{Pd^2} & — & \overline{Pd^4} & & & \\ & & & & \overline{Cd} & \overline{Pd_1} & \overline{Pd_2} & \overline{(Pd_3)} & \overline{Pd_4} & & & \\ & J_2 & J_3 & J_4 & C & P_1 & P_2 & P_3 & P_4 & M_1 & M_2 & M_3 . \end{array}$$

Das funktionierende Gebiß des *Neomys* besteht aus

$$\begin{array}{ccccccccc} J^3 & J^4 & J^5 & & P^1 & P^2 & & P^4 & & M^1 & M^2 & M^3 \\ \overline{\quad\quad} & & & & \overline{\quad\quad} & & & \overline{\quad\quad} & & \overline{\quad\quad} & & \\ J_4 & & & & P_1 & & & P_4 & & M_1 & M_2 & M_3 . \end{array}$$

Crocidura russula.

Die Anlagen des Ersatzgebisses.

Ich habe fünf Embryonen, welche drei verschiedenen Trachten angehören, untersucht. Obgleich sie bezüglich der Größe nicht sehr voneinander abweichen, repräsentieren sie doch betreffs der Entwicklung der Zähne, besonders der Milchzähne, drei Entwicklungsstadien, welche eine Serie bilden.

Oberkiefer.

Entwicklungsstadium I.

Die Zahnleiste ist kontinuierlich. Ihr vorderster Teil aber ist im Vergleich mit dem Befunde bei *Sorex* und *Neomys* höchst bedeutend reduziert. Dies gilt auch von den zwischen den Zahn-

anlagen liegenden Teilen. Auch die lingualen Knospen, welche das tiefe Ende der Leiste bildet, haben im Vergleich mit dem Befunde bei den ebenerwähnten Tieren ein verkümmertes Aussehen.

Die Medianpartie besteht noch in der Form eines Epithelstranges. Jedoch zeigt sich hier keine Andeutung der bei *Sorex* und *Neomys* gefundenen rudimentären Zahnanlagen, wenigstens nicht auf diesem Entwicklungsstadium. Dieser Rest eines von non-monodelphischen Voreltern stammenden Erbes ist also, soweit ich sehen kann, bei *Crocidura* verschwunden.

Bei J^3, dem großen funktionierenden Schneidezahn — für welchen ich dieselbe Bezeichnung wie für die entsprechenden Zähne des *Sorex* und des *Neomys* benutze —, hat sich auf diesem Stadium eine dünne Dentinschicht gebildet. An der lingualen Seite dieses Zahns ist das tiefe Ende der Zahnleiste angeschwollen.

J^4 steht auf dem glockenförmigen Stadium, und das tiefe Ende der Leiste bildet auch neben diesem Zahn eine kleine Knospe.

Die verzögerte Entwicklung des J^5 fällt besonders auf. Derselbe ist auf diesem Stadium nur durch eine Verdickung der Zahnleiste vertreten.

Diesem embryologischen Befunde entspricht bei dem erwachsenen Tiere der im Vergleich mit J^4 reduzierte Charakter des J^5, welcher sehr klein ist. Man vergleiche Dobsons Figuren von *Crocidura russula*[1].

Bei *C. russula* manifestiert sich also die Tendenz, den letzten oberen Schneidezahn zu reduzieren.

Ich habe keine Andeutung des Eckzahns gefunden.

Die Rekonstruktionsfigur Taf. VI, Fig. 3 zeigt das Entwicklungsstadium der Prämolaren.

Die Anlage des P^1 ist knospenförmig.

Wenn man die Schnittserie verfolgt, findet man hinter der Anlage des P^1 noch eine knospenähnliche Anschwellung der Zahnleiste, eine kleine, aber unverkennbare Zahnanlage, welche ich als die Anlage des (gewöhnlich) unterdrückten P^2 bezeichnet habe[2]. (Taf. VI, Fig. 3.) Von P^3 habe ich keine Spur gefunden.

Die Anlage des P^4 zeichnet sich auch hier durch ihre Größe aus und steht auf dem glockenförmigen Stadium.

[1] Dobson, 1890. Pl. 26, Fig. 1, 4—6.

[2] Bezüglich der Bezeichnung der Prämolaren gilt, was ich oben bei der Beschreibung der Prämolaren des *Neomys* gesagt habe.

Bezüglich der Zahnleiste zwischen den Anlagen des P^4 und des M^1 ist zu bemerken, daß sie an dem hinteren Ende des P^4 ziemlich tief in das Mesoderm eingedrungen ist, sich aber plötzlich verkürzt und dann wie in zwei Schenkel gespaltet ist.

Bei *Neomys* kommt, wie oben angedeutet ist, etwas Ähnliches vor.

M^1 und M^2 sind beide glockenförmig, und M^3 ist durch das angeschwollene Ende der Zahnleiste vertreten.

Entwicklungsstadium II.

Der vorderste Teil der Zahnleiste verhält sich hauptsächlich wie bei dem Stadium I. Zwischen den Zahnanlagen sind von der Leiste kaum mehr als einige unregelmäßig angeordnete Epithelzellen zu sehen.

Die Zahnanlagen der Ersatzzähne verhalten sich hauptsächlich wie bei dem Stadium I. Von P^2 finde ich jedoch hier keine Spur.

Entwicklungsstadium III.

Der Epithelstrang, durch welchen die Medianpartie der Zahnleiste vertreten ist, hat sich bedeutend verschmälert, und er steht im Begriff, sich aufzulösen. Er zeigt keine Differenzierung, welche als die Spur einer rudimentären Zahnanlage zu deuten wäre.

Zwischen den Zahnanlagen ist die Leiste bis auf einige Epithelzellen verschwunden, was auch von den von derselben gebildeten lingualen Knospen gilt.

Die Ersatzzähne sind besser entwickelt als in den früheren Stadien; besonders die Molaren haben eine weitere Entwicklung erreicht.

Die Anlagen des J^5 und des P^1 stehen jedoch fortwährend auf dem knospenförmigen Stadium. Bei J^3 und M^1 sind Hartgebilde vorhanden. Die Anlage des M^3 hat die glockenförmige Gestalt erreicht.

Zusammenfassung.

Bei *Crocidura russula* ist eine kontinuierliche, obgleich vorn verkümmerte Zahnleiste zu sehen. Ich habe dieselbe fast bis zu ihrer Auflösung verfolgt, was auch von der Medianpartie der Leiste und von den von derselben neben verschiedenen Zähnen gebildeten lingualen Knospen gilt.

An der Medianpartie ist keine Differenzierung beobachtet, welche den bei *Sorex* und *Neomys* gefundenen rudimentären Zahnanlagen entsprechen könnte.

J^3 und J^4 sind glockenförmig; bei dem ersteren finden sich Hartgebilde.

Die Entwicklung des J^5 ist verspätet. Die Anlage desselben ist auf allen drei Stadien durch eine kleine Knospe vertreten. Ebenso ist die Anlage von P^1 auf allen drei Stadien knospenförmig.

Auf dem Stadium I findet sich eine Anlage des P^2, welche jedoch schon auf dem Stadium II verschwunden ist. Von P^3 ist keine Spur zu sehen.

P^4 nebst M^1 und M^2 haben das glockenförmige Stadium erreicht, und bei M^1 ist auf dem spätesten Entwicklungsstadium eine dünne Dentinschicht vorhanden. Die Anlage des M^3 habe ich bis an das glockenförmige Stadium verfolgt.

Unterkiefer.

Die drei Stadien unterscheiden sich mit Rücksicht auf die Anlagen des Ersatzgebisses des Unterkiefers nicht sehr voneinander. Ich habe es daher nicht für nötig gehalten, jedes Stadium besonders zu beschreiben.

Bei sämtlichen untersuchten Individuen habe ich vor dem großen Schneidezahn beiderseits eine tiefe Ectodermeinstülpung gefunden, welche auch bei *Sorex* und *Neomys* vorkommt. Dieselbe verhält sich durchaus wie bei diesen Tieren, nur daß bei *Crocidura* dieselbe tiefer in das Mesoderm eingedrungen ist (siehe unten).

Die Zahnleiste ist in zwei Hälften getrennt, ohne Spuren von einer Verbindung in der Medianlinie. Keine vor den großen Schneidezähnen liegenden Zahnanlagen sind vorhanden. Ich habe aber beobachtet, daß vor den letztgenannten Zähnen das Ectoderm sich beiderseits auf zwei Stellen eingestülpt hat. Es handelt sich um seichte, ziemlich breite Einwucherungen des Ectoderms. Wie diese zu deuten sind, ob sie Reste von der Zahnleiste sind, darüber wage ich mich nicht zu äußern. Vielleicht könnte eine Untersuchung früherer Entwicklungsstadien darüber Aufschluß geben.

Die Zahnleiste ist zwischen den Zahnanlagen reduziert, aber doch deutlich zu spüren.

Die Anlage des J_1 [1] ist glockenförmig, und Hartgebilde sind vorhanden. Das freie Ende der Zahnleiste bildet neben diesem Zahne eine linguale Knospe.

---

[1] Da die großen Schneidezähne der drei Genera *Sorex*, *Neomys* und *Crocidura* wahrscheinlich miteinander homolog sind, habe ich für sie dieselbe Bezeichnung benutzt.

Von dem Eckzahn finde ich keine Spur.

P_1 steht auf dem glockenförmigen Stadium, und an dessen linguale Seite bildet das freie Ende der Zahnleiste auf dem früheren Stadium eine Knospe.

P_2 wird angelegt; bei den älteren Embryonen aber ist jede Spur davon verschwunden. Von P_3 findet sich keine Spur.

Die Anlagen des P_4, M_1 und M_2 sind glockenförmig, und bei M_1 hat sich eine dünne Dentinschicht gebildet. Neben P_4 und M_1 ist das freie Ende der Leiste knospenförmig angeschwollen; auf späteren Entwicklungsstadien sind diese Knospen verkümmert.

M_3 hat bei dem Stadium III das glockenförmige Stadium erreicht.

Beim Stadium I gibt es zwischen P_4 und M_1 einen Zwischenraum von zwanzig Schnitten, und die Zahnleiste zeigt sich hier so angeschwollen, daß man nicht umhin kann, das Vorhandensein einer Zahnanlage zu vermuten. Zwischen den übrigen Zahnanlagen ist sonst die Zahnleiste auf diesem Stadium ziemlich reduziert. Bei beiden Exemplaren habe ich dasselbe beobachtet.

Zusammenfassung.

Mit Rücksicht auf das Ersatzgebiß des Unterkiefers unterscheidet sich *Crocidura* von *Sorex* und *Neomys* dadurch, daß keine Zahnanlagen, wenigstens auf diesen beschriebenen Stadien, vor J_4 — dem großen funktionierenden Schneidezahn — vorhanden sind.

Die Anlagen der Zähne J_4, P_1, P_4, M_1, M_2, M_3 stehen bei den untersuchten älteren Embryonen auf dem glockenförmigen Stadium. Bei J_4 und M_1 ist Verkalkung eingetreten.

Von dem Eckzahn habe ich keine Spur gefunden.

P_2 wird angelegt, auf späteren Stadien aber ist er verschwunden. Von P_3 ist keine Spur zu sehen.

Zwischen P_4 und M_1 ist die Zahnleiste angeschwollen.

Die Anlagen des Milchgebisses.

Oberkiefer.

Entwicklungsstadium I.

Wie bei *Sorex* und *Neomys*, ist kein Vorgänger des großen funktionierenden Schneidezahns, J^3, vorhanden. Auch fehlt ein Vorgänger des dritten funktionierenden Schneidezahns, J^5.

Rudimentäre Anlagen der Zähne Jd^4, Pd^1 und Pd^4 habe ich

gefunden. Jd^4 besteht nur aus einigen knospenähnlich angeordneten Epithelzellen und ist in Auflösung begriffen.

Pd^1 ist am besten entwickelt und wird durch eine deutliche kappenförmige Anlage repräsentiert, welche noch mit der Zahnleiste in Verbindung steht. (Taf. VI, Fig. 3.)

Die Anlage des Pd^4 ist auch kappenförmig, sieht aber mehr reduziert aus. (Taf. VI, Fig. 3.)

Von größtem Interesse ist das Vorhandensein einer hinter Pd^4 liegenden rudimentären Zahnanlage, *Mx*. Eben darum habe ich mich so umständlich mit den verschiedenen Zähnen der beiden Dentitionen der *Crocidura russula* beschäftigt. Diese unverkennbare Zahnanlage liegt zwischen P^4 und M^1 und labialwärts von der Zahn-

Fig. 44.

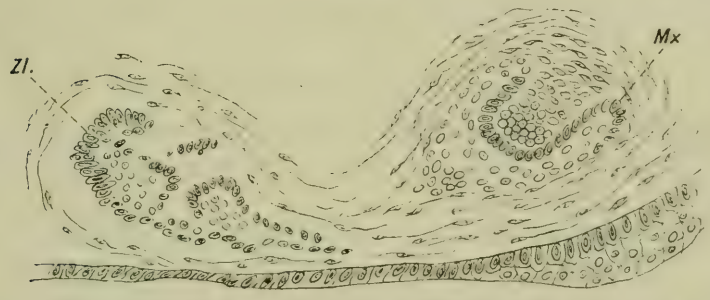

Crocidura russula. Embryo (12½ mm). Oberkiefer. Frontalschnitt. *Mx*. Zahn der Milchdentition. *Zl*. Zahnleiste. Die Figur ist so orientiert, daß die linke Seite vom Leser der Lingualfläche des Kiefers entspricht. Vergr. 350.

leiste, und sie gehört ohne Zweifel derselben Dentition wie die Milchzähne an. Die fragliche Anlage steht auf dem kappenförmigen Stadium. (Vgl. Rekonstruktionsfigur Taf. VI, Fig. 3.) Ich habe dieselbe bei den beiden untersuchten Individuen dieses Entwicklungsstadiums gefunden.

Wie sich die Zahnleiste hier verhält, habe ich vorher beschrieben, und dies erhellt auch aus Textfig. 44.

Daß die Zahnanlage *Mx* mit P^4 oder Pd^4 auf irgendeine Weise zusammenhänge, ist vollkommen ausgeschlossen. Auch kann dieselbe, was aus meinen Präparaten erhellt, gar nicht ein Vorgänger des nachfolgenden Zahns, M^1, sein, was die Rekonstruktionsfigur auch deutlich zeigt. Wenn dies der Fall wäre, wäre dieser Zahn ein Prämolar und kein Molar. Wenn man aber voraussetzt — was wohl auch höchst wahrscheinlich ist —, daß P^4 der *Crocidura* mit

P^1 des *Sorex* (und des *Neomys*) homolog ist, so würde ja eine solche Annahme zu der Konsequenz führen, daß *Crocidura* einst fünf Prämolaren gehabt hätte.

Die Annahme, daß die Zahnanlage *Mx* der Vorgänger eines unterdrückten Prämolaren wäre, führt zu derselben Konsequenz. Auch fällt es in diesem Falle auf, daß keine Anlage dieses unterdrückten Prämolaren vorhanden ist.

Man hat jedoch bis jetzt von keinem Säugetiere des kainozoischen Zeitalters gehört, welches mehr als vier Prämolaren hat, und — was ich im folgenden besprechen werde — für die hypothetischen Vorfahren der Insectivoren ist die Anzahl von vier Prämolaren typisch.

Da also die Zahnanlage *Mx* schwerlich als ein Milchprämolar betrachtet werden kann, muß dieselbe wohl eine Molarenanlage sein, eine Annahme, welche ich unten näher begründen werde.

Entwicklungsstadium II.

Hier sind alle Milchzahnanlagen bis auf Pd^1 verschwunden. Diese Zahnanlage, welche auf dem kappenförmigen Stadium steht, besteht also am längsten.

Die Anlage *Mx* ist auch verschwunden. Die Zahnleiste zwischen P^4 und M^1 besteht jedoch und sieht ein wenig angeschwollen aus, sonst ist ja dieselbe auf diesem Stadium fast ganz verschwunden.

Entwicklungsstadium III.

Alle Milchzahnanlagen sind verschwunden, auch Pd^1, wenn ich von einer kleinen Epithelkugel auf der einen Seite absehe.

Die oberen Milchzähne werden also bei dem Embryo resorbiert.

Unterkiefer.

Entwicklungsstadium I.

Ich habe keinen Vorgänger des J_4, des großen vorderen Schneidezahns, gefunden. Anlagen der Zähne Pd_1, Pd_2 und Pd_4 sind vorhanden. Pd_1 und Pd_2 sind nur durch einige knospenförmig angeordnete Epithelzellen vertreten, an deren ganzem Habitus man deutlich sieht, daß sie bald ganz resorbiert werden werden.

Die am besten entwickelte Milchzahnanlage ist Pd_4, welcher durch eine deutliche Knospe repräsentiert ist.

Entwicklungsstadium II.

Pd_1 und Pd_2 sind verschwunden; von Pd_4 bleiben nur einige Epithelzellen zurück.

Entwicklungsstadium III.

Jede Spur der Milchzähne ist verschwunden.

Die oberen und unteren Milchzahnanlagen der *Crocidura russula* werden also während der Embryogenese resorbiert, und bei der Geburt bleibt keine zurück.

Zusammenfassung.

Bei *Crocidura russula* wird wie bei *Sorex* und *Neomys* ein Milchgebiß angelegt. Im Oberkiefer sind Anlagen der Zähne Jd^4, Pd^1 und Pd^4 sowie noch eine zu der Milchdentition gehörende, zwischen P^1 und M^1 gelegene Zahnanlage, welche ich mit *Mx* bezeichnet habe, vorhanden.

Im Unterkiefer findet man Anlagen der Pd_1, Pd_2 und Pd_4.

Alle Milchzahnanlagen sind unverkalkt und werden im Embryonalleben resorbiert.

Die Resultate der Untersuchung der Zahnentwicklung bei *Crocidura russula* sind also folgende:

1. Die Zahnleiste bildet im Oberkiefer einen zusammenhängenden Bogen, im Unterkiefer aber ist sie in zwei Hälften wie bei *Neomys fodiens* geteilt.

2. An der Medianpartie ist keine Zahnanlage vor den großen oberen Schneidezähnen vorhanden. Hierdurch weicht *Crocidura* sowohl von *Sorex* als auch wahrscheinlich von *Neomys* ab.

3. Die Entwicklung des letzten oberen Schneidezahns, J^5, ist verzögert, und er hat den Vorgänger im Milchgebiß verloren.

4. Die Entwicklung des oberen P^1 ist verzögert.

5. Der obere P^2 wird bei dem Embryo angelegt, aber sein Vorgänger im Milchgebiß ist verschwunden.

6. Im Unterkiefer sind keine Zahnanlagen vor den großen Schneidezähnen vorhanden. Hierdurch unterscheidet sich *Crocidura* sowohl von *Sorex* als von *Neomys*.

7. Eine rudimentäre Anlage des unteren P_2 ist vorhanden.

8. *Crocidura russula* hat ein rudimentäres Milchgebiß. Die Milchzähne verkalken nie und werden beim Embryo resorbiert.

9. Eine zwischen P^4 und M^1 gelegene rudimentäre Zahnanlage kommt im Oberkiefer vor, welche zu der Milchdentition gehört und wahrscheinlich ein unterdrückter Molar ist.

10. Für *Crocidura russula* stelle ich nach den embryologischen Befunden die folgende Zahnformel in Analogie mit derjenigen des *Sorex* auf:

$$\frac{J^3 \; J^4 \; J^5 \quad P^1 \; P^2 \quad P^4 \quad Mx \; M^1 \; M^2 \; M^3}{Jd^4 \quad\quad Pd^1 \quad\quad Pd^1}$$

$$\frac{Pd_1 \; Pd_2 \quad Pd_4}{J_4 \quad\quad P_1 \; P_2 \quad P_4 \quad — \; M_1 \; M_2 \; M_3}.$$

Für das funktionierende Gebiß hat sich die folgende Zahnformel ergeben:

$$\frac{J^3 \; J^4 \; J^5 \quad P^1 \quad\quad P^4 \quad M^1 \; M^2 \; M^3}{J_4 \quad\quad P_1 \quad\quad P_4 \quad M_1 \; M_2 \; M_3}.$$

Soriciden-Embryo (*Crocidura*), Scheitel-Steißlänge etwa 10 mm.

In der Präparatensammlung, welche Herr Professor Leche gütigst zu meiner Verfügung gestellt hat, finden sich Frontalschnitte durch den Kopf eines sehr jungen Soricidenembryos, der Etikette nach eines *Crossopus (Neomys) fodiens* von etwa 10 mm Scheitel-Steißlänge.

Da dieses Präparat für meine Untersuchungen von besonderem Interesse ist, habe ich mich bemüht, das Objekt zu identifizieren, denn durch einen Vergleich mit meinen Präparaten von *Neomys fodiens* schien es mir zweifelhaft, ja fast unmöglich, daß das Objekt der Kopf eines *Neomys* sein könnte.

Nach einem Vergleich mit meinen Präparaten von *Crocidura russula* aber — ich habe ja fünf Schnittserien davon angefertigt — fand ich, daß es wahrscheinlich ein *Crocidura* ist. Zwar fehlt die Zahnanlage *Mx* im Oberkiefer, welche Anlage bei dem Entwicklungsstadium I der *Crocidura russula* vorhanden war; doch mag daran erinnert werden, daß die rudimentären Organe bei verschiedenen Arten und Individuen in hohem Grade variieren können.

Für die Annahme, daß das fragliche Objekt kein *Neomys* sein kann, sprechen mehrere Befunde, von denen die folgenden die wichtigsten sind:

1. Die Anlagen der unteren Zähne J_2 und J_3, welche ich vor den großen Schneidezähnen bei *Neomys* gefunden habe, fehlen hier.

2. Die Anlage des unteren Eckzahns fehlt.

3. Die Anlage des zweiten unteren Prämolaren ist gar nicht so deutlich differenziert, wie man bei einem *Neomys* erwarten könnte. Auch gilt dies auf diesem Stadium von Pd_2.

4. Die Anlage des dritten unteren Prämolaren fehlt.

5. Im Oberkiefer ist an der Medianpartie der Zahnleiste keine Differenzierung wahrnehmbar.

6. Die Anlage des oberen P^2 ist nur durch eine Anschwellung der Zahnleiste angedeutet, wozu kommt, daß Pd^2 fehlt (oder noch nicht differenziert ist).

Das Vorhandensein dieser obenerwähnten Zahnanlagen, welche bei dem fraglichen Soriciden-Embryo fehlen, kennzeichnet *Neomys*, das Nichtvorhandensein derselben aber ist für *Crocidura* charakteristisch.

Oberkiefer.

Die Zahnleiste bildet einen kontinuierlichen bogenförmigen Wulst, der unmittelbar unter dem Mundhöhlenepithel, mit welchem er zusammenhängt, liegt.

Die Medianpartie der Leiste ist ein Epithelband ohne jede Differenzierung.

Die Zähne sind sehr wenig differenziert, was ja von dem frühen Entwicklungsstadium des Embryos zu erwarten war.

An dem labialen Rande der Zahnleiste sitzen die kappenförmigen Anlagen des Milchgebisses, und die Anlagen der Ersatzzähne liegen an dem lingualen Rande wie große Anschwellungen, von welchen nur die Anlagen des P^4 und des J^3, des großen Schneidezahns, kappenförmig sind.

Neben J^5 fand ich keine Andeutung einer prälactealen Dentition wie bei *Sorex*.

Zwischen P^1 und P^4 ist die Leiste angeschwollen; diese Anschwellung repräsentiert wohl die Anlage des P^2.

Was das Milchgebiß betrifft, sind Anlagen der Zähne Jd^4, Jd^5, Pd^1 und Pd^4 vorhanden.

Von den Molaren ist auf diesem Stadium nur M^1 angelegt; die fragliche Anlage ist kappenförmig. Hinter derselben ist die Zahnleiste mehrere Schnitte durch stark verdickt.

Die zwischen P^4 und M^1 gelegene Zahnleiste ist angeschwollen.

Unterkiefer.

Die ectodermale Einstülpung, welche lingualwärts von J_4 bei den oben beschriebenen Soriciden-Embryonen vorhanden ist, findet sich auch hier (siehe unten).

Die Zahnleiste ist in zwei voneinander getrennte Hälften geteilt. Vor dem großen Schneidezahne ist keine angeschwollene Partie der Leiste zu sehen, wie es bei *Neomys* der Fall ist. Doch gibt es hier eine ziemlich große und sehr deutliche kappenförmige Zahnanlage, welche am vorderen Ende des letztgenannten Zahns und lateralwärts von demselben gelegen ist (Textfig. 45). Nach der Lage zu urteilen, handelt es sich ohne Zweifel um einen Vorgänger des großen Schneidezahns, also um einen Jd_4. Wenn dem so ist, ist es bewiesen, daß J_4 zu der Ersatzdentition gehört.

Fig. 45.

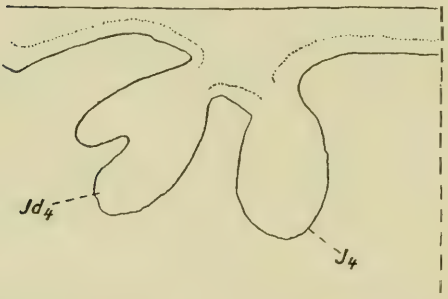

Soriciden-Embryo (10 mm). Unterkiefer. Frontalschnitt. Vorderes Ende des J_4 und die Anlage des resp. Milchzahns (Jd_4). Die unterbrochene Linie repräsentiert die Mediallinie des Kiefers. Vergr. 220.

Handelte es sich dagegen um einen Ersatzzahn, z. B. J_3, so könnte ja nicht die Lage desselben von derjenigen der entsprechenden Zahnanlagen des *Neomys* und des *Sorex* so verschieden sein.

Die große Anlage des J_4 steht auf dem kappenförmigen Stadium; P_1 ist noch knospenförmig, und P_4 steht im Begriff, in das kappenförmige Stadium überzugehen. P_2 und Pd_2 sind durch eine Verdickung angedeutet. P_3 ist nicht angelegt.

Deutliche Anlagen des Pd_1 und Pd_4 sind vorhanden. Dieselben haben das kappenförmige Stadium erreicht.

Die zwischen P_4 und M_1 liegende Zahnleiste ist angeschwollen und zeigt die Andeutung einer Einstülpung an der lingualen Seite.

Wie im Oberkiefer, so ist auch im Unterkiefer nur M_1 angelegt. Die Anlage desselben ist kappenförmig.

Die hinter diesem Zahne liegende Zahnleiste ist stark verdickt.

Zusammenfassung.

Im Oberkiefer bildet die Zahnleiste einen kontinuierlichen Bogen, im Unterkiefer ist dieselbe in zwei voneinander getrennte Hälften geteilt.

Die oben dargelegten Tatsachen bestätigen das schon gewonnene Untersuchungsresultat, daß bei den Soriciden zwei Dentitionen

angelegt werden. Bei diesem jüngsten Soriciden-Embryo, welchen ich untersucht habe, ist das Zahnsystem noch wenig entwickelt. An der labialen Seite der dicken Zahnleiste sitzen die Anlagen des Milchgebisses: im Oberkiefer Jd^4, Jd^5, Pd^1, Pd^4 und im Unterkiefer Jd_4, Pd_1, (Pd_2) und Pd_4. Lingualwärts von diesen liegen die Anlagen der Ersatzzähne wie Anschwellungen, von denen die großen oberen und unteren Schneidezähne kappenförmig sind, sowie die letzten Prämolaren, welche auch auf dem kappenförmigen Stadium stehen.

Fig. 46.

Neomys fodiens. Embryo (17 mm). Unterkiefer. Frontalschnitt. *Ee.* vor J_4 gelegene Einstülpung des Ectoderms. *Zl.* Angeschwollenes Ende der Zahnleiste. Die unterbrochene Linie repräsentiert die Mediallinie des Kiefers. Vergr. 220.

Von den Molaren ist nur M^1 in beiden Kiefern angelegt.

Von besonderem Interesse ist das Vorhandensein der an dem vorderen Ende des unteren großen Schneidezahns und labialwärts von demselben gelegenen, deutlich kappenförmigen Zahnanlage, welche wahrscheinlich den Jd_4, d. i. den Vorgänger des großen unteren Schneidezahns, repräsentiert.

Die zwischen P^4 und M^1 liegende Zahnleiste ist sowohl im Ober- als im Unterkiefer angeschwollen.

Ehe ich den beschreibenden Teil meiner Abhandlung beendige, will ich auf eine Bildung (Textfig. 46, *Ee.*), welche ich oben nur im

Fig. 47a.

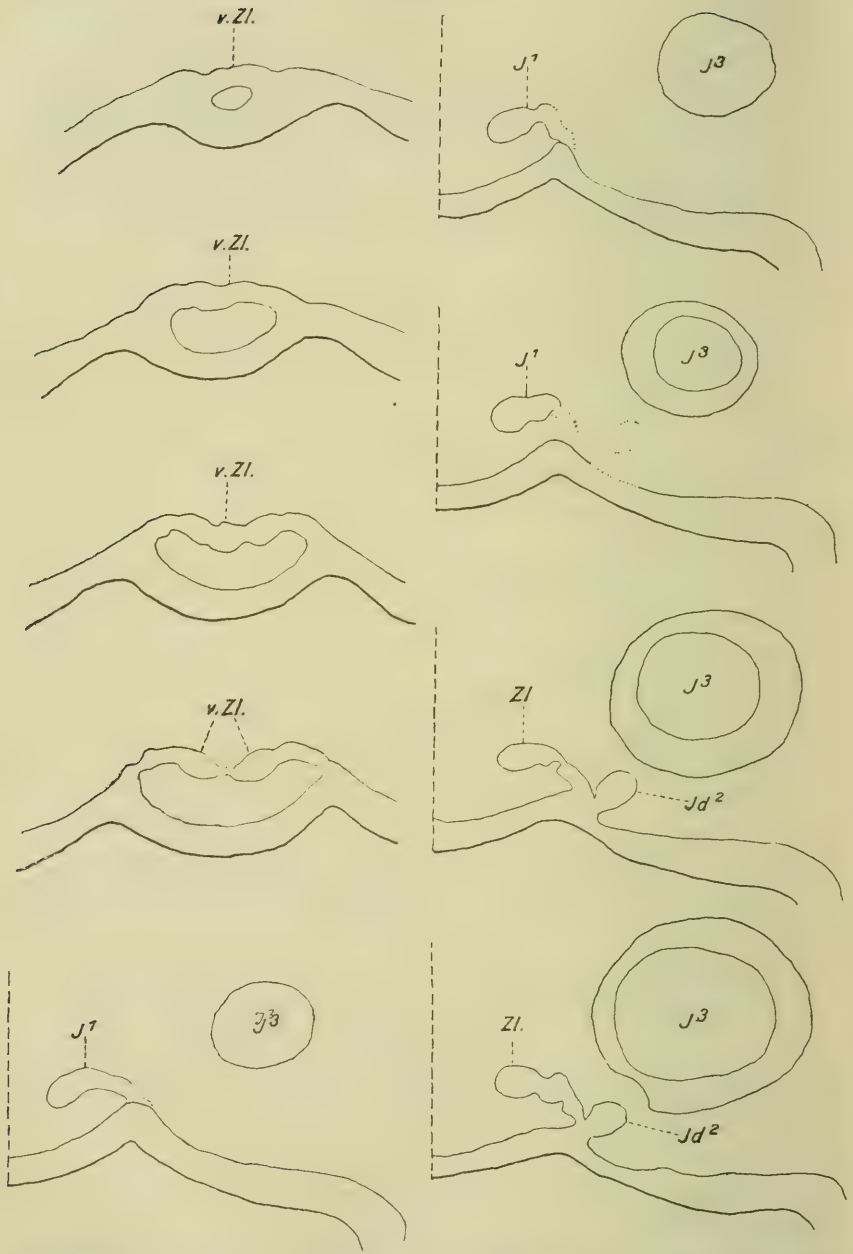

Sorex araneus. Embryo (11 mm). Oberkiefer. Frontalschnitte aus einer lückenlosen Serie, welche der Rekonstruktionsfigur 1 zugrunde liegt, um den vordersten Teil der Zahnleiste (*v.Zl.*), die Anlagen der Zähne J^1, J^2 und Jd^2 zu zeigen. *Zl.* Zahnleiste. Die unterbrochene Linie repräsentiert die Mediallinie des Kiefers. Vergr. 100.

Fig. 47b.

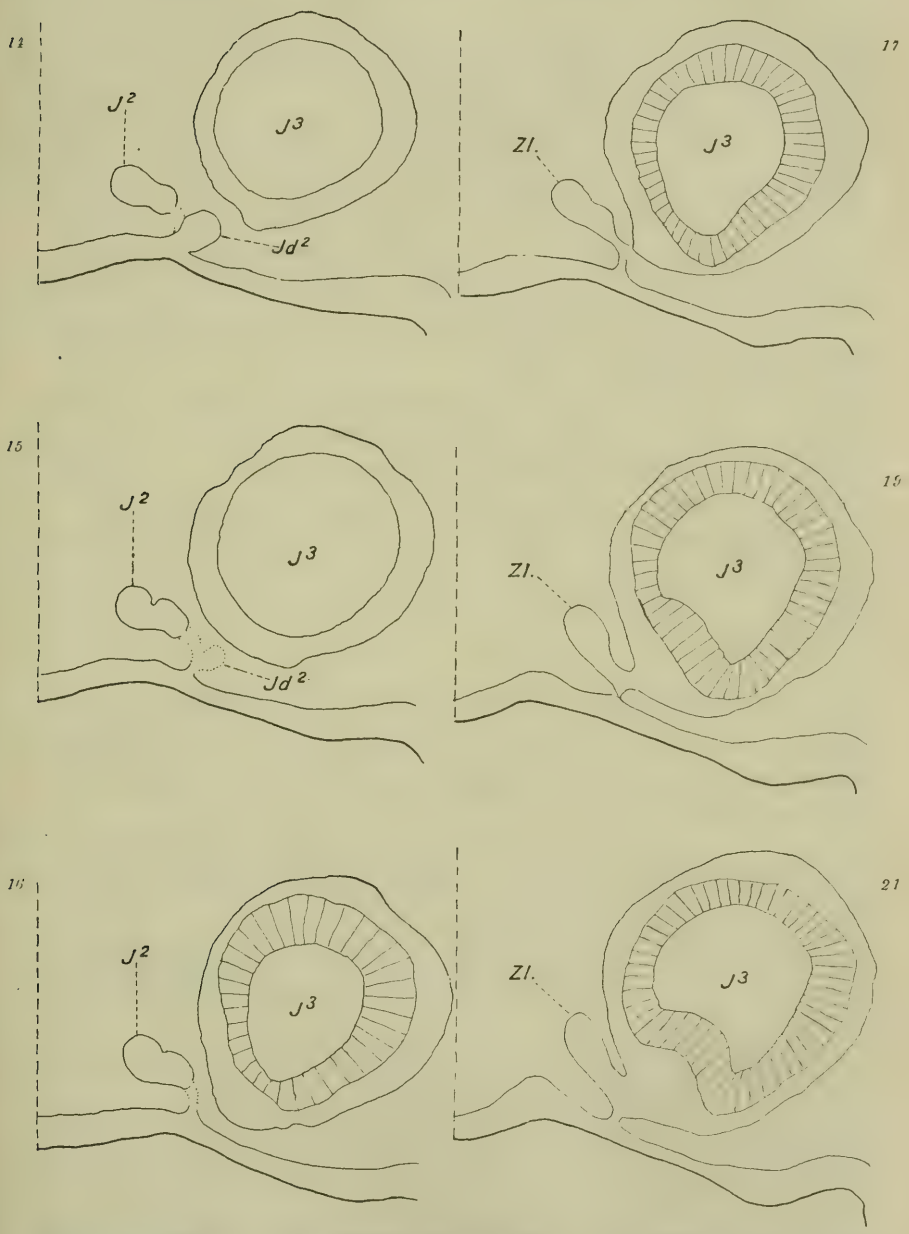

Sorex araneus. Embryo (11 mm). Oberkiefer. Frontalschnitte aus einer lückenlosen Serie, welche der Rekonstruktionsfigur 1 zugrunde liegt, um den vordersten Teil der Zahnleiste (*v. Zl.*), die Anlagen der Zähne J^1, J^2 und Jd^2 zu zeigen. *Zl.* Zahnleiste. Die unterbrochene Linie repräsentiert die Mediallinie des Kiefers. Vergr. 100.

Vorübergehen erwähnt habe, aufmerksam machen. Es handelt sich um eine Einstülpung des Ectoderms, welche an den beiden Seiten vor dem großen Schneidezahne gelegen ist. Wie aus der Textfigur 46 hervorgeht, ist dieselbe schief gegen die Mittellinie des Kiefers gerichtet und liegt an der lingualen Seite des J_4. Das tiefe Ende der Einstülpung ist nach hinten gerichtet, weshalb es an Frontalschnitten als ein quergeschnittenes Rohr hervortritt. Diese Einstülpungen grenzen bei *Sorex* und *Neomys* die vordere Partie ab, welche die Anlagen der unterdrückten vordersten Schneidezähne enthält.

Aus meinen Präparaten geht nicht hervor, ob die Einstülpungen mit der Zahnleiste in Zusammenhang stehen oder nicht.

Weder mit den Lippenfurchen noch mit den Zahnfurchen sind sie zu verwechseln.

Ich habe diese Ectodermeinstülpungen im Unterkiefer bei allen von mir untersuchten Soriciden-Individuen, sowohl bei *Sorex* als auch bei *Neomys* und *Crocidura*, gefunden. Bei dem untersuchten Jungen von *Sorex araneus* sind sie besonders groß und breit.

Gegenwärtig muß ich auf weitere Untersuchung und jede Deutung dieser Bildung verzichten. Ich will hier nur erwähnen, daß ich bei einigen Marsupialien ähnliche Bildungen beobachtet habe.

Ergebnisse der vorliegenden Untersuchung.

Die für die Stammesgeschichte der Soriciden wichtigsten Befunde, welche ich in den oben mitgeteilten Untersuchungen nachgewiesen habe, sind

1. das Vorkommen von mehr als drei Schneidezahnanlagen in den beiden Kiefern des *Sorex araneus* und wahrscheinlich auch im Oberkiefer des *Neomys fodiens*;

2. das Vorhandensein einer zwischen den oberen Zähnen P^4 und M^1 gelegenen, zur Milchdentition gehörenden Zahnanlage bei *Crocidura russula*;

3. das einstige Vorhandensein eines auch in bezug auf die Antemolaren vollzähligen Ersatzgebisses;

4. das Vorhandensein eines rudimentären Milchgebisses bei den untersuchten drei Genera *Sorex*, *Neomys* und *Crocidura*, wie auch das Vorkommen verkalkter Milchzähne bei dem erstgenannten Tiere.

Die unter 1. und 2. genannten Tatsachen weisen auf Ahnen hin, die unter Tieren, welche eine größere Anzahl Zähne als die Monodelphia haben, zu suchen sind.

Die unter 3. und 4. erwähnten Befunde sind wohl zunächst für die Bestimmung der Stellung der Soriciden den übrigen Insectivoren gegenüber von Bedeutung.

Die vordersten Schneidezahnanlagen J^1 und J^2 des Oberkiefers sowie J_1 des Unterkiefers sind als rudimentäre Organe ohne jede Funktion zu betrachten, welche während der Embryogenese zugleich mit den übrigen Ersatzzähnen angelegt werden, aber nie zur Entwicklung gelangen und bei dem erwachsenen *Sorex* spurlos verschwunden sind. Sie sind also als primitive Charaktere, als Erbstücke der Stammformen der Soriciden anzusehen, und sie reden als solche eine deutliche Sprache: daß die Stammformen unter polyprotodonten Säugetieren zu suchen sind.

Da aber die Soriciden alte Tiere sind, welche sich bis in das Oligocän verfolgen lassen, müssen die Ahnen derselben weit zurückliegen; wir sind ohne Zweifel genötigt, bis auf die mesozoischen Säugetiere zurückzugehen, um denselben auf die Spur zu kommen.

Für die Säugetiere der mesozoischen Zeit — wenn wir uns auf die Trituberculata Osborn beschränken — war die Polyprotodontie ein Charakteristikum. Ihr Gebiß war auch heterodont. Trotz der Übereinstimmung in diesen Punkten kann ich doch unter den bisher beschriebenen Fossilien der mesozoischen Periode auf keine bestimmte Tierform hinweisen, aus welcher sich die Soriciden entwickelt hätten. Zwischenglieder sind meines Wissens noch nicht bekannt. Man erinnere sich, um ein Beispiel anzuführen, der enorm entwickelten vordersten Schneidezähne der Soriciden und der nicht besonders stark differenzierten Schneidezähne der bekannten mesozoischen Säugetiere, der fehlenden Eckzähne der ersteren und der kräftigen Eckzähne der letzteren. Die Zahl der gemachten Funde ist jedoch noch ziemlich gering und enthält nur unvollständige Reste. Verschiedene Unterkieferfragmente sind gefunden, von dem Oberkiefer dagegen sind die Reste sehr spärlich.

Als das wichtigste Ergebnis meiner Untersuchung mag jedoch hervorgehoben werden, daß die große Kluft, welche auf Grund der Anzahl der Schneidezähne zwischen den polyprotodonten Säugetieren, die Didelphyiden mitgerechnet, einerseits und den Monodelphia andererseits existiert hat, jetzt überbrückt sein dürfte. Denn durch diese Untersuchung ist das Vorhandensein eines Zwischengliedes festgestellt, indem jetzt bei monodelphischen heterodonten Tieren — Sori-

ciden — Anlagen mehr als dreier Schneidezähne in jeder Kieferhälfte gefunden worden sind.

Unter jetzt lebenden Mammalia, welche eine ungewöhnliche Anzahl Zähne besitzen, ist nur bei den Marsupialien Polyprotodontie mit starker Heterodontie vereinigt. Hierin haben ohne Zweifel die Vorfahren der Soriciden mit den Marsupialien übereingestimmt. Während die hohe Zahl der Schneidezähne sich bei diesen fortgeerbt hat, haben jene während der Phylogenese dieselbe verloren. Bei den beiden Tiergruppen aber ist dieselbe wahrscheinlich als ein Erbe von gemeinsamen Ureltern zu betrachten. Und auf diese Weise lassen sich vielleicht auch viele andere vorhandene Übereinstimmungen zwischen den Marsupialien und den Soriciden — oder wahrscheinlich den Insectivoren überhaupt — erklären. Denn nach meiner Ansicht kann die einstige Polyprotodontie der Soriciden ebensowenig als eine Stütze der Annahme, daß dieselben von jetzt lebenden Marsupialien abstammen, betrachtet werden, als die Übereinstimmung im Gehirnbau zwischen den Marsupialien und vielen Insectivoren zur Stütze dieser Auffassung angeführt werden darf[1]).

Wie oben gesagt, betrachte ich die Bildungen, welche ich als die oberen J^1 und J^2 und den unteren J_1 des *Sorex* bezeichne, als rudimentäre, der Ersatzdentition angehörige Zähne.

Eine andere Deutung der fraglichen Befunde scheint mir kaum möglich.

Daß es sich hier um eine Neuerwerbung von Zähnen handle, wie es z. B. bei den Phociden vorkommt, bei welchen überzählige Prämolaren auftreten[2], ist wohl ausgeschlossen. Bei den Soriciden gibt es ja keine Voraussetzung dafür, keine beschränktere Differenzierung des Gebisses, welches ja stark heterodont ist, keine nachweisbare physiologische Ursache einer Vermehrung der Zähne, keine sekundär verlängerten Kiefer, sondern alles spricht für das Gegenteil, nämlich daß eine Verkürzung der Kiefer der Soriciden stattgefunden hat. Davon zeugt vor allem die große Anzahl unterdrückter Zähne. Daß die kolossal vergrößerten vordersten funktionierenden Schneidezähne den Raum der unterdrückten Zähne ausgefüllt hätten, so daß von keiner tatsächlichen Verkürzung der Kiefer die Rede sein könnte, scheint mir wenig wahrscheinlich. Jedenfalls steht es

---

[1] Leche, 1905.

[2] Leche, 1895. S. 65.

fest, daß bei den Soriciden eine Reduction der Zahl der Antemolaren, aber keine Neuerwerbung bewiesen ist.

Für die Ansicht, daß die fraglichen Zahnanlagen zu der Ersatzdentition gehören, spricht, daß rudimentäre Vorgänger, Jd^2 im Oberkiefer, Jd_1 im Unterkiefer, nachgewiesen sind, und daß sie gleichzeitig mit den übrigen Ersatzzähnen angelegt werden. Man vergleiche, was LECHE[1] hierüber sagt: »Die Anlagen der zu derselben Dentition (Zahngeneration) gehörigen Zähne differenzieren sich gleichzeitig oder nahezu gleichzeitig an der Schmelzleiste.«

Daß die fraglichen Bildungen als Zahnanlagen anzusehen sind, darüber kann man wohl kaum im Zweifel sein. Denn was bedeuteten sonst die Differenzierungen, d. h. die Anschwellungen an dieser vor den großen Schneidezahnanlagen liegenden Partie der Zahnleiste, welche lange, bis daß Verkalkung bei Ersatzzähnen eingetreten ist, persistieren und dann resorbiert werden? Bei bisher untersuchten Monodelphia ist so etwas noch nicht nachgewiesen, sondern die Verbindung der Leistenhälften in der Medianebene ist nur in den frühesten Entwicklungsstadien vorhanden, und diese vorderste Partie zeigt keine Differenzierungen und verschwindet, ehe das Ersatzgebiß entwickelt ist.

Der Umstand, daß aus diesen Anlagen keine ausgebildeten Zähne entstehen, widerstreitet dieser Deutung nicht, da, wie bekannt ist, die rudimentären Organe dadurch gekennzeichnet sind, daß sie im allgemeinen ihre volle Entwicklung nie erreichen.

Zuletzt mag betont werden, daß, wenn man in der Bildung J^1 des Oberkiefers des *Sorex*, welche die am wenigsten entwickelte ist, keine Zahnanlage sehen wollte, man sicherlich nicht den Bildungen J^2 des Oberkiefers und J_1 des Unterkiefers diesen Charakter aberkennen kann. Besonders gilt dies von J^2, welche Bildung sich aufs deutlichste als eine Zahnanlage manifestiert, was sowohl aus Text- als Rekonstruktionsfiguren hervorgeht. Deswegen ist meines Erachtens das Vorhandensein von J^2 allein als ein vollgültiger Beleg für die Ansicht anzusehen, daß die Soriciden ein Zwischenglied zwischen polyprotodonten und monodelphischen Säugetieren bilden.

Bezüglich der eigentümlichen bei *Crocidura russula* gefundenen Zahnanlage, welche ich *Mx* genannt, habe ich oben Gründe angeführt,

---

[1] LECHE, 1895. S. 137.

welche dafür sprechen, daß dieselbe schwerlich eine Milchprämolarenanlage sein kann (ich setze voraus, daß man in die Hypothese einwilligt, daß P^4 der *Crocidura* mit P^4 des *Sorex* homolog ist). Wenn man die fragliche Zahnanlage als einen Milchprämolaren betrachten will, muß man von der Annahme ausgehen, daß die Vorfahren der Soriciden einst fünf Prämolaren gehabt haben. Die mesozoischen Säugetiere aber, auch diejenigen unter ihnen, welche nach der Ansicht Osborns[1] und vieler anderer Forscher als Ahnen der Insectivoren aufgestellt werden können, nämlich die Trituberculata Osborn, haben nicht fünf Prämolaren, sondern die für dieselben typische Anzahl ist im Unterkiefer vier, und auch im Oberkiefer ist die Anzahl, soweit sie bekannt ist, dieselbe[2].

Zwar wird eine größere Anzahl Prämolaren den zwei Gattungen *Amphitherium* und *Peramus* zugeschrieben. Man ist dessen jedoch nicht gewiß, jedenfalls werden sie als Ausnahmen betrachtet. In Zittels »Paläontologie«[3] liest man »*Amphitherium* Blainv.

$$\text{Zahnformel } \frac{?4 \cdot 1 \cdot 5 \cdot 6 \cdot}{} \text{ (unsicher).«}$$

Goodrich[4] schreibt: ». . . The dentition of *A. Oweni* conforms perfectly to this; we find four incisors, a double-fanged canine, followed by eleven teeth, of which five were probably premolars and six molars.« Und in einer Note auf derselben Seite schreibt er: »The second Oxford specimen is the only jaw which shows definite signs of having had five premolars; *A. Oweni* affords no certain evidence in this respect.«

Bei *Peramus* kommen sechs Prämolaren vor, Osborn[5] aber hält dies für eine Ausnahme von der Regel: »The almost invariable presence of four premolars among the mesozoic and recent mammals is a very difficult fact to explain. This genus« — *Peramus* — »and apparently *Amphitherium* are among the few exceptions.«

Nichts Bestimmtes kann jedoch, scheint es mir, betreffs der Anzahl der Prämolaren der mesozoischen Säugetiere behauptet werden. Denn die Gründe, nach welchen die Prämolaren und Molaren bei den Säugetieren der mesozoischen Zeit unterschieden werden, sind ja andere als die Gründe, nach welchen man diese Zähne bei den

[1] Osborn, 1907. S. 22.
[2] Osborn, 1884—1895. 1907.
[3] Zittel, 1891—93. S. 100.
[4] Goodrich, 1893—94. S. 417.
[5] Osborn, 1888. S. 296.

Säugetieren der Jetztzeit voneinander unterscheidet. Bei den letztgenannten Tieren unterscheiden sich die Prämolaren ja von den Molaren dadurch, daß jene gewechselt werden, diese aber nicht. Bei den Säugetieren der mesozoischen Zeit werden sie nach Osborn[1] nur durch die Form voneinander unterschieden. »... the only distinction drawn between molars and premolars is one of form; we have no data as to permanent and deciduous dentition, except possibly in the genus *Triconodon*. The rule adapted is that, where the post-canine teeth are not all alike, the series of like form following the canine are called premolars; and those behind these, of another form, are called molars. This rule has been applied to all genera, excepting *Phascolotherium* and *Diplocynodon*, where all the post-canine teeth are practically alike.«

Wenn es also auf Grund der Anzahl nicht ausgeschlossen, wenngleich wenig wahrscheinlich ist, daß die fragliche Zahnanlage ein Prämolar ist, so gibt es doch andere Gründe, welche für das Gegenteil sprechen, d. i. dafür, daß dieselbe ein Molar ist:

1. Eine der Milchdentition zugehörige Zahnanlage ist gefunden, nichts aber, was als die Spur eines Ersatzzahns gedeutet werden könnte. Alle Ersatzzähne sind jedoch auf dem untersuchten Stadium schon angelegt (vgl. Taf. I, Fig. 3). Der Umstand, daß die Zahnleiste zwischen P^4 und M^1 noch besteht, beweist wohl nichts, da dieselbe zwischen den übrigen Zahnanlagen auf diesem Stadium noch nicht resorbiert worden ist. Bei keinem der von mir untersuchten zwei Crociduren-Embryonen, bei welchen ich die Bildung *Mx* gefunden habe, ist die Zahnleiste hier angeschwollen; zwar zeigt sich an derselben wie eine laterale Leiste, diese aber setzt sich bis an M^1 fort, was aus Taf. I, Fig. 3 erhellt.

Über das Verhältnis zwischen der Zahnleiste und der Zahnanlage *Mx* geben meine Schnitte keine sichere Auskunft, denn die Anlage hat sich schon von der Zahnleiste abgeschnürt. (Man vergleiche die Textfigur 44.)

Vielleicht repräsentiert der neben *Mx* liegende Teil der Zahnleiste die Möglichkeit des Entstehens eines Ersatzzahns ebensowohl oder ebensowenig als die obengenannte neben M^1 liegende Knospe.

2. Die mesozoischen Säugetiere haben sicherlich eine große

[1] Osborn, 1886. S. 360.

Anzahl Molaren gehabt, d. i. Backenzähne, welche nicht gewechselt werden. Wenn es wahr ist, daß die Stammformen der Soriciden unter ihnen zu finden sind, so ist ja das Vorkommen von mehr als drei Molaren bei denselben nicht überraschend. Es finden sich ja bei den Soriciden Spuren von Polyprotodontie. Das Vorhandensein einer rudimentären Molarenanlage wäre nicht unwahrscheinlicher als das Vorkommen von rudimentären Schneidezähnen.

3. Bei recenten Tieren haben wir Beispiele davon, daß sich die Anzahl von vier Molaren fortgeerbt hat; dies ist bei gewissen Marsupialien, wenigstens nach gewöhnlicher Annahme, der Fall.

Auch bei einem Insectivoren, nämlich *Centetes ecaudatus,* ist das Vorkommen von vier Molaren ganz normal[1]. Ich will hier nur an diese Tatsache erinnern, ohne mich gegenwärtig auf eine Homologisierung der Zähne einzulassen.

4. In der Literatur wird ein Beispiel davon erwähnt, daß bei einem Insectivoren ein vollständig entwickelter, zwischen den oberen P^4 und M^1 liegender Zahn vorkommen kann. Ich denke an den von Leche[2] bei *Erinaceus micropus* gefundenen Zahn, welcher mit *Px* bezeichnet worden ist und für einen Prämolaren der dritten (postpermanenten) Dentition gehalten wird. Der verehrte Forscher schreibt hiervon: »Lingualwärts von mehreren der zweiten Dentition angehörenden Zähnen »— bei *Erinaceus europaeus* —« . . . erscheint, wenn der betreffende Schmelzkeim etwa das glockenförmige Stadium erreicht hat, ein freies Schmelzleistenende (‚Knospe'), womit die Möglichkeit einer dritten Dentition gegeben ist.
. . . Daß nun in der Tat — in seltenen Fällen — ein völlig ausgebildeter Zahn aus einer solchen Knospe hervorgehen kann, das beweist der hier abgebildete Schädel eines *Erinaceus micropus* (Textfig. 8), wo lingualwärts vom oberen P^4, neben dessen glockenförmigem Schmelzkeim ich, wie erwähnt, ein freies Schmelzleistenende gefunden habe (Fig. 55), ein vollständig entwickelter Zahn auftritt. Daß der letztere zusammen mit den übrigen fungiert hat, wird durch die Abnützung der Krone sichergestellt.« Und S. 154 sagt er: »Einen direkten Beweis dafür, daß in der Tat innerhalb der Säugetierklasse neue Zähne entstehen können, sehe ich in dem bereits oben nachgewiesenen Auftreten der Dentition IV; jeder Ver-

---

[1] Thomas, 1892. S. 503. [1] Dobson, 1882. S. 67. Pl. 7, Fig. 7.
[2] Leche, 1895. S. 43. Textfig. 8, S. 154.

dacht eines Atavismus ist hierbei ausgeschlossen.« Der Verfasser spricht auch später dieselbe Ansicht aus[1].

Bei den Soriciden kommen auch, wie ich vorher beschrieben habe, linguale, neben verschiedenen Ersatzzähnen gelegene Knospen vor. Diejenigen, welche neben dem oberen J^3 und dem unteren J_4 gelegen sind, sind besonders groß und angeschwollen, so daß man dieselben von einer Zahnanlage auf dem knospenförmigen Stadium nicht unterscheiden kann.

Daß solche Knospen von der Möglichkeit einer postpermanenten Dentition zeugen, ist eine Ansicht, welche viele Forscher teilen. Aber soviel ich weiß, gibt es in der Literatur kein sicheres Beispiel davon, daß man an einem heterodonten Säugetiergebiß die Entwicklung einer solchen knospenförmigen Anlage zu dem fertigen funktionierenden Zahne verfolgt hat. Die Auffassung, daß aus einer solchen Knospe ein vollständig entwickelter funktionierender Zahn entstehen kann, kann wohl noch nicht als hinreichend entwicklungsgeschichtlich begründet angesehen werden. Dagegen findet man, daß im Laufe der Entwicklung diese Knospen im allgemeinen resorbiert werden; so geht es denjenigen, welche bei den Soriciden vorkommen, und nach den Untersuchungen Leches ist dies auch bei *Erinaceus europaeus* der Fall.

Betreffs der Ontogenie des fraglichen *Px* gibt uns der ebengenannte Verfasser keinen sicheren Bescheid, denn zwischen dem Vorhandensein einer neben P^4 gelegenen lingualen Knospe bei *Erinaceus europaeus* und dem Vorkommen eines zwischen P^4 und M^1 gelegenen fertigen Zahnes bei *Erinaceus micropus* ist ein langer Schritt. Wenn auch der Zahn *Px* bei *Erinaceus europaeus* gefunden worden wäre — und wäre die linguale Knospe noch kräftiger entwickelt, als dies, der Fig. 55 nach zu urteilen, der Fall ist —, so könnte ja dies nicht als ein Beweis für die Behauptung, daß sich die Knospe zu dem Zahne *Px* ausgebildet hat, angeführt werden, wofern man die Entwicklung derselben nicht verfolgt hat.

Der Umstand, daß *Px* innerhalb der Zahnreihe liegt, beweist wohl eigentlich nichts betreffs der vorliegenden Frage. Es ist doch nicht ungewöhnlich, daß Zähne, welche rudimentär sind oder deren Auftreten nicht als ein normaler Zustand an-

[1] Leche, 1902. S. 24.

gesehen werden kann, innerhalb oder außerhalb der Zahnreihe gelegen sind.

Wenn es auch nicht unmöglich ist, so scheint es mir wenig wahrscheinlich, daß sich *Px* aus einer solchen lingualen Knospe entwickelt habe, d. i. daß dieser Zahn einer postpermanenten Dentition angehöre. Bewiesen ist es jedenfalls nicht. In dem Zahne *Px* haben wir also gar keinen zuverlässigen Beleg dafür zu sehen, daß »ein völlig ausgebildeter Zahn aus einer solchen Knospe hervorgehen kann«.

Eine andere Hypothese ergibt sich hier von selbst, nämlich daß *Mx* bei *Crocidura russula* und *Px* bei *Erinaceus micropus* homologe Bildungen sind (ich setze ohne weiteres voraus, daß der mit P^4 bezeichnete Zahn des letztgenannten Tieres dem wirklichen vierten Prämolaren entspricht). Wenn *Px*, von welchem Zahne wir wissen, daß er bei einem Individuum, bei welchem die Milchzähne verschwunden sind und welches mit einem vollständig entwickelten, sogar abgenutzten permanenten Gebisse ausgerüstet ist (was aus Leches Textfig. 8 erhellt), auftritt, und von welchem Zahne wir außerdem wissen, daß er zusammen mit den übrigen Zähnen fungiert hat, wovon die abgenutzte Krone zeugt, aus einer mit der tatsächlich vorkommenden Zahnanlage *Mx* homologen Bildung entstanden ist, dann muß *Px* ein Molar sein, und vice versa, wenn sich eine Anlage wie *Mx* unter günstigen Umständen bei einem Individuum zu einem Zahne wie dem tatsächlich vorkommenden *Px* entwickeln kann, dann muß *Mx* eine Molarenanlage sein. Ich will daran erinnern, daß bei einem *Erinaceus*-Jungen eine knospenförmige Zahnanlage im Unterkiefer hinter Pd_4 gefunden worden ist, und daß im Oberkiefer die Zahnleiste hinter dem Schmelzkeim des P^4 sich eigentümlich differenziert zeigt[1].

Für und gegen die Deutung, daß *Px* ein atavistisch auftretender Prämolar ist, sprechen dieselben Gründe, welche ich oben betreffs der Anzahl der Prämolaren der recenten und der mesozoischen Säugetiere angeführt habe.

Doch: »Prämolar oder Molar«, das ist eine Frage, welche wir bis auf weiteres als eine offene zu betrachten haben. Welche Alternative man auch wähle, das Vorhandensein der Zahnanlage *Mx* weist auf die mesozoischen Säugetiere hin, bei welchen eine größere Anzahl Molaren (und Prämolaren) als bei den

[1] Leche, 1895. S. 30 u. 41.

recenten heterodonten Säugetieren (*Myrmecobius* ausgenommen) vorkommt.

Von größerem Interesse ist die Frage, ob der Zahn *Px* des *Erinaceus micropus* der Zahnanlage *Mx* der *Crocidura russula* homolog ist, denn in diesem Falle wäre betreffs *Px* ein Atavismus festgestellt.

In diesem Zusammenhange mag hervorgehoben werden, daß, wenn die Hypothese, daß es sich betreffs *Mx* um einen Molaren handelt, welcher, gleichzeitig mit den Milchprämolaren angelegt, einst zusammen mit ihnen fungiert hat und gleichzeitig mit ihnen reduziert worden ist, sich bewähren würde, so hätte die Ansicht, daß die Molaren der ersten Dentition angehören, eine unbedingte Bestätigung gefunden.

Auf die genetischen Beziehungen der Soriciden zu den übrigen Insectivoren kann ich mich gegenwärtig nicht einlassen; dazu ist ja auch eine eingehende Untersuchung der Zähne der erwachsenen Tiere nötig. Nur einige Bemerkungen seien hier gemacht.

Durch die während der Embryogenese auftretende große Anzahl Zahnanlagen — ich erinnere besonders an diejenigen der Zähne *C*, J_2 und J_3 — haben sich die Soriciden — zunächst gilt dies von *Sorex* und *Neomys* — als sehr alte Tiere dokumentiert und schließen sich an die ältesten Insectivoren, z. B. *Gymnura, Hylomys, Talpa,* welche alle ein vollzähliges Gebiß haben, an.

Ohne Zweifel ist mit Rücksicht auf den Oberkiefer die Reduction des J^1, J^2 und vielleicht auch des *C* ein alter Vorgang, während die Anzahl der Prämolaren wahrscheinlich relativ spät vermindert worden ist. Bei einigen Genera: *Sorex, Blarina, Soriculus,* sind die Prämolaren vollzählig, d. h. vier, bei anderen ist ihre Anzahl bis auf drei oder zwei reduziert. Als Übergangsformen können folgende Species erwähnt werden: *Soriculus quadraticauda*[1], bei welchem die zwei mittleren Prämolaren rudimentär sind; *Soriculus caudatus*[1], welcher drei Prämolaren hat, von denen der mittlere sehr klein ist; *Myosorex varius*[2], bei dem — wenigstens gilt dies von dem von mir in dem Museum Berlins untersuchten Schädel — der mittlere Prämolar, innerhalb der Zahnreihe gelegen, so klein ist, daß er kaum das Zahnfleisch hat durchbrechen können; *Crocidura russula,* welche in der Regel als erwachsen zwei Prämolaren hat.

[1] Vgl. Weber, 1904. Fig. 292.

[2] Dobson, 1890. Part. III Pl. 25, Fig. 1*a*.

Bei dem Embryo wird jedoch noch einer angelegt, wie ich vorher nachgewiesen habe, und bei dem erwachsenen Tiere können auch drei Prämolaren auftreten[1]. Hieraus erhellt, daß *Crocidura russula* eine Übergangsform zwischen den Gruppen *Pachyura* und *Crocidura* ist.

Dürfte man aus dem Zeitpunkte der vollständigen Resorption rudimentärer Organe etwas Bestimmtes folgern, so wäre betreffs der Reduction der vorderen Schneidezähne der Oberkiefer dem Unterkiefer vorangegangen, denn während die oberen J^1 und J^2 nur bei jungen Embryonen zu finden sind, bestehen Reste der drei vorderen unteren Schneidezähne bis nach der Geburt. Betreffs des Umfangs der Reduction ist derselbe im Unterkiefer größer, denn bei allen erwachsenen Soriciden besteht im Unterkiefer nur ein Schneidezahn, im Oberkiefer dagegen mehrere. Und die volle Anzahl Prämolaren kommt im Unterkiefer niemals vor. Alle bekannten Soriciden haben zwei untere Prämolaren, eine Species, nämlich *Myosorex varius*, ausgenommen, welche drei hat.

Bei *Myosorex varius* hat Dobson[2] einen rudimentären Zahn gefunden, welcher zwischen dem zweiten und dem dritten Zahne des Unterkiefers gelegen ist. Bei dem von mir untersuchten Exemplare von dieser vielfach interessanten Spitzmaus habe ich denselben Zahn gefunden. Er liegt dicht an dem vorangehenden Zahne und sieht wie ein Höcker desselben aus; er ist nicht ohne starke Lupe sichtbar.

Dobson hält es für wahrscheinlich, daß dieser Zahn der Eckzahn des Unterkiefers ist, welcher also bei *Myosorex varius*, aber bei keiner anderen der betreffenden Familie angehörenden Species vorkomme.

Auf Grund der obigen Untersuchung darf ich behaupten, daß dieser Zahn kein Eckzahn, sondern der zweite Prämolar ist, welcher bei dem erwachsenen *Myosorex varius* besteht, bei den übrigen untersuchten Soriciden aber — *Sorex, Neomys, Crocidura* — nur bei dem Embryo auftritt. *Myosorex varius* kann also unter den lebenden Soriciden das ursprünglichste Gebiß aufweisen.

Das einstige Vorhandensein der vier unteren Prämolaren ist nicht nur durch die angeführten embryologischen Befunde bewiesen, sondern wird auch von der Paläontologie bestätigt.

---

[1] Dobson, 1890. Part III. Pl. 26, Fig. 8. u. 9.
[2] Dobson, 1886, 1890. Part III. Pl. 25, Fig. 1.

Scott[1] hat bei *Protosorex crassus,* einer der Tertiärzeit Amerikas angehörenden Spitzmaus, vier kleine, dicht aneinandergedrängte Zähne mit zusammengedrückten, meißelähnlichen Kronen gefunden, welche zwischen den Molaren und dem großen Schneidezahne des Unterkiefers gelegen sind. Der erste und der vierte derselben sind größer und mehr hervorragend als die übrigen. Es ist zu bedauern, daß der verehrte Verfasser uns keine Abbildung dieser Zähne gegeben hat.

Betreffs der Homologisierung dieser Zähne spricht er sich nicht aus. Beim Vergleich der in der obigen Untersuchung dargelegten embryologischen Tatsachen und der angeführten Beschreibung scheint es mir doch höchst wahrscheinlich, daß die fraglichen Zähne die vier unteren Prämolaren repräsentieren.

Gehen wir nun zu der Frage über, welcher obere Prämolar bei *Neomys* und *Crocidura* verschwunden ist, so sei auf folgendes aufmerksam gemacht.

Bei *Sorex*, welcher ja alle vier Prämolaren besitzt, zeigt sich im Embryonalleben P^2 schwächer als P^3 (vgl. Taf. I, Fig. 1), seine Entwicklung ist im Vergleich mit derjenigen des letzteren verzögert, sein Vorgänger ist wenig entwickelt, wird frühzeitiger resorbiert und verkalkt nie.

Die Annahme liegt deshalb nahe, daß auch bei dem erwachsenen Tiere P^2 schwächer, d. i. mehr reduziert sei. Bei *Erinaceus*[2] ist beobachtet worden, daß sowohl im Oberkiefer als im Unterkiefer die schwächsten Zähne von Anfang an in ihrer Ausbildung zurück sind und zuletzt fertig werden, und daß sie »diejenigen Antemolaren sind, welche nicht gewechselt werden«. Bei *Sorex* ist dies aber nicht der Fall, sondern vielmehr das Gegenteil. Denn bei dem erwachsenen *Sorex araneus* ist P^3 kleiner als P^2.

Dies wird aufs deutlichste durch die vorzüglichen Abbildungen amerikanischer Spitzmäusezähne, welche wir den Herren Merriam und Miller verdanken, veranschaulicht. — Ich selbst habe leider keine Gelegenheit gehabt, amerikanische Spitzmäuse zu untersuchen. — Hier sei z. B. *Sorex personatus* erwähnt[3], bei welchem P^3 von variierender Größe und bei gewissen Individuen sicherlich nicht ohne Lupe sichtbar ist. In derselben Weise verhält sich der

[1] Scott, 1894. S. 446.
[2] Leche, 1895. S. 34 u. 35.
[3] Miller, 1895. Taf. IV, Fig. 1, 5, 6, 7.

fragliche Zahn bei vielen anderen Arten; man vergleiche die Abbildungen von *Sorex fumeus*, *S. merriami*, *S. longirostris*[1] usw.

Bei einigen Arten von *Blarina*: *B. brevicauda*, *B. telmalestes*, *B. carolinensis*[2], kommen vier obere Prämolaren vor, von denen P^3 immer rudimentär ist und bei dem letztgenannten Tiere innerhalb der Zahnreihe gelegen ist.

Auf Grund der angeführten vergleichend-anatomischen Befunde finde ich es am wahrscheinlichsten, daß P^3 bei *Neomys* und *Crocidura* verschwunden ist. Die Prämolarenanlage, welche ich bei den Embryonen von *Crocidura* gefunden habe, repräsentiert also, falls diese Deutung richtig ist, P^2. Doch kann man ja nur nach einer entwicklungsgeschichtlichen Untersuchung ein bestimmtes Urteil darüber abgeben, und die ebengenannte Deutung kann nur in dem Falle als definitiv gelten, daß sich dieselbe durch eine solche Untersuchung bestätigt.

Mit Rücksicht auf die unteren Prämolaren ermöglichen die embryologischen Befunde die Annahme, daß P_3, dessen Rudimente so unbedeutend sind, frühzeitiger reduziert worden ist als P_2, dessen Reste und Vorgänger ein so kräftiges Aussehen haben und dessen Anlage sich sogar bei einer Species, *Myosorex varius*, zu einem während des ganzen Lebens bestehenden, obgleich rudimentären Zahne entwickeln kann.

Was die Frage, welche die Wirkung der Reduction ist, angeht, so gilt bezüglich der Soriciden, was Winge und Leche[3] betreffs vieler anderen Insectivoren gesagt haben. Der letztgenannte Forscher hat die Antwort in folgender Weise formuliert: »Durch die höhere und intensivere Arbeitsleistung, welche einzelnen Teilen des Gebisses auferlegt ist, werden diese differenziert, höher spezialisiert und infolgedessen andere gänzlich entlastet und deshalb so reduziert, daß sie allmählich gar nicht mehr zur Ausbildung kommen.« Bei den Soriciden sind es die vordersten funktionierenden Schneidezähne, welche durch eine höhere Arbeitsleistung eine für so kleine Tiere phänomenale Entwicklung erreicht haben. Dadurch sind vermutlich in beiden Kiefern die vor denselben liegenden Schneidezähne überflüssig gemacht worden und sind der Rückbildung, ja sogar der vollständigen Reduction anheimgefallen. Dieser Spezialisierung der Schneidezähne verdanken ohne Zweifel die Soriciden auch den Verlust der Eckzähne und die verminderte Anzahl der Prämolaren.

[1] Merriam, 1895. Taf. IX, Fig. 2, 4, 6.
[2] Merriam, 1895. Taf. II, Fig. 1, 4, 5. Taf. III, Fig. 12.
[3] Leche, 1895. S. 142.

Wie viele Dentitionen treten bei den Soriciden auf? — Durch die obigen Untersuchungen ist es festgestellt, daß ein Milchgebiß bei den Genera *Sorex*, *Neomys* und *Crocidura* angelegt wird und daß bei *Sorex* verkalkte Milchzähne vorkommen. Die Soriciden haben also die Monophyodontie noch nicht erreicht, obgleich sie unter den Insectivoren auf diesem Wege am weitesten gekommen sein dürften. Des schön angelegten Milchgebisses des 10 mm langen *Crocidura*-Embryos eingedenk, halte ich es für wahrscheinlich, daß es auch bei den übrigen Soriciden angelegt wird.

Bezüglich des rudimentären Milchgebisses schließen sich die Soricidae den Talpidae an, bei welcher Familie es bei den sehr jungen Talpen besteht. Bei anderen Maulwürfen aber, *Scalops*, *Condylura cristata*, werden die Milchzähne, wenigstens die Mehrzahl derselben, resorbiert, ohne das Zahnfleisch durchbrochen zu haben[1].

Außer dem Milch- und Ersatzgebisse zeigen sich bei *Sorex araneus* auch Spuren von noch einer Dentition, wie ich oben beschrieben habe, was auch die Rekonstruktionsfigur Taf. I, Fig. 1 *Pl* aufs deutlichste veranschaulicht. Aus der lingualen Anschwellung entsteht J^5, der dritte funktionierende Schneidezahn. Da dieser gleichzeitig mit den übrigen Ersatzzähnen angelegt und entwickelt wird und zusammen mit ihnen funktioniert, kann man wohl mit größter Wahrscheinlichkeit annehmen, daß er derselben Dentition wie die Ersatzzähne angehört. In solchem Falle muß die laterale Knospe Jd^5 den Milchzahn repräsentieren, und die laterale Knospe *Pl* ist dann als der Rest einer noch älteren Dentition — der prälactealen — zu betrachten.

Von großem Interesse ist es, daß auch bei *Erinaceus europaeus*, und zwar neben dem dritten Schneidezahne, ähnliche Bildungen der Zahnleiste vorkommen[2]. Dies scheint mir zugunsten der oben ausgesprochenen Ansicht zu sprechen. Denn, wenn bei *Erinaceus* die große linguale Anlage den J^3 repräsentiert, so müssen die nebenan liegenden lateralen Knospen wie bei *Sorex* gedeutet werden, und diejenige, welche Leche als die Milchzahnanlage gedeutet hat, muß dann als der Rest eines prälactealen Zahns angesehen werden. Diese Deutung harmoniert auch besser mit der Beobachtung des Verfassers, daß die letztere Bildung aus einer oberflächlichen lateralen Leiste hervorgeht, welche als Rest »einer der ersten Dentition

[1] Leche, 1895. S. 53, 55.

[2] Leche, 1895. Taf. VI, Fig. 38—40, 43, 44.

vorangegangenen älteren Zahngeneration« bezeichnet wird (l. c. S. 42).

Die Milchzahnanlage ist bei *Erinaceus* — nach den Figuren zu urteilen — noch mehr reduziert als bei *Sorex* und wird frühzeitiger als der prälacteale Rest resorbiert.

Die Unsicherheit, welche bisher über das Vorhandensein des Milchgebisses der Soriciden geherrscht hat, ist durch die obige Untersuchung beseitigt, und dazu sind Spuren noch einer — wahrscheinlich prälactealen — Dentition nachgewiesen. Bei den Soriciden haben wir also wenigstens mit drei Dentitionen zu rechnen.

In diesem Zusammenhange mag auf die interessante Tatsache aufmerksam gemacht werden, daß zwei bei den Soricidae nachgewiesene eigentümliche Befunde sich auch bei den Erinaceidae wiederfinden, nämlich teils der ebengenannte Rest einer prälactealen Dentition, welcher sich neben demselben Zahne in derselben Weise manifestiert, teils das Vorhandensein einer überzähligen, zwischen dem oberen permanenten P^4 und M^1 gelegenen Zahnbildung.

Die von mir untersuchten Soriciden bilden mit Rücksicht auf die Zähne eine Serie, deren Extreme die Genera *Sorex* und *Crocidura* sind und in welcher das Genus *Neomys* die vermittelnde Stellung einnimmt.

Sorex araneus zeigt sich am meisten primitiv,

1. weil bei ihm die Spuren von Polyprotodontie am deutlichsten sind,

2. weil ein vollzähliges Ersatzgebiß bei ihm angelegt wird, soweit die mir vorliegenden Stadien eine Beurteilung erlauben,

3. weil alle vier oberen Prämolaren während des ganzen Lebens persistieren,

4. weil das Milchgebiß sowohl bezüglich der Anzahl als des Entwicklungsgrades der Zähne — verkalkte Milchzähne sind ja nachgewiesen worden — am wenigsten reduziert ist.

Crocidura russula bildet das andere Extrem dadurch,

1. daß keine Schneidezahnanlagen, welche von Polyprotodontie zeugen könnten, vorhanden sind,

2. daß mehrere Ersatzzähne, z. B. die Eckzähne, die unteren J_2, J_3 und P_3, nicht einmal angelegt werden,

3. daß die Anzahl der funktionierenden oberen Prämolaren um die Hälfte vermindert worden ist,

4. daß das Milchgebiß, in hohem Grade reduziert, frühzeitig, ohne zu verkalken, resorbiert wird.

Die vermittelnde Stellung des *Neomys fodiens* zeigt sich darin,

1. daß Spuren von Polyprotodontie wahrscheinlich vorhanden sind,
2. daß wenigstens im Unterkiefer ein vollzähliges Ersatzgebiß angelegt wird,
3. daß die Anzahl der oberen funktionierenden Prämolaren nur um einen vermindert ist,
4. daß, wie aus den Figuren ohne weiteres ersichtlich, das Milchgebiß nicht gerade so viel reduziert ist wie bei *Crocidura*, sicherlich aber doch nie verkalkt.

Zuletzt weise ich darauf hin, daß die Befunde, welche durch meine Untersuchung anderer Organsysteme im Teil I dieser Arbeit nachgewiesen worden sind, erst im Lichte des Resultates dieser Untersuchung ihre richtige Deutung erhalten können. Denn durch den hier gegebenen Fingerzeig betreffs der Ahnen der Soriciden können hoffentlich die niedrige Organisationsstufe des Gehirns, Eigentümlichkeiten der Muskulatur, des Genitalsystems usw. leichter verständlich werden.

Hierzu möchte ich fügen, daß, wenn es mir gelungen ist, durch die vorliegende Untersuchung Beziehungen zwischen den Soriciden und anderen Säugern nachzuweisen, sich das Resultat auch auf die übrigen Insectivoren bezieht, insofern sie in genetischem Zusammenhange mit den Soriciden stehen.

Nicht nur aber für die Ordnung der Insectivora ist das Resultat dieser Untersuchung von Bedeutung, sondern für die Unterklasse der Monodelphia überhaupt, weil hier auf Tierformen hingewiesen wird, welche auf Grund niedriger Organisationsverhältnisse des Gebisses als Zwischenglieder zwischen den polyprotodonten und monodelphischen Säugetieren aufzufassen sind.

Frühere Untersuchungen.

In »Systema Naturae« (12. Ausgabe, 1766) rechnet Linné *Sorex* zu der Ordnung Ferae und charakterisiert diese Gattung in folgender Weise:

> Dentes Primores superiores II bifidi.
> Inferiores IV: intermediis brevioribus.
> Laniarii utrinque plures.

Seit den Tagen Linnés haben jedoch die Ansichten über die Zähne der Spitzmäuse vielmals gewechselt; man könnte sogar sagen, daß so viele Zahnformeln aufgestellt worden sind, als es Verfasser gibt, die darüber geschrieben haben. Besonders über die Bestimmung der mittleren Zähne, d. i. der Prämolaren, hat Ungewißheit geherrscht; auch die großen vordersten Schneidezähne sind verschieden gedeutet worden. Mit wenigen Ausnahmen, z. B. Daubenton (1756, 1760), welcher in seiner detaillierten, von schönen Abbildungen begleiteten Beschreibung in »Histoire de l'Académie des Sciences«[1] den Spitzmäusen sowohl Schneidezähne als Eckzähne aberkennt und alle Zähne als Backzähne betrachtet, und Isid. Geoffroy Saint-Hilaire (1827), welcher die großen Schneidezähne für Eckzähne hält und also das Vorhandensein der Schneidezähne leugnet, sind die älteren Forscher vor Peters im allgemeinen der Ansicht gewesen, daß die Spitzmäuse $\frac{2}{2}$ Schneidezähne besitzen. E. Geoffroy Saint-Hilaire spricht (1811) die Vermutung aus, daß der erste Zahn ein Schneidezahn ist und die drei oder vier folgenden kleine Eckzähne sind (S. 173):

»Mâch. sup. 2 incisives: 6 ou 8 canines: 8 molaires,
Mâch. inf. 2 » 4 » 6 » .«

Später aber (1815 [S. 308]) schreibt er: »Des quatre dents qui suivent les incisives la première peut être considérée comme une canine et les trois autres comme molaires. . . . Il n'est pas aussi aisé d'assigner de même des noms aux dents de la mâchoire inférieure.« F. Cuvier (1825 [S. 58 u. 59]) beschreibt die Zähne einer Spitzmaus (vermutlich eines *Neomys*) und bildet dieselben auch ab. Er bestimmt sie in folgender Weise: $J\frac{2}{2}$ $C\frac{0}{0}$ Fausses molaires $\frac{10}{4}$ molaires $\frac{6}{6}$, welche Zahnformel er auf sämtliche Spitzmäuse bezieht: »C'est une grande musaraigne de l'Ile de France qui nous a donné ce système de dentition, et il est exactement le même que celui des diverses musaraignes de l'Europe.«

Den oberen P^4 beschreibt F. Cuvier mit folgenden Worten: ». . . Celle-ci est très grande, tranchante, avec une partie plate et saillante à sa base interne, ce qui lui donne beaucoup de ressem-

[1] Es ist auffallend, daß Daubenton trotz dieser Ausführlichkeit den mittleren oberen Prämolaren bei *Neomys* übergangen hat. (Vgl. l. c. Pl. II, Fig. 1.)

blance avec les molaires carnassières des animaux les plus carnivores.«

G. Cuvier hat in »Le Règne animal« (1829) den Spitzmäusen einen Platz in der dritten Ordnung, les Carnassiers, gegeben, als deren zweite Familie er »les Insectivores« aufgestellt hat. Hier findet man eine Zahnformel wieder, welche nur mit einiger Namensveränderung mit der von F. Cuvier aufgestellten übereinstimmt.

In »Leçons d'anatomie comparée«, ausgegeben von Duvernoy (1835 [S. 243]), ist die Ansicht Cuviers über den Zahnwechsel ausgesprochen. Nach ihm kommt bei den Spitzmäusen nur eine einzige Dentition vor. Hierfür werden verschiedene Gründe angegeben: daß die Zähne früher als die Kiefer verknöchern, daß ihre Form und Anzahl bei den jungen wie bei den erwachsenen Tieren dieselben sind, daß sie mit den Kieferknochen verwachsen sind usw.

Duvernoy hat (1835 [S. 7]) seine Deutung der funktionierenden Zähne mit folgenden Worten angegeben: »Cependant j'avoue qu'il ne me paraitrait raisonnable de donner deux dénominations aux petites dents placées entre l'incisive et la première molaire et je serais tenté de les regarder toutes, soit comme des canines dont elles font l'office par leur forme et leur position, soit plutôt comme des incisives étant presque toutes implantées dans les os de ce nom.«

Im Unterkiefer finden sich nach ihm drei Molaren; der erste Zahn ist ein Schneidezahn, und die zwei folgenden haben dieselbe Form wie die entsprechenden Zähne des Oberkiefers. Das Resultat, zu dem Duvernoy gekommen ist, ist, daß die Spitzmäuse eine abnorme Dentition haben.

Rücksichtlich des Zahnwechsels ist er fortwährend der Ansicht, welche in »Leçons d'anatomie comparée« ausgesprochen ist, daß bei den Spitzmäusen nur eine Dentition vorkommt (S. 27): »Cette circonstance remarquable que les dents dans cette jeune musaraigne sont en même nombre et de même forme que dans l'adulte me fait douter qu'il y ait dans les musaraignes des dents de lait et des dents de remplacement.«

Später hat jedoch Duvernoy ganz andere und sonderbare Beobachtungen hierüber veröffentlicht. In seiner Arbeit »Sur des dents des musaraignes« (1842 [S. 72]) erzählt er, daß im Monat Juli alle Zähne gleichzeitig gewechselt werden, und daß der Zahnwechsel, welcher bei den erwachsenen Tieren stattfindet, nur sehr kurze Zeit dauern kann, da die Tiere während desselben nicht imstande sind, Nahrung einzunehmen. Er spricht auch von der Möglichkeit eines

mehrmaligen Zahnwechsels und von den eigentümlichen Wirkungen desselben auf den ganzen Organismus (S. 69): »Tous les os du crâne m'ont paru ramollis ou moins solides que dans l'état ordinaire de santé et se disloquant facilement. L'estomac et le canal intestinal étaient absolument vides d'aliments ou de résidus alimentaires; le foie était mou et en apparence très-huileux.«

Blainville hat in »Ostéographie des mammifères« (1839—64 [S. 54]) den Versuch gemacht, das Gebiß der Spitzmäuse in Übereinstimmung mit dem der übrigen Insectivoren zu bringen. Um die hierfür nötige Anzahl Zähne zu erhalten, teilt er den Spitzmäusen mehr Zähne zu, als sie wirklich haben, indem er die Zacken der großen Schneidezähne für Zähne hält; nach ihm repräsentiert nämlich jeder dieser Zähne zwei oder sogar drei besondere Zähne.

Auf diese Weise bekommt *Sorex araneus* im Oberkiefer 11 und im Unterkiefer 7 oder 8 Zähne: Im Oberkiefer: »trois incisives, une canine, trois fausses molaires, une principale et trois arrière-molaires«, im Unterkiefer: »deux ou trois incisives, point de canine, deux avant-molaires et trois molaires vraies«. Er räumt auch ein, daß das Gebiß der Spitzmäuse noch mehr abnorm als dasjenige der Maulwürfe ist, da die Abnormität sich auf die Anzahl, die Form und die Proportionen bezieht. Aber S. 88 schreibt er: »Pour moi la formule dentaire des Musaraignes, par exemple peut être exprimée dans son système de notation

$$\frac{8—9 \text{ ou } 10}{6} \text{ dents de chaque côté savoir } \frac{3}{0} \text{ incis. } \frac{1}{2} \text{ can. } \frac{5—6 \text{ ou } 7}{4} \text{ mol.}$$

$$\left(\frac{2—3 \text{ ou } 4}{0} \text{ avant-mol. } \frac{1}{1} \text{ principale } \frac{3}{3} \text{ arrière-mol.}\right)\text{«.}$$

Nach folgenden Worten zu urteilen, scheint er der Ansicht zu sein, daß kein Zahnwechsel stattfindet (S. 62): »Une musaraigne de l'Inde, dont les os du crâne étaient encore parfaitement distincts . . . m'a montré le système dentaire tout à fait semblable à celui de l'adulte, quoiqu'il fût encore en grande partie couverte par les gencives, et je n'ai pas vu que l'âge y apportât aucun changement notable.«

In Owens »Odontography« (1840—45) wird dem Zahnsystem des *Sorex araneus* (jetzt *Crocidura russula*) eine besondere Behandlung gewidmet.

Bezüglich der Ersatzzähne ist Owen der Ansicht, daß die fragliche Spitzmaus folgende Zähne besitzt (S. 417—418):

$$J\,\frac{1}{1}\;C\,\frac{0}{0}\;P\,\frac{3}{2}\;M\,\frac{4}{3}.$$

Er sagt ferner, daß, während im Unterkiefer die Anzahl der kleinen mittleren Zähne immer zwei ist, die Anzahl der oberen bei verschiedenen Arten variiert. Die mittleren kleinen Zähne müssen nach ihm alle als Prämolaren betrachtet werden, da keiner von ihnen weder die Entwicklung noch die Funktion eines Eckzahns habe.

Wie aus meiner Untersuchung hervorgeht, fehlen ja die Eckzähne, d. i. das vierte Paar Antemolaren, bei den erwachsenen Spitzmäusen; der Grund aber, welchen Owen für seine Behauptung angeführt hat, kann doch wohl nicht als stichhaltig angesehen werden, da diese Zähne auch ohne die im allgemeinen für dieselben charakteristische Form bestehen können. Man vergleiche z. B. den unteren Eckzahn von *Talpa europaea*.

Owen glaubt die Milchzähne der *Crocidura russula* gefunden zu haben und beschreibt dieselben wie folgt (S. 423): »The deciduous teeth of the Moles and Shrews are uterine, i. e. are developed and disappear before birth. They are extremely small and all of the most simple form. In the foetal *Sorex araneus* calcification of the papillary exposed pulps of the teeth which are succeeded by the first and second premolars proceeds to a very slight extent and these microscopic rudiments appear to be absorbed rather than shed; the deciduous incisors are further advanced before their displacement, and present the form of equal-sized dentinal spicula, tipped with enamel, attached by the opposite end to the gum and not exceeding $\frac{1}{40}$ th of an inch in length; the number of the uterine series of teeth is $\frac{4-4}{3-3}$.«

Aus dem flüchtigsten Vergleich mit meiner Untersuchung von *Crocidura russula* ergibt sich, daß Owen nichts von dem Milchgebiß dieses Tieres gesehen hat. Er spricht von Verkalkung; — das Milchgebiß bei *C. russula* verkalkt ja aber nie. Er erzählt uns von Vorgängern der großen Schneidezähne und gibt auch das Maß derselben an; — wie wir wissen, existieren diese Milchzähne in späteren Stadien nicht im Unterkiefer und niemals im Oberkiefer. Ich bemerke auch, daß der zweite Prämolar Owens dem dritten funktionierenden Schneidezahn (J^5) entspricht, welcher Zahn in späteren Stadien seinen Vorgänger verloren hat. Der zweite Milchprämolar Owens existiert also auch nicht.

Owen hat vermutlich die noch nicht ganz fertigen Ersatzzähne für Milchzähne gehalten. Die wahren Milchzahnanlagen hat er nicht

gesehen; er konnte es auch nicht, denn ohne mikroskopische Schnitte zu untersuchen — was er nicht getan hat —, ist es ja unmöglich.

Nilsson (1847, S. 73) sagt in »Skandinavisk Fauna« von den Zähnen der Soriciden, daß die zwei mittleren Schneidezähne in jedem Kiefer am größten sind, daß vier Backenzähne in jeder Kieferhälfte vorkommen und daß zwischen diesen und den großen Schneidezähnen sich kleine einspitzige Zwischenzähne finden, deren Anzahl bei verschiedenen Arten verschieden ist.

In einer Fußnote teilt er mit, daß er die Zwischenkiefernaht bei *Sorex*-Jungen beobachtet hat — Nilsson hat also diese Sutura zuerst gefunden —, daß er im Os intermaxillare auf jeder Seite drei Schneidezähne gesehen hat, daß der vierte kleine Zahn also ein Eckzahn ist, welcher sich nicht von den übrigen Zwischenzähnen unterscheidet, deren Anzahl bei *Sorex* 2, bei *Neomys* 1 ist. Betreffs des Unterkiefers spricht er von dem großen Mangel an Zähnen, denn nachdem er 4 Backenzähne abgerechnet hat, sind nur 2 Zähne übrig, welche also Schneidezähne, Eckzähne und Zwischenzähne repräsentieren.

Peters (1852) hat besonders die Crociduren untersucht. An dem Schädel einer jungen *Crocidura sacralis* hat er die Zwischenkiefernähte beobachtet, und danach hat er die Anzahl der Schneidezähne bestimmt. Mit den mittleren Zähnen ist er jedoch nicht fertig geworden, was aus seinen folgenden Worten erhellt (S. 77): »Das Gebiß der Crociduren besteht daher wesentlich aus drei Paar oberen und zwei Paar unteren Schneidezähnen und vier Paar oberen und unteren Backzähnen. Die Eckzähne und die kleinen oberen Lückenbackzähne sind unwesentliche Teile des Gebisses dieser Gattung. Untere Eckzähne fehlen beständig; die oberen können aber ebenso wie die kleinen überzähligen Lückenzähne vorhanden sein oder fehlen. Bei der Wasserspitzmaus, der Gattung *Crossopus* von Wagler, ist die Zahnformel, der Analogie nach zu schließen, ganz so wie bei den Crociduren. *Sorex vulgaris* L. dagegen und die damit verwandten Arten (Waglers *Sorex*), welche sich schon durch die merkwürdige sägeförmige Gestalt der vorderen unteren Schneidezähne auszeichnen, haben, nach der Lage der Foramina incisiva zu schließen, höchstwahrscheinlich vier Paar obere Schneidezähne; ich glaube auch eine dementsprechende Zwischenkiefernaht erkannt zu haben, doch bin ich meiner Sache noch nicht sicher genug, um mich entscheidend darüber aussprechen zu dürfen.«

Bezüglich der aufgestellten Gebißformeln der Crociduren weise

ich auf seine Arbeit »Reise nach Mossambique« hin. Was der Verfasser mit dem Ausdruck »nach der Foramina incisiva zu schließen« meint, das muß ich dahingestellt sein lassen. Sicher ist, daß, wenn er dem *Sorex araneus* eine Anzahl von vier Paar oberen Schneidezähnen zuschreiben will, er den ersten Prämolaren mitgerechnet hat.

Dies hat auch Brandt (1870) getan. Er hat die Zwischenkiefernaht bei mehreren Spitzmäusen nachgewiesen, und nach derselben hat er die Zahnformeln aufgestellt. Auf diese Weise bekommt *Sorex* 4 obere Schneidezähne, *Neomys* und *Crocidura* 3 und *Diplomesodon* 2. Für das Gebiß des *Sorex araneus* hat er folgende Formel konstruiert (S. 33):

»$\frac{2+6}{2}+\frac{2}{2}+\frac{2+8}{2+6}=\frac{20}{12}=32$ Zähne«, d. h. $J\frac{4}{1}\ C\frac{1}{1}\ P\frac{1}{1}\ M\frac{4}{3}$.

Vorausgesetzt, daß Brandt auch die Lage der Zwischenkiefernaht richtig beschrieben hat, so lehrt uns dies, daß die Zwischenkiefernaht nicht immer ein zuverlässiger Einteilungsgrund ist, denn nach derselben können, wie durch meine Untersuchung dargelegt worden ist, weder die Schneidezähne noch die Eckzähne bestimmt werden: Brandts J^4 entspricht dem wirklichen P^1, sein C dem P^2, sein M^1 dem P^4, und der untere C entspricht dem wirklichen P_1.

Betreffs des Zahnwechsels hat Brandt junge Tiere, aber keine Embryonen untersucht, und als Ergebnis dieser Untersuchung gibt er an (S. 36), daß, da die Zähne der jungen Spitzmäuse von denjenigen der ausgewachsenen Tiere fast gar nicht differieren, die Spitzmäuse mit einem bleibenden Gebiß geboren werden.

Aus seinen Schlußfolgerungen erlaube ich mir folgendes anzuführen (S. 78—79):

»1. Das Zahnsystem der Spitzmäuse (*Sorex* Cuv.) ist eine der merkwürdigsten Zahnformen unter den Säugetieren.

2. Das Zahnsystem zeigt eine Kombination des Gebisses der Nager (Glires) mit dem der Raubtiere: die vorderen sowohl oberen als unteren Schneidezähne sind nagerähnlich; die Backzähne besitzen spitze Höcker.

— — — — — — — — — — — — — — — — — — —

10. Das Gebiß der Spitzmäuse . . . zeigt durch große nagerähnliche vordere Schneidezähne einen Übergang vom Gebiß der Nager zum Gebisse der Fera Insectivora.«

Tauber (1872 [S. 264]) stellt für die Ersatzzähne dieselbe Zahnformel wie Brandt auf, nur mit der Ausnahme, daß er $Pm\ \frac{2}{1}\ M\ \frac{3}{3}$

schreibt. Er hat Soriciden-Embryonen, Länge 20—25 mm, untersucht, ohne mikroskopische Schnitte zu machen. Er behauptet (S. 269—270), sehr deutliche und große Milchzähne gesehen zu haben, welche er auch abgebildet hat. Bei *Neomys (Crossopus)* hat er $\frac{6}{3}$ und bei *Sorex* $\frac{7}{3}$ Milchzähne gefunden, deren Lage, seiner Beschreibung nach, sonderbar ist. Sie sollen nämlich außerhalb und oberhalb der permanenten Zähne sitzen, welche alle, auch die Molaren, deutlich zu sehen seien. Er fügt hinzu, daß auf Grund dieser Lage der beiden Gebisse es ihm nicht möglich gewesen ist, bei einem einzigen Embryo die beiden Gebisse derselben Kieferhälfte herauszupräparieren.

Es bedarf nur eines Blickes auf die von diesem Verfasser mitgeteilten Figuren, um einzusehen, wie irrtümlich und unrichtig seine Darstellung in Wort und Bild der Milchzähne der Soriciden ist.

Auch Winge (1882 [S. 24]) glaubt bei *Sorex, Neomys* und *Crocidura* Milchzähne gesehen zu haben, welche, in ihrer Entwicklung gehemmt, in dem Zahnfleisch eingehüllt sind und vor der Geburt resorbiert werden. Wie er zu diesem Resultat gekommen ist, gibt er nicht an.

Leche (1895 [S. 47—49]) ist der erste, welcher die Entwicklung der Soriciden-Zähne mikroskropisch untersucht hat. Er hat Embryonen auf verschiedenen Entwicklungsstadien untersucht und ist zu dem Resultat gekommen, daß bei *Sorex* und *Neomys* — und sicherlich auch bei den übrigen Spitzmäusen — nur eine Dentition vorkommt. Ich führe hier seine eigenen Worte an (S. 49):

»Wie aus der oben gegebenen Beschreibung erhellt, tritt nur eine Zahnreihe auf, nämlich die persistierenden Zähne, deren allmähliche Entwicklung ich bis zu fast vollständiger Reife verfolgen konnte. Außer diesen ist kein Gebilde vorhanden, welches als Zahnkeim gedeutet werden kann, indem die Schmelzleiste unmittelbar nach Abschnürung der Schmelzkeime der persistierenden Zähne völlig verschwindet. Es fehlt jede Spur von Vorgängern der letzteren, ebenso wie jede Aussicht auf das Zustandekommen von Nachfolgern derselben.«

Betreffs des persistierenden Gebisses, welches mit der zweiten Dentition der übrigen Säugetiere homolog sei, stellt Leche folgende provisorische Zahnformel auf:

$$\textit{Sorex}: \; J \frac{1\,2\,3\,4}{2} \; C \frac{1}{1} \; P \frac{3\,4}{4} \; M \frac{1\,2\,3}{1\,2\,3}.$$

Neomys (Crossopus): $J\ \frac{1\ 2\ 3\ 4}{2}\ C\ \frac{1}{1}\ P\ \frac{4}{4}\ M\ \frac{1\ 2\ 3}{1\ 2\ 3}$.

Das Ergebnis meiner obigen Untersuchung ist in fast allen Punkten von demjenigen des verehrten Verfassers verschieden, denn aus jener erhellt, daß eine Milchdentition bei den Soriciden — bei *Sorex* zwar verkalkte Milchzähne — sowie auch Spuren einer prälactealen Dentition vorhanden sind. Und das neben mehreren Zähnen, besonders den großen Schneidezähnen angeschwollene tiefe Ende der Zahnleiste zeugt davon, daß die Möglichkeit von Nachfolgern wenigstens nicht ausgeschlossen ist.

Bezüglich der von dem Verfasser aufgestellten Zahnformel ergibt sich aus einem Vergleich mit dem von mir erreichten Resultate, daß sein J^4 sowie sein oberer und unterer *C* Prämolaren sind.

Der erste, welcher Spuren des rudimentären Milchgebisses bei *Sorex* beobachtet hat, ist Woodward (1896 [S. 568—569]), welcher ein einziges Stadium untersucht hat. Er fand im Oberkiefer fünf und im Unterkiefer drei Milchzahnanlagen und hat für diese und die Ersatzzähne folgende Zahnformel konstruiert (S. 571):

$$J\ \begin{cases} 1\ 2\ 3 \\ \hline (2)\ (3) \\ \hline (3) \\ 1\ 2\ (3) \end{cases};\quad C\ \begin{cases} 1\ (i.\ 4) \\ \hline (1) \\ \hline 0 \end{cases};\quad P\ \begin{cases} 0\ 2\ (c)\ 3\ 4 \\ \hline (3)\ (4) \\ \hline (4) \\ 0\ 0\quad 0\ 4 \end{cases};\quad M\ \begin{cases} 1\ 2\ 3 \\ \\ \\ 1\ 2\ 3 \end{cases}.$$

Verkalkte Milchzähne hat Woodward nicht gefunden.

Es ist auffallend, daß er von den rudimentären Ersatzzahnanlagen nur diejenige des unteren P_2, welchen er als J_3 bezeichnet, beobachtet hat. Und seine Zahnformel zeigt, daß er ebensowenig wie die übrigen älteren Forscher über die Natur und die Anzahl der Antemolaren der Soriciden ins klare gekommen ist.

Literaturverzeichnis.

Adloff, P. Über den gegenwärtigen Stand der vergleichenden Morphologie des Zahnsystems der Säugetiere und des Menschen. Ergebn. d. ges. Zahnheilkunde. Jahrg. 1. Heft 1.

Allen, Glover M. Solenodon paradoxus. Memoirs of the Museum of comparative Zoology at Harvard College. Vol. XL. No. 1. 1910.

Ameghino, F. Los Mamiferos fósiles de la República Argentina. Buenos Aires 1889.

Bensley, B. A. On the evolution of the australian Marsupialia with remarks on the relationships of the marsupials in general. Trans. Linn. Soc. Vol. IX. London 1903.

Blainville, H. M. D. de. Ostéographie des Mammifères. Tome I. Paris 1839—1864.

Brandt, Ed. Untersuchungen über das Gebiß der Spitzmäuse. Bulletin de la Société impériale des Naturalistes de Moscou. 43: 2, 1870; 46: 2, 1873.

Burckhardt, R. Die Entwicklungsgeschichte der Verknöcherungen des Integuments und der Mundhöhle der Wirbeltiere. Handbuch der vergleichenden und experimentellen Entwicklungslehre der Wirbeltiere. Herausgegeben von O. Hertwig. Bd. II. Teil I. Jena 1906.

Carlsson, A. Über die Zahnentwicklung der diprotodonten Beuteltiere. Zool. Jahrb. Abt. Anat. u. Ontog. Bd. XII. 1899.

—— Ist Otocyon caffer die Ausgangsform des Hundegeschlechts oder nicht? Ibidem. Bd. XXII. 1905.

Cuvier, F. Des dents des Mammifères, consid. comme caract. zool. Paris 1825.

Cuvier, G. Recherches sur les Ossemens fossiles. Tome IV. Paris 1825.

—— Le règne animal distribué d'après son organisation. Paris 1829.

—— Leçons d'anatomie comparée. 2. éd. par Duvernoy. Tome IV. Première Partie. Paris 1835.

Daubenton, M. Sur les Musaraignes. Histoire de l'Académie royale des Sciences. Paris 1756.

—— in Buffon: Histoire naturelle générale et particulière avec la description du cabinet du roi. Tome VIII. Paris 1760.

Dependorf, T. Zur Entwicklungsgeschichte des Zahnsystems der Marsupialier. Denkschr. d. Med.-Naturw.-Ges. Jena. Bd. VI. (Zoologische Forschungsreisen in Australien. Semon. Bd. III. Lief. 2.) Jena 1898.

Dobson, G. E. A Monograph of the Insectivora, systematic and anatomical Part. I, II, III. Fasc. 1. London 1882, 1890.

—— Mandibular dentition of the Shrews. Journ. Anat. Physiol. Bd. XX. 1885/86.

—— A synopsis of the Genera of the Family Soricidae. Proceed. Zool. Soc. London 1890.

Duvernoy, G. L. Fragmens d'hist. natur. systém. et physiol. sur les musaraignes. Mémoirs Soc. Mus. Hist. Nat. de Strasbourg. Paris 1835.

—— Sur les dents des musaraignes. Mémoire lu à l'académie des sciences. 1842.

Filhol, H. Bulletin de la Société philomatique. 1884.

Geoffroy Saint-Hilaire, E. Mémoire sur les espèces des genres Musaraignes et Mygale in Annales du Museum d'Hist. nat. Tome XVII. Paris 1811.

—— Mémoire sur les glandes odoriférantes des Musaraignes. Mém. Hist. Nat. Tome I. Paris 1815.

Geoffroy Saint-Hilaire, Isid.[1] Dictionnaire classique d'Histoire nat. Paris 1827.

Goodrich, E. S. On the fossil Mammalia from the Stonesfield Slate. Quart. Journ. Microscop. Sci. New Ser. 35. London 1893/94.

Jenyns, Leonard. On the dentition and other characters of the British Shrews with reference to M. Duvernoy's recent researches into the structure of this genus of animals. Magazine of Zoology and Botany. Vol. II. Edinburgh 1838.

[1] Diese Arbeit habe ich nicht selbst gesehen.

Kükenthal, W. Einige Bemerkungen über die Säugetierbezahnung. Anat. Anz. Jahrgang VI. 1891.

—— Über die Entstehung und Entwicklung des Säugetierstammes. Biol. Centralblatt. Bd. XII. 1892.

Leche, W. Zur Entwicklungsgeschichte des Zahnsystems der Säugetiere. Teil I—II. Bibl. Zool. Stuttgart 1895, 1902, 1907.

—— Ein eigenartiges Säugetierhirn nebst Bemerkungen über den Hirnbau der Insectivora. Anat. Anz. Bd. XXVI. 1905.

Lilljeborg, W. Sveriges och Norges Ryggradsdjur. Upsala 1874.

Linné, Carl von. Systema naturae. Ed. 12. 1766.

Merriam, C. Hart. Revision of the Shrews of the American Genera Blarina and Notiosorex. North American Fauna No. 10. Washington 1895.

—— Synopsis of the American Shrews of the Genus Sorex. North American Fauna No. 10. Washington 1895.

Miller, Gerrit S. jr. The Long-tailed Shrews of the Eastern United States. North American Fauna No. 10. Washington 1895.

Nilsson, S. Skandinavisk Fauna. Lund 1847.

Osborn, H. F. Observations upon the upper triassic Mammals Dromatherium and Microconodon. Proc. Acad. Nat. Sci. Philadelphia. 1886.

—— On the structure and classification of the mesozoic Mammalia. Journ. Acad. Nat. Sci. Philadelphia. Vol. IX. Second Series 1884—1895.

—— Additional observations upon the structure and classification of the mesozoic Mammals. Proc. Acad. Nat. Sci. Philadelphia, 1888.

—— The rise of the mammalia in North America. Proc. Amer. Assoc. Adv. Sci. Vol. XLII. 1893.

—— Evolution of mammalian molar teeth. New York 1907.

Owen, R. Odontography. I and II. London 1840—45.

Peters, W. C. H. Reise nach Mossambique. I. Säugetiere. Berlin 1852.

Röse, C. Über die Entwicklung der Zähne des Menschen. Archiv für mikroskopische Anatomie. Bd. XXXVIII. 1891.

—— Das Zahnsystem der Wirbeltiere. Ergebn. anat. Entwicklungsgeschichte. Bd. IV. 1894.

Schlosser, M. Die Affen, Lemuren, Chiropteren, Insectivoren, Marsupialier, Creodonten und Carnivoren des europäischen Tertiärs. Wien 1887—1890.

Scott, W. B. A new Insectivore from the White River Beds. Proceed. Acad. Nat. Sci. Philadelphia Bd. XLVI. 1894.

Tauber, P. Om Tandsæt og Levemaade hos de danske Flagermuus og Insektædere. Naturhistorisk Tidskrift. Bd. VIII. 1872/73.

Thomas, O. On the insectivorous genus Echinops Martin, with notes on the dentition of the allied genera. Proceed. Zool. Soc. London 1892.

—— On the proper specific names of the common Shrews. Zoologist 3. XIX. London 1895.

—— The technical names of British Mammals. Zoologist 4. II. London 1898.

Weber, M. Die Säugetiere. Jena 1904.

Winge, H. Om Pattedyrenes Tandskifte især med Hensyn til Tændernes Former. Videnskabelige Meddelelser fra den Naturhistoriske Forening i Kjobenhavn 1882.

Woodward, M. F. Contributions to the study of mammalian dentition. Part. II. On the teeth of certain Insectivora. Proceed. Zool. Soc. London 1896.

Zittel, K. A. Handbuch der Paläontologie. Bd. IV. Mammalia. München 1891—1893.

Erklärungen der Abbildungen.

Tafel VI.

Fig. 1. *Sorex araneus.* Embryo (11 mm). Oberkiefer. Rekonstruktion der ectodermalen Teile. Zahnleiste und Anlagen der sämtlichen Antemolaren der linken Kieferhälfte (mit Ausnahme des *C*) und Anlagen der drei ersten Schneidezähne der rechten Kieferhälfte sowie Anlagen der resp. Milchzähne. *Ek* Ectoderm. *Zl* angeschwollenes tiefes Ende der Zahnleiste neben J^3. Die entsprechende Bildung der anderen Seite ist durch die unterbrochene Linie angedeutet. (Die Anlage des *C* ist in der Figur nicht sichtbar; ich weise auf die Textfig. 8 hin.) Die Figur zeigt die Zahnanlagen der linken Kieferhälfte von der Labialseite, diejenigen der rechten Kieferhälfte von der Lingualseite des Kiefers gesehen. Vergrößerung 80.

Fig. 2. *Neomys fodiens.* Embryo (17 mm). Unterkiefer. Rekonstruktion der ectodermalen Teile. Zahnleiste und Anlagen der sämtlichen Antemolaren der linken Kieferhälfte sowie Anlagen der resp. Milchzähne. *Ek* Ectoderm. *Zl* (oben) labiale Leiste. *Zl* (unten) angeschwollenes tiefes Ende der Zahnleiste neben J_4. Ein Teil des J_4 ist weggeschnitten, um die zwei vorderen Schneidezahnanlagen und das tiefe Ende der Zahnleiste zu zeigen. Die Lage der Anschwellungen der Zähne J_2 und J_3 an der Lingualseite ist durch unterbrochene Linien angedeutet. Die Figur zeigt die Zahnanlagen von der Labialseite des Kiefers gesehen. Vergrößerung 80.

Fig. 3. *Crocidura russula.* Embryo ($12^1/_2$ mm, Stad. I). Oberkiefer. Rekonstruktion der ectodermalen Teile. Zahnleiste und Anlagen der Prämolaren und des M^1 der linken Kieferhälfte sowie Anlagen der resp. Milchzähne. *Ek* Ectoderm. *Mx* Zahn der Milchdentition. Die Figur zeigt die Zahnanlagen von der Labialseite des Kiefers gesehen. Vergrößerung 100.

Inhaltsverzeichnis.

	Seite
Einleitung	201
Sorex araneus	205
Neomys (*Crossopus*) *fodiens*	242
Crocidura russula	256
Soriciden-Embryo, Scheitel-Steißlänge 10 mm	264
Ergebnisse	270
Frühere Untersuchungen	285
Literaturverzeichnis	293
Erklärungen der Abbildungen	296

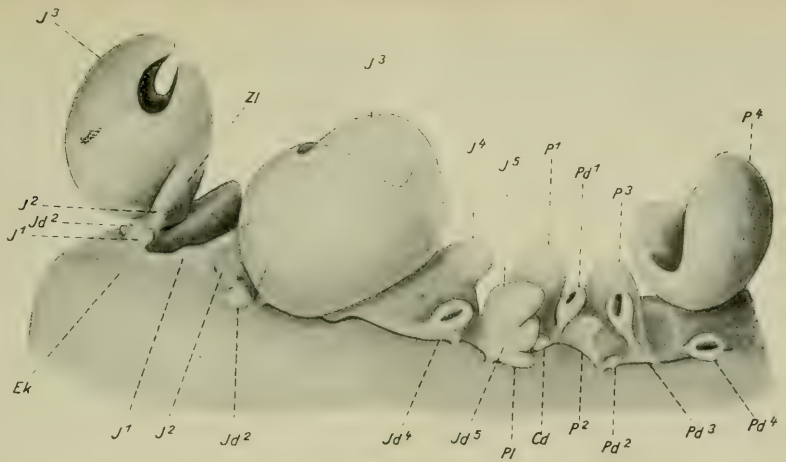

Fig. 1.

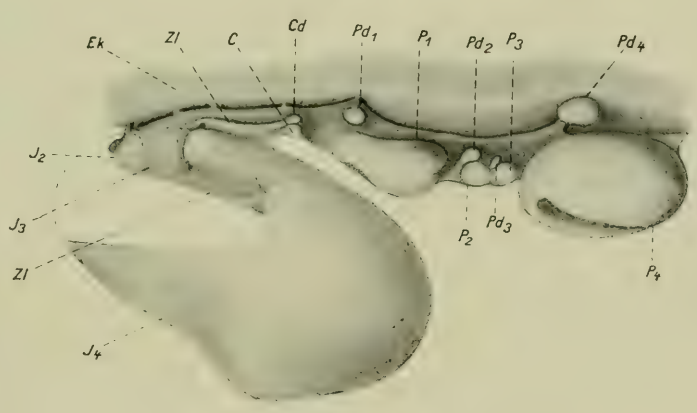

Fig. 2.

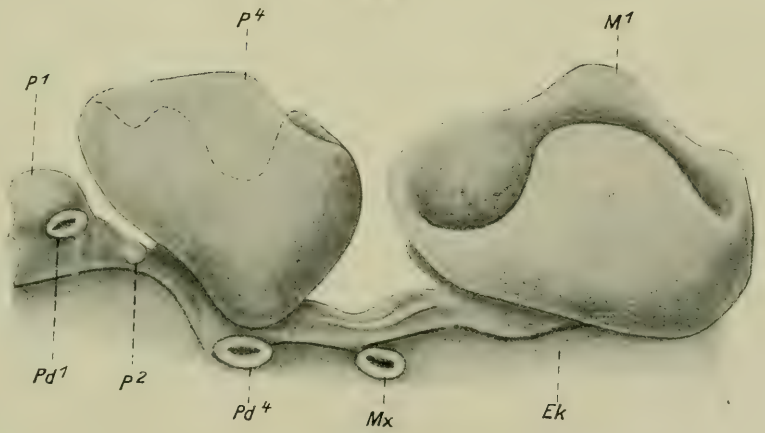

Fig. 3.

N. Odhner reconstr.
Christie-Linde.

Verlag von Wilhelm Engelmann in Leipzig.

(Aus dem anatomischen Institut der Universität Zürich.)

Über die Pectoral- und Abdominalmuskulatur und über die Scalenus-Gruppe bei Primaten.

Eine vergleichend-morphologische Untersuchung.

Von

Haikanducht Tschachmachtschjan

aus Alexandropol (Kaukasus).

Mit 46 Figuren im Text und 10 Tabellen.

Einleitung.

Wie jede vergleichende Untersuchung hat auch die vorliegende Arbeit die Aufgabe, nicht nur die zur Untersuchung erwählten Objekte näher kennen zu lernen, sondern auch den Zusammenhang zwischen ihnen zu erfassen. Gestützt auf eine ziemlich ausgedehnte Reihe eigener Beobachtungen, habe ich versucht, die primitiveren Zustände zu ermitteln und die fortgeschrittenen von diesen abzuleiten. Die Literatur über die hier besprochenen Fragen habe ich wohl eingehend studiert, im Texte aber nur insoweit berücksichtigt, als ihre Ergebnisse zum Verständnis der beobachteten Tatsachen beizutragen vermögen. Neben den wiederholt erwähnten Arbeiten (in erster Linie diejenigen von G. Ruge und O. Seydel), die in mancher Hinsicht als Grundlage für meine Ausführungen gedient haben, möchte ich aus der am Schlusse angeführten Liste noch diejenigen besonders hervorheben, die in umfassenderem Maße das von mir bearbeitete Gebiet berühren.

In der Literatur sind zahlreiche Autoren bekannt, die sich mit der Muskulatur der Primaten, vornehmlich aber mit derjenigen der höheren Formen, befaßt haben; doch kennt man nicht viele Arbeiten — worauf auch von mehreren Forschern (Kohlbrugge, Ruge, Fürbringer . . .) hingewiesen wird — die für die vergleichend-morphologische Forschung besonders förderlich gewesen sind. Es sind meistens Beschreibungen einzelner Muskeln ohne Angabe über die Innervationen. Aus den neuesten Untersuchungen geht aber hervor,

daß ein Muskel nur mit seinem Nerv als ein Ganzes angesehen werden kann, und daß von diesen beiden Elementen der letztere der konservativere ist. Deshalb darf bei den Bestimmungen der Muskelhomologien die Innervation nicht unbeachtet bleiben, wenn es auch möglich ist, daß diese kein absolut richtiger Wegweiser ist und nur einen relativen Wert besitzt.

Von den Arbeiten, die den modernen Anforderungen entsprechen, sollen neben den, in den Text allenthalben aufgenommenen, von G. Ruge und O. Seydel diejenigen von A. Sommer (Das Muskelsystem des Gorilla), Kohlbrugge (Muskeln und periphere Nerven der Primaten) und Michaelis, P. (Beiträge zur vergleichenden Myologie des *Cynocephalus*, *Troglodytes niger*) genannt werden, welche nebst den eigenen Untersuchungen eine vergleichende Zusammenstellung der in der Literatur niedergelegten Angaben über das Muskelsystem der Anthropoiden, bis zum Menschen hinauf, und der niederen Affen darbieten. Weiter seien noch die folgenden erwähnt: Bischoff, L. W. — »Beiträge zur Anatomie des *Hylobates leuciscus* und zu einer vergleichenden Anatomie der Muskeln der Affen und des Menschen«; Derselbe — »Beiträge zur Anatomie des Gorilla«; Fick, R. — »Vergleichende anatomische Studien an einem erwachsenen Orang utan«; Leche, W. — Mammalia in: Bronns Klassen und Ordnungen des Tierreiches; Ruge, G. — »Der Verkürzungsprozeß am Rumpfe von Halbaffen.«

Zur Untersuchung wurden folgende Tiere aus der Primatenreihe herangezogen:

Prosimiae.

Nycticebus tardigradus ♀	1 Exemplar	(Nr. 352[1])	
Galago garnetti ♂	1	-	(- 691)
Lemur rufus ♂	1	-	(- 202)
- *macaco* ♀	1	-	(- 579)
- *catta* ♂	1	-	(- 581)

Platyrrhinae.

Hapale jacchus I ♂	1 Exemplar	(Nr. 545)	
- - II ♀ u. III ♀	2 Exemplare	(- 619 u. 365)	
Cebus flavus I u. II ♂	2	-	(- 438 u. 636)
- *apella* ♂	1 Exemplar	(- 395)	
Ateles ater I u. II ♀	2 Exemplare	(- 481 u. 588)	

[1] Die eingeklammerten Nummern beziehen sich auf die Primatensammlung des Zürcher anatomischen Instituts.

Catarrhinae.

Niedere Catarrhinae.

Papio anubis ♀	1 Exemplar	(Nr. 659)
- *sphinx* ♂	1 -	(- 564)
Macacus cynomolgus I u. III ♀	2 Exemplare	(- 213 u. 254)
- - II, IV, V ♂	3 -	(- 507, 560 u. 477)
Cercopithecus campbelli ♀	1 Exemplar	(- 642)
- *maxwellii* ♀	1 -	(- 681)
- *pygerythrus* ♂	1 -	(- 215)
- *cynosurus* ♀	1 -	(- 556)
- *patas* ♂	1 -	(- 623)
Semnopithecus cephalopterus I? III ♀	2 Exempl.	(- 267 u. 316)
- - II ♂	1 -	(- 605)

Anthropoidae.

Hylobates syndactylus I, II ♀ 2 Exemplare (Nr. 194 u. 210).

Ich habe jeweilen nur die rechte Körperseite untersucht und dabei im einzelnen präparatorisch dargestellt:

1. die Pectoralisgruppe, bestehend aus den M. pectoralis major, M. pectoralis minor und M. pectoralis abdominalis. Gemeinsam mit diesen wurde der Ansatz des von der Pectoralisgruppe ableitbaren (Turner, Ruge u. a.) Hautrumpfmuskels besprochen. Die Anheftung des letzteren am Oberarme in unmittelbarer Nähe des Pectoralis abdominalis ist ein weiterer Beweis für den engen Zusammenhang des Hautrumpfmuskels mit der erwähnten Muskelgruppe;

2. den M. obliquus externus abdominis (M. obliquus thoraco-abdominalis),

3. den M. rectus thoraco-abdominalis,

4. den M. pyramidalis,

5. Rectusscheide.

6. Anschließend wurden einige Bemerkungen über die Scalenusgruppe gemacht.

Die Behandlung der einzelnen Teile der Arbeit hält sich nicht immer an das gleiche Schema. Um unnötige Wiederholungen zu vermeiden, wurde jedesmal das Material nach praktischen Gesichtspunkten gruppiert und besprochen. Der Kürze wegen wurde auch oft auf die Figuren und Tabellen verwiesen.

1. Die Musculi pectorales.

Die Vorderwand des Brustkorbes wird bei allen untersuchten Tieren von einer großen und breiten, mehr oder weniger symmetrisch gelagerten Muskelmasse eingenommen, die den Vordergliedmaßen zustrebt und auf diese einwirkt. Bei allen untersuchten Affen grenzen die Brustmuskeln beider Seiten in der Mittellinie des Sternums eng aneinander; nur *Hylobates* macht eine Ausnahme, indem hier die Ursprünge auseinanderrücken und einen beträchtlichen Teil des Brustbeines freilassen. Dieses freie Feld, das am Manubrium am breitesten ist (bis 17 mm) und nach unten sich mehr und mehr verschmälert (in der Höhe des 4. Sternocostalgelenkes 9—10 mm), wird vom Musculus sterno-cleido-mastoideus zum Ansatz benutzt. Näheres darüber ist ohne weiteres aus der Fig. 18 zu ersehen. Als typisch für alle untersuchten Tiere ist auch die Ausdehnung des großen Brustmuskels auf die Rectusscheide zu bezeichnen, sofern man *Hylobates* und *Nycticebus tardigradus* außer Betracht läßt.

Fig. 1.

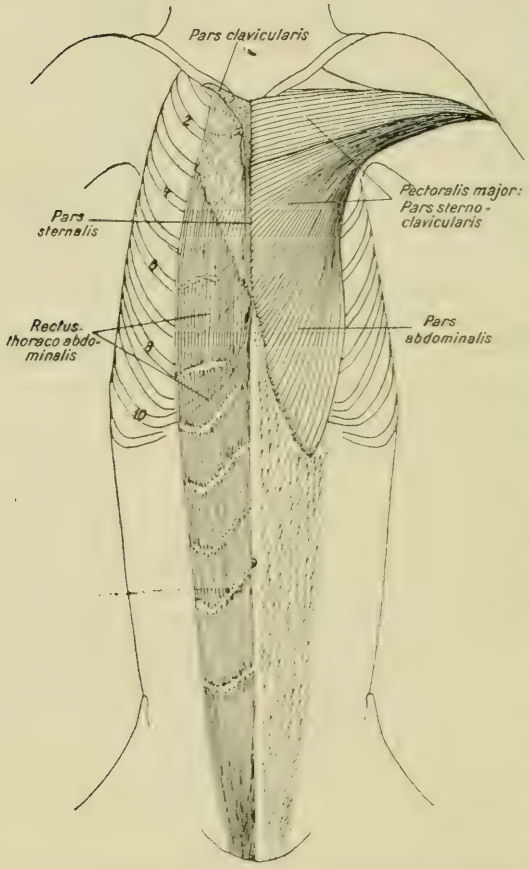

Macacus cynomolgus ♂ (Nr. 507). Pectoralis-Gruppe und Rectus thoraco-abdominalis mit Inscriptiones tendineae.

Fig. 1 gibt die einleitende Orientierung über die erwähnten Verhältnisse. Hier ist nur die linke Hälfte des Muskels zu voller Darstellung gebracht, während die rechte abgetragen und nur ihre

Ursprungsstelle am Sternum und an der Clavicula durch Punkte angedeutet ist. Dieser einheitlich aussehende Muskel zeigt bei der näheren Untersuchung eine ausgesprochene Gliederung. Man unterscheidet an ihm drei Abschnitte (Portionen), von denen die ersten — Pectoralis major und Pectoralis minor — in zwei Schichten ausschließlich oder hauptsächlich dem Thorax selbst aufliegen; der dritte Abschnitt, welcher, auch seiner Lage entsprechend, Portio »abdominalis« oder M. pectoralis abdominalis genannt wird, entspringt meistens nur an der Rectusscheide. Diese Gliederung kommt allen hier in Betracht gezogenen Tieren in gleichem Maße zu, nur ist dieselbe nicht überall genau gleich durchgeführt. In der überwiegenden Mehrzahl der Fälle ist der Pectoralis abdominalis ganz selbständig und schließt sich den tieferen von den zwei erwähnten Schichten an, indem er seine Endsehne mit derjenigen des Pectoralis minor (siehe unten) in nahe Beziehung bringt. Es sind aber Fälle bekannt geworden (wie auch im folgenden angeführt werden wird), wo die Abdominalportion in ihrem ganzen Verlaufe mit dem Pectoralis major vollständig verschmilzt.

Diese drei Portionen des großen Brustmuskels bieten bei verschiedenen Gruppen und Individuen mehr oder weniger bedeutsame Differenzen dar, die nachfolgend besprochen werden sollen. Dabei scheint es, um Wiederholungen zu vermeiden, zweckmäßig, die Muskelursprünge und ihre Insertionen meist getrennt zu behandeln.

Prosimiae.

Schon bei den Halbaffen finden wir die Brustmuskulatur so weit differenziert, daß sie sich, homolog den höheren Primaten, in eine oberflächliche und tiefe Lage gesondert zeigt.

Der M. pectoralis abdominalis kommt, wie erwähnt, auch allen Halbaffen zu, er fehlt nur bei *Nycticebus tardigradus*. Diese Form zeigt unter den Halbaffen auch in anderer Beziehung Besonderheiten. Sein M. pectoralis major (Fig. 2 u. 3) entspringt am Sternum in einer geraden Linie, die von der Incisura jugularis bis zum 10. Sternocostalgelenk zieht; hier gabelt sich die Ursprungslinie in zwei Teile, welche in einem Abstand von etwa 8 mm der 9. und 10. Rippe folgen; dadurch wird der Muskel an seinem distalen Teile zweiblättrig.

[Ob der von der 9. Rippe entspringende und hauptsächlich in die tiefere Lamelle der Endsehne auslaufende Teil des M. pectoralis

major der abdominalen Portion des Brustmuskels entspricht, wage ich nicht zu behaupten.]

Dicht neben dem Ursprunge des Pectoralis major am Sternum (Fig. 2) entspringt auch der Pectoralis minor von der Höhe der 3. Rippe an bis hinunter zur 8., dieser dann eine Strecke weit folgend. Pectoralis major und minor liegen unmittelbar aufeinander und sind nicht in allen ihren Teilen scharf gesondert (was auch bei einigen anderen Formen gelegentlich zu konstatieren war), lassen sich aber immerhin ohne große Schwierigkeiten voneinander trennen. Beide ziehen, sich verjüngend, nach oben lateral der Schultergegend zu. Der kleine Brustmuskel bildet hier eine Sehnenplatte und heftet

Fig. 2.

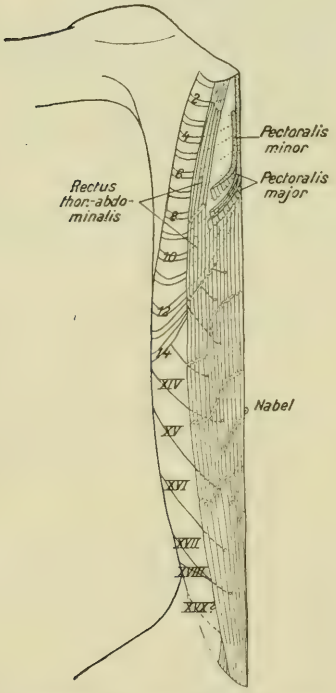

Fig. 3.

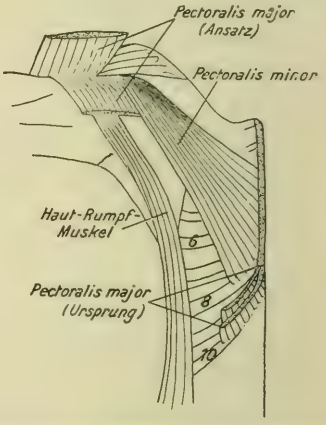

Fig. 2. *Nycticebus tardigradus* ♀ (Nr. 352). Ursprungsstellen der Pectorales major und minor. Rectus thoraco-abdominalis mit den Inscriptiones tendineae und Nerveneintrittsstellen (°).

Fig. 3. *Nycticebus tardigradus* ♀ (Nr. 352). Pectoralis-Gruppe.

sich mittels derselben an den Processus coracoides und teilweise auch an den angrenzenden Teil der Oberarmgelenkkapsel an. Auch der Pectoralis major bildet eine Sehne, die sich in zwei Lamellen spalten läßt; beide sind seitlich gegeneinander verschoben (Fig. 3). Die tiefere Lamelle setzt sich, an der Insertionsstelle nach der Seite zu mit der Sehne des Pectoralis minor verschmelzend, an der Schultergelenkkapsel und an der Crista tuberculi majoris des Oberarmknochens

fest; die obere hingegen inseriert nur am Humerus. Der ersteren Sehnenlamelle gesellt sich von unten her die Sehne des Panniculus carnosus hinzu.

Der Ursprung des Pectoralis major bei *Galago garnetti* (Fig. 4) läuft am Sternum linear bis zur 9. Rippe und folgt dann dieser eine Strecke von etwa 10 mm, um unmittelbar an den Pectoralis abdominalis sich anzuschließen, welcher (Fig. 5) in einer abwärts-lateral, fast bis zur 10. Rippe verlaufenden Linie an der Rectus-

Fig. 4.

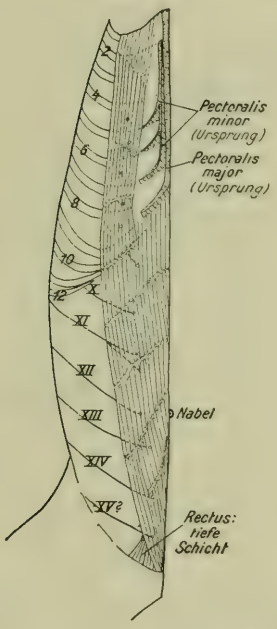

Fig. 5.

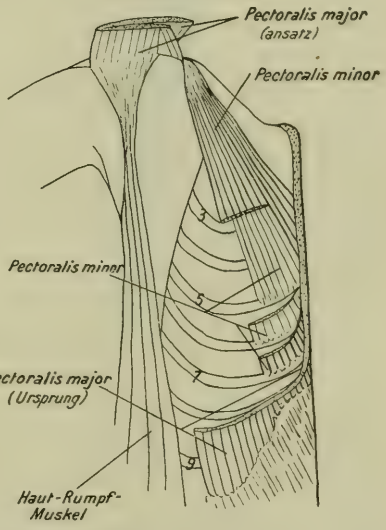

Fig. 4. *Galago garnetti* ♂ (Nr. 691). Ursprungsstellen der Pectorales major und minor. Rectus thoraco-abdominalis und Nerveneintrittsstellen (°).

Fig. 5. *Galago garnetti* ♂ (Nr. 691). Pectoralis-Gruppe.

scheide entspringt. Dieser zu einer Einheit verschmolzene Muskelkomplex inseriert mit einer kurzen Sehne, eine proximalwärts offene Tasche bildend, an der Schultergelenkkapsel und teilweise auch am Oberarme. Ein unbedeutendes, kleines Muskelbündel spaltet sich von dem unteren Taschenblatte, welchem sich die Sehne des Panniculus carnosus anschließt, ab und geht zum Processus coracoides. Hier findet sich auch die Insertion des in seinem Ursprungsverhalten ganz einzigartigen Pectoralis minor. Aus den Figuren 4 und 5 geht hervor, daß seine drei Ursprungszacken an der 5.—7. Rippe median-

wärts miteinander verschmelzen und am Sternum bis hinauf zur Höhe der 2. Rippe sich ausdehnen.

Bei *Lemur rufus* entspringt der M. pectoralis major am Sternum von oben bis zur 8. Rippe. Er zeigt dabei die Eigenart, daß sein vom Manubrium sterni abgehender Abschnitt an der Ventralseite eine wulstartige, starke Verdickung aufweist, welche bis zu der Insertionsstelle von der übrigen Masse zu trennen ist. Die vom oberen Teile des Corpus sterni entspringenden Muskelfasern schieben

Fig. 6.

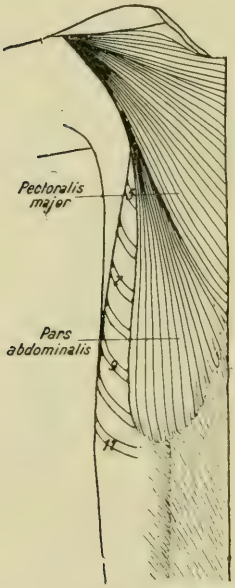

Lemur rufus ♂ (Nr. 202). Pectoralis major und Pectoralis abdominalis.

Fig. 7.

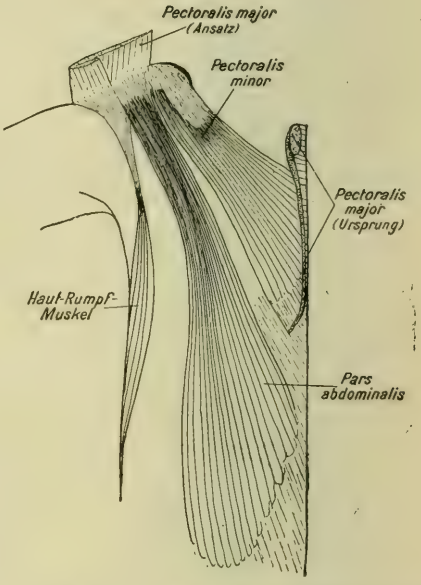

Lemur macaco ♀ (Nr. 579). Pectoralis-Gruppe.

sich unter den vom Manubrium kommenden Teil des Muskels (Fig. 6) und inserieren somit viel weiter proximal als die Fasern der höher gelegenen, wulstigen Portion. Der M. pectoralis minor nimmt seinen Ursprung ebenfalls am Sternum in der Höhe der 2. bis zur 6. Rippe und in der Fortsetzung in sehniger Weise von der Brustfascie, wobei er bis zur 8. Rippe reicht. An der 8. Rippe, wo sich auch der tiefste Ursprungsteil des Pectoralis major findet, nimmt die den Ursprung des Pectoralis abdominalis (an der Rectusscheide) anzeigende gebogene Linie ihren Anfang. Alle drei Portionen inserieren gemeinsam mit der Endsehne des Panniculus carnosus an der Schulterregion und zwar so, wie es auf der Skizze (Fig. 7) für *Lemur ma-*

caco dargestellt ist, ebenso wie ein gleiches auch für die dritte untersuchte *Lemur*-Species (*catta*) gilt. In allen diesen Fällen inseriert die mehr oder weniger breite Sehne des Pectoralis minor am Processus coracoides und an dem ihm benachbarten Teile der Schultergelenkkapsel. Die Sehne des kleinen Brustmuskels lagert sich lateralwärts unmittelbar an diejenige des Pectoralis abdominalis an, die sich ebenfalls an der Gelenkkapsel anheftet. Noch weiter lateral folgt die Anheftung der fächerförmig ausgebreiteten Sehne des Hautmuskels, welche mit den beiden oben genannten Sehnen eine kontinuierliche Linie bildet. Einen Teil ihrer medialen Seitenstrahlen schickt sie, bei *Lemur macaco* und *Lemur catta*, unter die Sehne des Pectoralis abdominalis, bei *Lemur rufus* aber verschmelzen die Sehnenfasern derart miteinander, daß es nicht mehr möglich wird, ihren genaueren Verlauf zu erkennen. Die oben besprochenen Sehnen der zwei Pectorales (minor et abdominalis) und des Panniculus carnosus bilden mit ihren Ansatzstellen eine gerade Linie, über welcher die an ihrem distalen Rande nach unten umgeschlagene Sehne des M. pectoralis major zu liegen kommt. Die durch die Umschlagstelle doppelt gewordene Sehne inseriert jedoch nicht in einer Schleifenlinie, vielmehr verschmelzen die beiden Sehnenblätter innig miteinander. Zu bemerken ist, daß die umgeschlagene Schicht der Pectoralis major-Sehne nur bis zum lateralen Rande der Sehne des Pectoralis abdominalis reicht, so daß sie mit ihren Kanten nebeneinander zu liegen kommen. Galt die Darstellung über die Art und Weise der Insertion bisher hauptsächlich für *Lemur rufus*, so bestehen auch bei *Lemur macaco* und *Lemur catta* keine nennenswerten Abweichungen; die geringen Differenzen aber sind im Schema (Tabelle 2) mit berücksichtigt worden.

Platyrrhinae.

Das im vorhergehenden Abschnitte erwähnte Schema (Tabelle 2) sagt uns auch über die Ursprünge der beiden Pectorales (major et minor) bei Hapaliden und Cebiden das Wesentliche aus. Bei beiden Familien entspringen die genannten Muskeln nur vom Brustbeine und zwar dicht nebeneinander derart, daß der M. pectoralis major immer muskulös vom oberen Rande des Manubrium sterni bis zu der letzten Sternalrippe reicht. Eine Ausnahme macht *Cebus flavus* I, bei dem der Muskel noch durch einige Fasern vom unter der 9. Rippe gelegenen Teil der Linea alba bereichert wird. Der Pectoralis major zeigt auch hier überall eine abgesonderte

Manubrialportion (Fig. 8), aber ohne eine wulstartige Verdickung am Ursprung. Der Pectoralis minor (Tabelle 2) leitet sich bei diesen zwei Familien ebenfalls vom Sternum her und zwar von der Höhe der 2. Rippe (nur bei *Hapale jacchus* III unterhalb der 2. Rippe), an ihrem distalen Teile sehnig werdend, bei dem ersten Individuum von *Hapale* bis zur 5. Rippe, bei allen anderen bis zur 6. Rippe herab. Bei *Cebus flavus* II empfängt der Muskel außerdem einige Sehnenzüge von der 6. Rippe selbst und bei *C. apella* — von der Aponeurose des Musculus obliquus abdom. extern., welche den M. rectus am Brustkorbe überzieht.

Fig. 8.

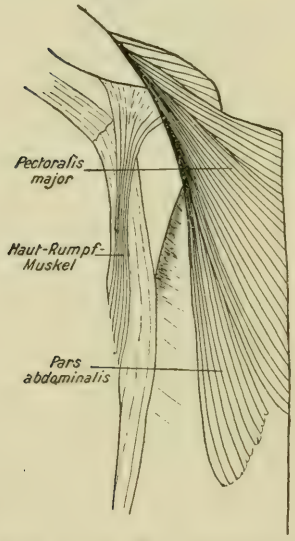

Cebus flavus ♂ (Nr. 438). Pectoralis-Gruppe.

Fig. 9.

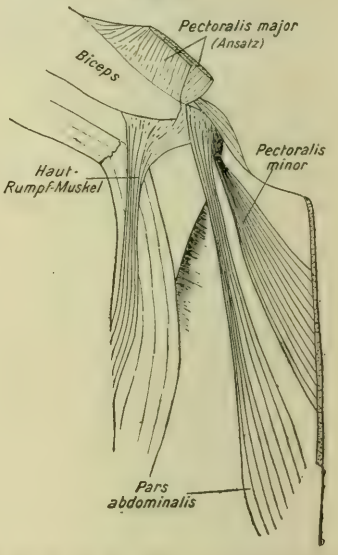

Cebus flavus ♂ (Nr. 438). Pectoralis-Gruppe

Der Musculus pectoralis abdominalis entspringt bei allen bisher erwähnten Platyrrhinen von der Rectusscheide, sich mehr oder weniger den anderen zwei Pectoralis-Portionen anschließend, und zieht, sich stark verschmälernd, zur Schultergegend.

Die Insertion der Pectoralmuskeln erfolgt bei den Hapaliden in derselben Weise, wie sie bei den Lemuren beobachtet wurde, indem sich die Sehne des Pectoralis minor am Proc. coracoides befestigt, während sich der M. pectoralis abdominalis ihr anschließt und an der Schultergelenkkapsel anheftet. Der M. pector. major kommt mit seiner doppelt umgelegten, nahe der Insertion aber zu einem Blatt verschmolzenen Sehne am Humerus zur Insertion. Da-

bei pflegt die untere Schicht immer mit dem lateralen Rande des Pectoralis abdominalis zu korrespondieren, was bei den Cebiden nicht immer der Fall ist (Fig. 9). Wie nämlich Fig. 9 für *Cebus flavus* zeigt, besteht bei Cebiden im Gegensatz zu den Hapaliden ein Panniculus carnosus. Ein medialer Teil der Hautmuskelsehne inseriert an der Schultergelenkkapsel unterhalb der Sehne des Pect. abdom. und beginnt da, wo das untere Blatt der Falte des Pectoralis major aufhört. Der übrige Teil der Hautmuskelsehne schiebt sich unter den M. biceps brachii und setzt sich am Humerus fest.

Sehr große Abweichungen von dem sonst einförmigen Verhalten des großen Brustmuskels zeigen unter den Platyrrhinen die zwei untersuchten Exemplare von *Ateles ater*. Bei dem einen (Fig. 10) beginnt der gut ausgebildete M. pectoralis major am obersten Rande des Sternum und dehnt sich bis zur 8. Rippe aus. An dieser Stelle geht sein Ursprung, indem er einen senkrechten Winkel zu der Körpermittellinie bildet, auf die Rectusscheide über und verläuft 8 mm weit quer über die 6., 7. und 8. Rippe[1]. Seine kräftige Manubrialportion wird von Bündeln, die vom Brustkorbe, speziell aus dem Bereiche des 2. Sternocostalgelenkes, kommen, verstärkt. Die Muskelfasern dieses oberen Abschnittes, entsprechend denen der schon besprochenen Formen, haben aber eine andere Verlaufsrichtung als die vom Corpus sterni und von der Scheide entspringenden, welche sich nach oben zu konvergierend unter die Manubrialportion schieben (Fig. 11).

Der M. pectoralis minor (Fig. 10) nimmt seinen Anfang an der Brustfascie in einer Linie, die parallel dem Sternum in einiger Entfernung von diesem von der 2. zur 4. Rippe herabzieht, und außerdem noch etwa 15 mm von der 4. Rippe, ebenso wie auch von der 2. u. 3. Die oberflächlichst gelagerten Muskelzüge gehen in die Brustfascie über (Fig. 12).

Der Pectoralis abdominalis ist durch einen schmalen Muskelstreifen repräsentiert, dessen Ursprung in einer schrägen Linie zwischen dem 4. und 5. Intercostalraume liegt. Alle drei Pectoralmuskeln bilden an ihren Enden eine zusammenhängende Sehnenplatte, die am Proc. coracoides, an der Schultergelenkkapsel und am Oberarm inseriert. Bei *Ateles* bildet der M. pectoralis major

[1] Der diese Ursprungsstrecke des Pectoralis major angebende Teil im Schema Nr. 2 stellt nicht eine zur Mittellinie senkrechte dar, sondern bildet mit ihr einen spitzen Winkel.

auch eine Falte, deren Sehnenlamellen vor der Insertion verschmelzen; die untere Lamelle steht mit den Sehnen der zwei anderen Muskeln im Zusammenhange.

Fig. 10.

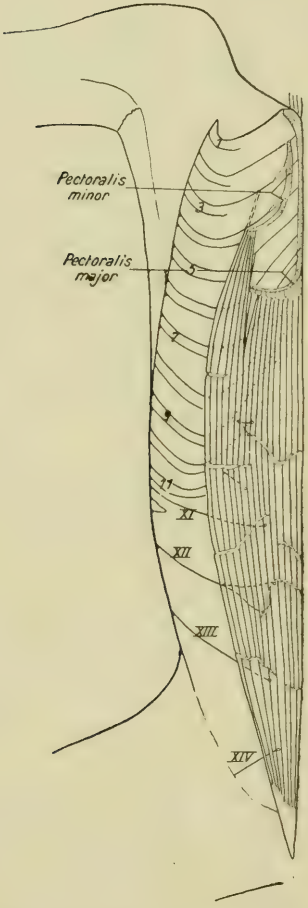

Ateles ater ♀ (Nr. 588). Ursprungsstellen der Pectorales major und minor. Rectus thoraco-abdominalis und Nerveneintrittsstellen (°).

Fig. 11.

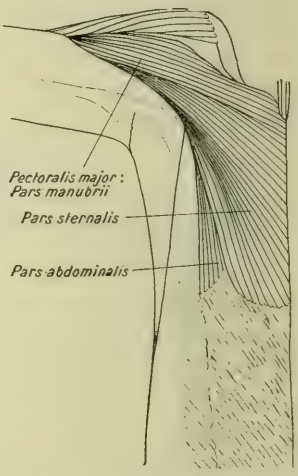

Ateles ater ♀ (Nr. 588). Pectoralis-Gruppe, oberflächliche Schicht.

Fig. 12.

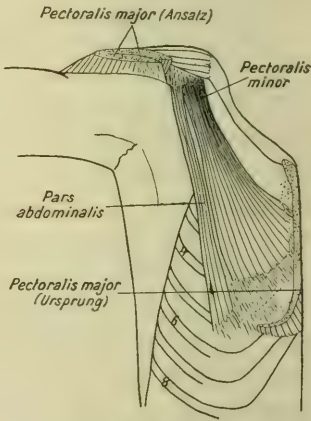

Ateles ater ♀ (Nr. 588). Pectoralis-Gruppe, tiefere Schicht.

Bei dem anderen Exemplar von *Ateles ater* entspringt der M. pectoralis major vom Sternum bis zur 7. Rippe, 18 mm weit von der Rectusscheide, in der Höhe der 7. Rippe und des 6. Inter-

costalraumes und auch noch von der 6. Rippe selbst. Der M. pectoralis minor nimmt hier am lateralen Rande des Sternums, von der Mitte des 2. Intercostalraumes bis zur 4. Rippe, der letzteren 9 mm nachgehend, weiter weg noch von der Brustfascie, von der 3. Rippe und dem 3. Intercostalraume (im Schema mit Punkten angegeben) seinen Ursprung.

Der M. pectoralis abdominalis ist klein und in Gestalt zweier aufeinanderliegender Zacken ausgebildet.

Ein Panniculus carnosus fehlt bei *Ateles ater*.

Catarrhinae.

Bei den niederen Katarrhinen zeigt der Brustmuskel in seiner Gestaltung, besonders was den Ursprung anbelangt, eine große Einheitlichkeit, welche uns an diejenige (Ursprungsart) der meisten Platyrrhinen und einiger Prosimier erinnert. Dort wie hier entspringen die beiden Musculi pectorales (major et minor) in zwei nebeneinander verlaufenden Linien am Brustbeine; wie sie dabei herabreichen, zeigt die Tabelle 2, welche auch angibt, daß diese Muskelursprünge sich an den untersten Enden der Ursprungslinie lateralwärts umbiegen und auf die Rectusscheide übergehen. Bei allen Formen findet sich eine proximale Sternalportion, die hauptsächlich vom Manubrium sterni, und zwar entweder nur von der Mittellinie oder von seiner ganzen Vorderfläche herkommt und sich von der übrigen Muskelmasse leicht sondern läßt. Selten nur ist eine Clavicularportion ausgebildet, deren Ursprungsstelle bei *Macacus cynomolgus* (Fig. 1) angedeutet ist, die sich dann seitwärts der Pars manubrii anschließt.

Der Pectoralis minor variiert in seinem Ursprunge insofern, als er oft Muskelfasern auch von den dem Sternum anliegenden Teilen des Brustkorbes bezieht, wie dies z. B. bei *Cercopithecus*-Arten (*campbelli*, *maxwellii* und *pygerythrus*) der Fall ist. Bei den drei untersuchten Exemplaren von *Semnopithecus cephalopterus* dehnt sich der Ursprung so weit lateralwärts aus, daß er, wie es im Schema (Tabelle 2) durch Punkte angegeben ist, einen beträchtlichen Teil der Sehnenplatte des M. thoraco-abdominalis in Anspruch nimmt. Der M. pectoralis-abdominalis entspringt von der Rectusscheide, und zwar nicht immer dort, wo der Pectoralis major aufhört. Sehr oft wird er vom Pectoralis minor durch eine Lücke abgetrennt, welche nach oben und lateralwärts allmählich verschwindet. Nur bei einem *Macacus* waren, so wie wir es von *Galago garnetti* kennen lernten,

der Pectoralis major und abdominalis in ihrem ganzen Verlaufe zu einer gemeinsamen Muskelplatte verschmolzen. Was die Insertion der Pectoralmuskeln und des bei den niederen Katarrhinen immer vorhandenen Panniculus carnosus angeht, so zeigt dieselbe keineswegs jene Einheitlichkeit, die wir vom Ursprung erwähnen konnten, vielmehr lassen sich drei verschiedene Typen unterscheiden, welche aber nicht bestimmten engeren systematischen Verwandtschafts-

Fig. 13.

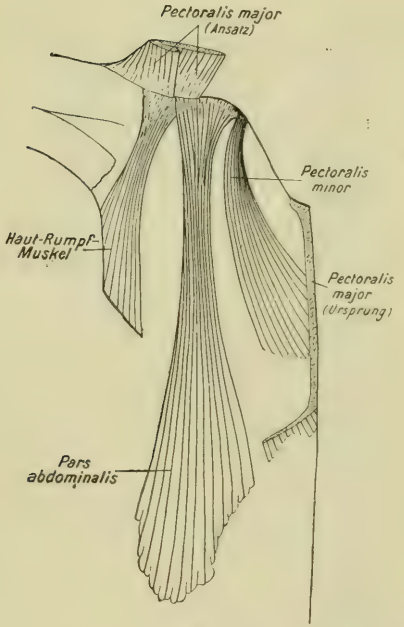

Fig. 14.

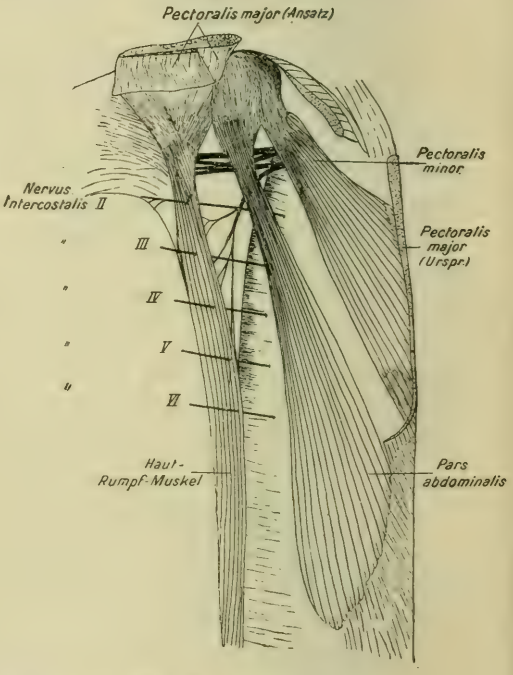

Fig. 13. *Semnopithecus cephalopterus* (Nr. 267). Pectoralis-Gruppe.

Fig. 14. *Cercopithecus pygerythrus* ♂ (Nr. 215). Pectoralis-Gruppe. Innervation des Panniculus carnosus und die denselben durchziehenden Intercostalnerven.

gruppen angehören, sondern bei Individuen der verschiedenen Genera sich antreffen lassen.

Die erste von den drei nebenstehenden, diese abweichenden Insertionstypen darstellenden Figuren (Fig. 13), wiederholt genau dieselben Verhältnisse, die bei den Lemuren zu finden waren. Auf der Fig. 14 sehen wir, wie die Musculi pectorales minor et abdominalis eine gemeinsame Sehnenplatte bilden, die über das Schultergelenk wegzieht und mit deren Kapsel und dem Processus coracoides verschmilzt. Zu der genannten Sehnenplatte gesellt sich von

der lateralen Seite her das ebenfalls sehnige Ende des Hautmuskels. Seine medialen Fasern treten unter die Abdominalportion des Brustmuskels, die lateralen aber gehen zu der Crista humeri und enden vor der Insertionslinie des Pectoralis major; dabei ziehen sie am Oberarmknochen oft so weit distalwärts, als der umgeschlagene Rand des letzteren Muskels zu liegen kommt. Der Pectoralis major setzt sich mit seinen doppelten Sehnenblättern am Humerus über dem Panniculus carnosus fest und kann mit seinen feinen Kanten

Fig. 15.

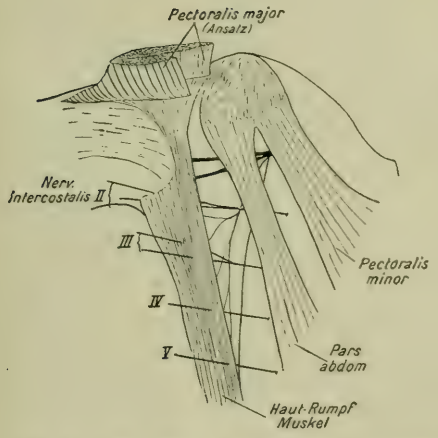

Fig. 16.

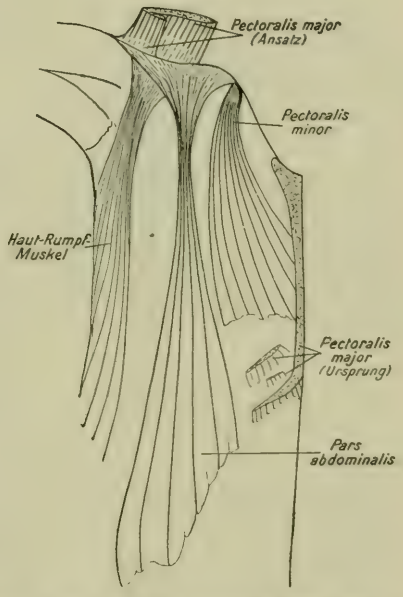

Fig. 15. *Papio sphinx* ♂ (Nr. 564). Pectoralis-Gruppe. Innervation des Panniculus carnosus und die denselben durchziehenden Intercostalnerven.

Fig. 16. *Semnopithecus cephalopterus* ♀ (Nr. 316). Pectoralis-Gruppe.

mehr oder weniger weit auf die Sehne des M. pectoralis abdominalis übergreifen. Noch ist zu erwähnen, daß in manchen Fällen (*Papio anubis* und *Papio sphinx*) die Insertionslinien der Faltenbildung nicht immer dicht nebeneinander zu liegen kommen oder gar verschmelzen, sondern ein freies Feld zwischen sich lassen (Fig. 15).

Ein dritter Insertionsmodus (Fig. 16) konnte nur bei einem *Semnopithecus cephalopterus* festgestellt werden. Hier zieht der Pectoralis minor an den Proc. coracoides, der Pectoralis abdominalis an die Gelenkkapsel und den Oberarm. Seine Sehne ist am Ende

sehr stark fächerförmig ausgebreitet. Mit der medialen Spitze berührt sie die Sehne des Pectoralis minor, mit dem lateralen Teil deckt sie ganz die Ansatzstelle des Panniculus carnosus am Oberarme. Über die Insertion des Pectoralis abdom. am Oberarme und am untersten Teile der Schultergelenkkapsel kommt der Pectoralis major mit seiner schmalen Falte zu liegen.

Die Ausdehnung der Insertionsfläche des M. pect. major am Oberarme ist nicht konstant. Bei einigen *Macacus*-Formen geht die Sehne am weitesten hinunter und nimmt mehr als das basale Drittel der Länge des Oberarmknochens ein.

Fig. 17.

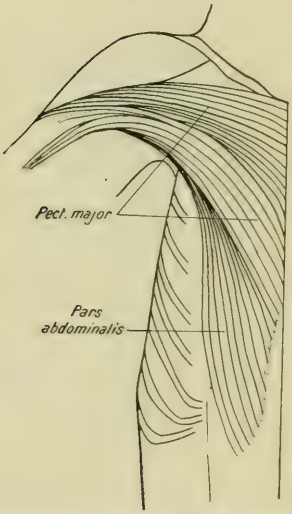

Cercopithecus campbelli ♀ (Nr. 642). Pectoralis major und Pectoralis abdominalis.

Im Anschlusse daran wäre noch über eine Beobachtung bei *Cercopithecus campbelli* (Fig. 17) zu berichten, wo der Pectoralis major neben der proximalen, am Manubrium sterni entspringenden Portion noch eine distale, überzählige Portion aufweist, welche mit ihrem Oberrande als eine dünne Lamelle dem mittleren Stücke des Muskels aufliegt und mittelst einer flachen dünnen Sehne mit der Oberarmfascie verschmolzen ist. Einen ähnlichen Fall[1] bei Menschen bespricht Gruber und benennt die in die Oberarmfascie auslaufende Pectoralis major-Sehne, als »tensor fasciae brachialis«.

Die Gliedmaßenmuskulatur der zwei in den Kreis der Untersuchung gezogenen Exemplare von *Hylobates syndactylus* bringt mannigfache Besonderheiten, welche die isolierte Stellung dieser Catarrhinen-Gruppe beleuchten. Vor allem fehlt eine von der Rectusscheide kommende und von der übrigen Muskelmasse völlig abgesonderte Abdominalportion gänzlich. Dafür aber ist der M. pectoralis major im übrigen mächtiger ausgebildet, was durch die Ausdehnung seiner Ursprungsfläche bedingt wird. Sein einheitlicher Muskelbauch wird von den Bündeln zusammengesetzt, welche von

[1] Pagenstecher berichtet über einen ebensolchen Fall bei Drill. (»Drill« wohl Mandrill = *Papio*).

der Clavicula, dem Sternum und von den verschiedenen Stellen des Brustkorbes stammen. Bei dem ersten Exemplar entspringt der M. pectoralis major an der medialen Hälfte der Clavicula, am Rande des Sternums bis zu der 6. Rippe, etwa 2 cm ihr nachgehend, weiter an der Rectusscheide, schräg hinauf einen leichten Bogen bildend bis zur 5. Rippe und etwa 1,5 cm ihr folgend, ferner an den Sternocostalgelenkkapseln und Rippenknorpeln, außerdem noch an der 3. und 4. Rippe und an dem von ihnen begrenzten Intercostalraume. Die letzte Partie ist auf der Fig. 18 durch Punkte angedeutet. Der Ursprung des Muskels bei dem zweiten *Hylobates*-Exemplare wird nur dadurch modifiziert, daß die Clavicula sich mit ihren zwei medialen Dritteln daran beteiligt, daß die dem Sternum benachbarten Rippenteile mehr in Anspruch genommen werden, und die von der Mitte und den Seitenteilen des Brustkorbes kommenden Muskelbündel zahlreicher sind. Die zum Oberarme konvergierende Muskelmasse bildet an ihrem Ende keine Falte, die Sehne ist einheitlich, läßt aber in verschiedener Richtung verlaufende Sehnenfasern erkennen, die als Zeuge ihrer einst vorhanden gewesenen Zweiblätterigkeit angesehen werden können. Die Endsehne inseriert am kurzen Kopfe des M. biceps brachii und am Oberarme.

Schon G. Ruge hat hervorgehoben, daß bei den Hylobatiden die dem Pectoralis major zum Ansatz dienende Fläche eine viel kleinere ist, als sie die mächtige Muskelmasse gebrauchen könnte. Damit erklärt er den Umstand, daß die Insertionssehne in den Muskelbauch hineingezogen wird. Geschieht letzteres (wie dies auch bei unseren Exemplaren der Fall ist), so beteiligen sich scheinbar nicht alle Muskelfasern an der Bildung der Endsehne: sehr viele von ihnen und hauptsächlich die mittleren erstrecken sich nicht bis zur sichtbaren Endsehne, sondern hören schon an der im Muskel befindlichen Sehnenlamelle auf. Um den schroffen Gegensatz zwischen der geringen Ansatzfläche und der mächtigen Muskelmasse auszugleichen, wäre dem Muskel noch die Möglichkeit geboten, die ihm zur Anheftung dienende Fläche am Oberarme selbst auszudehnen. Diese Möglichkeit ist ihm aber nur in der Verlängerung seiner Ansatzlinie nach unten (distalwärts) oder oben (proximalwärts) gegeben, was den Muskel aber in die Reihe der primitiveren Formen stellen und seinen progressiven Umformungen im Wege stehen würde. Denn je größer die Distanz zwischen den zwei entgegengesetzten Insertionspunkten ist, um so mehr wird die freie Beweglichkeit des

Armes beschränkt. Es kommen noch andere Momente hinzu, welche dazu beitragen, dem Gliedmaßenmuskel die Fähigkeit zu geben, sich den mannigfacheren Bewegungsarten anzupassen. Zunächst die Überkreuzung der Fasern des an seinem gegen die Schultergegend konvergierenden Teiles des Muskels. Es ist sehr auffallend, daß die zuoberst am Sternum und event. auch an der Clavicula entspringenden Muskelpartien verhältnismäßig weiter unten ihre Insertion finden, als diejenigen Partien, die von den distalen Abschnitten des Brustbeines und gar von der Rectusscheide kommen. Auf welchem Wege aber diese Structur des Brustmuskels zustande gekommen ist, — ob dieselbe eine primäre (nach Bolck)[1], durch Senkung der Extremitäten aus einer transversalen Stellung hervorgegangen ist, oder ob dieselbe eine (wie Roux und andere Autoren meinen), durch »funktionelle Anpassung« sekundär erworbene ist, interessiert uns hier erst in zweiter Linie; wichtig ist aber, daß dadurch der Muskel in allen seinen Teilen an Verkürzungsvermögen bedeutend gewinnt.

Fig. 18.

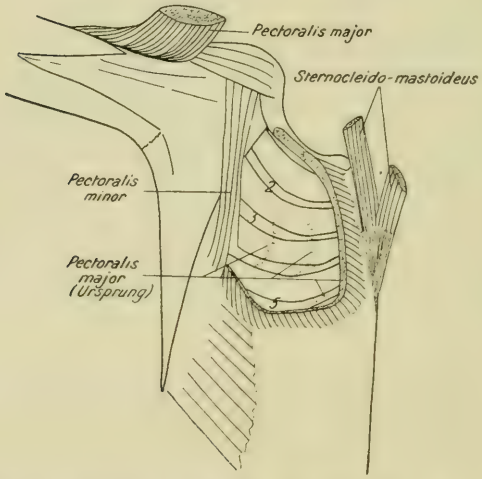

Hylobates syndactylus ♀ (Nr. 210). Pectorales major et minor und Sterno-cleido-mastoideus.

Ferner muß das offenkundige Bestreben des Muskels, sein Ursprungsgebiet am Thorax in lateraler Richtung auszudehnen, hier angeführt werden (vgl. Tabelle 2). Der bei den niedersten Formen einheitliche Brustmuskel beginnt sich allem Anschein nach dadurch weiter zu differenzieren, daß er sich in eine tiefere und eine oberflächlichere Schicht sondert.

Zum Schlusse sei noch über den M. pectoralis minor gesagt,

[1] L. Bolck, Die Segmentaldifferenzierung des menschlichen Rumpfes und seiner Extremitäten.

Tabelle 1.

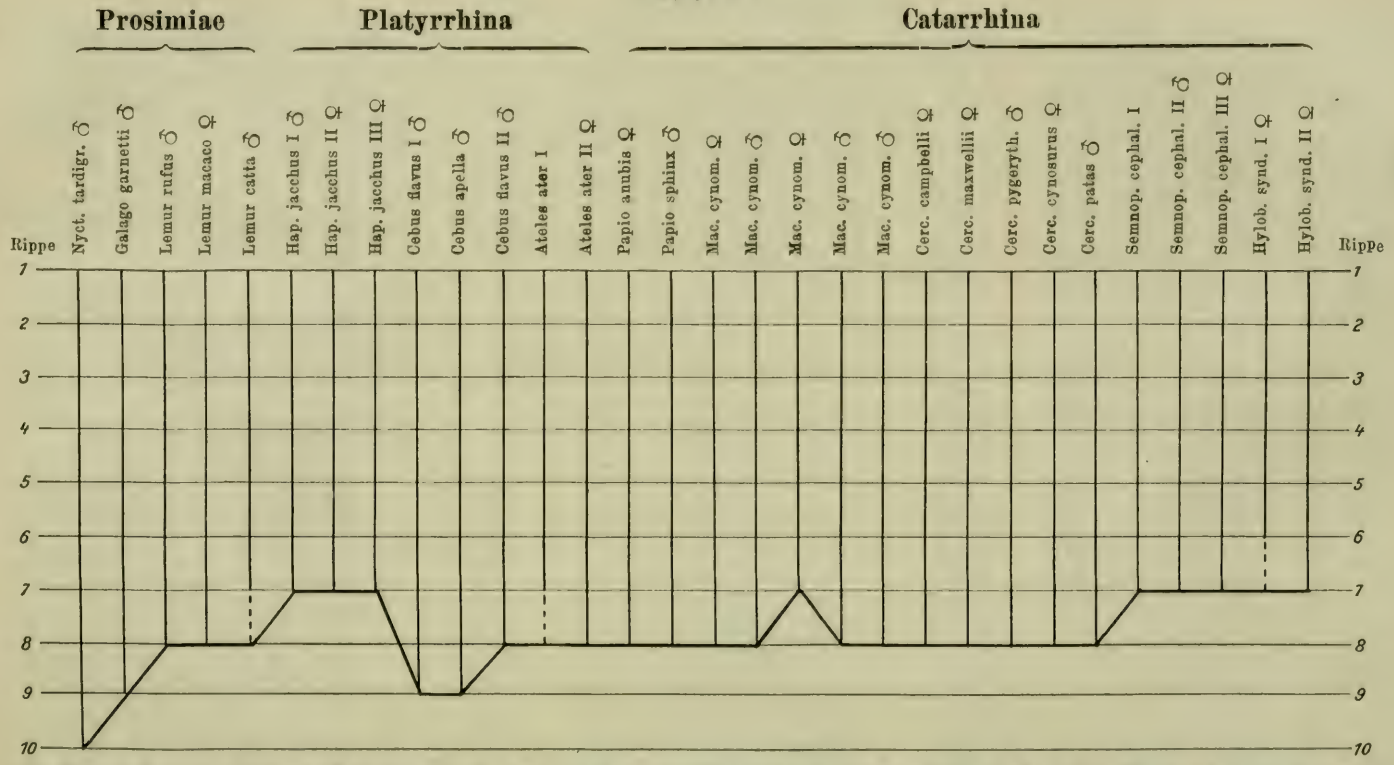

In diesem Schema sind die Beziehungen des Pectoralis major-Ursprunges zum Brustbeine und zu den Rippen dargestellt. Die horizontalen Linien sollen die Rippen, die senkrechten den Ursprung des Pectoralis major am Brustbeine und an den Rippen angeben. Die letzten Sternalrippen sind durch eine fette Linie miteinander verbunden. Wo der Pectoralis-Ursprung die letzte Sternalrippe nicht erreicht, findet man die Strecke mit punktierter Linie bezeichnet.

daß derselbe bei den beiden Exemplaren von *Hylobates syndactylus* ein schmaler, kräftiger, ganz auf die laterale Seite des Thorax verschobener Muskel ist (Fig. 18). Bei dem einen Individuum kommt er in zwei übereinanderliegenden Zacken von der 4. und 5. Rippe. Bei dem anderen entspringt derselbe meist sehnig von der 3., 4. und 5. Rippe mit starken und gleichmäßigen Portionen, welche mit den Serratus-Zacken alternieren. Die oberste von den drei Pectoralis minor-Zacken liegt der Mittellinie am nächsten, die letzte am weitesten davon entfernt. Die Insertion dieses Muskels erfolgt mittelst der Endsehne am Processus coracoides, indem die einzelnen Portionen miteinander verschmelzen.

Ta-



Schematische Darstellung des Ursprungsverhaltens der Pectorales und des durch Linien - - - -, des Pectoralis minor durch Linien . . . ., des Rectus durch
geben die Stellen an, an welchen

Ein Hautrumpfmuskel fehlt bei *Hylobates*.

Versorgt wird die gesamte Pectoralisgruppe von den Zweigen der Nn. thoracici anteriores.

Es verdient noch erwähnt zu werden, daß bei allen untersuchten Tieren der tiefste Punkt des Pectoralis major-Ursprunges am Thorax mit der letzten Sternalrippe zusammenfällt. Eine Ausnahme machen nur *Lemur catta, Ateles ater* I und *Hylobates syndactylus* I.

Auf der Tabelle Nr. 1 (S. 315) sind diese Verhältnisse graphisch zur Darstellung gebracht.

2. M. obliquus externus abdominis.

Der äußere schräge Bauchmuskel, der auch Obliquus thoracoabdominalis genannt wird, verdient insofern diese Bezeichnung, als er sich bei der größten Mehrzahl der Säugetiere und selbst bei den Primaten mehr oder weniger weit proximalwärts auf die Vorderwand des Thorax ausdehnt. In der äußeren Form und Lagerung erweist sich der Muskel bei den untersuchten Tieren als sehr eintönig. Aus den an den Rippen entspringenden Zacken und von der Fascia lumbo-dorsalis kommenden Muskelbündeln formt sich ein platter, breiter Muskelbauch, welcher fast den ganzen Seiten- und

belle 2.



Rectus bei den untersuchten Tieren. Der Ursprung des Pectoralis major ist Linien - - - - dargestellt. Die durchlaufenden Linien —— im Rectus-Ursprunge der Muskelbauch beginnt.

Vorderteil des Rumpfes einnimmt und vor seiner Insertion an der Linea alba und am Vorderbeckenrande in eine platte, ausgedehnte Sehnenlamelle übergeht. Diese Lamelle zeigt Sehnenzüge in verschiedener Richtung neben solchen, die den Verlauf der Muskelfasern direkt fortsetzen. Die Sehnenzüge, welche an der Symphyse inserieren, sind verhältnismäßig stärker, als diejenigen in anderen Abschnitten.

Die Rippenzackenursprünge des Obl. ext. alternieren mit solchen vom M. serratus anterior und M. serratus posticus inferior (in einzelnen Fällen auch mit dem Latissimus dorsi) und sind derart

angeordnet, daß die am meisten proximalwärts gelegenen Zacken der ventralen Mittellinie näher zu liegen kommen; die sich den ersteren schwanzwärts anschließenden treten allmählich mehr seitwärts. Das Zustandekommen dieser von oben-medial nach unten-lateral ziehenden Ursprungslinie glaubt O. Seydel[1] beim Kaninchen dadurch zu erklären, daß er das Dorsalwärtsrücken der Muskelursprünge vom Zurückziehen der Rippen von der Mittellinie abhängig macht. Demnach sollen die Rippenzacken von einer mehr medialen Lage in eine mehr laterale übergegangen sein. Wenn auch diese Vermutung für das Verständnis der erwähnten Erscheinung beim Kaninchen eine gewisse Bedeutung haben kann — da hier die Costalzackenursprünge an die Knochen-Knorpelgrenzen der Rippen gebunden zu sein scheinen —, so ist dieselbe für uns hier nicht annehmbar, denn in keinem Falle zeigten die Obliquuszacken eine fixe Stellung zu den Rippenteilen. Ich neige vielmehr zu der Ansicht, daß der M. obliquus externus — wenigstens an seiner cranialen Partie — von den angrenzenden Muskeln (Serratus ant. und S. post. inferior) gewissermaßen gegen die Körpermittellinie verschoben wurde.

Die Anzahl der Rippen, von welchen der Muskel ausgeht, ist nicht konstant. In einem Falle werden sämtliche Rippen in Anspruch genommen, in dem anderen nur die mehr distal gelegenen; viel häufiger kommt es aber vor, daß im proximalen Abschnitte des Muskels eine Lücke entsteht, indem einige Rippenzacken fehlen und dadurch die Kontinuität des Muskels unterbrochen wird. Der abgesprengte Teil des Obliquus externus besteht meistens aus einer Zacke, die von der 1. Rippe kommt; dieser kann sich zuweilen eine zweite, von der nächstfolgenden Rippe kommende anschließen, die niemals die gleiche Größe und Stärke erreicht. In solchen Fällen aber, wo der Obliquus nicht unterbrochen wird und von allen Rippen seine Zacken entspringen läßt, ist auch die erste Zacke schwächer entwickelt.

Dieser kleine an der 1. Rippe entspringende Muskel, der in der Literatur mit dem Namen »M. supracostalis« oder »M. sterno-costalis« bezeichnet wird, findet sich auch bei vielen anderen Säugern und hat schon von jeher die Aufmerksamkeit der Anatomen auf sich gezogen.

Eine von den sehr differenten Deutungen des fraglichen Muskels gibt ihn als einen Abkömmling des Obliquus externus aus (Kohlbrugge, Ruge). Diese Annahme wird, wenigstens für die hier in Betracht kommenden Tiere durch eine Reihe von Tatsachen bestätigt.

[1] O. Seydel, Über die Zwischensehnen und den metameren Aufbau des M. obliquus thoraco-abdominalis (abdominis) externus der Säugetiere.

Es spricht für sie erstens, daß die von der 1. Rippe (eventuell auch von der 2. Rippe) kommende Muskelzacke oft durch vollständig oder schwach ausgebildete an den folgenden Rippen entspringende Zacken mit dem M. obliquus verbunden ist, und zweitens die Innervation. Diese wollen wir weiter unten besprechen, nachdem wir das Verhalten des Muskels selbst bei den einzelnen Gruppen näher kennen gelernt haben werden.

Fig. 19.

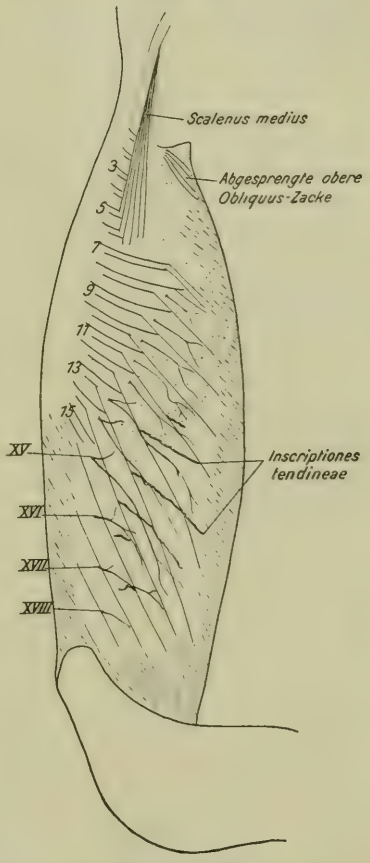

Nycticebus tardigradus ♀ (Nr. 352). Scalenus medius und Obliquus thoraco-abdominalis externus mit Inscriptionen.

Prosimiae.

Gemeinsam ist allen fünf untersuchten Halbaffen, daß der kopfwärts gelegene, von der übrigen Masse völlig getrennte Teil des M. obliquus externus nur aus einer einzigen, gut ausgebildeten Zacke besteht, welche an der 1. Rippe entspringt und schräg nach unten und medianwärts zieht. Dabei divergieren die Muskelfasern und gehen in eine Aponeurose über, welche sich am Rande des Sternums, an den Sternocostalgelenken und an den sternalen Enden der Rippenknorpel anheftet. Diese Aponeurose liegt auf der Sehne des M. rectus thoraco-abdominalis und ist mit ihr oft innig verwachsen; sie kann verschieden stark ausgebildet sein und ist meistens schmäler als die von ihr bedeckte Rectussehne.

Der eigentliche, große Teil des M. obliquus externus beginnt in verschiedener Höhe und weist eine wechselnde Zahl der Inscriptiones tendineae auf, die als feine sehnige Streifen den Muskel durchsetzen und mit seiner Fascie verwachsen sind.

Bei *Nycticebus tardigradus* entspringt der Obliquus thoraco-abdominalis (Fig. 19) mit neun Zacken an der 7. bis 15. Rippe und dann weiter an der Fascia lumbo-dorsalis bis zur Spina ant. sup.

des Darmbeinkammes. Die von den Rippen und von der erwähnten Fascie kommenden Muskelportionen bilden eine ansehnliche Platte, welche nach unten und nach vorn in eine Aponeurose ausläuft. Die vordere Partie derselben verbindet sich an der ventralen Mittellinie mit einer solchen von der anderen Seite, indem ihre Sehnenfasern ineinandergreifen und somit zur Bildung der Linea alba beitragen. Das distale Ende der Aponeurose ist an der Symphyse und am Pecten ossis pubis befestigt; an dieser Stelle ist sie in zwei Schenkel getrennt, zwischen denen eine Spalte für den Durchtritt des Funiculus spermaticus offenbleibt. Lateralwärts überspannt die Aponeurose die Schenkelgefäße, sendet einige Sehnenfasern in die Tiefe zur Fascia iliopectinea, andere wenige läßt sie in die Fascia lata ausstrahlen und ist mit dem lateralen Rande eine kurze Strecke an der Crista ossis ilei befestigt. Die Richtung des Faserverlaufes entspricht demjenigen der oberen isolierten Zacke, nur wird sie caudalwärts immer steiler. Die erste von den sechs vorhandenen sehnigen Inscriptionen tritt an der Zacke auf, welche an der 11. Rippe entspringt, sie ist klein, in der Richtung des Faserverlaufs geneigt, doch descendiert sie nicht so stark. Die zweite Inscription durchquert die Zacke von der 12. Rippe in ihrer vollen Breite. Die zwei folgenden, welche den sich caudalwärts anschließenden Rippenzacken angehören, sind die längsten; sie überschreiten die ventrale Grenze ihrer Zacke, indem sie sich in die nächste, kopfwärts gelegene fortsetzen und ein Drittel von deren Breite einnehmen. Sie descendieren auch stärker. Die fünfte Inscription an der letzten Rippenzacke ist um ein Viertel ihrer Breite kürzer und mehr dorso-ventral gerichtet. Die letzte Inscription zieht dorso-ventral an dem oberen Viertel des an der Fascia lumbodorsalis entspringenden Muskelabschnittes. Die unterhalb der vierten, fünften und sechsten Inscriptionen befindlichen Muskelfasern konvergieren gegen die Aponeurose zu; die von hier caudo-lateral gelegenen verlaufen parallel zueinander und die von oberen Rippen kommenden gehen, wenn auch stellenweise sehr unbedeutend, auseinander.

Die voneinander getrennten Muskelpartien des Obliquus externus bewahren noch einen Zusammenhang in ihren sehnigen Teilen, indem die beiden Aponeurosen mittelst eines feinen (bindegewebigen) Sehnenhäutchens ineinander übergehen. Es liegt dem Brustkorbe fest an.

Offenbar im Zusammenhang mit der Tatsache, daß bei *Galago garnetti* (Fig. 20) die Zahl der Rippen gegenüber *Nycticebus tardigradus* reduziert ist, findet sich hier der Obliquus thoraco-abdominalis

cranialwärts emporgerückt. Er entspringt an der 5. bis 13. Rippe und läßt seine Fasern leicht divergierend nach unten und medial ziehen. Der von der Fascia lumbo-dorsalis kommende Teil des Obliquus ext. zeigt einen parallelen Faserverlauf. Die Aponeurose verhält sich gleich wie bei *Nycticebus tardigradus*. Anders sind aber

Fig. 20.

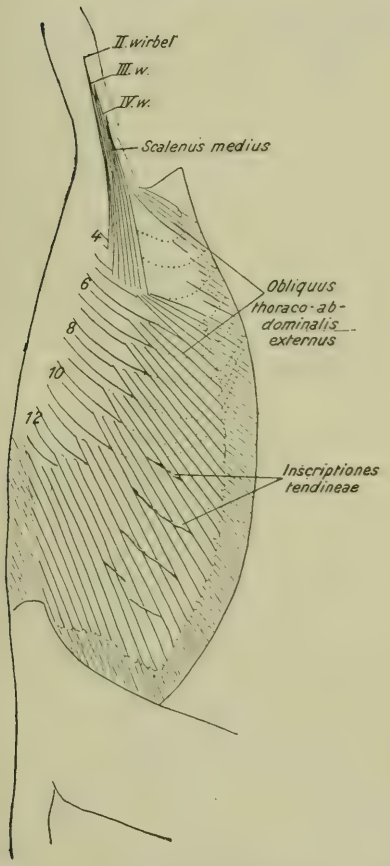

Galago garnetti ♂ (Nr. 691). Scalenus medius und Obliquus thoraco-abdominalis externus mit Inscriptionen.

Fig. 21.

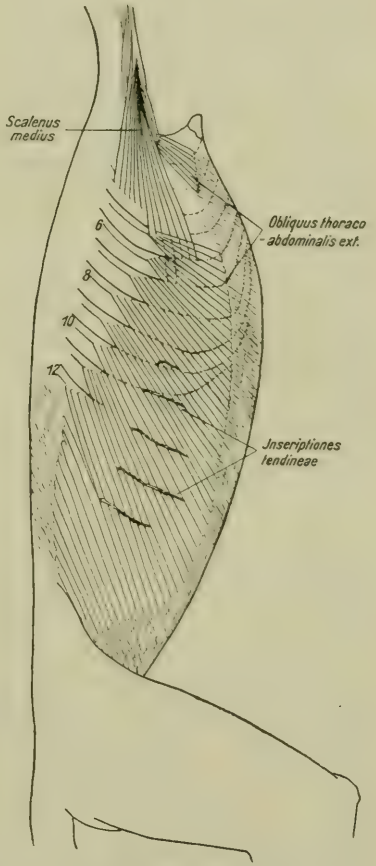

Lemur macaco ♀ (Nr. 579). Scalenus medius und Obliquus thoraco-abdominalis externus mit Inscriptionen.

die vier sehnigen Inscriptionen verteilt. Die erste — an der 9. Rippenzacke — ist nicht vollständig, das heißt, sie durchzieht nicht die Muskelzacke in der ganzen Breite. Die zweite und dritte Inscription, an den zwei nächstfolgenden Zacken, sind vollständig. Die letzte, der 12. Rippenzacke angehörende Zwischensehne

besteht aus zwei gegeneinander verschobenen Stücken, die ebenfalls die ganze Zackenbreite einnehmen.

Die drei Lemuren, bei welchen sich die gleiche Rippenzahl findet, zeigen trotz dieser Übereinstimmung nicht dieselbe Zackenzahl. Bei *Lemur catta* beginnt der Obliquus an der 4. Rippe, bei *L. rufus* und *L. macaco* an der 5. Was die Inscriptiones tendineae anbelangt, so variieren sie auch. *Lemur macaco* (Fig. 21) hat fünf von jenen, welche die gleiche Verlaufsrichtung haben und den an der 8. bis 12. Rippe entspringenden Zacken angehören. Die erste durchzieht nicht die ganze Zackenbreite, die zweite ist vollständig, die drei letzteren überschreiten mehr oder weniger die ventralen Grenzen der eigenen Zacken. Die fünf Inscriptionen von *Lemur catta* (Fig. 22) liegen an den letzten fünf Rippenzacken. Die zwei ersteren verhalten sich wie die von *L. macaco*. Die dritte besteht aus einem großen Teile, der die ganze Zacke durchzieht, und aus einem sehr kleinen, welcher einige Millimeter von dem ersteren nach unten verschoben ist und am dorsalen Viertel der kopfwärts folgenden Zacke liegt. Die vierte Inscription ist die längste, durchsetzt die 11. Rippenzacke ganz und bis auf zwei Drittel die von der 10. Rippe kommende. An der Grenze dieser beiden Muskelzacken nimmt die mediale Hälfte der Inscription einen bedeutend steileren Verlauf an. Die letzte nach oben leicht (konvex) ausgebogene und dorsoventral gerichtete Inscription ist die kleinste. Sie liegt am ventralen Teile des Muskels und berührt das dorsale Drittel nicht. Es darf aber hier nicht unerwähnt bleiben, daß der Ursprung der letzten Costalzacke allmählich von der Rippe selbst auf die Lumbodorsalfascie übergeht, weshalb auch nicht mit Sicherheit zu bestimmen ist, wo die Rippenzacke aufhört und wo der an der Lumbalfascie entspringende Teil des M. obliquus externus beginnt. Bei der Feststellung dieser Grenze sind wir von den Linien geleitet worden, welche aus stärkeren bindegewebigen Einlagerungen bestehen und den Muskel in eine Reihe von Streifen zerlegen. Man kann allgemein für alle hier untersuchten Tiere sagen, daß die Rippenzacken, vom Ursprung bis zum Übergang in die Aponeurose deutlich gegeneinander abgegrenzt bleiben. Diese den Muskelfasern parallel gehende Gliederung ist auch an dem der Lumbalfascie entspringenden Teile des Muskels kenntlich und wird auf der Fig. 23 durch stärker gezogene Streifen zur Anschauung gebracht. Die eben angeführte Figur zeigt außerdem, wie sich die sieben Inscriptionen bei *L. rufus* verhalten. Die ersten zwei an der Zacke der 7. und

8. Rippe — die obere kleinere und die untere größere — sind unvollständig; die zwei folgenden sind länger als die Breite der Zacke selbst. Die fünfte durchzieht zwei Costalzacken, so daß der Zacke von der 10. Rippe zwei vollständige Inscriptionen zukommen. Die sechste durchzieht zwei Zacken ganz und eine nur teilweise; sie ist im Bereiche der 12. Rippenzacke nach oben leicht konkav und dann gerade und mehr absteigend. Die letzte Inscription trifft den

Fig. 22.

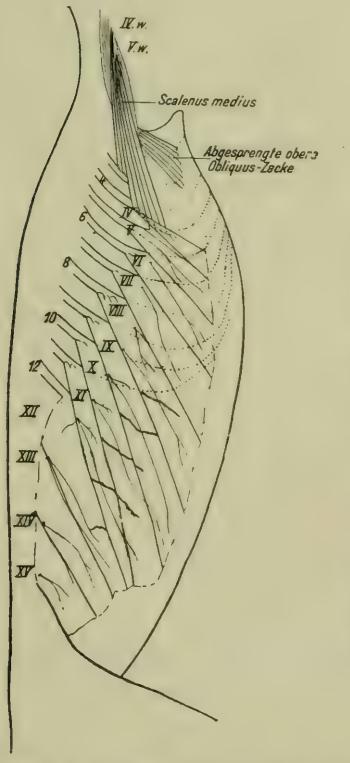

Lemur catta ♂ (Nr. 581). Scalenus medius und die Innervation des Obliquus thoraco-abdominalis externus. IV—XV Nerven.

Fig. 23.

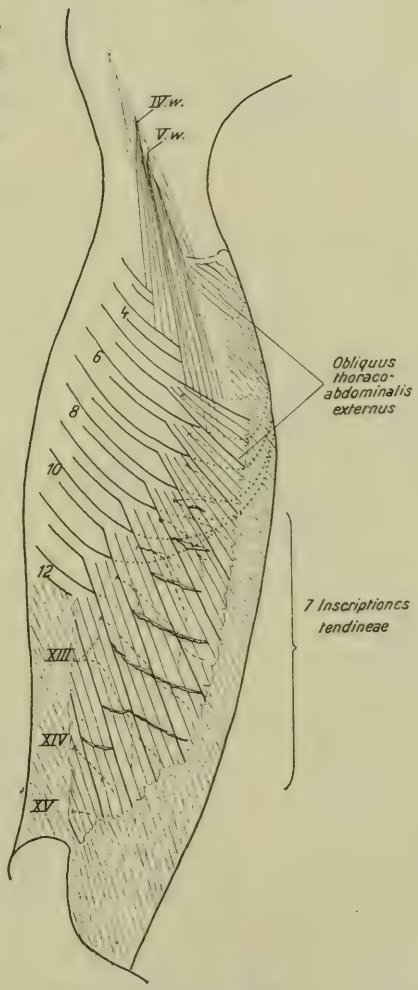

Lemur rufus ♂ (Nr. 202). Scalenus medius und Obliquus thoraco-abdominalis externus mit Inscriptionen.

oberen Abschnitt des Muskels, welcher an der Fascia lumbo-dorsalis entspringt und zwischen den zwei abgrenzenden Linien liegt. Bei der Betrachtung dieses letzteren Muskelstreifens drängt sich der

Vergleich desselben mit einer Rippenzacke auf, und es wäre wohl möglich, daß er einer Costalzacke homonym zu erachten wäre. Als Erklärung dafür brauchte man nur anzunehmen, daß dieser Muskelstreifen einmal an einer Rippe haftete und mit der Rückbildung der letzteren sich von ihr ablöste. Ist diese Voraussetzung berechtigt, so haben wir Grund zur Annahme, daß die letzte Rippenzacke, welche einen Teil ihrer Fasern von der Lumbalfascie abgehen läßt, sich von der Rippe ablösen müsse, vorausgesetzt, daß der Umwandlungsprozeß auch weiter in der gleichen Bahn sich fortbewegen werde.

Platyrrhinae.

Das bei den Prosimiern über den cranialen abgesonderten Teil des M. obliquus externus Gesagte hat auch für diese Abteilung der Primaten Gültigkeit. Hinzuzufügen ist nur, daß sich bei *Cebus apella* und einem Exemplar von *Ateles ater* der einen isolierten Obliquus-Zacke noch eine zweite von der nächstfolgenden Rippe kommende anschließt. Diese letztere ist aber bedeutend schwächer ausgebildet als die erste Costalzacke.

Der eigentliche schräge äußere Bauchmuskel stimmt ebenfalls mit demjenigen der Halbaffen überein, besonders was die Ausbildung der Aponeurose und ihrer Insertion betrifft. Es variieren nur die Inscriptionen und die Anzahl der dem Muskelursprung dienenden Rippen. Hinsichtlich des letzten Punktes zeigen die verschiedenen Exemplare von *Hapale jacchus* viel Einheitlichkeit darin, daß alle untersuchten Exemplare den Muskel an den Rippen 4. bis 12. entspringen lassen (Fig. 24). Die Inscriptionen sind hingegen verschieden in Ausdehnung und Zahl. Sechs davon finden wir bei *H. jacchus* I (Fig. 24) an den letzten Costalzacken. Die erste ist unvollständig, die zweite vollständig, die dritte überschreitet den Bereich ihrer Zacke sehr bedeutend, die zwei nächsten durchziehen je zwei Rippenzacken vollständig; die sechste liegt innerhalb der Grenzen der letzten Zacke. Die zwei anderen Exemplare von *H. jacchus* besitzen eine geringere Zahl von Inscriptionen (Fig. 25, 26), welche oft einen stärker zickzackartigen Verlauf zeigen. Die Richtung der Inscriptionen bei *Hapale* ist eine stärker descendierende, als ich es sonst beobachtet habe.

Von den zwei Exemplaren von *Cebus flavus* entsprang der schräge Bauchmuskel bei dem einen an den neun letzten Rippen mit einer sehr kleinen oberen Zacke, welche von der 6. Rippe kam

(Fig. 27). Von seinen Inscriptionen wurde keine Notiz genommen, da dieselben kaum sichtbar und nicht genau bestimmbar waren. Das andere Exemplar von *Cebus flavus* (Fig. 28) weist zehn Zacken auf, die an der 5. bis 14. Rippe entspringen. Seine Inscriptionen sind kurz und verschieden im Verlaufe: die zwei ersten unvoll-

Fig. 24.

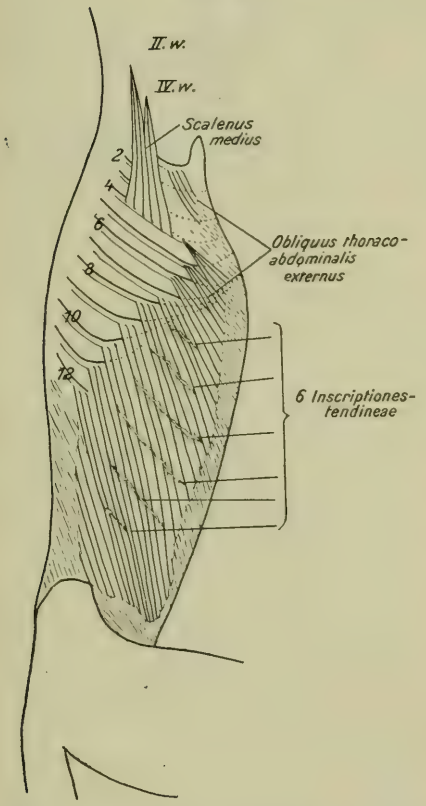

Hapale jacchus ♂ (Nr. 545). Scalenus medius und Obliquus thoraco-abdominalis externus mit Inscriptionen.

Fig. 25.

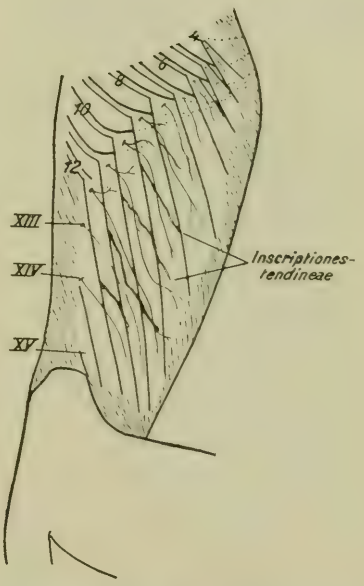

Hapale jacchus ♀ (Nr. 365). Innervationen und Inscriptionen des Obliquus thoraco-abdominalis externus.

ständigen haben eine descendierende Verlaufsrichtung, die drei folgenden vollständigen gehen dorso-ventral, die übrigen zwei, von denen die letzte noch dazu nach oben konvex gebogen ist, sind ascendierend.

C. apella hat von allen untersuchten Affen die geringste Zahl der Obliquuszacken, nämlich 7, welche von der 6. bis zur 12. Rippe

reichen. Die letzte, 13. Rippe, steht hier nicht im Dienste des Muskels. Bezeichnend für dieses Tier ist es auch, daß es in dem ganzen Verlaufe des äußeren Bauchmuskels keine Inscriptiones tendineae aufweist.

Inscriptionsfrei ist auch der Muskel der beiden *Ateles ater*, welcher an der 4. Rippe beginnt. Die vier ersten Rippen-

Fig. 26.

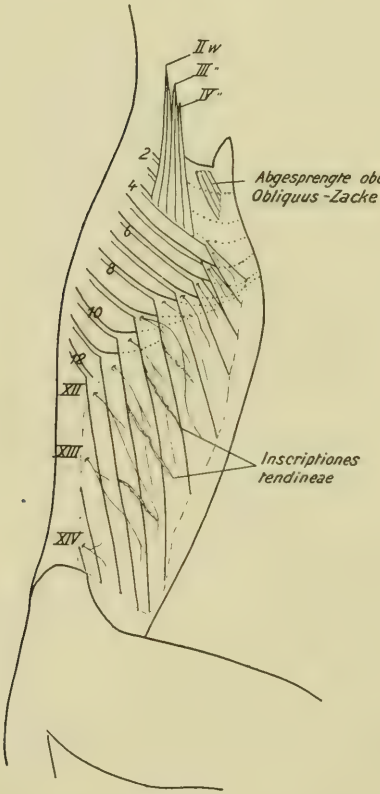

Hapale jacchus ♀ (Nr. 619). Innervation und Inscriptionen des Obliquus thoraco-abdominalis externus.

Fig. 27.

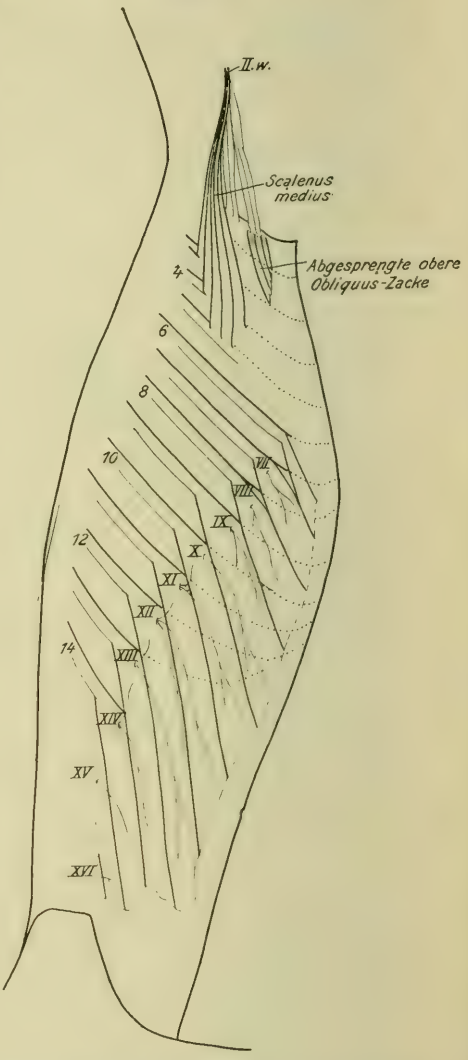

Cebus flavus ♂ (Nr. 438). Scalenus medius. Innervation und Inscriptionen des Obliquus thoraco-abdominalis.

zacken alternieren mit den distalen Zacken des M. serratus anterior, wie es auch allgemein bei den obersten Zacken der anderen Formen der Fall ist. Die weiteren sechs Obliquuszacken berühren sich mit

solchen vom M. latissimus dorsi (Fig. 29); die Muskelfasern dieser Zacken greifen dicht ineinander und gehen stellenweise sogar direkt ineinander über. Die Übergangsstellen sind meistens sehnig markiert.

Fig. 28.

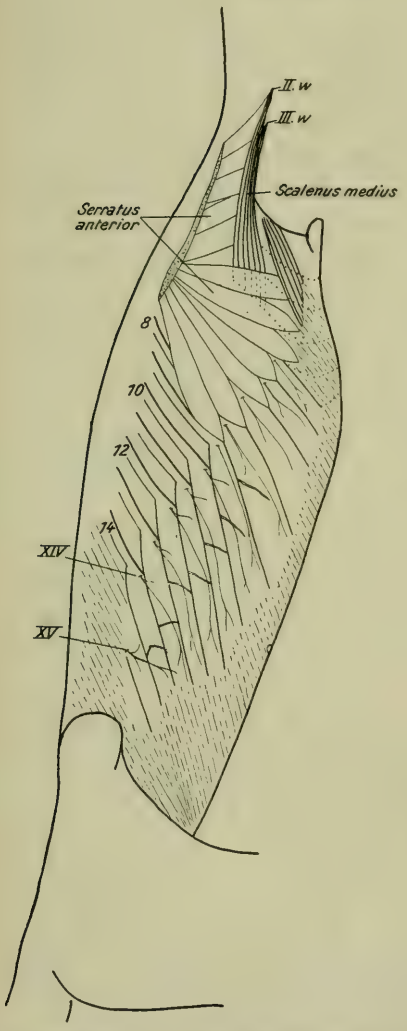

Cebus flavus ♂ (Nr. 636). Scalenus medius. Innervation und Inscriptionen des Obliquus thoraco-abdominalis externus.

Fig. 29.

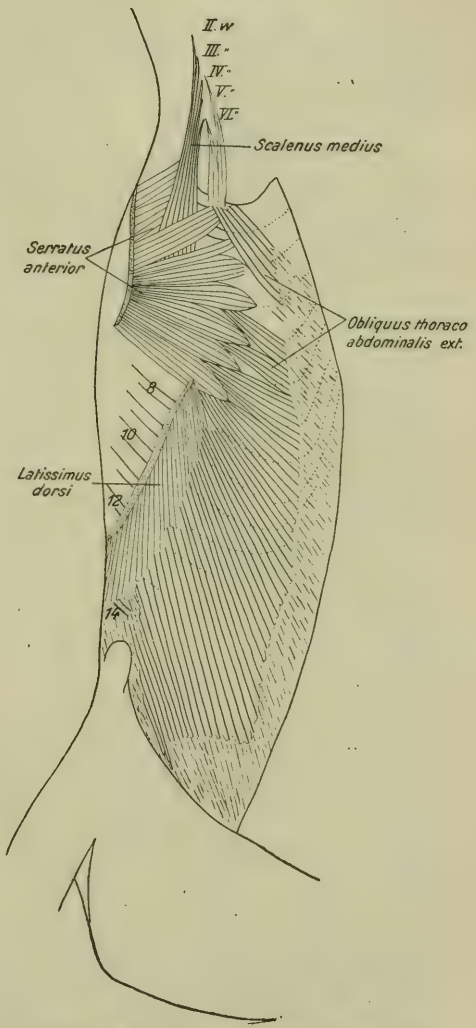

Ateles ater ♀ (Nr. 588). Scalenus medius und Obliquus thoraco-abdominalis externus.

Aus der Fig. 29 können wir entnehmen, daß die letzte Obliquuszacke nur durch sehr wenige Muskelbündel mit der 14. Rippe zusammenhängt. Dieser Zusammenhang fällt bei dem zweiten *Ateles*

ater weg, und die 14. Rippe bleibt frei. In beiden Fällen aber reichen die dorsalen spärlichen Muskelfasern am weitesten caudalwärts.

Catarrhinae.

Bei den niederen Altweltaffen treten zahlreiche Formen auf, welche das Verhalten des M. obliquus externus bei den Halbaffen und Neuweltaffen in den wesentlichsten Punkten wiederholen. Der behandelte Muskel zeigt bei den ersteren einen cranialen, aus einer oder selten aus zwei Zacken bestehenden Teil, deren Fasern divergierend in eine ausgedehnte mehr oder weniger stark ausgebildete Aponeurose übergehen, welche mit der Rectus-Sehne oft untrennbar verwachsen ist und am Rande des Sternums und an den Intercostalgelenken inseriert. Der zweite größere Abschnitt des Muskels hat bei diesen Formen konstant neun Zacken, welche von der 4. bis zur letzten Rippe gehen. Die Inscriptionen sind verschieden an Zahl und Ausbildung. Ihre genauere Beschreibung ist hier nicht von wesentlicher Bedeutung und kann auch deshalb übergangen werden, weil die Befunde in einem Schema zusammengestellt und vorgeführt werden sollen.

Viel mehr Interesse und ausführlichere Besprechung verdienen diejenigen Variationen, welche uns den Anhaltspunkt dafür geben, die oberen von der 1. und auch 2. Rippe entspringenden Muskelzacken als sekundär vom M. obl. ext. abgesprengte Teile anzusehen.

Bei *Semnopithecus cephalopterus* (Fig. 30) haben wir einen Fall vor uns, wo sich der schräge Bauchmuskel kontinuierlich bis zur 1. Rippe hinauf fortsetzt. Von den zwölf Rippen beteiligt sich an der Zackenbildung nur die letzte nicht. Von den unteren gleichmäßig ausgebildeten Rippenzacken besitzen nur die drei letzten je eine kleine, nach oben konkave und mehr dorso-ventral gestellte Inscription. Die Zacken von der 3. und 4. Rippe alternieren mit denen des M. scalenus medius. Die vierte Obliquus-Zacke besteht aus zwei Portionen: einer kleinen, feinen und einer größeren, starken, welche den distalen Scalenus-Zackenursprung zwischen sich fassen.

Die Aponeurose des Muskels, die ebenfalls ein einheitliches Gebilde ist, erlangt auf Kosten des Muskels bei den untersuchten Exemplaren von *Semnopithecus cephalopterus*, besonders an ihrem caudalen Abschnitte, eine sehr bedeutende Breite, weshalb auch der

Muskel an der erwähnten Stelle ein keilartiges Aussehen bekommt.

Fig. 31 zeigt den Obliquus externus eines anderen Individuums gleicher Species. Hier sehen wir zum ersten Male, daß die Zacke

Fig. 30.

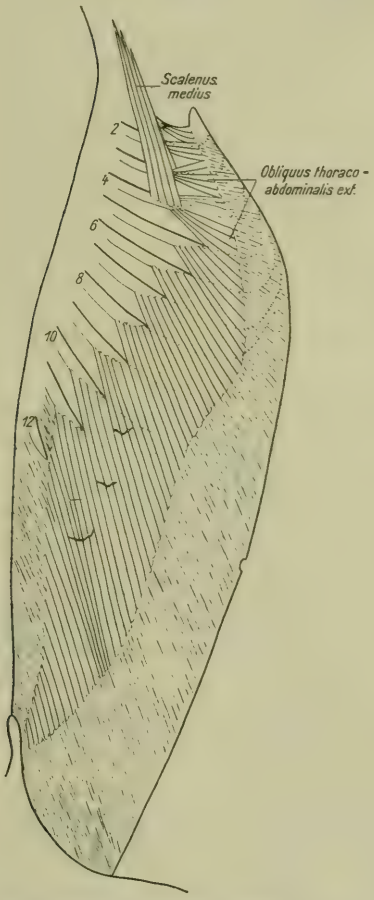

Semnopithecus cephalopterus (Nr. 267). Scalenus medius und Obliquus thoraco-abdominalis externus mit Inscriptionen.

Fig. 31.

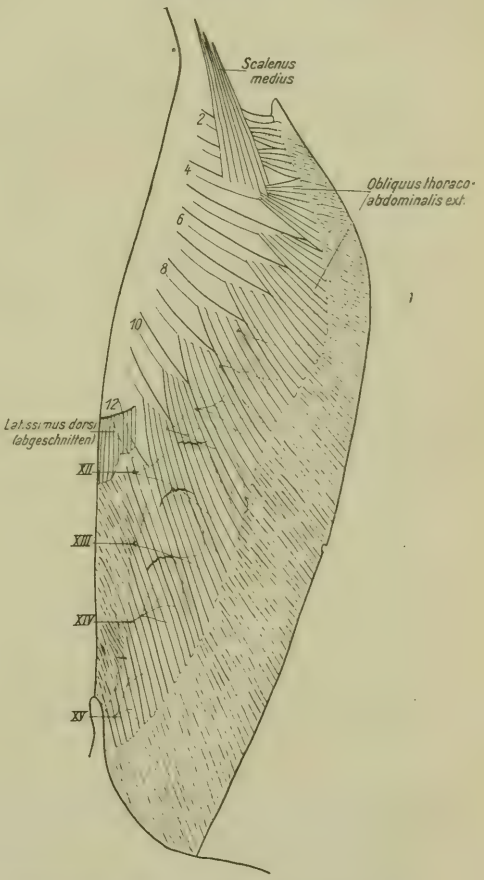

Semnopithecus cephalopterus ♀ (Nr. 316). Scalenus medius. Obliquus thoraco-abdominalis mit Innervation und Inscriptionen.

von der 1. Rippe fehlt. Diejenige der 4. Rippe ist sehr gut ausgebildet und drängt sich mit ihrem cranialen Teile in die Scalenus-Muskelmasse ein, welche ebenfalls an dieser Rippe ihren Ursprung nimmt. Die drei kleinen Inscriptionen an den letzten Zacken durchziehen den größeren Teil der Zackenbreite. Die obere Inscription

ist gerade und dorsoventral gerichtet, die anderen sind nach oben hin konvex und zeigen eine ascendierende Richtung. Die mittlere Inscription ist dadurch ausgezeichnet, daß sie mit ihrer dorsalen Spitze den ventralen Rand der von der 12. Rippe kommenden Zacke berührt. An der 12. Rippe, dem Ursprunge der letzten Costalzacke genähert, entspringt ein Teil des M. latissimus dorsi.

Neben diesem Befund eines einheitlichen Muskels sind mir von anderen niederen Altweltaffen solche bekannt geworden, wo sich einige Zwischenzacken auf dem Wege einer starken Reduction befinden. Einen solchen Zustand zeigt am besten *Macacus cynomolgus* II (Fig. 32). Hier sehen wir, wie sich die Muskelbündel der dritten, vierten und ein Teil der fünften Rippenzacke durch sehr zarte Ausbildung von den übrigen benachbarten unterscheiden. Bei ähnlichen Fällen finden wir die vollständige Trennung des kleinen cranial gelegenen Obliquus-Abschnittes von der übrigen Masse schon eingeleitet, die bei den zuerst besprochenen Formen schon verwirklicht war.

Aus dem geschilderten Tatsachenmaterial dürfte die Folgerung zu ziehen sein, daß das Verhalten des Obliquus ext. bei *Semnopithecus cephalopterus* einem primitiveren Typus entspricht, und daß von einem solchen die Verhältnisse der anderen Katarrhinen, Platyrrhinen und Prosimier abgeleitet werden können. Die Annahme einer Umkehrung des phylogenetischen Entwicklungsganges, so daß etwa hier fehlende Rippenzacken des Obliquus sich dort sekundär gebildet hätten, kann nicht zugegeben werden, weil sonst neben anderen Gründen jenes Sehnenhäutchen, das wir als Relikt der Obliquus-Aponeurose zwischen dem oberen und unteren Muskelteil auffassen, kaum verständlich zu machen wäre.

Hylobates. Obschon wir gerade über diese Primatengruppe einige ausführliche und grundlegende Studien vor allem G. Ruge[1] und Kohlbrugge[2] zu verdanken haben, so wird es doch nicht überflüssig sein, auch an dieser Stelle kurz über die zwei von mir untersuchten Individuen von *Hylobates syndactylus* einiges zu berichten. Bei diesen zeigt der M. obliquus ext. keine Spur von Inscriptiones tendineae und ist nur auf die distalen Rippen beschränkt. Seine proximalen Rippenzacken sind bis auf die erste verschwunden, desgleichen der entsprechende Abschnitt der Aponeurose. Die vor-

[1] G. Ruge: Anatomisches über den Rumpf der Hylobatiden.
[2] Kohlbrugge: Muskeln und periphere Nerven des Genus *Hylobates*.

handenen Costalzacken kommen in einem Falle von der 4. bis 13., in dem anderen von der 5. bis 13. Rippe. An den 4 bis 5 letzten Rippen entspringen sie teilweise muskulös, teilweise sehnig und beziehen daneben Muskelfasern auch von den Intercostalfascien. Die Muskelfasern von der 13. Rippe (Fig. 33) verlaufen fast senkrecht längs der Körperachse, diejenigen der Fascia lumbo-dorsalis sind auf ein Minimum reduciert und inserieren mit den dorsalen Fasern der letzten Rippenzacke an dem Rande des Darmbeinkammes, wo derselbe seine größte Krümmung erreicht. Bei *Hylobates syndactylus*

Fig. 33.

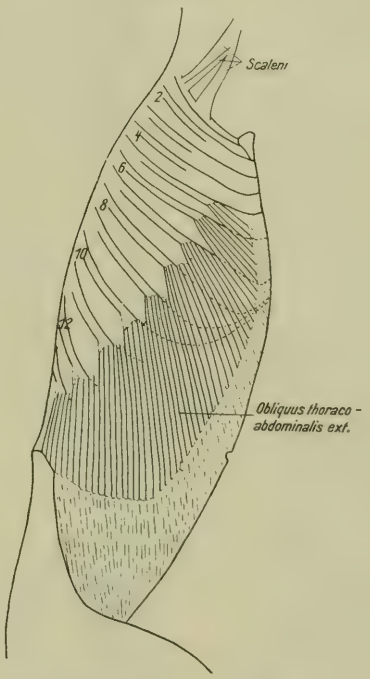

Hylobates syndactylus ♀ (Nr. 210). Scalenus medius und Obliquus thoraco-abdominalis externus.

Fig. 32.

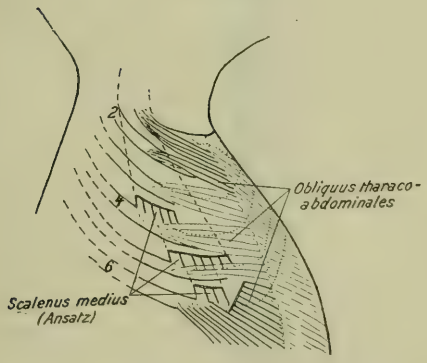

Macacus cynomolgus ♂ (Nr. 507). Thoracale Partie des Obliquus thoraco-abdominalis externus.

grenzen die Rippenursprünge des Muskels an diejenigen des Latissimus dorsi in der Weise an, wie es für *Ateles ater* oben angegeben war, nur betrifft dieser Modus hier eine größere Zackenzahl.

Um die Ergebnisse des Vorhergesagten noch einmal kurz und übersichtlich vorzuführen, ist die Tabelle 3 hergestellt worden. Jede der schmalen, senkrecht gestellten Reihen repräsentiert den Musculus obliquus thoraco-abdominalis bei einem Individuum, jedes numerierte kleine horizontale Feld entspricht einer Rippenzacke. Die schwarzen Felder bezeichnen fehlende Zacken des Obliquus und die schraffierten Partien geben den an der Fascia lumbo-dorsalis ent-

Tabelle 3.

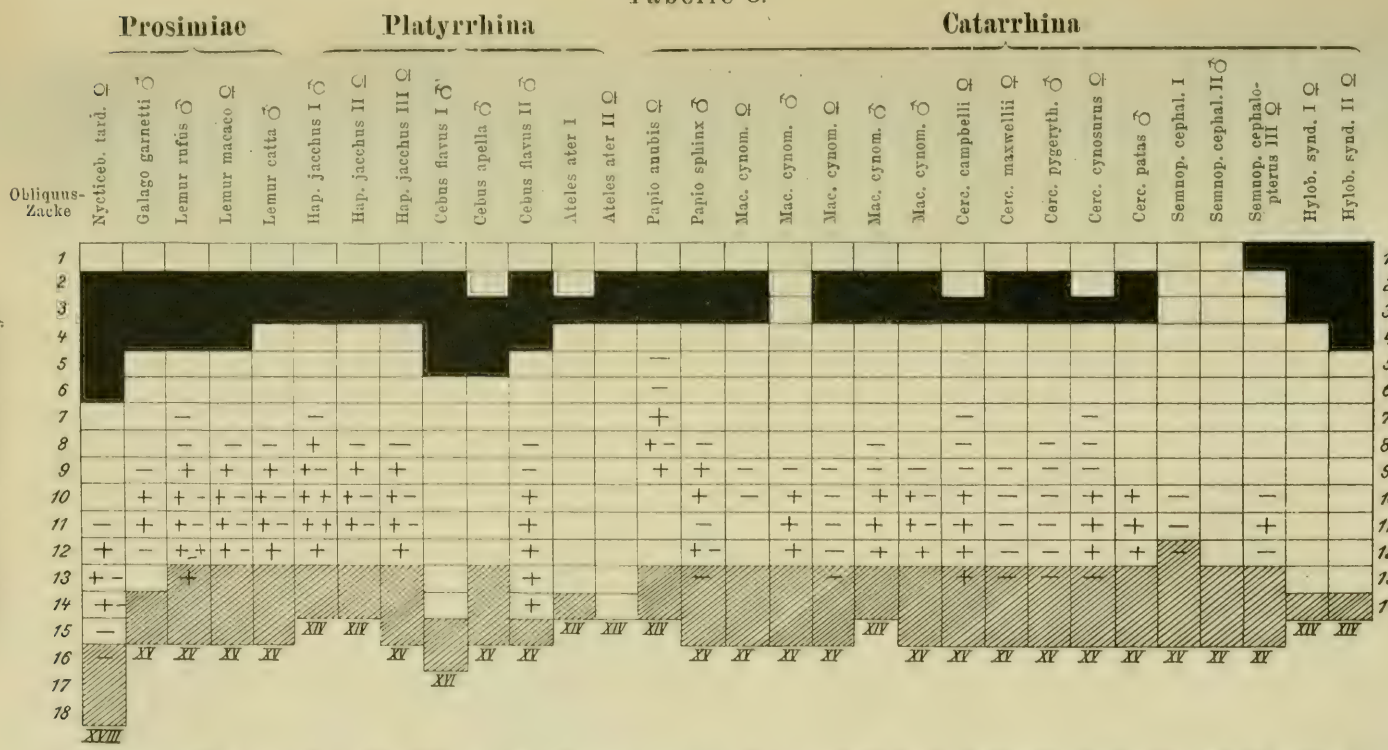

Die senkrechten Reihen repräsentieren den Obliquus thoraco-abdominalis externus bei einzelnen Individuen. Jedes durch 1—18 numerierte kleine Feld der horizontalen Reihen entspricht einer Rippenzacke. Wo diese letzteren fehlen, wurde die Stelle schwarz gehalten. Die schraffierten Partien geben den an der Fascia lumbo-dorsalis entspringenden Teil des Muskels an. Ein — bedeutet, daß die sehnige Inscription die betreffende Muskelzacke nicht in ihrer ganzen Breite durchsetzt. Die Zacke vollständig durchziehende Inscriptionen sind durch ein + bezeichnet. ++ stehen, wenn die Inscription zwei benachbarte Zacken durchsetzt, und +-+-, wenn dieselbe in den Bereich der dritten kopfwärts gelegenen Muskelzacke mehr oder weniger eindringt. Mit den Zahlen XIV, XV, XVI und XVIII wurden die letzten Spinalnerven angedeutet, welche noch in den Muskel eintreten.

springenden Teil des Muskels an. Die Höhe der schraffierten Vierecke variiert bei den verschiedenen Formen wesentlich; sie ist sehr unbedeutend bei *Hylobates syndactylus* und einem *Ateles ater*. Bei dem zweiten Exemplar von *Ateles ater* fehlt die schraffierte Partie in dieser Darstellung ganz, da hier die letzte Rippe sich dem Darmbeinkamme sehr stark nähert.

Die verschiedengradige Ausbildung der Inscriptionen ist ebenfalls zum Ausdruck gebracht. Ein Strich (—) bedeutet, daß an der entsprechenden Rippenzacke die sehnige Inscription keine vollständige ist, d. h. sie durchzieht die Muskelzacke nicht in ihrer ganzen Breite; wo dies dagegen der Fall ist, steht ein Kreuz (+). Durch mehrere Kreuze nebeneinander sind diejenigen Inscriptionen bezeichnet, welche ebensoviele benachbarte Costalzacken vollständig durchsetzen, und eine Kombination dieser beiden Zeichen soll andeuten, daß die betreffende Inscription die gegebenen (eine, zwei oder drei) Zacken ganz durchquert und in die nächste kopfwärts gelegene hineinragt. Die Zwischensehnen stehen zueinander in gleichmäßigen Abständen, welche der Breite eines Intercostalraumes ungefähr gleich sind, und entfernen sich um so mehr vom Ursprunge der entsprechenden Rippenzacke, je weiter sie caudalwärts zu liegen kommen. Die Distanzwechsel zwischen den Zackenursprüngen und ihren Inscriptionen sind in der Tabelle 3 nicht berücksichtigt worden, um dieselbe nicht komplizieren zu müssen. Zu ersehen ist aber, daß die letzteren sich mehr im mittleren Teile des Muskels lokalisieren, und daß diejenigen an den caudaler gelegenen Rippenzacken in der Regel auch die längsten sind. Daß diese Sehnenstreifen analog denen des M. rectus den metameren Charakter des Obliquus verraten und Reste der Myosepten der niedersten Wirbeltiere darstellen, ist schon lange bekannt. Die Verhältnisse wurden besonders von O. Seydel bei verschiedenen Säugetiergruppen sehr ausführlich studiert. Er zeigte, wie man die Obliquus-Inscriptionen der höheren Säugetiere von solchen ableiten kann, die den Muskel vom dorsalen bis zum ventralen Rande durchziehen. Solche durch den ganzen Muskel durchgehende Inscriptionen waren bei keinem bis jetzt untersuchten Säugetier angetroffen worden, sind aber bei einer hypothetischen Ausgangsform (Seydel) leicht annehmbar, aus welcher dann die bekannten Zustände hervorgegangen zu denken wären. Diese zeigen uns verschiedene Stadien der Rückbildung der sehnigen Inscriptionen, welche bei einigen Säugern ganz vernichtet wurden. Dieser Eliminations-Prozeß ist nach O. Seydel bei vielen höheren

Säugetiergruppen noch tätig und realisiert sich nach drei verschiedenen uns hier nicht näher interessierenden Modi.

Wie es auch aus den vorgelegten Skizzen hervorgeht, sind die Sehnenscheiden bei den hier besprochenen Primaten im großen und ganzen sehr weit vom ursprünglich primitiven Zustande entfernt. Nur eine Inscription bei *Nycticebus tardigradus* (Fig. 19) erreichte fast die ventrale Aponeurose des Muskels, doch können mehrere Inscriptionen bei *Lemur rufus* (Fig. 23) und Hapaliden (Fig. 24, 25) angeführt werden, die sich dem Rande des Obliquus sehr näherten.

Innervation. Wenn es auch nach dem oben Gesagten naheliegt, die Inscriptionen als Reste der Myosepten aufzufassen, so muß doch die Tatsache festgehalten werden, daß ihnen nicht immer die Bedeutung von Grenzscheiden zwischen nachbarlichen Segmenten zukommt. Die genaue Untersuchung der den Obliquus in seinem ganzen Verlaufe versorgenden Spinalnerven zeigt, daß der neuromere Aufbau hier nicht immer mit der äußeren Gliederung des Muskels zusammenfällt, welche neben Inscriptionen auch in den Rippenzacken ihren Ausdruck findet. Das trifft bei den obersten inscriptionsfreien Rippenzacken zu, die durchgehend von einem einzigen gleichwertigen Spinalnervenast[1] innerviert werden. Vielfach drücken auch mit Sehnenstreifen versehene Rippenzacken die Neuromerie aus, neben solchen, an deren Bildung eine ganze Reihe von Neuromeren sich beteiligen.

Im folgenden sollen diese Verhältnisse an Hand der Figuren in sehr kurzer Fassung angeführt werden, da eine bedeutend ausführlichere und genauere Betrachtung dieses Gegenstandes sich bei O. Seydel in seiner oben schon erwähnten Arbeit findet.

Vorausgeschickt muß noch werden, daß der Nervenverlauf nur so weit aufgezeichnet worden ist, als derselbe mit einer gewöhnlichen Handlupe zu sehen war. Auf seine mikroskopische Untersuchung wurde wegen großer technischer Schwierigkeiten verzichtet.

Prosimiae. Bei *Nycticebus tardigradus* (Fig. 34) kamen die Nerven der Zacken der 1. und 7. Rippe nicht zum Vorschein. Die 8., 9. und 10. Rippenzacke bekamen je einen entsprechenden Spinalnervenast. Die nächstfolgende besaß den gleichwertigen Spinalnerv und einen kleinen Ast vom caudalwärts anschließenden. Die Zacke der 12. Rippe wurde von dem 12. und 13. Nerv versorgt. Die

[1] Die Spinalnerven wurden stets bis in den Stamm eines Intercostalnerven hinauf verfolgt (Ruge 1903).

Innervation der drei letzten Rippenzacken wurde von je zwei tiefer liegenden Nerven übernommen, ohne daß diejenigen Nerven sich daran beteiligten, welche zu den Rippen gehörten, von welchen die Zacken je entsprangen. Hier haben wir eine innere Verschiebung der Muskelfasern vor uns, welche zeigt, daß die 13., 14., 15. und

Fig. 34.

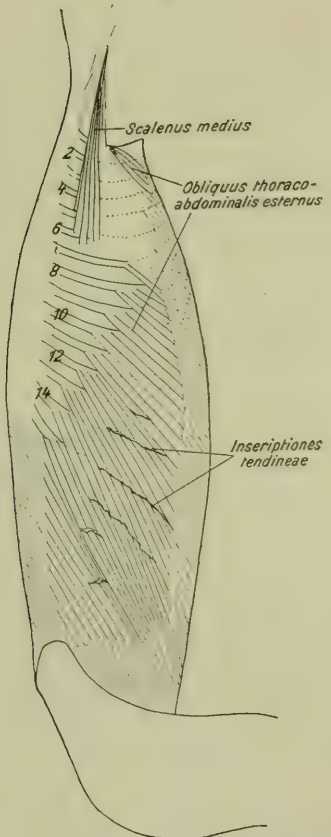

Nycticebus tardigradus ♀ (Nr. 352). Scalenus medius. Innervation und Inscriptionen des Obliquus thoraco-abdominalis externus.

Fig. 35.

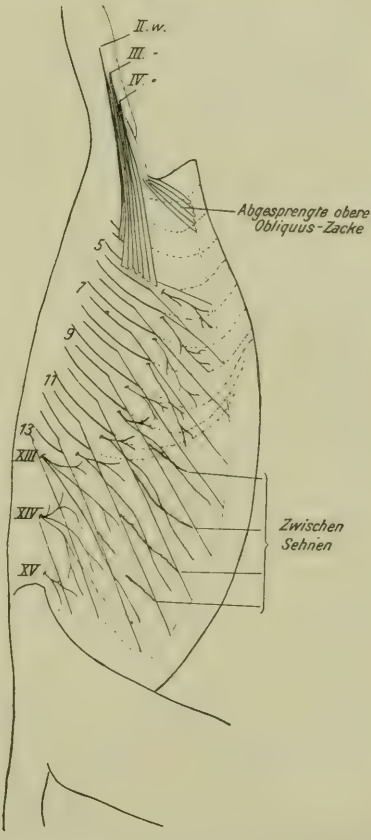

Galago garnetti ♂ (Nr. 691). Scalenus medius Innervation und Inscriptionen des Obliquus thoraco-abdominalis externus.

16. Neuromeren um eine ganze Rippe hinaufgerückt sind, und daß an der Bildung der hinteren Rippenzacken jedesmal zwei Neuromeren teilnehmen. Die lumbale Partie des Muskels wurde vom 18., 17. und vielleicht auch vom 16. Nerv innerviert. Von den Inscriptionen hatten nur die erste und die letzte die Bedeutung einer Segmentscheide. Bei *Galago garnetti* (Fig. 35) konnte die Inner-

vation der 1. Rippenzacke nicht festgestellt werden. Die Zacken von der 5., 6. und 7. Rippe erhielten je einen Intercostalnerv. Bei der nächstfolgenden Zacke ist die Kopfwärtsbewegung der Neuromeren um eine Rippe erst angedeutet, während die Neuromeren der 10., 11., 12., 13. und 14. sie schon beendet haben. Nur die von der 8. und 9. Rippe entspringenden Zacken und die obere Hälfte des von der Lumbalfascie abgehenden Muskelteiles haben hier eine doppelte Innervation.

Der erste Intercostalnerv bei *Lemur catta* beteiligt sich an der Bildung des Plexus brachialis und tritt nicht durch den entsprechenden Intercostalraum hindurch. Er biegt aber um den oberen Rand der 1. Rippe und erreicht auf diesem Wege die an dieser Rippe entspringende Obliquus-Zacke. Die Zacken der 4., 5., 6. und 7. Rippe (Fig. 22) verhalten sich wie die oberen bei den vorher besprochenen Tieren. Die folgende scheint aus zwei ganzen Neuromeren zu bestehen, und die weiteren sind ebenfalls wie das 9. Neuromer um eine Rippe am Skelet vorwärts gerückt; sie zeigen einen gemischten Charakter.

Die Innervation der ersten abgesprengten Zacke bei *Lemur rufus* vollzieht sich in gleicher Weise, wie bei *L. catta* konstatiert wurde. Die Zacken von der 5. und 6. Rippe (Fig. 23) bekommen je einen entsprechenden Spinalnervenast; die Zacke von der 7. Rippe ist ein Diplomer, da das 8. Neuromer, wie auch die übrigen darauffolgenden, um eine Rippe höher verschoben und mit der 7. verschmolzen ist. Das 9. Neuromer deckt sich mit der 8. Rippenzacke; zu dem 10. gehört der Teil der von zwei Inscriptionen getroffenen 9. Rippenzacke, der von der 9. Rippe selbst bis zur ersten Inscription zieht und von dieser wiederum zur zweiten Inscription und bis zur Aponeurose reicht. Der 11. Nerv innerviert die zwei oberen Teile der durch zwei Inscriptionen in drei Abschnitte zerlegten 10. Rippenzacke und auch den unter der zweiten Inscription befindlichen Teil der cranial gelegenen Rippenzacke. Der 12. Nerv verhält sich dem vorhergehenden ähnlich. Der 13. versorgt die ganze 12. Rippenzacke und das dritte in die Aponeurose auslaufende Stück der vorletzten Rippenzacke. Die ventralen Abschnitte der drei längsten Sehnenstreifen können bei diesem Tier als Segmentgrenzen angesehen werden. Der von der Lumbalfascie entspringende Teil des Obliquus wird vom 14. Nerv innerviert, vielleicht auch vom 15., welcher ihn durchbohrt.

Platyrrhinae. Zu der Zacke von der 1. Rippe tritt bei

Hapale jacchus I der 1. Intercostalnerv. Die Zacken der 4., 5. und 6. Rippe (Fig. 36) entsprechen den Neuromeren; die nächste Zacke ist ein Diplomer, bei dem der 7. Nerv den über der Inscription liegenden Teil innerviert, während der 8. unterhalb desselben sich

Fig. 36.

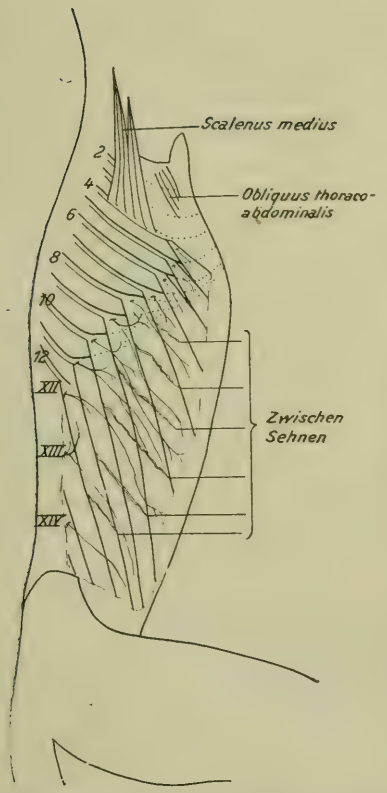

Hapale jacchus ♂ (Nr. 545). Scalenus medius. Obliquus thoraco-abdominalis externus mit Innervation und Inscriptionen.

Fig. 37.

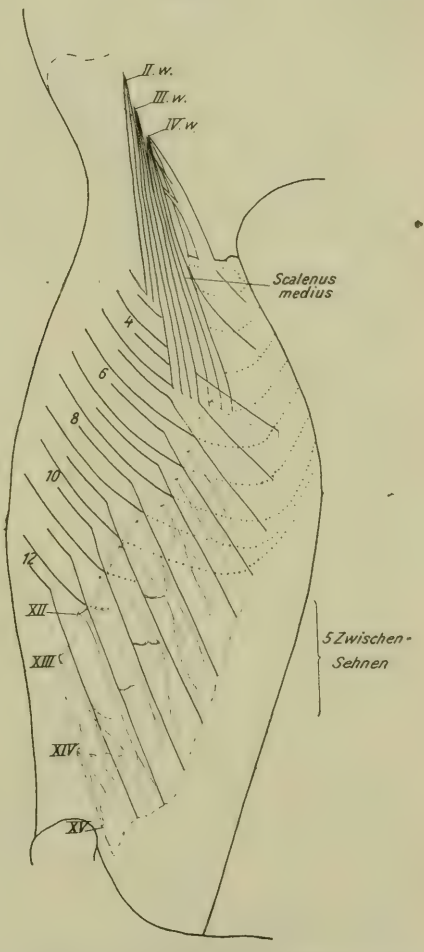

Cercopithecus maxwellii ♀ (Nr. 681). Scalenus medius und Obliquus thoraco-abdominalis externus mit Innervation und Inscriptionen.

auflöst. Die von hier caudalwärts gelegenen Neuromeren sind um ein Segment kopfwärts verschoben und berühren das Gebiet von zwei bis drei Costalzacken. Die drei letzten Inscriptionen grenzen die vier letzten Neuromeren, wenn auch unvollständig, voneinander

ab. Bei *H. jacchus* II (Fig. 26) verhalten sich die Zacken von der 4., 5. und 6. Rippe gleich denjenigen von *H. jacchus* I. Die nächstfolgende Zacke stellt zwei längs verschmolzene Neuromeren dar. Die weiteren zwei werden von je einem Nerv versorgt, welche unterhalb einer tiefer befindlichen Rippe durchtreten. Der 11. Nerv tritt zu der 10. Rippenzacke, der 12. zum oberen Teile der 11. und unteren Teile der 10. Rippenzacke. Der 13. löst sich in der letzten Zacke und am Endstück der vorletzten auf. Der 14. steht im Dienste des von der Lumbodorsalfascie kommenden Muskelteiles. Der letzte Sehnenstreifen scheidet zwei benachbarte Nervengebiete ab. *Hapale jacchus* III (Fig. 25) unterscheidet sich von den zwei anderen hauptsächlich dadurch, daß hier die craniale Verschiebung der Zackenursprünge um eine Rippe tiefer beginnt, und daß die oberste Zacke von dem 2. Intercostalnerv durchbohrt und vielleicht auch innerviert wird. Das Suchen nach dem 1. Intercostalnerv war erfolglos.

Den untersuchten Hapaliden, bei denen am Aufbau mehrerer Rippenzacken eine ganze Reihe von Neuromeren sich beteiligen, können zwei Exemplare von *Cebus flavus* entgegengestellt werden, wo nur die 9. Rippenzacke von zwei Nerven an der Stelle versorgt wird, an welcher die craniale Verschiebung des Muskels sich einstellt. Außerdem erhält die vorletzte Zacke des mit Inscriptionen versehenen *Cebus flavus* einen kleinen Zweig des 15. Nerven.

Für *Ateles ater* konnte festgestellt werden, daß die letzten in den Obliquus eintretenden Spinalnerven sich in den Muskelfasern je einer höher gelegenen Rippenzacke verzweigen und parallel der Faserung verlaufen.

Catarrhinae. Unter den niederen Catarrhinen zeigen die Makaken und die Cercopitheciden in der Innervationsart eine größere Übereinstimmung. An einem *Cercopithecus maxwellii* (Fig. 37) finden wir von den Prosimiern und vielen Platyrrhinen uns bekannte Zustände wieder. Die an der 4. bis 8. Rippe entspringenden Obliquus-Zacken erhalten je einen der Rippenzahl entsprechenden Spinalnerv. Die von der 9. Rippe kommende Zacke stellt das Gebiet des 9. und 10. Nerven dar. Der 11. Nerv versorgt allein die kopfwärts von ihm gelegene Zacke. Der 12. spaltet sich in drei Äste, von denen zwei zur vorletzten und der dritte zur letzten Rippenzacke gehen; diese bekommt außerdem noch Zweige von dem 13. Nerv, welcher mit dem 14. und 15. Nerv die Innervation des an der Fascie entspringenden Muskelteiles übernimmt. Eine vollständige craniale Ver-

schiebung um eine Rippe ist am 9. und 10. Neuromer zu erkennen, bei den letzteren ist dieselbe aber nur noch eine teilweise. Verschiedene Stufen dieser Ursprungsverschiebungen am Skelet finden sich auch bei den übrigen untersuchten *Macacus*- und *Cercopithecus*-Formen, welche zeigen, daß diese Verschiebung auf einer wechselnden Höhe sich einstellen kann. Bei einigen Exemplaren von *Macacus cynomolgus* ragt der Obliquus bis zur 7. Rippe hinauf, während derselbe bei *Cercopithecus*-Arten nur die 8. Rippe als die höchste erreicht hat.

Fig. 38.

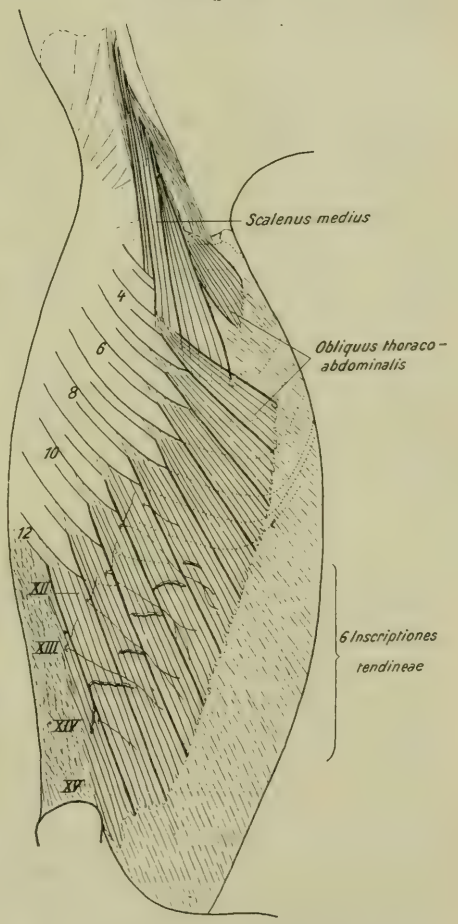

Papio sphinx ♂ (Nr. 564). Scalenus medius und Obliquus thoraco-abdominalis externus mit Innervation und Inscriptionen.

Der auf seine Innervation genau untersuchte *Papio sphinx* (Fig. 38) weicht insofern von den eben besprochenen zwei Gruppen ab, als hier die Inscriptionen bei der Abgrenzung der benachbarten Neuromeren eine Rolle spielen.

Die Spinalnerven 10 bis 13 bestehen aus zwei Hauptästen, von denen der erste sich in dem an der Rippe selbst entspringenden Teile der nächst kopfwärts gelegenen Costalzacke auflöst, während der zweite längere den von der Inscription bis zur Obliquus-Aponeurose ziehenden Abschnitt der zweitnächsten, cranial gelegenen Zacke innerviert. Somit gehören auch die beiden Hälften der durch die Sehnenstreifen halbierten Rippenzacke zwei verschiedenen Neuromeren an.

Semnopithecus cephalopterus nähert sich dem Verhalten von *Papio sphinx*, weil hier die mittelst der Inscriptionen geschiedenen Teile

Tabelle.

	Prosimiae				Platyrrhinae							Niedere Catarrhinae											Hylobat.	
Der erste Rectus-Nerv.	6	4	3?	5	4	3	4	5	6	3	4	7	8	8	5	4	5	3?	7	5	6	6	5	7	5	4	3	4	8	8
Der erste Obliquus-N.	7	5	5	5	4	4	4	4	6	6	5	4	4	4	4	4	1	4	4	4	4	4	4	4	4	1	1	2	4	5
Differenzen	1	1	2	0	0	1	0	1	0	3	1	3	4	4	1	0	4	0–1	3	1	2	2	1	3	1	3	2	2	4	3
Der letzte Rectus-Nerv	19?	15?	15	15	15	15	14	15	15?	15	14	14	14?	15	15	15	15	14	15	15	15	14	15?	14	15	15	15	15?	15?	14	14?
Der letzte Obliquus-N.	18	15	15	15	15	14	14	15	16	15	15	14	14	14	15	15	15	15	15	15	15	15	15	15	15	15	15	15	14	14
Differenzen	0–1	0–1	0	0	0	1	0–1	1	1	0–1	0	0	0	0–1	0	0	0	0	0	0	0	1	0	1	0	0	0–1	0–1	0	0–1

der Rippenzacken nicht von demselben Spinalnerv innerviert werden; nur sind bei diesem Tiere die distalen Endgebiete der Nerven nicht scharf gesondert (Fig. 31).

Die Obliquus-Zacken der 1. event. der 2. Rippe waren jedesmal, wo die Innervation festgestellt wurde, von den entsprechenden Intercostalnerven versorgt.

Der Verlauf der Spinalnerven im M. obliquus ext. bei *Hylobates syndactylus* ist demjenigen des *Ateles ater* ähnlich.

Zum Schlusse sei noch bemerkt, daß die Beobachtung von G. Ruge[1], »daß Obliquus externus und Rectus abdominis (in der Primatenreihe) etwa im gleichen Sinne den oberen Abschnitt des Thorax verlassen«, durch unser Material keine Bestätigung findet. Als extreme Beispiele sollen *Hapale jacchus* I und *Semnopithecus cephalopterus* genommen werden. Im ersten Falle entspricht dem an der 1. Rippe entspringenden Rectus ein Obliquus ext., der von der 4. Rippe kommt; im zweiten steht der schräge Bauchmuskel noch in einem sehr indifferenten Stadium, während der Rectus schon bedeutend weit distal seinen Ursprung nimmt.

In dem gleichen Sinne spricht auch die nebenstehende Tabelle, in welcher die Nummern der ersten zu diesen zwei Muskeln gelangenden Nerven einander entgegengestellt sind.

[1] G. Ruge, Anatomisches über den Rumpf der Hylobatiden.

Eine große Übereinstimmung zeigen hingegen die letzten in den Obliquus und Rectus eintretenden Nerven.

3. Musculus rectus thoraco-abdominalis.

Überblickt man die thoracale Ausdehnung dieses Muskels bei den untersuchten Tieren, nachdem man sie in größere systematische Einheiten gruppiert hat, so bemerkt man vor allem, daß einerseits sein Ursprung innerhalb jeder Gruppe verschieden ist, daß aber andererseits mehrere Individuen verschiedener Gruppen das gleiche Bild zeigen. Mehr oder weniger gemeinsam ist allen Halbaffen, Platyrrhinen und niederen Catarrhinen, daß der Muskel durch sehnige Züge an der ersten Rippe, dem Manubrium sterni und, soweit er von dem Musculus pectoralis nicht verdrängt wird, auch am Rande des Sternums entspringt. Eine Ausnahme machen *Nycticebus tardigradus, Galago garnetti* und *Ateles ater*, welch letzterer mehr an die Verhältnisse bei *Hylobates syndactylus* erinnert. Näheres erreicht man, wenn man die Gruppen einzeln ins Auge faßt. Dabei werden wir, um Wiederholungen zu vermeiden, den Ursprung, Verlauf und die Insertion des Muskels für alle Abteilungen getrennt besprechen.

Ursprung.

Prosimiae. Bei *Nycticebus tardigradus* und *Galago garnetti* entspringt der Musculus thoraco-abdominalis mit einer sehnigen Platte an der 1. Rippe, doch ist dieselbe bei ersterem schmäler, da sie nur den Rippenknorpel und seine sternale Gelenkfläche in Anspruch nimmt, während bei letzterem auch die angrenzenden Teile des Manubrium sterni und der knöchernen Rippe als Ursprungsfläche dienen; von hier zieht dieselbe, frei an ihren beiden Rändern, muskulös werdend, caudalwärts zu ihrer Insertionsstelle. Auf den Figuren 2 und 4 sieht man aber, daß die angegebene Portion nicht der einzige Bestandteil des besprochenen Muskels ist; sondern es gesellt sich zu ihr von der medialen Seite her noch eine muskulöse Platte, die das eine Mal an der 9. Rippe, das andere Mal an der 10. Rippe ihren Anfang nimmt.

Anders sind die Verhältnisse bei den drei übrigen, untersuchten Halbaffen, den Lemuren. Als Beispiel möge die Figur 39 dienen. Hier entspringt der M. rectus thoraco-abdominalis ebenfalls sehnig an der 1. Rippe, von der ganzen Vorderfläche des Manubrium sterni, soweit sie nicht von dem Ursprung des M. pectoralis

besetzt ist, von dem Rande des Corpus sterni und ihren Gelenkverbindungen mit den Rippen. Immer waren die Ursprungssehnen zu einer kontinuierlichen, mehr oder weniger festen Platte vereinigt, die in allen Fällen fast in der gleichen Höhe in einer schräg caudo-medianwärts absteigenden Linie muskulös wird. Es ist noch zu erwähnen, daß an denjenigen Stellen, wo die Mm. pectorales ihre, bis dahin in gerader Linie laufenden Ursprünge lateralwärts krümmen lassen, der Ursprung des M. rectus von dem sternalen Rande unterbrochen wird. Weiterhin bekommt er nur muskulöse Fasern, die von den hier zusammengedrängten Rippenknorpeln entspringen. Deshalb war es auch nicht immer leicht, genau festzustellen, welche und wieviele Rippenknorpel an der Bildung der Ursprungsfläche beteiligt waren. Das enge Aneinanderschließen der Rippenknorpel am distalen Ende des Sternums ist auf den Figuren nicht gut zu ersehen, da ja dieselben nur schematisch durch punktierte Linien angedeutet sind.

Fig. 39.

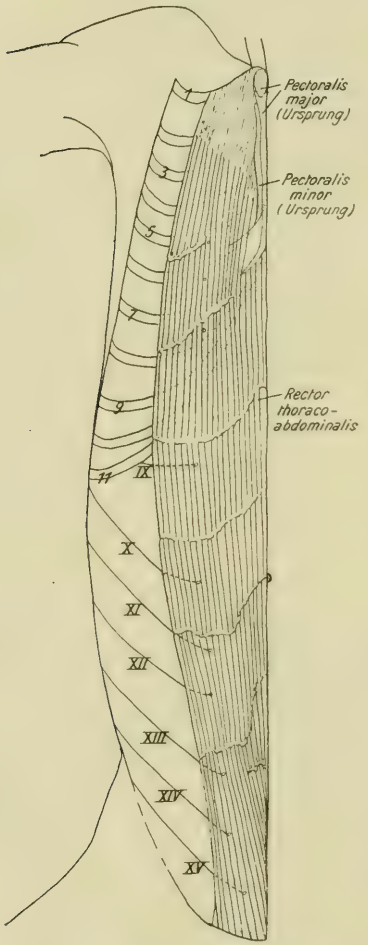

Lemur macaco ♀ (Nr. 579). Ursprungsstellen des Pectoralis major und minor und Rectus thoraco-abdominalis mit Innervation.

Platyrrhinae. Von den acht untersuchten platyrrhinen Affen wiederholen sechs Individuen in bezug auf Ursprung des Musculus rectus thoraco-abdominalis am Brustkorbe dieselben Verhältnisse, wie sie bei den drei Lemuren konstatiert wurden. Erwähnung verdient, daß bei *Hapale jacchus* die sehnige Ursprungsplatte schon am unteren Rande der 1. Rippe muskulös zu werden beginnt, während dies bei allen übrigen Exemplaren, wie die schematische Darstellung zeigt — Tabelle 2 — nicht der Fall ist. Zwei Exemplare von *Ateles ater*, die sich

nicht mit den obigen sechs derselben Abteilung vereinbaren lassen, sollen hier auch behandelt werden. Bei dem ersten Exemplar, Fig. 10, entspringt der M. rectus thoraco-abdominalis mit einer schmalen Sehne an der 3. und mit wenigen Sehnenzügen an der 4. Rippe; hier gehen die Sehnen in Muskelfasern über; mit solchen wird der Muskel auch von der 5., 6., 7. und 8. Rippe und vom Processus xyphoides bereichert. Entsprechendes zeigte auch das zweite Exemplar. Hier entspringt der M. rectus sehnig an der 4. Rippe, muskulös an dem 4. Intercostalraume und der 6. und 7. Rippe. Die Tatsache, daß in diesem Falle auch der Intercostalraum dem Ursprunge dient, ist mit der Annahme leicht zu erklären, daß die sehnige Umbildung des Muskels seiner Reduction vorangeht[1]. Die Ursprungssehne des Muskels ist damit an Stelle dessen kontraktiler Elemente eingetreten. Auf den weiteren Stadien der Reduction verwächst die Sehnenplatte mit ihrer Unterlage — Rippen und Intercostalfascie — und in der völligen Verschmelzung mit dem Brustkorbe findet die regressive Umwandlung ihr Ende. Als die Ursache der Umbildung des M. rectus zur Sehne, wenigstens nach dessen Lostrennung von der Halsmuskulatur, ist nach Ruges Ansicht der M. pectoralis zu betrachten, dessen Ursprungsbündel vom Sternum auf die Sehnenplatte des Rectus übergreifen. Mit der distalen Verlagerung des M. rectus dehnt sich die Ursprungsfläche des Brustmuskels lateralwärts über die Rectus-Sehne aus. In dieser Korrelationserscheinung ersieht Ruge einen Kampf zwischen den oben genannten Muskeln um den Raum. Von welcher Seite wird der Kampf angeregt? Wenn auch von beiden Gegnern aus diesem Prozesse Nutzen gezogen wird, so wäre es vielleicht doch nicht ganz unberechtigt, als den Angreifenden den ersteren zu betrachten. Schon aus der topographischen Lage der beiden Muskeln ist deren verschiedenartige Funktion zu ersehen. Wenn man bedenkt, daß der M. pectoralis, als zur oberen Extremität gehörig, relativ nähere und unmittelbarere Beziehungen, was seine Tätigkeit anbelangt, mit der Außenwelt aufweist und viel mannigfaltigeren Bewegungsarten sich anpassen muß, so wird man einsehen, daß er nicht gut auf einem erlangten Formzustande verharren kann und weniger konservativen Charakter aufweisen muß. Nimmt man dies aber an, so versteht man auch, warum der M. pectoralis seine

[1] Es ist möglich, daß, wie auch Ruge meint, der Fascie noch eine andere Genese zukommen kann.

Fixationspunkte zu verschieben sucht und seine Ursprungsfläche auf die Rectus-Sehnenplatte ausdehnt.

Noch eine Beobachtung von Ruge dürfte an dieser Stelle Erwähnung finden und durch den Tatbestand veranschaulicht werden. Nach ihm vollzieht sich die Rückbildung des Muskels medial in bedeutend rascherem Tempo als lateralwärts. Die gleichen Verhältnisse zeigt die Tabelle 2. Man vergleiche hier die schrägen Linien untereinander, welche von der linken Seite über die horizontalen, die Rippen andeutenden Linien nach rechts und abwärts laufen, um an den senkrecht gezogenen, das Sternum angebenden, Linien zu endigen[1]. Der punktierte Teil der Linie zeigt, wie weit die Sehnenplatte des M. rectus am lateralen Rande herabreicht; der kontinuierliche Teil markiert ihre Übergangsstelle in den Muskelbauch. In allen Fällen, wo diese Stelle vorhanden, reicht sie an ihrem medialen Rande am weitesten nach unten, und lateral ist sie am kürzesten. Die Reduction des Muskels hält nicht den gleichen Schritt an seinen beiden Rändern, und die dem Sternum näher gelegenen Ursprungsbündel sind die differenteren. Es ist wohl nicht verfehlt, als Ursache für letzteres die Tendenz des Musculus pectoralis, sein Ursprungsgebiet zu erweitern, anzusehen; muß dieser doch, um sich progressiv entfalten zu können, vor allem die an seinem Ursprunge unmittelbar anliegenden Muskelpartien verdrängen.

Catarrhinae. Bei den niederen Altweltaffen finden wir uns wohlbekannte Verhältnisse wieder (Fig. 1). Die Sehne des M. rectus thoraco-abdominalis beginnt an der 1. Rippe, an dem Rande des Sternums und den, dem letzteren eng anschließenden Rippenknorpelendigungen; sie geht in einer von links gegen die Mitte zu absteigenden Linie in den Muskelbauch über. Bloß zwei Modifikationen treten uns hier entgegen, Fig. 40, 41. Einmal zeigt die Übergangslinie des sehnigen Abschnittes in den muskulösen Teil an ihrem lateralen Anfange einen auf- und absteigenden Schenkel. Im anderen Falle wird der Zustand dadurch noch komplizierter, daß der Sehnenursprung eine zweistufige Leiter bildet. Das eine trifft bei *Cercopithecus campbelli* im Bereiche der 3. und 5. Rippe zu, das andere bei *Macacus cynomolgus* im distalen Drittel des 2. Intercostalraumes.

Es bleibt noch *Hylobates syndactylus* zu besprechen, von welchem zwei weibliche Individuen untersucht wurden. Bei

[1] Oft läuft die Sehnen-Muskel-Grenzlinie auf dem Schwertfortsatz aus, an welchem auch Muskelbündel entspringen können.

diesen ist die Sehnenplatte des Rectus spurlos verloren gegangen, und der Muskel besteht nunmehr aus kontraktilen Elementen, die beim ersten an der 4., 5., 6. und 7. Rippe und am Processus ensiformis, bei dem zweiten an der 5., 6., 7. Rippe und ebenfalls vom Processus ensiformis entspringen.

Interessant ist, daß bei allen dreißig secierten Tieren die mediale Ursprungslinie des M. rectus bis zur letzten sternalen Rippe hinunterreicht, und es ist mir kein Fall erinnerlich, wo dieselbe mit den vom Sternum schon losgelösten irgendwelche Beziehungen bewahrt hätte.

Fig. 40.

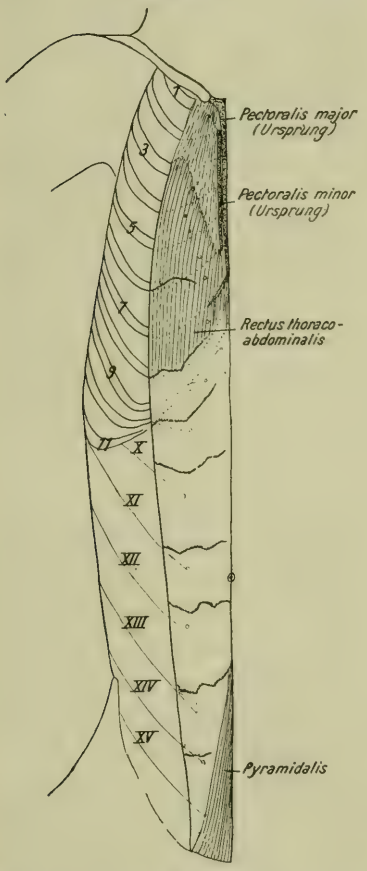

Macacus cynomolgus ♀ (Nr. 254). Ursprungsstelle der Pectorales major et minor. Rectus thoraco-abdominalis. Pyramidalis.

Fig. 41.

Cercopithecus campbelli ♀ (Nr. 642). Ursprung des Rectus thoraco-abdominalis.

Verlauf.

Der Verlauf des M. rectus thoraco-abdominalis zeigt bei den verschiedenen Gruppen keine wesentlichen Verschiedenheiten und kann für dieselben einheitlich zur Darstellung gebracht werden. Sein gut ausgebildeter Muskelbauch zieht caudalwärts, mit seinem medialen Rande der Linea alba dicht anliegend. Die Muskelfasern verlaufen den beiden Rändern parallel und konvergieren dort, wo

der Muskel sich verschmälert. Abweichende Verhältnisse kommen nur in den wenigen Fällen vor, wo die medialen Muskelfasern unterhalb des Sternums direkt von der Linea alba ihren Ursprung nehmen (Fig. 1). Seine größte Breite erlangt der Muskel oberhalb des Nabels, wo sich die Knorpel der freien Rippen aneinanderlegen. Bei *Hylobates* l liegt die breiteste Stelle am Anfange des Muskels. In den meisten Fällen aber hat er eine ziemlich gleichmäßige Ausdehnung.

Die bei mehreren Autoren wiederholt beschriebenen Inscriptiones tendinei des M. rectus sind in einer Tabelle (5) zusammengestellt. Diese sehnigen Unterbrechungen, welche durch mehr oder weniger breite, im Zickzack verlaufende Linien repräsentiert werden, stellen auch nach Ruge Segmentgrenzen des ursprünglich metamer gebauten Muskels dar. Er hat für diese Auffassung eine Reihe überzeugender Momente geltend machen können. Phylogenetisch niedere Zustände sollen diejenigen Muskeln aufweisen, welche von zahlreichen Inscriptiones tendineae durchzogen werden, während phylogenetisch höhere durch die geringere Anzahl dokumentiert werden.

Das zahlenmäßige Vorkommen der Inscriptionen bei verschiedenen Individuen innerhalb der angegebenen Gruppen läßt das Vorhergesagte aus der Tabelle 5 nicht direkt ablesen. Die gleichen Variationen (in diesem Falle Zahl der Inscriptionen) kommen in allen Abteilungen vor. Nur die *Hylobates*-Exemplare zeigen in diesem Sinne ausgesprochen differentere Zustände; allein für einen derartigen Vergleich sollte man nicht nur zwei, sondern eine entsprechende Anzahl der Individuen haben. Wie man sich die Genese der Inscriptionen zu erklären hat, habe ich aus der Literatur nicht ermitteln können; es sind nur verschiedene Meinungen darüber ausgesprochen worden, ob dieselben z. B. mit den Bauchrippen zu homologisieren wären [1].

Die Inscriptiones tendineae durchsetzen nicht immer den Muskel in seiner ganzen Dicke; es ist vielmehr die Regel, daß sie auf der ventralen Fläche ausgeprägter sind, während auf ihrer Hinterseite die Muskelfasern benachbarter Myomeren ineinander auslaufen können. Als Ausnahme könnte die erste Inscription bei *Cebus flavus* erwähnt werden, die nur auf der Unterseite des Muskels sichtbar war.

Ob das verschiedengradige Einschneiden der Sehnenstreifen in

[1] Literatur N. N.

den Muskel eine systematische Bedeutung hat, bleibt noch dahingestellt.

Insertion.

Die Insertion des Musculus rectus-thoraco-abdominalis liegt an dem oberen Rande des Schambeines[1]. Er wird am hintersten Viertel allmählich — wenn auch oft sehr unbedeutend — schmäler und endet nicht selten mit einer kurzen Sehne, welche an ihrem lateralen Rande verhältnismäßig länger zu sein pflegt als medianwärts. Als Ausnahme von diesem Insertionsmodus können zwei Fälle angeführt werden: *Ateles ater* und *Hylobates syndactylus* I, wo der Ansatz an der Vorderfläche des Schambeines unter Zusammentreten der Sehnenzüge erfolgt. Besonders spitz konvergieren die Endsehnen des Muskels bei *Ateles* (Fig. 10), die eine kompakte Masse bilden und mit ihrer Unterlage so verwachsen, daß eine Trennung der beiden Teile nicht mehr möglich wird.

Von einem ähnlichen Befunde spricht R. Fick in seinen »vergleichend-anatomischen Studien an einem erwachsenen Orang-Utan«.

Innervation.

Es wurde schon oben gesagt, daß die sehnigen Inscriptionen den segmentalen Charakter des M. rectus bezeugen; allein damit ist kein tiefer Einblick in den Bau des Muskels gewonnen. Erst durch die genaue Feststellung der Innervationsverhältnisse bekommen wir ein richtiges Bild von ihm, und dank der vergleichenden Methode der Untersuchung gelingt es auch in diesem Falle, den Weg zu erraten, welchen der betreffende Muskel in seinen phylogenetischen Umwandlungen eingeschlagen hat.

Auf Grund der Innervation, von der Annahme ausgehend, daß jedes Muskelmyotom einen selbständigen Abschnitt darstellt und somit seinen eigenen Nerv besitzt, kommt man notwendigerweise auch zu dem Schlusse, daß die Zahl der Rectus-Segmente keine konstante ist. Die Neuromerenzahl scheint von den niederstehenden Formen herauf abzunehmen, wenn es auch nicht in kontinuierlicher Reihenfolge geschieht. Der Verlust an den Muskelelementen wird von den beiden Enden eingeleitet, vielleicht mit dem Unterschiede, daß der Prozeß vom distalen Teile her sicherer vorwärts schreitet, während er am proximalen Teile größeren Schwankungen unterliegt (Tabelle 5).

[1] Näheres darüber siehe bei dem M. pyramidalis.

In der Tabelle 5 macht sich noch ein Umstand bemerkbar. Es fallen hier nämlich auch in der Kontinuität Spinalnerven aus. Es ist also nicht nur durch das Verwischen der Inscriptiones tendineae ein scheinbares Zusammenfließen der Metameren möglich, sondern ein Verschmelzen kann oft auch dadurch erreicht werden, daß die Innervation zweier angrenzender Myomeren ein Spinalnervenast übernimmt.

[Es wäre interessant, feststellen zu können, worauf die Ablenkung der dem Rectus angehörenden Nervenäste beruht.]

Der 5., 6., 7. und 8. hier und da fehlende Nerv sind auf der Tabelle 5 mit einem Kreuz (×) bezeichnet, wobei fragliche Fälle nicht mit berücksichtigt wurden. Über die Verteilung der vermißten Spinalnerven bei den verschiedenen systematischen Abteilungen gibt die folgende Übersicht eine Vorstellung:

Die in der Kontinuität ausgefallenen Spinalnerven	V.	VI.	VII.	VIII.
Bei den Halbaffen	0	0	1	2
- - Neuweltaffen	0	3	2	1
- - niederen Altweltaffen . .	1	4	2	0
- - *Hylobates*	0	0	0	0

Die Anzahl der zum Rectus gelangenden Nerven und der Inscriptionen zeigt keine korrelativen Beziehungen: ihren Reductionsweg gehen sie unabhängig voneinander, was auch der Tabelle 5 zu entnehmen ist. Noch demonstrativer dürfte aber die folgende Zusammenstellung sein, wo einer jeden, bei einem Individuum auftretenden Inscriptionsanzahl die Anzahl der mit ihr auftretenden Spinalnerven angereiht ist.

Anzahl der Inscriptionen	Anzahl der mit ihnen kombinierten Spinalnerven												
5	—	7	8	—	—	—	—	—	—	—	—	—	—
6	6—7	7	8	8—9	—	—	—	—	11—12	—	—	—	
7	6—7	—	8	—	9—10	10	10—11	11	11—12	12	12—13	13	
8	—	—	—	—	9—10	10	10—11	—	—	12	12—13	—	

Es zeigt sich also die gleiche Regellosigkeit im Auftreten der Inscriptiones tendineae.

Es hat sich in der ganzen Serie der untersuchten Tiere kein Abschnitt des Muskels seine primären Segmentgrenzen unversehrt bewahrt. Trotzdem kann es nicht unbeachtet bleiben, wie auch

G. Ruge meint, daß die Veränderungen am Mittelstück am spätesten auftreten.

Die Auflösung der einzelnen Inscriptionen hat man sich in der Weise vorzustellen, daß die zunächst geraden Sehnenstreifen einen Zickzackverlauf annehmen; nachher werden sie, unter weiteren Verschiebungen von Muskelbündeln, zerstückelt, durchziehen den Muskel nicht mehr in der ganzen Breite, und so ist ihre Rückbildung in vollem Gange. Mit dem Verschwinden der letzten Sehnenspuren ist auch die Verschmelzung der Nachbar-Myomeren vollendet (Ruge). Damit wäre also die Polymerie der Endabschnitte des Muskels gedeutet. Während die Polymerie für die distalen und proximalen Partien des Muskels bezeichnend ist, findet man in seiner Kontinuität Diplomeren. Die Tabelle 5 gibt auch darüber Kunde. Bei der Betrachtung derselben ergibt sich, daß die Lage des Nabels in bezug auf die Rectussegmente variiert und zwar so, daß sich der Nabel mit der Verkürzung des Rumpfes allmählich, entlang der Linea alba, in die Höhe verschiebt. Diese Verschiebung des Nabels soll — nach Ruges Auseinandersetzungen — nur als eine Lagerungsveränderung zu den Teilen des Rectus aufgefaßt werden; es ergibt sich also, daß sich der Rectus selbst nach abwärts bewegt, indem er seine distalen Segmente einbüßt. Es könnte demnach wahrscheinlich sein, daß bei der gegenseitigen Verschiebung der beiden genannten Teile der Nabel seine ursprüngliche Lagebeziehung (zu den Körperteilen) strenger bewahrt. Um diese von G. Ruge gemachte Vermutung nachzuprüfen, wurde die folgende Relationstabelle (S. 350) hergestellt.

Die Tabelle zeigt, daß — bei den Halbaffen, Platyrrhinen und Catarrhinen — die relative Höhe des Nabels keine konstante ist, und daß, je weiter sich der Nabel vom Schambeine entfernt, ein um so höherer Spinalnerv seiner Lage entspricht; das will sagen, daß sich der Nabel und die Muskelsegmente entgegengesetzt bewegen: der Nabel kopfwärts, der Rectus schwanzwärts.

Nachdem das Wichtigste über die Innervation des Muskels mitgeteilt wurde, erübrigt es noch, einiges über den Verlauf der Rectus-Nerven im Bereiche des Abdomens zu sagen.

Sobald sich die Rippen aus dem Verbande mit dem Sternum losgelöst haben und frei in die Körperwandung hineinragen, verlieren die Spinalnerven ihren intercostalen Charakter und verlaufen sodann zwischen den breiten Bauchmuskeln, und zwar zwischen dem Obliquus internus und transversus abdominis. Nur in einem Falle —

Tabelle 4.

	Absolute Rumpflänge in mm	Absolute Nabelhöhe in mm	Relative Nabelhöhe auf den Rumpf bez.	Lage des Nabels zwischen den Nerven
Halbaffen.				
Nycticebus tardigradus ♀	170	73	42,90	14—15
Galago garnetti ♂	159			12—13
Lemur rufus ♂	242	108	44,7	10—11
- *macaco* ♀	251	123	**49,0**	**10—11**
- *catta* ♂	245	109	44,4	11—12
Platyrrhina.				
Hapale jacchus I ♂	122	32?	26,2	11—12
- - II ♂	132	52	**39,4**	**10—11**
- - III ♀	134	54	**40,1**	**10—11**
Cebus flavus I ♂	258	83	32,1	11—12
- *apella* ♂	155	42	27,0	10—11
- *flavus* II ♂	194	65	33,5	10—11
Ateles ater I ♀	208	?	—	
- - II ♀	207	?	—	
Catarrhina.				
Papio anubis ♀	446	154?	34,5	11—12
- *sphinx* ♂	250	90	36,0	11—12
Macacus cynomolgus I ♀	240	96	40,0	11—12
- - II ♂	200	79	39,5	11—12
- - III ♀	220	78	35,4	10—11
- - IV ♂	185	72	38,9	11—12
- - V ♂	167	62	37,1	11—12
Cercopithecus campbelli ♀	249	96	38,5	11—12
- *maxwellii* ♀	260	95	36,5	11—12
- *pygerythrus* ♂	273	75	27,4	11—12
- *cynosurus* ♀	277	95	34,2	11—12
- *patas* ♂	270	97	35,8	11—12
Semnopithecus cephalopterus I	288	132	**45,8**	**9—10**
- - II ♂	205	105	**51,2**	**9—10**
- - III ♀	340	151	**44,4**	**10—11**
Hylobates syndactylus I ♀	337	202?	30,2?	—
- - II ♀	232	93	40,0	11—12

bei *Galago garnetti* — verliefen die Nerven zwischen dem Obliquus externus und Obliquus internus. Die zunächst mehr transversal ziehenden Rami ventrales der Spinalnerven nehmen ausgesprochen schrägen Verlauf an, weil die diesen Nerven zugeteilten Rectussegmente im Verhältnis zu den ihnen zugehörigen Skeletabschnitten eine mehr distale Lage einnehmen (Ruge).

Die Eintrittsstellen der Nerven in den Muskel bilden eine Linie, die in der Brustgegend medianwärts gerichtet ist, nach unten hin sich aber mehr dem lateralen Rande des Muskels nähert, ohne den Rand zu erreichen.

Die meisten von den Spinalnerven, welche den M. rectus erreichen, spalten sich vor ihrem Eintreten in zwei oder mehrere Abschnitte; doch ist diese Spaltung nicht an besondere Körperregionen gebunden, kommt aber an den untersten häufiger vor.

Oft versorgt so ein gespaltener Spinalnerv zwei durch einen Sehnenstreifen getrennte Nachbar-Myomere. Eine hinreichende Erklärung dafür muß noch erbracht werden, wenn man daran festhalten will, daß der Nerv und der Muskel in ihren gegenseitigen Beziehungen keinem Wechsel unterworfen sind (Tab. 5 S. 352).

4. Der Musculus pyramidalis.

Der M. pyramidalis tritt uns in der allgemein bekannten Form bei den untersuchten Affen nur bei den niederen Catarrhinae entgegen, und zwar bei *Semnopithecus cephalopterus* (1mal), bei *Cercopithecus pygerythrus* (1mal) und bei *Macacus cynomolgus* (3mal). In allen diesen Fällen liegt der M. pyramidalis auf der ventralen Fläche des M. rectus, entspringt am Schambeine dicht vor dessen Insertion und richtet seine Muskelfasern median- und aufwärts gegen die Linea alba, ein verschieden hohes Dreieck bildend. In den meisten Fällen erreicht die obere Spitze des M. pyramidalis nur die unterste Inscriptio tendinea, kann noch höher bis zu der zweiten und dritten Inscription emporsteigen, erlangt aber nie den Nabel. Der M. pyramidalis wird im allgemeinen von den Inscriptionen, die den geraden Bauchmuskel unter ihm quer durchziehen, nicht berührt, doch war dies einmal bei dem *Macacus cynomolgus* der Fall. Unter den übrigen Exemplaren dieser Abteilung entbehren zwei Individuen — *Cercopithecus campbelli* und *Cercopithecus patas* — des genannten Muskels ganz, und die anderen zeigen ihn in Modifikationen. So z. B. zeigt *Macacus cynomolgus* (Fig. 42), dessen Pyramidenmuskel bis zur letzten Inscription reicht, daneben noch einen Muskelstreifen, welcher statt schräg an der Linea alba zu inserieren, zu der nächsten Inscription hinaufläuft, um dort sein Ende zu nehmen. In einem anderen Falle (Fig. 43) löst sich ein Muskelstreifen an der distalen Partie ganz von dem M. rectus los und vertritt allein hier den Pyramidalis. Ähnliches zeigt uns *Cercopithecus cynosurus*; nur

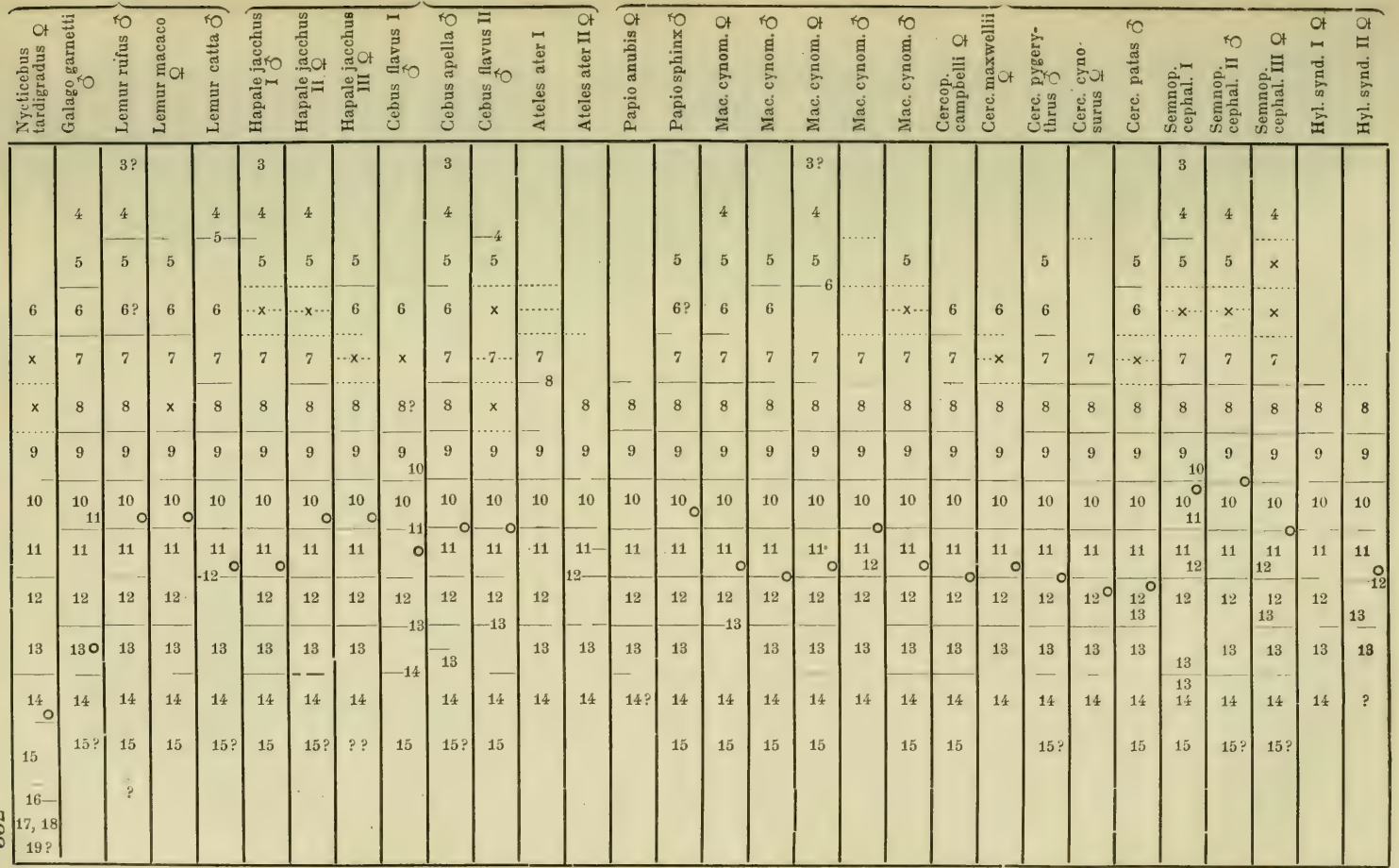

352

Dieses Schema ermöglicht den Vergleich des Musculus rectus thoraco-abdominalis aller untersuchten Tiere miteinander. Die queren Linien bezeichnen die Stellungen und Längen der Zwischensehnen, die Kreise den Nabel. Die quergestellten, unterbrochenen Linien bedeuten je **eine** Zwischensehne, deren segmentale Stellung nicht bestimmbar gewesen ist. Mit Zahlen sind die an den Rectus tretenden Spinalnerven bezeichnet. Wo sich die letzteren bei der Eintrittsstelle spalten, werden die entsprechenden Zahlen wiederholt angegeben, und wo ein Fragezeichen steht, konnten dieselben nicht mit voller Sicherheit nachgewiesen werden. Kreuze (×) deuten auf ein Fehlen der Nerven in den betreffenden Abschnitten hin.

ist der Muskelstreifen hier bedeutend schmäler und verläuft dicht neben der Linea alba.

Wenn es berechtigt ist, die in dieser Abteilung vertretenen Modifikationen als eine kontinuierliche Reihe ineinander übergehender Variationen anzusehen, so ist MECKELS Ansicht richtig,

Fig. 42.

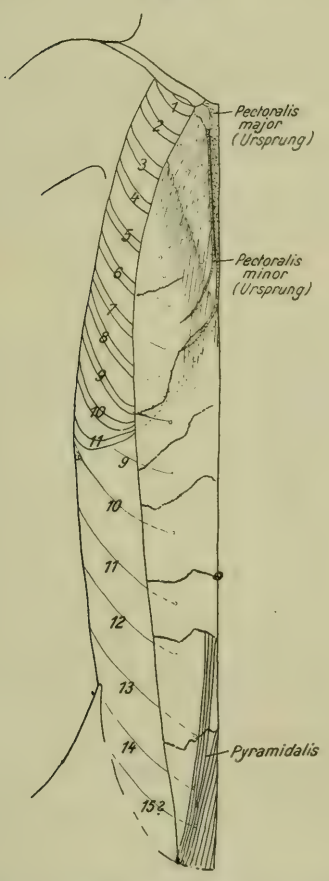

Macacus cynomolgus ♀ (Nr. 213). Ursprungsstelle des Pectoralis major und minor. Rectus mit Innervation. Pyramidalis.

Fig. 43.

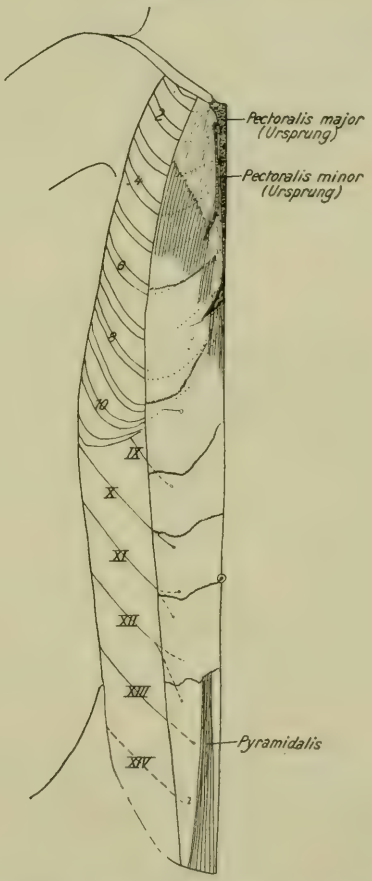

Macacus cynomolgus ♂ (Nr. 560). Ursprungsstelle des Pectoralis major und minor. Rectus mit Innervation. Pyramidalis.

welche dahingeht, den M. pyramidalis als eine Bildung der oberflächlichen Schicht des M. rectus aufzufassen[1]. Solange aber der

[1] GADOW gibt den M. pyramidalis auch als eine besondere Portion des Rectus ventralis an, die nur durch das Dazwischentreten der Ossa pubis unvollständig vom Rectus abgetrennt wird.

Zusammenhang zwischen diesen Variationen nicht mit Sicherheit erkannt ist, kann man auch nicht der MECKELschen Annahme den Vorzug vor der GEGENBAURschen geben, welche den M. pyramidalis als ein Rudiment des Beutelknochenmuskels darstellt.

Sämtlichen untersuchten Platyrrhinen fehlte ein M. pyramidalis vollständig und ebenso den Halbaffen. Die letzteren zeigen aber an ihren distalen Rectusabschnitten Verhältnisse, welche nicht unerwähnt bleiben sollen, da sie sich vielleicht doch mit den beschriebenen Pyramidalis-Variationen in irgend einen Zusammenhang bringen lassen können.

Auf den Figuren 2 und 4, die den M. rectus von *Nycticebus*

Fig. 44. Fig. 45.

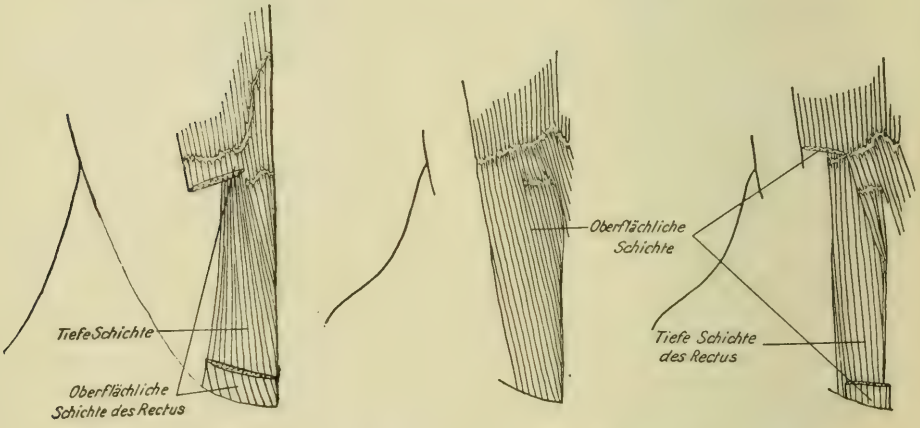

Fig. 44. *Lemur macaco* ♀ (Nr. 579). Caudale Partie des Rectus thoraco-abdominalis.
Fig. 45. *Lemur rufus* ♂ (Nr. 202). Caudale Partie des Rectus thoraco-abdominalis.

tardigradus und *Galago garnetti* in voller Ausdehnung darstellen, sieht man, daß dieser Muskel am Schambeine bei seiner Insertion zwei Schichten mit verschiedenem Faserverlaufe aufweist. Die oberste Lage des Muskels auf Fig. 2 wird an ihrem unteren Teile sehnig; auf Fig. 4 bleibt sie muskulös und inseriert teilweise am Os pubis, teilweise an der Linea alba. Von der zweiten Schicht des Muskels erhält man ein richtiges Bild, wenn man sich den Pyramidalis auf die Unterfläche des Rectus übergetreten denkt. In beiden Fällen erreicht die untere Muskellage die letzte sehnige Inscription, an welcher sie mit den lateralen Fasern inseriert, während die medial gelegenen in die Linea alba eintreten. Bei *Lemur macaco* ist die Schichtung desselben Abschnittes des M. rectus

eine andere. Bei bloßem Ansehen der Fig. 39, die uns den Rectus unversehrt vor Augen führt, wird man kaum die Existenz der tiefer liegenden Schicht vermuten. Löst man aber die laterale Partie des Muskels von den übrigen Teilen desselben und schneidet sie weg, so erhält man das auf der Fig. 44 fixierte Bild. Die gleichen Verhältnisse werden uns bei *Lemur rufus* dargeboten (Fig. 45); es kommt aber noch etwas Neues hinzu, indem nämlich ein Bündel medial gelegener, zwischen zwei Inscriptionen befindlicher Muskelfasern von der rechten auf die linke Seite übergreift. In diesem Falle korrespondiert die letzte vollständige sehnige Inscription mit einer solchen von der anderen Seite und verschmilzt mit ihr.

Innerviert wird der M. pyramidalis von den Zweigen der zum Rectus gelangenden untersten Spinalnerven.

5. Die Rectusscheide.

Bekanntlich wird der M. rectus von den Aponeurosen der drei breiten Bauchmuskeln so eingeschlossen, daß er in einer Art Scheide liegt. So wie diese Rectusscheide in vielen Lehrbüchern (z. B. Gegenbaur, Sobotta u. a.) für den Menschen beschrieben wird, wird sie bei keinem der hier untersuchten Tiere vorgefunden. Sie verhält sich vielmehr in den verschiedenen Gruppen — oft sogar innerhalb einer derselben — sehr verschieden.

Prosimiae. Bei *Nycticebus tardigradus* und *Galago garnetti* bildet die Aponeurose des M. obliquus ext. das ventrale, äußere Blatt, während diejenige des M. obliquus int. und des M. transversus abdominis in der ganzen Länge das dorsale, innere Blatt der Scheide repräsentieren.

Bei *Lemur rufus* liegt die ganze Sehnenplatte des äußeren Bauchmuskels ventral vom Rectus; dorsal von ihm befinden sich die Aponeurosen der zwei anderen Bauchmuskeln, welche mit ihren caudalen Abschnitten ebenfalls auf die Ventralseite des Rectus treten und mit der Aponeurose des Obliquus ext. verschmelzen. Infolgedessen wird das hintere Blatt der Rectusscheide ein unvollständiges. Dadurch kommt die Bildung der vom Menschen her bekannten Linea semicircularis Douglasii zustande. Die Douglassche Linie, welche somit den caudalen Rand der dorsalen Taschenwand des Rectus darstellt und durch einen Sehnenbogen repräsentiert wird, befindet sich bei *L. rufus* unterhalb des Nabels und oberhalb der Verbindungslinie der beiden Spinae ant. sup. des Darmbeinkammes.

Die Rectusscheide von *Lemur macaco* und *L. catta* verhält sich ähnlich wie die von *L. rufus*. Der Unterschied besteht nur darin, daß die Aponeurosen der beiden tieferen Muskeln nicht zusammen auf die Vorderseite des Rectus treten, sondern daß sich zuerst die Sehnenplatte des Obliquus int. und etwa 2 cm weiter unten diejenige des Transversus spaltet. Es entstehen also in diesen Fällen sozusagen zwei Lineae Douglasii, eine oberhalb, die andere unterhalb der Verbindungslinie der beiden Spinae iliacae ant. superiores.

Platyrrhinae. *Hapale jacchus* I ist das einzige unter allen hier in Betracht kommenden Tieren, bei dem die beiden Wände der Rectusscheide annähernd symmetrisch gebaut sind. Die Aponeurose des Obl. ext. liegt vor, diejenige des Transversus abdom. hinter dem Rectus; die Sehnenplatte des Obliquus int. teilt sich noch oberhalb des Nabels in zwei Lamellen. Die obere tritt auf die Ventralseite des geraden Bauchmuskels und verschmilzt mit der Aponeurose des Obl. ext.; die untere hilft das dorsale Blatt der Scheide zusammensetzen. Keine Linea Douglasii.

Die Aponeurosen des Obliquus ext. und Transversus verhalten sich bei *H. jacchus* II wie die des ersteren. Die Sehne des Obl. int. liegt zunächst auf der Dorsalseite des Rectus; etwas mehr als 1 cm oberhalb der Spina il. ant. sup. verlagert sie sich auf dessen ventrale Fläche.

Bei *H. jacchus* III findet der Ursprung der Aponeurose des Obl. int. auf die Vorderseite des Rectus so allmählich statt, daß man die Stelle nicht genau präzisieren kann. Ganz unten, fast unmittelbar vor der Insertion des Rectus am Becken, gelangt die Sehne des M. transversus abdominis ebenfalls auf die Ventralseite des Muskels.

Die Rectusscheide des *Cebus flavus* I ist in allen Punkten derjenigen des zweiten *Hapale jacchus* gleich gebildet.

Die drei Muskelaponeurosen bei *Cebus apella* verhalten sich bei der Bildung der Rectusscheide folgendermaßen: diejenige des Obliquus ext. liegt ventral, diejenige des Transversus dorsal. Die Sehne des Obliquus int., die sich zunächst ebenfalls dorsal befindet, wird 2 cm oberhalb der Spina il. ant. sup. doppelblätterig. Von diesen beiden Blättern tritt das obere auf die Ventralseite des Rectus und verschmilzt mit der Aponeurose des Obl. externus. Ob auch die dorsal liegenden Muskelsehnen mit ihren caudalen Enden auf die Vorderseite des Rectus zu liegen kommen, wie es bei *Cebus flavus* II der Fall ist, bleibt fraglich.

An der Bildung der Rectusscheide bei den untersuchten zwei Exemplaren von *Ateles ater* beteiligen sich die Aponeurosen der drei breiten Bauchmuskeln in dem Sinne, ähnlich wie es weiter oben für *Nycticebus tardigradus* und *Galago garnetti* angegeben wurde. Der Unterschied besteht darin, daß hier nicht mit Sicherheit festgestellt werden kann, ob nicht die Endabschnitte der Sehnen, welche das hintere Blatt der Scheide zusammensetzen, nahe an der Insertionsstelle des Rectus, dort, wo derselbe sehnig wird, auf die Ventralfläche des Muskels treten.

Catarrhinae. Im Gegensatz zu den besprochenen Halbaffen und Neuweltaffen bildet bei den Altweltaffen die ganze Sehne des Obliquus int. einen Bestandteil des ventralen Blattes der Rectusscheide. Die Aponeurose des Transversus abdominis hingegen besteht aus zwei Teilen. Der craniale befindet sich dorsal, der caudale ventral vom Rectus. In einem Falle aber bei *Macacus cynomolgus* verdoppelt sich die Sehne des Transversus in ihrem distalen Teile und ließ nur die obere Lamelle an der Bildung des ventralen Blattes teilnehmen. Die Linea Douglasii ist hier überall ausgebildet, wenn auch nicht immer gleich scharf. Ihre Höhe entspricht oft derjenigen der Spina ilei ant. sup., kann sich aber auch oberhalb oder unterhalb dieser befinden. Bei *Papio sphinx*, *Cercopithecus pygerythrus* und *Cercopithecus cynosurus* steht die Douglassche Linie 1—1,5 cm tiefer als die Spina ant. sup. des Darmbeinkammes. Um 0,5—1,5 cm höher als dieselbe finden wir die Linea Douglasii bei zwei *Macacus cynomolgus*-Exemplaren und 3—3,5 cm höher ist sie bei allen untersuchten Individuen von *Semnopithecus cephalopterus* und *Hylobates syndactylus* II.

Das über die Rectusscheide Gesagte wurde in der Tabelle 6 zusammengefaßt. Die Brüche beziehen sich auf die Blätter der Rectusscheiden; und zwar geben die Zahlen über dem Bruchstrich die Anzahl der Blätter der Ventralseite an, diejenigen unter dem Bruchstrich die Anzahl der Dorsalblätter. Die Bogenlinie stellt jedesmal die Linea Douglasii vor. Mit einer punktierten Linie ist die relative Höhe der Spina il. ant. sup. zum Nabel gedeutet. Daneben zeigt eine Kurventafel, wie sich die Höhe des Nabels und die der Spina ant. sup. zu der Rumpflänge (von der Incisura jugularis bis zum oberen Rande der Symphyse) verhalten. Aus der partiellen Parallelität gezeichneter Kurven geht hervor, daß eine gewisse Korrelation zwischen den beiden angegebenen Punkten anzunehmen wäre. Ob aber diese Erscheinung bei den von mir untersuchten

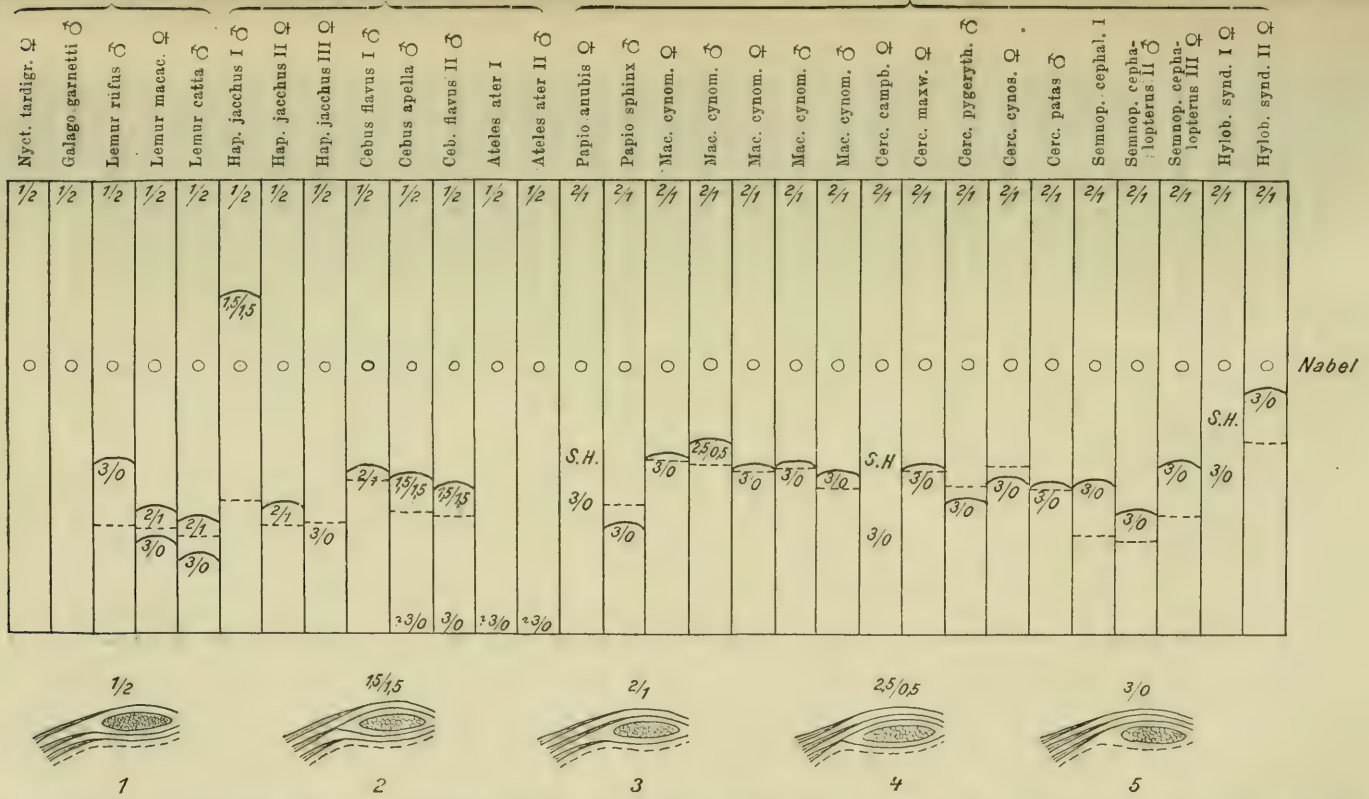

Die Schichtungen der Rectusscheide im ganzen Verlaufe des Muskels und die Höhe der Linea Douglasii und der Spina ilei anterior superior (von der Symphyse gemessen) auf die Nabelhöhe bezogen, die überall gleich hundert gesetzt ist. Die Bogenlinie stellt die Linea Douglasii vor; die punktierte Querlinie gibt die Höhe der Spinae anteriores superiores an. Die Brüche, die das Verhalten der Blätter der Rectusscheide oberhalb (Zahlen über der Bruchlinie) und unterhalb (Zahlen unter der Bruchlinie) des Musculus rectus zeigen, finden ihre Erklärung in den unter der Tabelle angebrachten schematischen Querschnitten 1—5. Durch Kreise ist überall der Nabel angedeutet. *S.H.* Symphysen-Höhe. Bei Papio anubis, Cercopithecus campbelli und Hylobates syndactylus I fehlt die eine Linea Douglasii angebende Bogenlinie, weil bei diesen Tieren der Übergang der dorsalen Blätter der Rectusscheide auf die ventrale Fläche des Muskels ein allmählicher und die Stelle daher nicht genau bestimmbar ist.

Tieren eine zufällige ist, oder ob sie eine weitere Bedeutung hat, bleibt noch zu entscheiden.

Obgleich viele Forscher bemüht waren, die genetischen Ursachen der Bildung der Linea Douglasii aufzufinden, steht die Frage trotzdem noch offen. Keine von den aufgestellten Hypothesen hat bis jetzt eine allgemeine Anerkennung gefunden. Die alte Ansicht (Retzius, Hyrtl, auch Gegenbaur), daß in dem embryonalen Verhalten der Blase zu der vorderen Bauchwand die Ursache der Entstehung der Linea Douglasii zu suchen sei, scheint keinen festen Boden mehr zu haben, da, wie Luschka und B. Solger meinen, einer einfachen Blase auch ein einfacher Bogen entsprechen müßte, während doch zwei symmetrische Rundbogen vorhanden seien.

Die Nachuntersuchungen von P. Eisler haben gezeigt, daß auch die Vasa epigastrica die Entstehung der Douglasschen Linie nicht veranlassen können. Einen weiteren Erklärungsversuch für die Bildung der Linea Douglasii macht B. Solger, indem er als Ursache dafür die Muskelwirkung der Bauchpresse angibt.

Diese letztere Annahme bespricht P. Eisler sehr eingehend und kommt zu dem sehr berechtigten Schlusse, daß dieselbe uns noch keine Antwort auf die Frage gibt, warum eigentlich der caudale Abschnitt der Transversus abdominis-Aponeurose (event. auch dieselbe des Obliquus int.) nach der Ventralseite des M. rectus abgelenkt wird.

P. Eisler verspricht eine ausführlichere Darstellung des Gegenstandes. In einer vorläufigen Mitteilung aber erklärt er kurz, daß die nächste Ursache der Linea semicircularis Douglasii in der als Processus vaginalis peritonei bezeichneten Ausstülpung der Bauchwand zu suchen sei.

6. Bemerkungen über die Musculi scaleni.

Bei der Präparation der Scaleni wurde speziell auf den Scalenus medius geachtet, welcher an den Halsrippen seinen Ursprung nimmt und distal von der 1. Rippe inseriert. Das geschah aus dem folgenden Grunde. Da meine Untersuchung an dieser Muskelgruppe hauptsächlich den Zweck verfolgte, einen Einblick in die Phylogenie der Scaleni zu gewinnen, so glaubte ich von denjenigen Teilen derselben absehen zu dürfen, welche in ihren Umformungen schon zu einem gewissen Abschlusse gekommen zu sein scheinen und daher auch vermutlich wenige Variationen zutage bringen würden, die ein Licht auf die gestellte Frage hätten werfen können. Für

solche Scalenuspartien, die in ihrem Auftreten mehr Beständigkeit aufweisen, wurden diejenigen gehalten, welche sich von den Halswirbeln zu der 1. Rippe erstrecken. Bei der Untersuchung stellte es sich aber heraus, daß (wenigstens in diesem Falle) der eingeschlagene Weg nicht dazu geeignet war, einen Aufschluß über die stammesgeschichtliche Herkunft der Scalenusgruppe zu geben. Daher werde ich mich nur auf die Darstellung der Tatsachen beschränken.

Prosimiae. Der zu besprechende M. scalenus med. zieht sich bei *Nycticebus tardigradus* von dem Querfortsatze des 2. Wirbels herab zur 5. und 6. Rippe. Er ist auf der Fig. 19 mit dem M. obliquus ext. dargestellt. Der anfänglich abgerundete und schmale Muskel wird nach unten zu breiter und teilt sich in zwei aufeinanderliegende dünne Streifen. Der untere inseriert teils muskulös, teils sehnig am Oberrande der 5. Rippe; der obere setzt sich mehr an der Vorderfläche der 6. Rippe fest und läßt wenige Faserzüge in die Fascie des 6. Intercostalraumes auslaufen. Da, wo der Scalenus medius dem Brustkorbe anliegt, ist er von dem M. serratus ant. vollständig zugedeckt (so wie dies Fig. 29 für *Ateles ater* zeigt). Die Serratus ant.-Zacke der 1. Rippe entspringt neben dem Ursprunge der ersten Obliquuszacke.

Der Scalenus medius wird vom 6. Cervicalnerven innerviert.

Bei *Galago garnetti* entspringt der M. scalenus medius sehnig an den Querfortsätzen des 2., 3. und 4. Wirbels und inseriert in zwei aufeinanderliegenden Schichten — wie bei *Nycticebus tardigradus* — an der 4. und 5. Rippe. Sein distaler Abschnitt liegt unter den zwei Serratus ant.-Zacken. Die eine von diesen entspringt medial vom Scalenus an der 4. Rippe, die andere an der 5. Rippe, dort wo die Insertion des Scalenus an den Ursprung der Obliquuszacke grenzt (Fig. 20). Ob der Scalenus medius außer von dem 1. Intercostalnerv noch von den Cervicalnerven innerviert wird, konnte nicht festgestellt werden.

Bei *Lemur rufus* entspringt der Scalenus medius am 4. und 5. Wirbelquerfortsatze und setzt sich an der 3. bis 6. Rippe, stufenweise medianwärts tretend, fest (Fig. 23). Der zur 6. Rippe herablaufende, kleine Muskelstreifen bildet eine Sehne, die mit der Intercostalfascie verwachsen ist und unter der Obliquuszacke liegt, die von der 5. Rippe kommt. Die Scalenus medius-Zacken alternieren, wie auch bei anderen Lemuren, mit denen des Serratus ant. Die letzteren lagern nur unbedeutend auf den Insertionen der ersteren.

Versorgt wird der Muskel von dem 2. und 3. Intercostalnerven. Der ebenfalls vom 4. und 5. Wirbelquerfortsatz abgehende Scalenus medius des *L. macaco* inseriert folgendermaßen (Fig. 21): ein schmaler Streifen gelangt zur 3. Rippe; ein anderer, breiter zieht sich über den ersteren zur 4. Rippe; ein dritter läuft medianwärts von diesen und setzt sich mit seinem kleinen lateralen Teile vor dem Ursprunge der Obliquuszacke an der 5. Rippe, mit dem anderen größeren an der 6. und 7. Rippe fest. An den letzten zwei Rippen wird er sehnig und liegt unter dem Obliquus.

Die Innervation konnte nicht festgestellt werden.

Bei *L. catta* entspringt der Scalenus medius wie bei den zwei anderen Lemuren und inseriert (Fig. 23) an der 3., 4. und 5. Rippe. An dieser letzten bildet der Scalenus medius eine Sehne, die unter dem Obliquus liegt, und deren Faserverlaufsrichtung derjenigen der Intercostalfascie entspricht. Versorgt wird er von dem 1., 2. und 3. Intercostalnerven.

Platyrrhinae. Bei *Hapale jacchus* I konnte der Scalenus medius von der 4. Rippe bis zu den Querfortsätzen des 2. und 3. Halswirbels hinauf verfolgt werden. Hier liegt er lateral von den Obliquus-Costalursprüngen (Fig. 24) und wird an seinem unteren Teile von Serratuszacken überlagert. Dem Gesagten ähnlich verhält sich auch der Muskel bei den anderen zwei Exemplaren von *Hapale jacchus*; nur entspringt er das eine Mal an den Querfortsätzen des 2., 3. und 4. Wirbels und geht zur 3. und 4. Rippe; das andere Mal geht er vom 2. und 3. Wirbel aus und inseriert an der 4. und 5. Rippe.

Die Innervation erfolgt bei dem ersten Tiere von dem 7., bei dem letzteren vom 8. Cervicalnerven aus. Im dritten Falle konnte die Innervation nicht festgestellt werden.

Fig. 46.

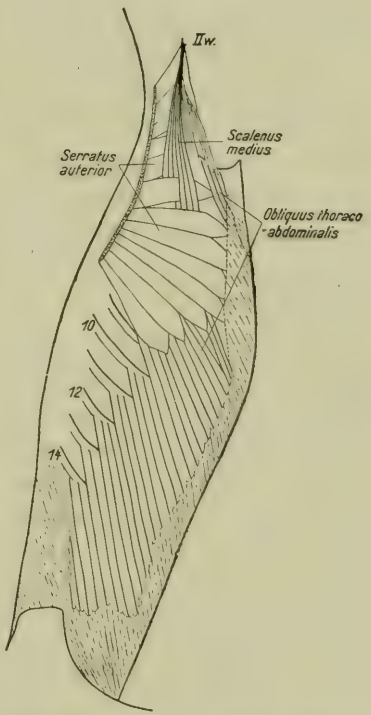

Cebus flavus ♂ (Nr. 438). Scalenus medius und Obliquus thoraco-abdominalis externus.

Bei *Cebus flavus* I (Fig. 27) entspringt der Scalenus medius an dem 2. Wirbelquerfortsatze und inseriert an der 3., 4. und 5. Rippe. Sein caudaler Abschnitt liegt ganz unter dem Serratus. Die Serratuszacke der 2. Rippe schiebt sich zwischen die Muskelbündel des Scalenus medius hinein, wie es die Fig. 46 angibt.

Von dem Nervus thoracalis longus zweigt sich ein Ästchen zum M. scalenus medius ab.

In bezug auf den Serratus verhält sich der Scalenus medius bei *Cebus apella* genau so, wie der von *C. flavus* I. Er nimmt seinen Ursprung an dem 2. Wirbelquerfortsatze, ist von der übrigen Scalenus-Masse schlecht isoliert und setzt sich an der 3. und 4. Rippe fest. Innervation vom 7. Halsnerven. Der Scalenus medius des 2. Exemplares von *C. flavus* erstreckt sich von dem 2. und 3. Wirbel zur 4. Rippe. Er ist an seinem unteren Ende von Serratuszacken bedeckt (Fig. 28). Er bezieht einen Ast des 8. Cervicalnerven und außerdem einen Zweig des N. thoracalis longus, der vom 6. und 7. Cervicalnerven gebildet wird.

Bei *Ateles ater* I entspringt der Scalenus medius in sechs Bündeln an den Querfortsätzen des 2. bis 4. Halswirbels und setzt sich an der 4. und 5. Rippe fest. Die Serratuszacken der ersten und folgenden Rippen liegen dem Scalenus medius auf (Fig. 29).

Die Innervation geht von dem N. thoracalis longus aus. Dieselbe konnte aber für den zweiten *Ateles ater* nicht festgestellt werden. Wegen starker Verflechtungen zwischen den Serratus- und Scalenus-Halsursprüngen konnte ebenfalls nicht genau ermittelt werden, von welchen Wirbeln die Scalenus medius-Partien stammten, die an der 3., 4. und 5. Rippe ihre Insertion fanden.

Catarrhinae. Das Verhalten des Scalenus medius bei *Papio sphinx* (Fig. 38) kann für alle untersuchten Niederen Catarrhinen als typisch gelten. Hier kommt sein caudaler Abschnitt meistens unter die Obliquuszacken zu liegen; er kann aber auch in dieselben eingeflochten sein. Seine Insertionen an den Rippen alternieren mit den Serratus-Rippenzackenursprüngen und sind sehr oft unbedeutend von diesen zugedeckt.

Der Scalenus medius entspringt bei diesen Formen an den Querfortsätzen verschiedener Halswirbel und inseriert meistens an der 3., 4. und 5. Rippe. In seltenen Fällen wird die 2. und 6. Rippe auch in Anspruch genommen.

Die Innervation des Muskels übernimmt entweder der 6. oder

der 7. Cervicalnerv. Manchmal beteiligt sich daran auch der 1. (?), 2. und 3. Intercostalnerv (*Cercopithecus pygerythrus* und *C. patas*).

Die folgende Tabelle gibt einen Überblick über den Ursprung und die Insertion der besprochenen Scalenuspartien.

Tabelle 7.

		Scalenus med. Ursprung a. d. Halswirbel					Scalenus Ansatz an den Rippen				
Prosimiae	*Nycticebus tardigradus* ♀	2							5	6	
	Galago garnetti ♂	2	3	4				4	5		
	Lemur rufus ♂			4	5		3	4	5	6	
	Lemur macaco ♀			4	5		3	4	5	6	7
	- *catta* ♂			4	5		3	4	5		
Platyrrhina	*Hapale jacchus* I ♂	2		4				4			
	- - II ♀	2	3	4			3	4			
	- - III ♀	2	3					4	5		
	Cebus flavus I ♂	2	3?				3	4	5		
	- *apella* ♂	2					3	4			
	- *flavus* II ♂	2	3					4			
	Ateles ater I	2	3	4	5	6		4	5		
	- - II ♀						3	4	5		
Catarrhina	*Papio anubis* ♀	2	3	4			3	4	5		
	- *sphinx* ♂	2	3	4			3	4	5		
	Mac. cynomolg. ♀		3				3	4	5		
	- - ♂		3	4				4	5	6	
	- - ♀	2	3	4			3	4	5		
	- - ♂	2	3					4	5		
	- - ♂	2	3	4			3	4	5		
	Cercop. campbelli ♀	2	3	4			3	4	5		
	- *maxwellii* ♀	2	3	4			3	4	5		
	- *pygerythrus* ♂	2					3	4	5		
	- *cynosurus* ♀	2	3	4			3	4	5		
	- *patas* ♂ ♂	2	3				3	4			
	Semnop. cephalopt. I	2	3	4			2	3	4		
	- - II ♂	2	3	4			2	3	4		
	- - III ♂	2	3	4				3	4	5	

Zum Schlusse habe ich noch die angenehme Pflicht, meinem verehrten Lehrer, Herrn Professor G. Ruge, für das zur Verfügung gestellte (tierische) Material und die Anregung zur Arbeit, die zugleich einen Einblick in das reichhaltige und interessante Gebiet der Morphologie bot, zu danken. An dieser Stelle benutze ich auch die Gelegenheit Herrn Dr. H. Bluntschli meinen aufrichtigen Dank auszusprechen für das wohlwollende Interesse und die freundliche Unterstützung, die er mir angedeihen ließ.

Beilage.

Es sollen hier noch zwei folgende Tabellen angeführt werden, welche in den Text nicht aufgenommen wurden, die aber ein gewisses Interesse beanspruchen dürfen.

Tabelle 8.

	Halbaffen						Neuweltaffen							Niedere Altweltaffen														Anthropomorphe	
	Nycticebus tardigradus ♀ (352)	Galago garnetti ♂ (691)	Lemur rufus ♂ (202)	Lemur macaco ♀ (579)	Lemur catta ♂ (581)	Ateles ater ♂ (4×1)	Ateles ater ♀ (588)	Cebus flavus ♂ (636)	Cebus flavus ♂ (438)	Cebus apella ♂ (395)	Hapale jacchus ♂ (545)	Hapale jacchus ♀ (619)	Hapale jacchus ♀ (365)	Papio anubis ♀ (659)	Papio sphinx ♂ (564)	Macacus cynomolgus ♀ (213)	Macacus cynomolgus ♂ (507)	Macacus cynomolgus ♀ (254)	Macacus cynomolgus ♂ (560)	Macacus cynomolgus ♂ (477)	Cercopithecus campbelli ♀ (642)	Cercopithecus maxwellii ♀ (651)	Cercop. pygerythrus ♂ (215)	Cercopithecus cynosurus ♀ (556)	Cercopithecus patas ♂ (623)	Semnop. cephalopt. ♀ (316)	Semnop. cephalopt. ? (267)	Semnop. cephalopt. ♂ (605)	Hylobates syndactylus ♀ (216)	Hylobates syndactylus ♀ (194)
Gesamtzahl der Rippen	15	13	12	12	12	14	14	14	14	13	12	12	12	12	12	12	12	12	12	12	12	12	12	12	12	12	12	13	13
Zahl der Sternalrippen	10	9	8	8	8	8	8	9	9	8	7	7	7	8	8	8	8	7	8	8	8	8	8	8	8	8	7	7	7	7	7
Zahl der freien rippen	1	1	1	1	2	4		2	1	3	2	1	1		2	2	2	2	2	2-3	2	2	2	2	2	2	3	3-4	3	3	

In der oberen Reihe ist die Gesamtzahl der Rippen zusammengestellt, in der zweiten Reihe die Zahl der Sternalrippen und in der untersten Reihe die Zahl der freien Rippen.

Tabelle 9.

	I. Entfernung der Incisura jugularis vom oberen Rande der Symphyse in mm	II. Entfernung des Nabels vom oberen Rande der Symphyse in mm	III. Entfernung der Spina ant. sup. von der Symphyse auf die Linea alba projiziert in mm	IV. Verhältnis zwischen I und II	V. Verhältnis zwischen I und III
Nycticebus tardigradus ♀ (Nr. 352) . .	170	73	23	42,9	13,5
Galago garnetti ♂ (Nr. 691)	159	?	33		20,7
Lemur rufus ♂ (Nr. 202)	242	108	44	44,7	18,2
- *macaco* ♀ (Nr. 579)	251	123	49	49,0	19,5
- *catta* ♂ (Nr. 581)	245	109	40	44,4	16,3
Hapale jacchus I ♂ (Nr. 545) . . .	122	32	16	26,2	13,1
- - II ♂ (Nr. 619) . . .	132	52	21	39,4	15,9
- - III ♀ (Nr. 365) . . .	134	54	22	40,4	16,4
Cebus flavus I ♂ (Nr. 438)	258	83	48	32,1	18,6
- *apella* ♂ (Nr. 395)	155	42	20	27,0	12,9
- *flavus* II ♂ (Nr. 636)	194	65	31	33,5	15,9
Ateles ater I ♀ (Nr. 481)	208		58		27,8
- - II ♀ (Nr. 588)	207		56		27,0
Papio anubis ♀ (Nr. 659)	446		100	34,5	22,4
- *sphinx* ♂ (Nr. 564)	250	90	44	36,0	17,6
Macacus cynomolgus I ♀ (Nr. 213) . .	240	96	63	40,0	26,2
- - II ♂ (Nr. 507) .	200	79	52	39,5	26,0
- - III ♀ (Nr. 254) .	220	78	48	35,4	21,8
- - IV ♂ (Nr. 560) .	185	72	45	38,9	24,3
- - V ♂ (Nr. 477) .	167	62	34	37,1	20,3
Cercopithecus campbelli ♀ (Nr. 642) . .	249	96		38,5	
- *maxwellii* ♀ (Nr. 681) . .	260	95	59	36,5	22,7
- *pygerythrus* ♂ (Nr. 215) .	273	75	42	27,4	15,3
- *cynosurus* ♀ (Nr. 556) .	277	95	60	34,2	21,7
- *patas* ♂ (Nr. 623) . . .	270	97	53	35,8	19,6
Semnop. cephalopterus I (Nr. 267) . .	288	132	49	45,8	17,0
- - II ♂ (Nr. 605) .	205	105	37	51,2	18,0
- - III ♀ (Nr. 340) .	340	151	67	44,4	19,7
Hylobates syndactylus I ♀ (Nr. 194) .	337		100		29,7
- - II ♀ (Nr. 210) .	232	93	67	40,4	28,8

Tabelle 10. Kurventafel.

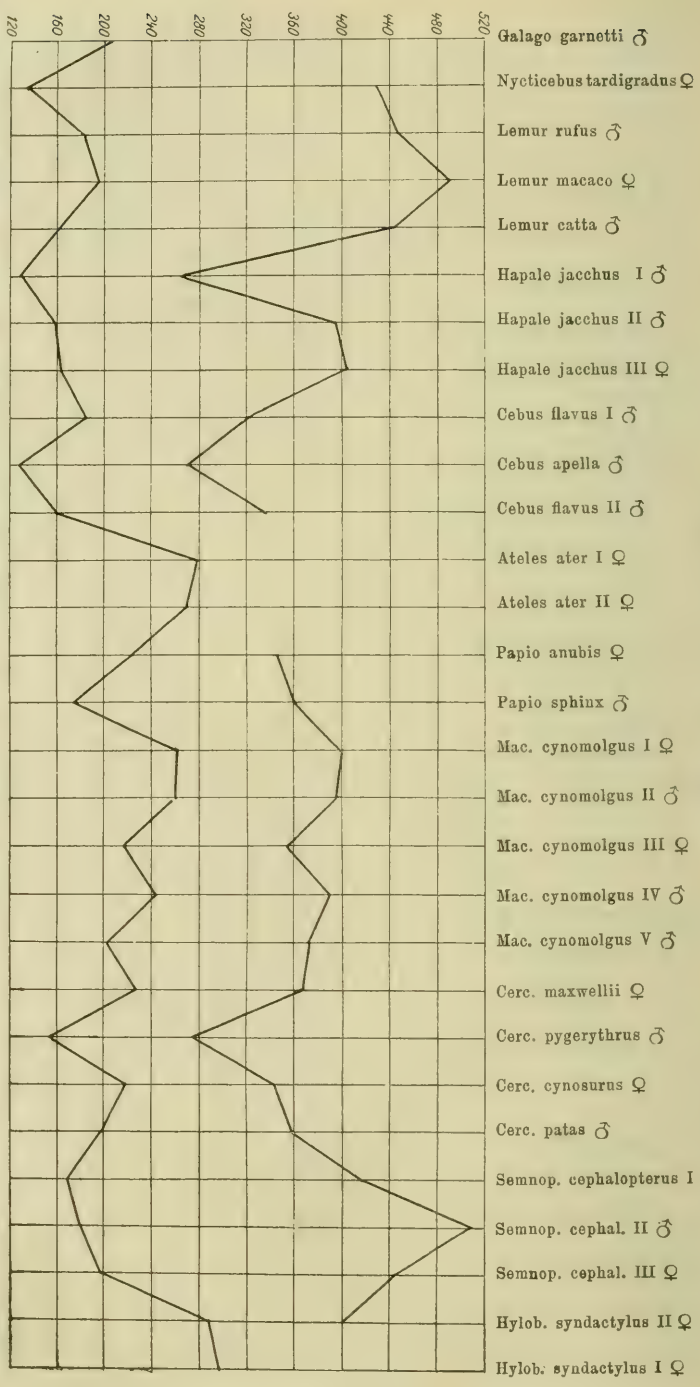

Die Höhe des Nabels (obere Kurve) und die der Spinae ilei ant. sup. (untere Kurve) auf die Rumpflänge (von der Incisura jugularis bis zum oberen Rande der Schambein-Symphyse) bezogen.

Figurenverzeichnis.

Seite

Fig. 1. *Macacus cynomolgus* ♂ (Pectoralis, Rectus) 300
- 2. *Nycticebus tardigradus* ♀ (Pectoralis, Ursprung, Rectus) 302
- 3. - - (Pectoralis-Gruppe) 302
- 4. *Galago garnetti* ♂ (Pectoralis-Ursprung, Rectus) 303
- 5. - - (Pectoralis-Gruppe) 303
- 6. *Lemur rufus* ♂ (Pectoralis-Gruppe) 304
- 7. - *macaco* ♀ - - 304
- 8. *Cebus flavus* ♂ - - 306
- 9. - - - - 306
- 10. *Ateles ater* ♀ (Pectoralis-Ursprung, Rectus) 308
- 11. - - (Pectoralis-Gruppe) 308
- 12. - - - - 308
- 13. *Semnopithecus cephalopterus* (Pectoralis-Gruppe) 310
- 14. *Cercopithecus pygerythrus* ♂ - - 310
- 15. *Papio sphinx* ♂ (Pectoralis-Ansatz) 311
- 16. *Semnopithecus cephalopterus* ♀ (Pectoralis-Gruppe) 311
- 17. *Cercopithecus campbelli* ♀ (Pectoralis-Gruppe) 312
- 18. *Hylobates syndactylus* ♀ (Pectoralis-Gruppe) 314
- 19. *Nycticebus tardigradus* ♀ (Scalenus und Obliquus) 319
- 20. *Galago garnetti* ♂ (Scalenus und Obliquus) 321
- 21. *Lemur macaco* ♀ (Scalenus und Obliquus) 321
- 22. - *catta* ♂ 323
- 23. - *rufus* ♂ (Scalenus und Obliquus) 323
- 24. *Hapale jacchus* ♂ (Scalenus und Obliquus) 325
- 25. - - ♀ (Scalenus und Obliquus) 325
- 26. - - (Scalenus und Obliquus) 326
- 27. *Cebus flavus* ♂ (Scalenus und Obliquus) 326
- 28. - - - - - 327
- 29. *Ateles ater* ♀ (Scalenus und Obliquus) 327
- 30. *Semnopithecus cephalopterus* (Scalenus und Obliquus) 329
- 31. - - ♀ (Scalenus und Obliquus) 329
- 32. *Macacus cynomolgus* ♂ (Obliquus-Thoracalabschnitt) 331
- 33. *Hylobates syndactylus* ♀ (Scalenus und Obliquus) 331
- 34. *Nyticebus tardigradus* ♀ - - - 335
- 35. *Galago garnetti* ♂ (Scalenus und Obliquus) 335
- 36. *Hapale jacchus* ♂ (Scalenus und Obliquus) 337
- 37. *Cercopithecus maxwellii* ♀ (Scalenus und Obliquus) 337
- 38. *Papio sphinx* ♂ (Scalenus und Obliquus) 339
- 39. *Lemur macaco* ♀ (Pectoralis-Ursprung, Rectus) 342
- 40. *Macacus cynomolgus* ♀ (Pyramidalis) 445
- 41. *Cercopithecus campbelli* ♀ (Rectus-Ursprung) 345
- 42. *Macacus cynomolgus* ♀ (Pyramidalis) 353
- 43. - - ♂ - 353
- 44. *Lemur macaco* ♀ - 354
- 45. - *rufus* ♂ - 354
- 46. *Cebus flavus* ♂ (Scalenus, Obliquus) 361

Tabellenverzeichnis.

Seite

Tabelle 1. Beziehungen des Pectoralis major-Ursprunges zu den Rippen, schematisch 315
- 2. Pectoralis- und Rectusursprünge, schematisch . . . . 316 u. 317
- 3. Obliquus abdominis externus-Zacken mit Inscriptionen, schematisch 332
- 4. Lagebeziehung des Nabels zu den Rectus-Nerven 350
- 5. Rectus mit Innervation und Inscriptionen, schematisch 352
- 6. Schichtungen der Rectusscheide und die Höhe der Linea Douglasii und der Spina ilei anterior superior auf die Nabelhöhe bezogen, schematisch 358
- 7. Ursprung und Insertion des Scalenus medius 363
- 8. Gesamtzahl der Rippen, Zahl der Sternal- und freien Rippen . 364
- 9. Zahlentabelle 365
- 10. Kurventafel 366

Literatur.

Aeby, Ch. Der Bau des menschlichen Körpers. 1868.

Bardeen, Ch. R. Variation in the internal architecture of the M. obl. abd. ext. in certain mammals. Anat. Anz. Bd. XXIII. No. 10/11.

Bardeleben. Muskel und Nerv. Ergebn. Anat. u. Entwicklungsgesch. Bd. VIII. 1898. Wiesbaden. 1899.

Bascho, Paula. Beobachtung eines Restes des Hautrumpfmuskels beim Menschen Pars thoracalis lateralis desselben. Morpholog. Jahrb. Bd. XXIII. 1905.

Bischoff, Th. Beiträge zur Anat. des Gorilla. Abth. der math.-physik. Classe der Königl. bayr. Akademie der Wissenschaften. Bd. XIII. München. 1880.

Bischoff, L. W. Beiträge zur Anatomie des Hylobates leuciscus und zu einer vergleichenden Anatomie der Muskeln der Affen und des Menschen.

Bolck, L. Die Homologie der Brust- und Bauchmuskeln. Morphol. Jahrb. Bd. XXVII. H. 2.

—— Die Segmental-Differenzierung des menschlichen Rumpfes und seiner Extremitäten. Beitrag zur Anatomie und Morphogenese des menschlichen Körpers. Morpholog. Jahrb. Bd. XXVIII. H. 4. 1900.

Chapman, H. On the structure of the Orang utang. Proceedings of the Acad. of natural Sc. of Philadelphia, 1880, 1878 pag. 385 (Gorilla), 1879 pag. 52 (Chimpanse).

Champneys, Fr. On the muscles and nerves of a Chimpanzee and a Cynocephalus anubis. Journal of Anat. and Physiolog. 1872. Vol. VI. Part. I.

Deniker, J. Recherches anatomiques et embryologiques sur les singes anthropoides. Archives de Zoologie expérimentale et générale. Sér. II. T. III. Paris. 1885.

Eisler, P. Das Gefäß- und periphere Nervensystem des Gorilla. Halle. 1890.

—— Über die nächste Ursache der L. Douglas. Verh. Anat. Ges. 12. Vers.

—— Der M. sternalis, seine Ursache und Entwicklung, nebst Bemerkungen über die Beziehungen zwischen Nerv und Muskel. Zeitschrift für Morphol. und Anthrop. Bd. III. 1901.

Fick, R. Vergleichend-anatomische Studien an einem erwachsenen Orang utan. Archiv für Anatomie und Entwicklungsgeschichte. 1895. H. 1. S. 1.

Gegenbaur, C. Lehrbuch der Anatomie des Menschen. 1903.

Gruber. Ein von der Sternocostalportion des M. pect. major abgegebener besonderer Tensor fasciae brachialis. Anatomische Notizen IX. Virchows Archiv. Bd. LXIX.

Hartmann. Die menschenähnlichen Affen und ihre Organisation im Vergleich zur menschlichen. Leipzig. 1883.

Heiderich. Zur Achselbogenfrage.

—— Die Fascien und Aponeurosen der Achselhöhle. Zugleich ein Beitrag zur Achselbogenfrage. 12 Fig. Anat. Hefte. Arbeiten aus dem anatom. Inst. H. 92. Bd. XXX. H. 3. S. 517—557.

Henle, J. Handbuch der Systematischen Anatomie des Menschen. 1871.

Humphry. Troglodytes niger. Journ. Anat. and Phys. Bd. I. 1866–67.

Huntington, G. S. Contribution to the Myology of Lemur brunneus. Trans. N. Y. Acad. Sc. Vol. XVI.

Hyrtl, J. Lehrbuch der Anatomie des Menschen. 1857.

Kaudern, W. Über einige Ähnlichkeiten zwischen Tupaja und den Halbaffen. Anat. Anz. Bd. XXXVII. 1910.

Kohlbrugge, J. H. F. Muskeln und periphere Nerven der Primaten, mit besonderer Berücksichtigung ihrer Anomalien. Verh. Akad. Wet. Amsterdam (2) D. 5. Nr. 6. 269 S.

—— Die Homotypie des Halses und Rumpfes. Eine vergleichende Untersuchung der Hals- und Brustnerven und ihrer Muskeln, mit einem Anhang über den N. facialis. Archiv für Anatomie und Entwicklungsgeschichte. 1898.

—— Muskeln und periphere Nerven des Genus Hylobates. Dissertation. Freiburg. 1890.

Leche, W. Mammalia in: Bronns Klassen und Ordnungen des Tierreiches. Liefer. 29–44.

Ledouble, A. Des anomalies du grand pectoral chez l'homme et de leur signification au point de vue de l'anthropologie zoologique. Revue d'anthropologie. 1885. Nr. 1. p. 99—106.

Luschka, H. Die Anatomie des menschlichen Bauches. 1863.

Maurer, F. Die Rumpfmuskulatur der Wirbeltiere und die Phylogenese der Muskelfaser. Ergebnisse d. Anat. und Entwicklungsgeschichte. Anat. Hefte. Abt. 2. Bd. IX. 1899.

Michaelis, P. Beiträge zur vergleichenden Myologie des Cynocephalus babuin, Simia satyrus, Troglodytes niger. Arch. f. Anat. und Phys. Anat. Abt. 1903. H. 2/4.

Mivart, G. und Murie, J. Observations on the anatomy of Nycticebus tardigradus. Proceedings of the Zool. Soc. of London. 1865.

Pagenstecher. Ein Vergleich der Muskulatur des Drill mit der des Menschen. Der Zoolog. Garten. Jahrg. VIII. 1867.
Paterson. Journal of Anat. and Physiol. Vol. XXI. 1887.
Ruge, G. Der Verkürzungsprozeß am Rumpfe von Halbaffen. Eine vergleichend-anatomische Untersuchung. Morph. Jahrb. Bd. XVIII. 1892.
—— Zeugnisse für die metamere Verkürzung des Rumpfes bei Säugetieren. Der M. rect. abdom. der Primaten. Morph. Jahrb. Bd. XIX.
—— Anatomisches über den Rumpf der Hylobatiden. Ein Beitrag zur Bestimmung der Stellung dieses Genus im System.
—— Zusammenhang des M. sternalis mit der Pars abdom. des M. pect. major und mittels dieser mit dem Achselbogen. Morph. Jahrb. Bd. XXXIII. H. 2/3.
—— Der Hautrumpfmuskel der Säugetiere, der M. sternalis und der Achselbogen des Menschen. Morpholog. Jahrb. Bd. XXIII. 1905.
Seydel, O. Über die Zwischensehnen und den metameren Aufbau des M. obliquus thoraco-abdominalis externus der Säugetiere. Morpholog. Jahrbuch. Bd. XVIII. 1892.
Sioli, E. Vergleichende Untersuchungen über die Zwischenrippen- nnd Bauchmuskeln der Wirbeltiere. Dissert. Halle 1875. 8°.
Sobotta, J. Grundriß der deskriptiven Anatomie des Menschen. 1904.
Solger, B. Über die Bedeutung der Linea semicircularis Douglasii. Morphol. Jahrbuch. Bd. XI. H. 1. 1885.
Sommer, A. Das Muskelsystem des Gorilla. Jenaische Zeitschr. f. Naturwissenschaften B. LXII. H. 1.
Sutton, J. B. Troglodytes niger. Journ. of Anatomy and Phys. Bd. XVIII. 1883—84.
—— . . . Anat. of the Chimpanzee.
Tobler, L. Der Achselbogen des Menschen, ein Rudiment des Panniculus carnosus der Mammalier. Morpholog. Jahrbuch. Bd. XXX. H. 3.
Turner. Journal of Anat. and Phys. Vol. I. 1867. p. 252.
Wilson. Journal of Anat. and Phys. Vol. XXII. 1888.

Inhaltsverzeichnis.

Seite
Einleitung 297
1. Die Musculi pectorales 300
2. Musculus obliquus abdominis externus 317
3. Musculus rectus thoraco-abdominalis 341
4. Musculus pyramidalis 351
5. Die Rectusscheide 355
6. Bemerkungen über die Scalenus-Gruppe 359
7. Beilage 364
8. Figurenverzeichnis 367
9. Tabellenverzeichnis 368
10. Literatur 368

Grenzlinien der Pleura-Säcke beim Orang.

Von

Georg Ruge.

Mit 24 Figuren im Text.

Im Aufsatze, welcher den gleichen Gegenstand bei den Affen und beim Menschen behandelte[1], verwertete ich die Befunde an zwei Orang. Ich kann hier über vier andere genaue Beobachtungen berichten, welche bereits vor langer Zeit von mir aufgenommen wurden, mir aber bei der Abfassung des früheren Aufsatzes nicht zur Verfügung standen.

Die Zahl der Rippen und der thoraco-lumbalen Wirbel ist bei den sechs Individuen eine gleiche. Sie besitzen 12 Rippen und 16 thoraco-lumbale Wirbel. Die Verhältnisse an den Grenzlinien der Pleurasäcke sind bei den einzelnen Tieren verschiedene. Die Verschiedenheiten sind nach dem Grade ihrer Ursprünglichkeit bestimmbar und, nach letzterer bemessen, in Reihen zu ordnen, welche den Breitegrad individueller Schwankungen angeben. Das früher entworfene Bild dieser Schwankungen verändert sich nicht unwesentlich bei der Berücksichtigung der vier neuen Aufnahmen. Diese Tatsache lehrt uns, daß wir über eine größere Anzahl genauer Einzelbeobachtungen verfügen müssen, bevor ein abschließendes Urteil über das Typische im Bau der einzelnen Arten abgegeben werden kann; denn dieses setzt sich sowohl aus der Häufigkeit gleicher Befunde, aus denen das Normale abgeleitet wird, als auch aus der Neigung zusammen, dem überwundenen indifferenten Verhalten sich wieder zu nähern oder aber einem fortschrittlichen Bauplane sich zuzuwenden.

Ursprüngliche und abgeänderte Zustände fallen an den verschiedenen Stellen der Grenzlinien bei den einzelnen Individuen

[1] Grenzen der Pleurasäcke der Affen und des Menschen. Morpholog. Jahrbuch, 41. Band. 1910.

nicht immer zusammen. So kann bei einem Tiere der Tatbestand an den vertebralen Grenzlinien ein weit fortgeschrittener, der an den sternalen Grenzlinien aber ein verhältnismäßig ursprünglicher sein. Es findet demnach die Verschiebung der Pleurasäcke in cranialer Richtung nicht an allen Stellen im gleichen Maße statt. So kommt es, daß die Individuen in den natürlichen Reihen, aus den Befunden an den vertebralen, sternalen und costalen Grenzlinien zusammengestellt, je eine verschiedene Rangordnung einnehmen.

Eine wesentliche Verschiebung der früher gewonnenen Ergebnisse bezüglich der Stellung von Orang zu den anderen Anthropomorphen läßt sich aus dem neu gewonnenen Materiale nicht begründen. Der Zufall hatte uns an den zwei bereits verwerteten Fällen Verhältnisse kennen gelehrt, welche als extreme in der Nähe des Anfanges und des Endes auch der größeren Reihen sich befinden, durch welche der Breitegrad individueller Schwankungen angezeigt wird.

Um die einzelnen Individuen in den tabellarischen Zusammenstellungen sowie in der Darstellung immer leicht wieder erkennen zu können, werden sie mit den Zahlen I—VI belegt werden, und zwar aufeinanderfolgend nach dem Grade der Indifferenz an den morphologisch wichtigsten sternalen Grenzlinien:

I. Erwachsenes Weibchen, März 1895; Skelet im zoolog. Laboratorium zu Amsterdam,
II. durch T. Tanja 1891[1] untersuchtes weibliches Exemplar,
III. halbwüchsiges Weibchen, Februar 1895,
IV. junges Männchen, November 1895,
V. junges Weibchen, Oktober 1894,
VI. Männchen, im früheren Aufsatze (1910) verwertet.

Es kommen zur Besprechung:

1. die vertebralen Grenzlinien,
2. die sternalen -
3. die costalen -
4. das Längenverhältnis zwischen pleuraler und peritonealer Strecke des thoraco-lumbalen Abschnittes der Wirbelsäule.

Über die mediastinalen Grenzlinien liegen neue Beobachtungen nicht vor.

[1] Über die Grenzen der Pleurahöhlen bei den Primaten und bei einigen anderen Säugetieren. Morpholog. Jahrbuch 17. Band. 2. Heft. 1891.

1. Vertebrale Grenzlinien.

Orang IV, Fig. 1. Die Grenzlinien endigen unten beiderseits zwischen 12. und 13. thoraco-lumbalem Wirbel. Beim Übergange in die costalen Grenzlinien bleiben sie medial vom 12. Rippenpaare entfernt und steigen dann zu ihm empor, um quer vor ihm lateralwärts sich auszudehnen.

Zwischen 12. Rippe und oberem Rande des 13. thoraco-lumbalen Wirbels besteht jederseits ein dreieckiges kleines, infracostales Feld des Pleurasackes. Es fällt in die Lendengegend. Diese bewahrte in dem pleuralen Feld eine thoracale Eigenschaft in letzten Resten. Das infracostale Pleurafeld reicht in die Gegend, in welcher bei anderen Anthropomorphen eine 13. Rippe sich befindet, die bei Orang fehlt, aber zweifellos wie beim Menschen einmal bestanden hat, wahrscheinlich auch in der Ontogenie sich einmal wird nachweisen lassen.

Orang V., Fig. 2. Die unteren Enden der Grenzlinien nehmen beiderseits eine verschiedene Höhenstellung ein. Die linke Grenzlinie reicht bis zur Mitte des 12. thoracalen Wirbels herab; die rechte nähert sich dessen oberem Rande. Die Verschiebung in cranialer Richtung im Vergleiche mit dem vorigen Falle beträgt links eine halbe, rechts fast eine ganze Wirbelhöhe.

Beiderseits biegt die Grenzlinie vor dem Wirbel lateral- und aufwärts um, der Übergang in die costale Pleuragrenze ist abgeknickt, links schärfer als rechts. Auch in diesem Falle befindet sich die costale Grenzlinie anfangs, d. i. medial, entfernt von der 12. Rippe, und erreicht sie erst etwa 2 cm seitlich von der Wirbelsäule. Auf diese Weise stellt sich auch hier ein kleines infracostales Pleurafeld ein, welches jederseits von länglicher Gestalt ist. Diese wird im Gegensatze zum dreieckigen Felde des vorigen Falles durch die Knickung der vertebralen Grenzlinie bedingt. Die costale Grenzlinie schneidet die abwärts ragende 12. Rippe in querer Richtung.

Die Knickungsstelle am Übergange der vertebralen in die costale Grenzlinie befindet sich beiderseits etwa in der Höhe des oberen Randes des 12. Wirbels. Hier hat also eine stärkere Verschiebung in cranialer Richtung stattgefunden als an den medialen Enden der vertebralen Grenzlinien. Sie beträgt im Vergleiche mit dem vorigen Falle eine ganze Wirbelhöhe. Ursprungsportionen des Zwerchfelles ragen in die durch die Knickungen bedingten Nischen

von unten her hinein. Das an diesen Stellen cranialwärts neue Ursprünge suchende Zwerchfell darf für das eigenartige Verhalten an den vertebralen Grenzlinien verantwortlich gemacht werden.

Orang II. Die unteren Enden der vertebralen Grenzlinien befinden sich vor der Mitte des 12. Wirbels; sie biegen rechtwinklig seitwärts um und lagern sich als costale Grenzen vor das 12. Rippenpaar. Ein infracostales Pleurafeld fehlt. Die Verschiebung ist im Vergleiche mit dem vorigen Falle gleichmäßiger erfolgt, seitlich von der Wirbelsäule in höherem, vor derselben in geringerem Grade.

Orang III, Fig. 4. Die Grenzlinien weichen vor dem 11. thoracalen Wirbel auseinander und verlassen die Wirbelsäule seitlich jederseits in der Höhe des unteren Randes des 11. thoracalen Wirbels.

Fig. 1.

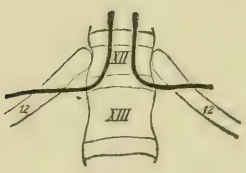

Orang IV.

Fig. 2.

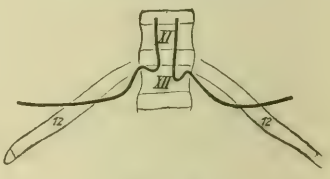

Orang V.

Fig. 1. u. 2. 1/3. Aborale Enden der vertebralen Grenzlinien und deren Übergänge in die costalen Grenzlinien. Der Übergang erfolgt an Fig. 1 am oberen Rande des 13. thoraco-lumbalen Wirbels, an Fig. 2 vor der Mitte des 12. Wirbels (links) und dessen oberem Rande mehr genähert (rechts). Vor dem Übergange in die costalen Grenzlinien findet eine aufwärts gerichtete Knickung statt. In beiden Fällen liegt ein infracostales Pleurafeld vor; es ist dreieckig auf Fig. 1, länglich auf Fig. 2. Der Befund auf Fig. 1 ist in ein Schema eingetragen, welches dem Befunde der Fig. 4 entnommen worden ist. Die Fig. 2 entspricht den wirklichen Verhältnissen.

Von hier ziehen sie leicht gebogen zwischen 12. und 11. Rippenpaare lateralwärts, schneiden das 11. Rippenpaar, um weiter in die costalen Grenzlinien sich fortzusetzen. Die rechte Grenzlinie erreicht die 11. Rippe weiter lateralwärts als die linke.

Das 12. Rippenpaar hat jegliche Beziehungen zur Pleura verloren; es nimmt eine infrapleurale Lage ein. Im Vergleiche mit dem vorigen Falle ist vor der Wirbelsäule eine Verschiebung in cranialer Richtung um eine halbe Wirbelhöhe erfolgt. Außerdem ist ein Auseinanderweichen der Grenzlinien bemerkbar, welche im Einklange mit der stärker erfolgten Verschiebung im Bereiche der unteren Rippen sich befindet. Hier beträgt sie mehr als die Höhe eines Segmentes.

Orang VI. Die Grenzlinien endigen in der Höhe des oberen Randes des 12. Wirbels. Ihre queren vertebralen Schenkel halten

sich in gleicher Höhe und setzen sich lateralwärts oberhalb des 12. Rippenpaares fort. Dasselbe nimmt wie im vorigen Falle eine infrapleurale Lage ein. Die cranialwärts erfolgte Verschiebung eilte dem Rückgange des 12. Rippenpaares voraus.

Bei großer Übereinstimmung mit dem Falle III ist das Verhalten etwas indifferenter als dort, insofern die vertebralen Grenzlinien hier enger beieinander liegen.

Orang I, Fig. 3. Die unteren Enden der vertebralen Grenzlinien liegen vor der Mitte des 12. Wirbels, biegen im rechten Winkel seitwärts um, schneiden die Köpfchen des 12. Rippenpaares, um nach dem Übergange in die costalen Grenzlinien sich sofort weiter aufwärts vor dem 11. Rippenpaare auszudehnen.

Fig. 3.

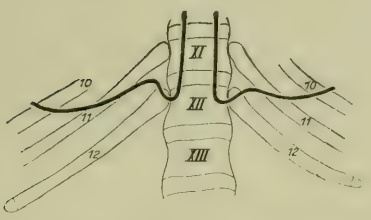

Orang I.

Fig. 4.

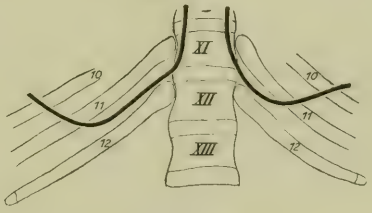

Orang III.

Fig. 3 u. 4. 1/3. Aborale Enden der vertebralen Grenzlinien und deren Übergänge in die costalen Grenzlinien. Der Übergang erfolgt auf Fig. 3 links vor der Mitte des 12. thoracalen Wirbels, rechts etwas höher. Der Übergang ist auf Fig. 4 bis auf den unteren Rand des 11. Wirbels hinaufgerückt. Der Übergang in die costalen Grenzlinien liegt auf Fig. 3 vor dem Köpfchen der 12. Rippe, auf Fig. 4 im 11. Zwischenrippenraum. Die Befunde der Pleura sind auf Fig. 3 in ein Schema eingetragen, welches der Fig. 4 entnommen worden ist. Diese entspricht den natürlichen Verhältnissen.

Vor der Wirbelsäule liegt ein ursprünglicheres Verhalten als in den Fällen VI, III und II vor. Seitlich ist der am meisten vorgeschrittene Zustand eingetreten, da nicht das 12. Rippenpaar, sondern auch der ganze 11. Zwischenrippenraum die Beziehungen zu den Pleurasäcken verloren haben.

Die folgende Tabelle gibt in geordneter, übersichtlicher Weise die bei allen Individuen gefundenen Tatsachen wieder, welche sich auf den behandelten Gegenstand beziehen.

Der ursprünglichste Befund (IV) steht etwas tiefer als der bekannt gewordene differenteste von Gorilla, bei welchem die unteren Enden der Grenzlinien in der Höhe des unteren Randes des 12. thoraco-lumbalen Wirbels sich befinden. Er ist in der progressiven, cranialwärts gerichteten Verschiebung um etwa eine Wirbelhöhe weiter fortgeschritten als der differenteste Befund von Schimpanse.

		Höhenstand der unteren Enden der vertebralen Grenzlinien, nach der Zahl thoraco-lumbaler Wirbel und der unteren Rippen bemessen		Zahl der Wirbel: der		
		rechts	links	thoracalen	lumbalen	thoraco-lumbal.
Orang	IV	Zw. 13. u. 12. W.; unter 12. R.	ebenso	12	4	16
-	V	Ob. $^1/_5$ 12 W.; unter 12 R.	Mitte 12 W.; unter 12. R.	12	4	16
-	II	Mitte 12. W., 12 R.	Mitte 12. W., 12 R.	12	4	16
-	III	Ob. Rd. 12. W.; zw. 12. u. 11. R.	ebenso	12	4	16
-	VI	Ob. Rd. 12 W.; zw. 12. u. 11 R.	ebenso	12	4	16
-	I	Mitte 12 W.; 11 R.	ebenso	12	4	16

In fünf Fällen, d. i. die Regel, ist Orang von keinem anderen Anthropomorphen in der Verschiebung der Grenzlinien cranialwärts erreicht. Ebenso hat Orang den regelmäßigen Höhenstand der unteren Enden der Grenzlinien beim Menschen überflügelt, welcher zwischen dem unteren Rande und der Mitte des 12. thoracalen Wirbels angetroffen wird. Nur ausnahmsweise trifft man beim Menschen einen ähnlich hohen Grad der Umwandlung an, wie er beim Orang nicht selten sich findet. Eine größere Zahl von Beobachtungen an Anthropomorphen muß aber auch hier die gewonnenen Vorstellungen noch sicherer begründen.

Der Unterschied in der Höhenstellung zwischen dem indifferentesten, am tiefsten liegenden, und dem differentesten, am höchsten befindlichen Verhalten der unteren Enden vertebraler Grenzlinien beträgt bei den sechs Individuen von Orang einen Wirbel und eine Bandscheibe. Dieser Breitegrad der Schwankungen besteht bei völliger Gleichheit der Zahl präsacraler und 16 thoraco-lumbaler Wirbel und von 12 Rippen.

Die Schwankungen im Höhenstand der vertebralen Grenzlinien sind als gleich große bei Gorilla bestimmt worden, trotzdem nur zwei Tiere untersucht worden sind. Vermutlich werden sie als größer sich ergeben, wenn mehrere Fälle zur Verwertung kommen. Die Schwankungen in der Zahl von 18 oder 16 präsacralen Wirbeln betragen zwei Segmente. Die Zahl der Rippen schwankt zwischen 14 und 13.

Orang besitzt im Vergleiche mit Gorilla eine fest eingebürgerte Gliederung des präsacralen Abschnittes der Wirbelsäule und allem Anscheine nach eine größere Beständigkeit im Höhenstande der vertebralen Grenzlinien. Jedenfalls ist sie nicht geringer als beim Gorilla.

Vergleicht man das Verhalten von Orang mit den bei nur drei

Individuen von Schimpanse aufgenommenen Befunden, so ist der Unterschied in der Höhenstellung der vertebralen Grenzlinien ein viel größerer. Der Breitegrad der Schwankungen beträgt zwei Wirbel und zwei Bandscheiben. Bei Schimpanse besteht also noch eine größere Bewegung in der cranialwärts gerichteten Verschiebung der Pleurasäcke, wie sie sich im ganzen Primatenstamme abspielt. Dabei ist die Zahl präsacraler Wirbel und der Rippen um ein Segment größer als bei Orang. 17 thoraco-lumbale Wirbel und 13 Rippen sind der regelmäßige Bestand bei den untersuchten drei Schimpansen. Da im großen die Verminderung präsacraler Wirbel gleichen Schritt hält mit der cranialen Verschiebung der Pleurasäcke, so wird es verständlich, daß Orang mit der geringsten Zahl präsacraler Wirbel unter den Primaten den höchsten Grad der Pleuraverschiebung zu erkennen gibt. Damit ist aber auch die Breite der Schwankungen eingeengt.

Die Schwankungen im Höhenstande der unteren Enden der vertebralen Grenzlinien bewegen sich beim Menschen um $1^1/_2$ Wirbel und 2 Bandscheiben; sie halten sich zwischen denen von Schimpanse und Gorilla und übertreffen demnach die beim Orang, und zwar um die Höhe eines halben Wirbels und einer Bandscheibe. Die Bewegung im cranialwärts gerichteten Verschiebungsvorgange der Pleurasäcke ist also auch beim Orang weniger lebhaft als beim Menschen. Ersterer steht diesbezüglich am Ende der ganzen Reihe und ist hier in seinem Bau am meisten zur Ruhe gekommen. Als seltene Ausnahmen endigen die vertebralen Grenzlinien des Menschen in der Höhe des unteren Randes des 11. thoracalen Wirbels. Ein so hoher Stand ist beim Orang bisher nicht bekannt geworden. Dagegen ist die costale Grenzlinie in der Nähe der Wirbelsäule beim Menschen niemals bis in die Höhe der 11. Rippe hinaufgerückt, was aber beim Orang I der Fall ist. Immerhin geht aus diesem Verhalten hervor, daß die fortschreitende, craniale Verschiebung der Pleurasäcke des Menschen noch tatsächlich besteht und stellenweise in Ausnahmen die differenten Befunde von Orang übertreffen kann. Auch durch die ausnahmsweise stattfindende Rückbildung des 12. Rippenpaares kann Orang durch den Menschen überholt werden. In einem von mir beobachteten Falle lag das Ende der vertebralen Grenzlinien am unteren Rande des 11. Wirbels. Die costalen Grenzlinien lagen in der Höhe, wo die 12. Rippen hätten liegen sollen. Das infracostale Feld lag ein Segment höher als ein solches bei normaler Rippenzahl.

Das Vorgeführte ist aus der folgenden Zusammenstellung zu entnehmen:

	Verschiebung der unteren Enden der vertebralen Grenzlinien über		Zahl der thoraco-lumbalen Wirbel	Schwankung in der Zahl präsacraler Wirbel
	Wirbel	Bandscheiben		
Schimpanse (3 Individuen)	2	2	17	0
Gorilla (2 Individuen)	1	1	18—16	2
Orang (6 Individuen)	1	1	16	0
Mensch	$1^1/_2$	2	18—17	1

2. Sternale Grenzlinien.

Sie entsprechen den Stellen, an welchen die costo-sternalen Pleurablätter in die mediastinalen übergehen. Ihre ursprüngliche Lage und ihr Zusammenschließen in der Mittellinie werden nur noch streckenweise bei Orang angetroffen. Meistens hat ein Auseinanderweichen stattgefunden, wobei die Symmetrie mehr oder weniger beeinträchtigt wird. Die Entfernung von der Mittellinie steigert sich an vielen Strecken häufig, so daß die Grenzlinien hinter den Seitenrändern des Brustbeines zu liegen kommen. Häufig weichen sie noch mehr zu den Körperseiten ab und werden dann hinter den Knorpeln sternaler Rippen gefunden. Damit ist die sternale in eine sterno-costale Natur der »sternalen« Grenzlinien umgewandelt. Diese Veränderung wird in der Herzgegend wahrgenommen, erreicht in ihr den höchsten Grad und pflanzt sich von ihr oralwärts in verschieden hohem Maße fort. Das auf diese Weise sich einstellende, retrosterno-costale Interpleuralfeld erlaubt unter seitlichem Ausweichen der Lungen dem Herzen eine Annäherung an die Vorderwand des Brustkorbes. Die linke sternale Grenzlinie ist wegen der Linkslage des Herzens in der lateralen Ausweichung gegenüber der rechtsseitigen Linie häufig bevorzugt.

Die oralen Enden der Grenzlinien haben beim Orang ihre mediane Lage in der Regel gegen eine laterale eingetauscht und kommen hinter das Schlüsselbein-Brustbeingelenk zu liegen, wo sie an allen Stellen zwischen dem medialen und lateralen Rande angetroffen werden können. Die Lage der Luft- und Speiseröhre, der großen Gefäße für Hals und Kopf sowie für die oberen Gliedmaßen erklärt die Entfernung der Grenzlinien in dieser Gegend.

Die aboralen Enden bleiben durch das Zusammentreffen der sternalen mit den costalen und mediastinalen Grenzlinien bestimm-

bar. Die costalen sind an den aboralen Endpunkten der sternalen Grenzlinien ursprünglich im stumpfen oder rechten Winkel abgesetzt. Dadurch erweisen sich die aboralen Enden als Knickungsstellen in den durchlaufenden sternalen und costalen Grenzlinien. Bei starkem lateralem Ausweichen der sternalen Linie und Umänderung in eine sterno-costale wird der Winkel zwischen ihr und der costalen Grenzlinie stumpfer. Die Knickung kann verschwinden. Dann bleibt das aborale Ende nur noch durch die Einsenkungsstelle der mediastinalen Grenzlinie in die einheitlich gewordene sterno-costale Linie bestimmbar.

Die hervorgehobenen, wichtigsten Merkmale lassen sich je für sich nach dem Grade der Ursprünglichkeit genau beurteilen. Trotzdem sie auf die einzelnen Individuen verschieden verteilt sind, so ist doch das Gesamtbild der Befunde an jedem einzelnen Tiere so ausgeprägt, daß alle Objekte I—VI nach ihrer diesbezüglichen Organisation geordnet werden können.

Alle untersuchten Tiere besitzen nur 16 thoraco-lumbale Wirbel. Diese geringe Zahl wird einmal beim Gorilla angetroffen. Bei den anderen untersuchten Anthropomorphen finden sich 18 (Gorilla) oder 17 (3 Schimpanse) derartige Wirbel vor.

Orang steht in dieser Hinsicht am höchsten und zeigt einen fest eingebürgerten Bauplan. Auch in dem regelmäßigen Auftreten von nur 12 Rippenpaaren erhebt sich Orang über die untersuchten Fälle von Gorilla, welcher 14 oder 13, und von Schimpanse, welcher stets 13 Rippenpaare besitzt.

Das Brustbein ist beim Orang in sechs Fällen rechts jedesmal mit 7 Rippen, links fünfmal mit 7 und einmal mit nur 6 Rippen (Fall V) verbunden. Elfmal bestehen also, wenn beide Körperseiten in Betracht kommen, 7 und einmal nur 6 sternale Rippen. Die 7. linke Sternalrippe stößt im Falle V mit ihrem freien Ende an den linken Rand des Schwertfortsatzes an, hat aber die Verbindung mit ihm eingebüßt. Auch die rechte 7. Rippe hat eine Lockerung erfahren und liegt mit ihrem freien Ende vor dem Schwertfortsatze. Ebenso hat die rechte 7. Rippe die Verbindung mit dem Körper des Brustbeines verloren und lagert dem Schwertfortsatze auf.

Orang nimmt auch in bezug auf die Zahl sternaler Rippen einen höheren Rang als Gorilla und Schimpanse ein. Bei 3 Individuen von Schimpanse werden dreimal 8 sternale Rippen angetroffen, zweimal rechts und einmal links, wobei an einem Objekte ein 8. sternales Rippenpaar sich befindet. Dreimal ist die Zahl auf

7, was beim Orang die Regel ist, gesunken. Beim Gorilla findet sich an zwei Individuen einmal rechts eine 8. Sternalrippe, während dreimal an den vier Körperhälften nur 7 Sternalrippen ausgebildet sind. Schimpanse und Gorilla verhalten sich indifferenter als Orang durch den Besitz von 8, nähern sich ihm durch den von 7 Sternalrippen; aber sie erreichen ihn im Bauplan nicht, da auch Andeutungen von Rückbildung der 7. Sternalrippe bei ihnen fehlen.

Die Befunde am Skelete machen es verständlich, daß die Einrichtungen an den sternalen Grenzlinien von Orang diejenigen der beiden anderen Anthropomorphen überflügelt haben, allerdings nur nach Maßgabe der differentesten Befunde. Die ursprünglicheren Fälle ordnen sich unter diejenigen von Gorilla ein. Der Breitegrad individueller Schwankungen ist bei Orang ein großer. Dieser Umstand erklärt sich zum Teil aus dem reicheren, bekannt gewordenen tatsächlichen Material, zum Teile daraus, daß in der Tat unter sechs Individuen nur zwei ungefähr gleiche Einrichtungen zeigen.

a. Darstellung der Befunde und Vergleich derselben miteinander.

Orang I, Fig. 5.

Obere, orale Endpunkte der sternalen Grenzlinien. Rechts liegt das obere Ende hinter dem medialen Abschnitte des sterno-clavicularen Gelenkes. Die linke sternale Grenzlinie nähert sich der Incisura jugularis sterni, biegt im Bogen seitwärts und liegt dann horizontal gestellt hinter der Gelenkspalte, um das Brustbein an der lateralen Ecke der Incisura clavicularis zu verlassen. Die Grenzlinie geht aufwärts in die Pleurakuppe über, welche hinter der Clavicula nach hinten und oben zum Köpfchen der 1. Rippe ansteigt und vom ventralen Abschnitte der 1. Rippe sich bis auf 1,7 cm entfernt hält.

Aneinanderlagerung der Grenzlinien. Dieser primitive Zustand ist hinter dem Manubrium und dem Corpus sterni bis zur Höhe der Ansatzstellen des 3. Rippenpaares erhalten. Die benachbarten Grenzlinien sind aus der Mittellinie nach rechts verschoben.

Auseinanderweichen der Grenzlinien. Die rechte Grenzlinie setzt sich geraden Verlaufes abdominalwärts bis zur Höhe der Ansatzstelle der 5. Rippe fort, biegt dann im Bogen zur Ansatzstelle der 6. Rippe seitlich aus. Die linke Grenzlinie weicht in der Höhe der 3. Rippe nach links ab, schneidet den Sternalansatz der

linken 4. Rippe, zieht darauf in der Nähe des Brustbeins durch den 4. Zwischenrippenraum und schneidet in schräg lateral abfallender Richtung den Knorpel der 5. Rippe. Weiterhin wird die Grenzlinie hinter dem 5. Zwischenrippenraum angetroffen, wo der Übergang in die costale Grenzlinie erfolgt.

Fig. 5.

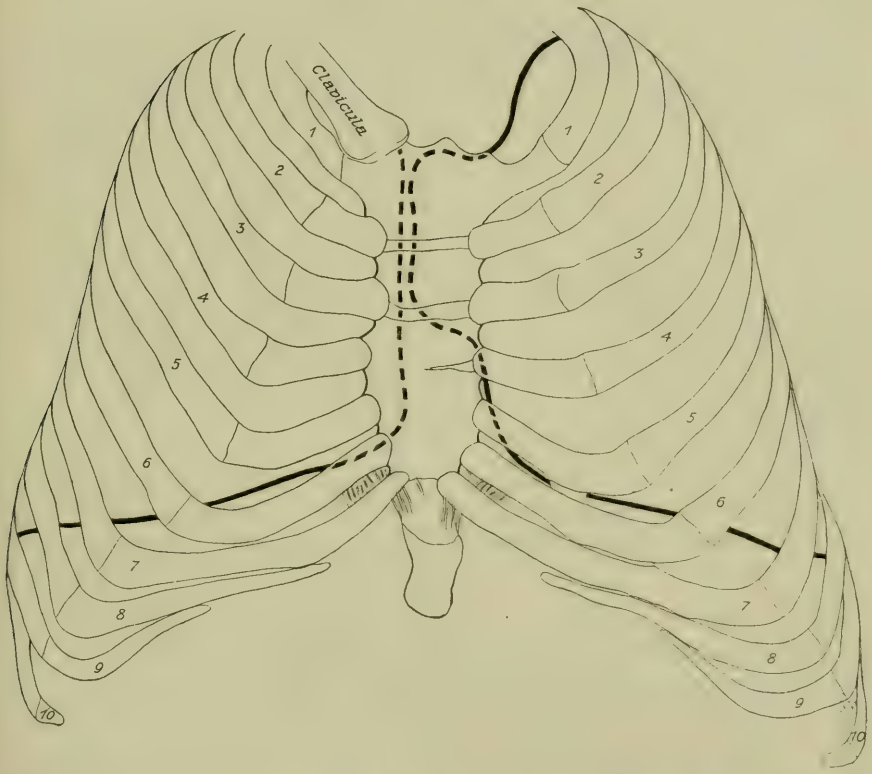

Ventralansicht des Brustkorbes von Orang I. 2/5. Die Grenzlinien der Pleura-Säcke sind in die Umrisse des Skeletes eingetragen. Die sternalen Grenzlinien berühren einander in der Höhe des 1. bis 3. Rippenpaares. Die linke Grenzlinie ist weiter unten zur Seite abgewichen. Der Übergang der sternalen in die costale Grenzlinie liegt rechts hinter dem Sternalansatze der 6. Rippe, links im 5. Zwischenrippenraume. Links ist die Pleura-Kuppel dargestellt.

Interpleurales Feld. Es dehnt sich von der Höhe des 3. bis zu der des 6. Rippenpaares aus, wobei es durch die schräg verlaufende, linke Grenzlinie nach unten an Breite etwa 1 cm zunimmt. Es ist rechts durch die senkrechte rechte, oben durch die hinter dem Brustbeine abfallende linke Grenzlinie und links durch die retrocostale Fortsetzung der letzteren begrenzt. Die abdominalwärts

gerichtete offene Seite des Feldes vergrößert sich nach links beträchtlich.

Aborale Enden. Der rechtsseitige Endpunkt liegt hinter dem Brustbeinansatze der 6. Rippe, der linksseitige hinter dem 5. Zwischenrippenraume. Er ist wegen des unmittelbaren Überganges der sternocostalen in die costale Grenzlinie nicht genau bestimmbar, befindet sich aber ungefähr 3 cm links vom Brustbein.

Pleurafreies, ventrales Feld des Herzbeutels, Fig. 16. Es dehnt sich in ganzer Ausdehnung von oben nach unten über die rechte Herzhälfte aus; es beginnt oben schmal, verbreitert sich ab-

Fig. 6.

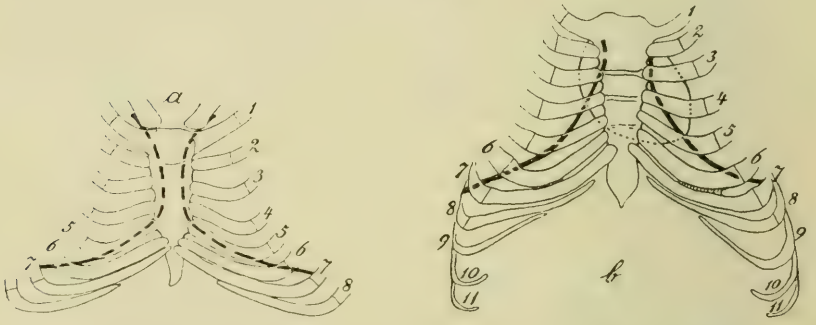

(Wiederholung der Figur 38 der Seite 65 des 41. Bandes des Morpholog. Jahrbuches.)
Ventralansichten der Brustkörbe von Orang II (*a*) und Orang VI (*b*). 1:4. Die Grenzlinien sind mit fetten Linien in die Umrisse der Skelete eingetragen.

wärts, wobei es die Mitte der vorderen Wand erreicht, um sich abwärts über die linke Herzhälfte zu verbreitern. Der rechte Seitenrand ist nahezu senkrecht gestellt; der linke ist oben nach rechts und unten stark nach links ausgebogen. Der unteren Biegung folgt eine dritte, rechts gewendete.

Orang II, Fig. 6.

Obere, orale Endpunkte. Bei symmetrischer Anordnung der Grenzlinien liegen deren obere Enden hinter den Brustbein-Schlüsselbeingelenken. Die Grenzlinien setzen sich halswärts in die Pleurakuppen fort, welche je 1 cm über den Vorderteil der 1. Rippe hinausragen.

Die Grenzlinien haben hinter dem Brustbeine die Berührung miteinander in ganzer Ausdehnung verloren; sie haben sich auf beiden Seiten gleich weit von der Mittellinie entfernt, ohne irgendwo die Brustbeinränder zu überschreiten. Jederseits nimmt die

Grenzlinie eine medianwärts gekehrte Krümmung an. Sie nähert sich beiderseits der Sternalinsertion der 5. Rippe.

Interpleurales Feld. Es ist oben breit, zwischen den Brustbein-Schlüsselbeingelenken ausgedehnt. Hinter dem Corpus sterni ist es verschmälert, ein gleiches Maß in den Höhen des 2.—4. Rippenpaares aufweisend. In der Höhe des 5. Rippenpaares tritt wieder eine Verbreiterung ein.

Untere, aborale Endpunkte. Sie sind symmetrisch in der Nähe des oberen Randes des Sternalansatzes der 5. Rippe gelegen. Von hier aus findet der unvermittelte Übergang in die costalen Grenzlinien statt, welche anfangs hinter den Knorpeln des 5. Rippenpaares sich befinden. Die 6. Rippe wird beiderseits bereits an der Knorpel-Knochengrenze von den costalen Linien geschnitten.

Im Vergleich mit Orang I ist dieser Befund bemerkenswert durch den völligen Verlust der Berührung der Grenzlinien und durch deren gleichartiges Auseinanderweichen, welches aber nicht den Grad erreich , wie die Deviation der linken Grenzlinie in der unteren Strecke im Falle I. Hier handelt es sich nur um retrosternale, dort um solche (rechts) und retrosterno-costale Linien (links). Hier ist die Umänderung gleichmäßig, dort hochgradig nur im unteren Gebiete erfolgt. Das aborale Ende steht rechts bei I um ein ganzes, links um ein halbes Segment tiefer als bei II. Diese größere Ursprünglichkeit bei I wird durch die starke Abweichung der linken Grenzlinie über das Brustbein hinaus einigermaßen kompensiert.

Orang III, Fig. 7.

Obere, orale Endpunkte. Die linke Grenzlinie schneidet die Incisura jugularis in der Nähe des linken Brustbein- Schlüsselbeingelenkes. Beim Übergange in die Pleurakuppe tritt eine Entfernung bis zu 2 cm vom Ventralabschnitte der 1. Rippe ein. Die rechte Grenzlinie schneidet das sterno-claviculare Gelenk lateral.

Die Grenzlinien verlaufen abwärts einander parallel, etwa bis zur Höhe der 5. Zwischenrippenräume. Sie haben sich 2 cm voneinander entfernt. Ihre Lage ist eine etwas schräge, nach unten links gewendete. Dadurch bleibt die rechte Grenzlinie eine retrosternale, in der Nähe des rechten Randes des Brustbeines gelegen, während die linke den Sternalansatz der 3. Rippe schneidet, um weiter abdominalwärts eine retrocostale Lage einzunehmen. Die linke ist also eine retrosterno-costale Linie. Die rechte Grenzlinie biegt in den 5. Zwischenrippenraum ein, die linke erleidet hinter dem Knorpel der 5. Rippe eine stärkere, laterale Abbiegung.

Interpleurales Feld. Es ist länglich, bis zur Höhe der 4. Zwischenrippenräume gleich breit (2 cm). Es verbreitert sich gegen die aboralen Enden bis auf 3,5 cm. Die Vergrößerung fällt hauptsächlich auf die linke Körperseite.

Untere, aborale Endpunkte. Das rechte Ende fällt in die Mitte des 5. Zwischenrippenraumes. Das linke liegt am unteren

Fig. 7.

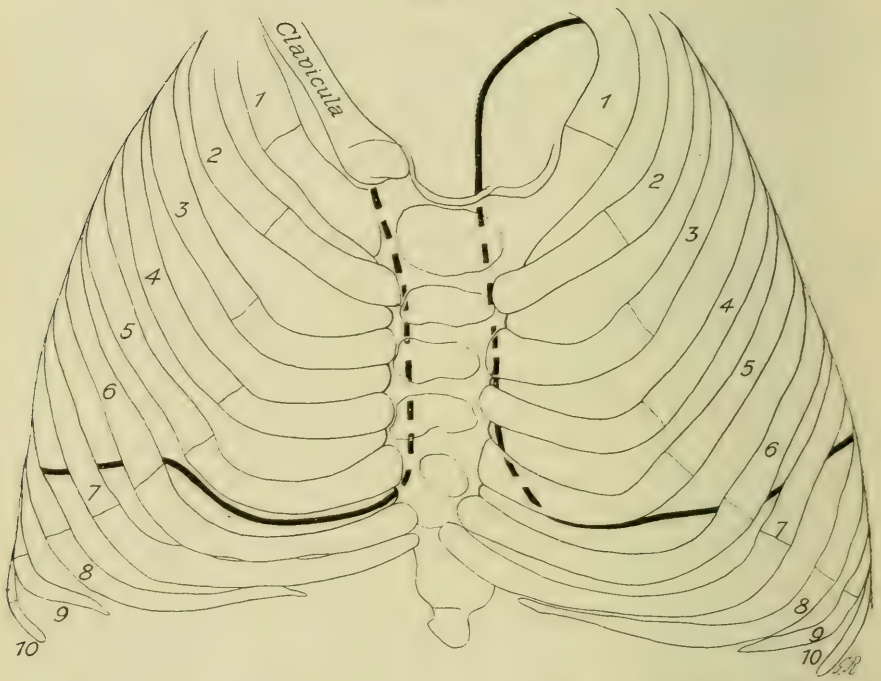

Ventralansicht des Brustkorbes von Orang III. 3/5. Die sternalen und costalen Grenzlinien der Pleura-Säcke sind mit fetten Linien in die Skeletumrisse eingetragen. Der Übergang der sternalen in die costalen Grenzlinien erfolgt rechts hinter dem Sternalende, links lateral von ihm je im 5. Intercostalraum. Im Brustbeine treten fünf Knochenkerne auf. Linkerseits ist die Pleura-Kuppel dargestellt.

Rande des 5. Rippenknorpels, etwa 2 cm vom Rande des Brustbeines entfernt. Hier bezeichnet eine abdominalwärts gerichtete Krümmung die Grenze gegen die costale Grenzlinie.

Pleurafreies, ventrales Feld des Herzbeutels, Fig. 17. Es beginnt oben in einer Breite von 2,8 cm, endigt unten gegen das Zwerchfell zu in einer Breite von 5 cm. Die rechte Seite ist lateralwärts ausgebuchtet, die linke ist ziemlich gerade und schräg gestellt. Der größere Abschnitt fällt der rechten Herzhälfte zu,

welche wir uns durch eine senkrechte, durch die Mitte der vorderen Projektionsfläche gezogene Linie abgegrenzt denken.

Der Befund III steht in allen wesentlichen Dingen dem vorigen nahe. Er ist etwas ursprünglicher durch die Stellung der aboralen Endpunkte, welche etwa ein halbes Segment weiter abdominalwärts liegen. Er ist etwas abgeänderter durch die Lateralverschiebung der linken Grenzlinie hinter die 3.—5. Rippe, wodurch diese Grenzlinie einen retrosterno-costalen Charakter gewinnt, und ein links vom Brustbeine befindliches interpleurales Feld auftritt.

Orang IV, Fig. 8.

Obere, orale Endpunkte. Das orale Ende der rechten Grenzlinie liegt median hinter der Incisura jugularis, das der linken etwa 5 mm seitlich von der Mittellinie.

Die Grenzlinien sind in ganzer Ausdehnung auseinander gewichen, oben etwa 5 mm. Die Entfernung beider voneinander nimmt ganz allmählich in aboraler Richtung zu und beträgt in der Nähe des Zwerchfelles etwa 2 cm. Es findet eine Divergenz der Linien abdominalwärts statt. Beide Grenzlinien sind dabei S-förmig gekrümmt; die rechte Linie ist stärker doppelt gebogen als die linke, bei welcher namentlich die untere Biegung mehr durch eine gerade Strecke ersetzt ist. Die rechte Grenzlinie ist eine retrosternale, die linke eine retrosterno-costale. Die rechte reicht bei dem oberen Schenkel der S-förmigen Krümmung an das Sternalende der 3. Rippe, mit dem unteren Schenkel in der Höhe der 6. Rippe über die Mittellinie nach links hinüber. Von hier aus gelangt sie leicht gebogen zur Mitte des Sternalansatzes der rechten 7. Rippe. — Die linke Grenzlinie erreicht an ihrem Übergange in den unteren Schenkel der S-förmigen Krümmung den linken Rand des Brustbeines im 4. Zwischenrippenraume. Von hier weicht sie mehr und mehr nach links hin ab und ist schließlich im 4. Zwischenrippenraume etwa 2 cm vom Brustbeine entfernt. Ihr Übergang in die costale Grenzlinie ist unvermittelt und liegt an einer aboralwärts gekrümmten Stelle der einheitlich gewordenen sterno-costalen Linie.

Interpleurales Feld. Es gleicht einem leicht S-förmig gebogenen Streifen, welcher abdominalwärts sich verbreitert. Es befindet sich oben retrosternal und ist mehr nach rechts gewendet, dehnt sich in der Mitte seiner Längsausdehnung hinter dem Corpus sterni von der Mittellinie nach beiden Seiten aus, während es weiter abwärts hinter die linke Brustbeinhälfte und hinter den 4. bis

6. Zwischenrippenraum sowie hinter die Knorpel der 5.—7. Rippe zu liegen kommt.

Untere, aborale Endpunkte. Das rechte Ende liegt hinter dem Sternalansatze der rechten 7. Rippe, das linke im 5. Zwischenrippenraume aboral von der Herzspitze.

Fig. 8.

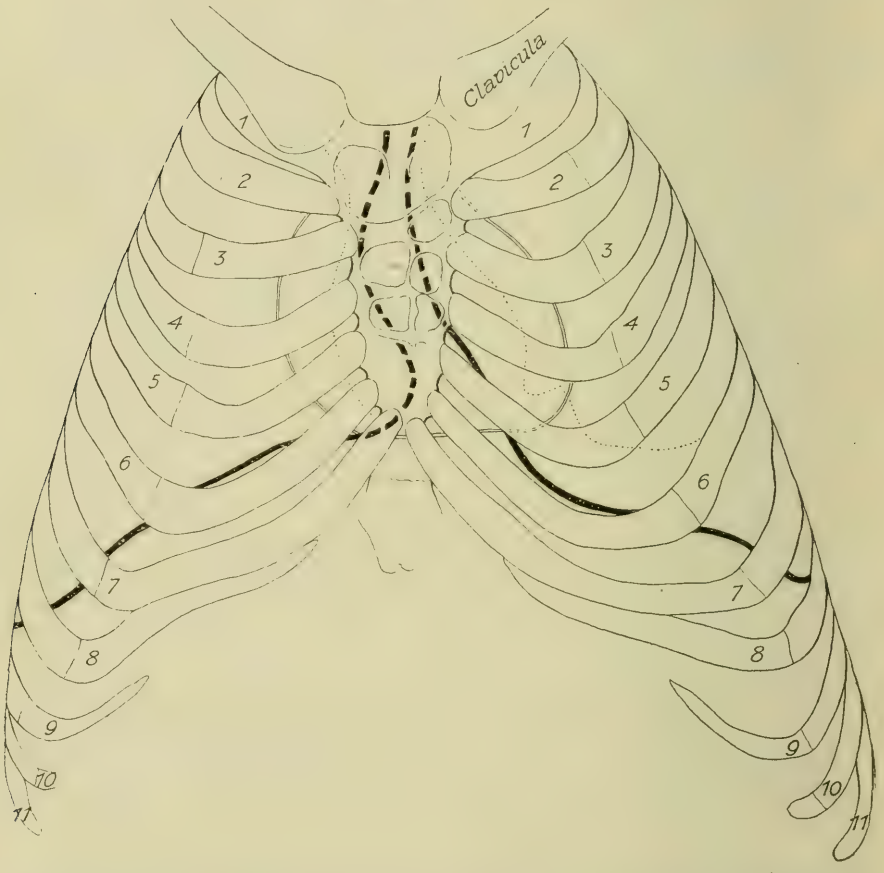

Ventralansicht des Brustkorbes von Orang IV. 3/5. Die sternalen und costalen Grenzlinien der Pleura-Säcke sind mit fetten, das Herz ist mit doppelten, und die vorderen Lungenränder sind mit punktierten Linien in die Skeletumrisse eingetragen. Die Knochenkerne im Brustbeine sind unten paarig, oben verschmolzen. Der Übergang der rechten sternalen Grenzlinie in die costale liegt hinter der Sternalinsertion der 7. Rippe, derjenige der linken im 5. Intercostalraum.

Pleurafreies Feld des Herzbeutels, Fig. 18. Es beginnt oben schmal (1,3 cm breit) und endigt unten breit (3,2 cm), liegt oben mehr nach rechts und unten mehr nach links von der durch die Projektionsfläche des Herzens gezogenen Mittellinie. Die rechte

Grenze des Feldes ist leicht lateralwärts gekrümmt; die linke Grenze ist oben gerade und unten lateralwärts leicht ausgebogen.

Der Befund IV stellt sich ursprünglicher als die vorhergehenden Fälle dar durch die tiefe Lage des rechten aboralen Endes der Sternallinie hinter der 7. Rippe. Er nimmt bezüglich der Lage des linken aboralen Endes eine etwas niederere Stellung als die Befunde I und III ein. Das Auseinanderweichen der Grenzlinien ist im oberen retrosternalen Gebiete weniger weit vorgeschritten als bei III und II. Hingegen ist die seitliche Deviation der linken Grenzlinie weiter vorgeschritten als bei III. Durch diese gravierende Eigenschaft erhebt sich der Befund über die drei anderen Fälle. Der linksseitige retrocostale Abschnitt des interpleuralen Feldes ist hier am größten.

Orang V, Fig. 9.

Obere, orale Endpunkte. Sie liegen lateral hinter beiden Brustbein-Schlüsselbeingelenken und entfernen sich dadurch sehr weit voneinander (etwa 4,3 cm).

Die Grenzlinien sind in ganzer Ausdehnung weit voneinander getrennt, oben (4,3 cm) etwa doppelt so weit als unten (2,3 cm).

Die rechte Grenzlinie ist in ganzer Ausdehnung eine retrosternale; sie ist schräg nach unten und links gerichtet und endigt am Sternalansatze der linken 6. Rippe. Sie schneidet die Mittellinie in der Höhe des 5. Zwischenrippenraumes. Die linke Grenzlinie ist in ihrer ganzen Längenausdehnung zur Seite des Brustbeines verschoben und ist bis zum oberen Rande der linken 5. Rippe nahezu senkrecht gestellt. Erst von hier ab tritt eine schräge Verlaufsrichtung nach links und abwärts ein. Die linke Grenzlinie ist eine durchaus retrocostale geworden. Die starke Deviation nach links steht mit der sehr erheblichen Verlagerung des Herzens in gleicher Richtung im Zusammenhang.

Interpleurales Feld. Es ist oben breit und unten verhältnismäßig schmal; es verjüngt sich abdominalwärts auf die Hälfte. Oben wird die ganze hintere Fläche des Brustbeines von ihm eingenommen, während in der Höhe der 2.—7. Rippe die rechte Hälfte des Brustbeines in abwärts steigendem Maße von ihm unberührt bleibt. Ebenso ist in den Höhen des 5. Zwischenrippenraumes bis zur 6. Rippe ein Teil der linken hinteren Sternalfläche frei vom Felde. Dasselbe dehnt sich in seiner ganzen Länge über die hinteren Flächen der 1.—5. linken Rippen und die zugehörigen

Zwischenräume aus, oben in einer Entfernung von 1 cm und unten von 2 cm vom linken Rande des Brustbeines.

Untere, aborale Endpunkte. Das Ende der rechten Linie befindet sich hinter dem Brustbeinansatze der linken 6. Rippe; es ist ganz nach links verschoben. Das Ende der linken Grenzlinie liegt hinter der linken 5. Rippe, weit vom Brustbeine entfernt. Es

Fig. 9.

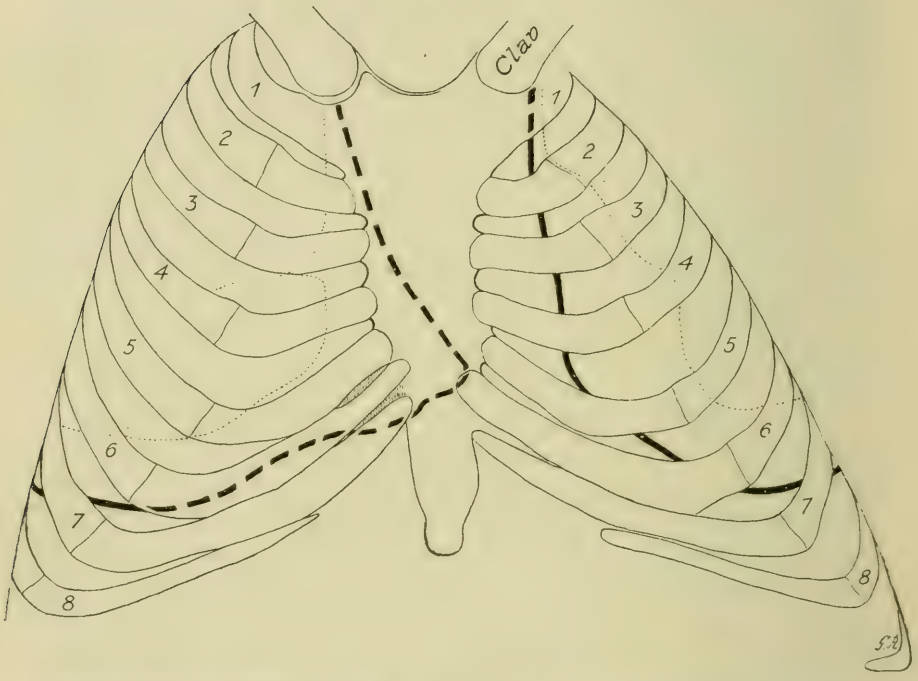

Ventralansicht des Brustkorbes von Orang V. 3/5. Die Grenzlinien der Pleura-Säcke sind mit fetten, die Vorderränder der Lungen mit punktierten Linien in die Skeletumrisse eingetragen worden. Der Übergang der rechten Grenzlinie in die costale befindet sich hinter der Sternalinsertion der 6. linken Rippe, derjenige der linken hinter dem Knorpel der 6. Rippe. Das interpleurale Feld ist oben fast doppelt so breit als unten.

ist wegen des unmittelbaren Überganges der retrocostalen in die eigentliche costale Grenzlinie nicht genau bestimmbar.

Pleurafreies Feld des Herzbeutels, Fig. 19. Es hält sich von den Seitenrändern der senkrecht projizierten Vorderfläche des Herzens gleich weit entfernt. In der Gegend der Vorhöfe ist es 2 cm breit und nimmt gegen die Herzspitze die doppelte Breitenausdehnung ein. Die Längsachse des Feldes ist nach unten und links gerichtet. Der rechte Rand ist ein wenig schräg gestellt und ist

nach links ausgebogen; der linke Rand des Feldes ist stark nach links und unten gewendet, dabei nach rechts gebogen und trifft auf den linken Herzrand 2,7 cm oberhalb der Herzspitze.

Der Befund V unterscheidet sich von allen vorhergehenden Fällen durch die außerordentlich große Entfernung der Grenzlinien voneinander sowie durch die ungewöhnliche Seitenverlagerung der linken Grenzlinie. Er erweist sich dadurch als der am weitesten veränderte. Dazu kommt, daß der Herzbeutel das ausgedehnteste, auch über die Herzspitze gehende, pleurafreie Feld besitzt. Bezüglich der Neigung der rechten Grenzlinie nach unten und links reiht sich der Befund an Fall IV an, übertrifft ihn aber. Die Entfernung der oralen Endpunkte der Grenzlinien voneinander wird nur durch den Fall III erreicht. Das linke aborale Ende der Grenzlinie ist durch die Lage hinter dem Knorpel der 5. Rippe unter allen Fällen am weitesten oralwärts verschoben und gestaltet den Befund auch in dieser Beziehung zum meist veränderten. Das aborale Ende der rechten Grenzlinie ist durch die Lage in der Höhe der 6. Rippe ursprünglicher als in den Fällen II und III und stimmt diesbezüglich mit dem Befunde I überein. In der Verlagerung hinter die linke 6. Rippe spricht sich indessen eine Eigenheit aus, welche mit der lebhaften Linksverschiebung des ganzen Apparates im Einklang steht.

Orang VI, Fig. 6, b.

Obere, orale Enden der sternalen Grenzlinien. Sie liegen hinter den Gelenken zwischen Brust- und Schlüsselbeinen. Die Lage ist beiderseits eine gleichartige.

Die Sternallinien sind rechts und links gleichartig auseinandergewichen. Ihre Entfernung voneinander nimmt in aboraler Richtung rasch zu, so daß die rechte Grenzlinie bereits hinter den Sternalansatz der 3., die linke sogar hinter den der 2. Rippe zu liegen kommt. Von hier aus entfernen sich beide Linien mehr und mehr und zwar so beträchtlich voneinander, daß ihr gegenseitiger Abstand in der Höhe des 5. Rippenpaares dreimal so groß ist als der in der Höhe der 3. Rippen. Der Übergang in die costalen Grenzlinien ist durch die starke seitliche Abweichung der sternalen ein ganz unmittelbarer geworden. Die costalen Grenzlinien schneiden das 6. Rippenpaar an dessen Knorpel-Knochengrenzen. Beide Grenzlinien sind nur im oberen Gebiete retrosternale geblieben, unten sind sie retrocostal geworden.

Untere, aborale Endpunkte. Sie sind nicht mehr genau bestimmbar. Sie dürften hinter den Knorpeln des 5. Rippenpaares zu suchen sein, wo die stärksten Krümmungen der einheitlich gewordenen sterno-costalen Linien auftreten.

Interpleurales Feld. Es nimmt die ganze hintere Fläche des Brustbeines in Anspruch und verbreitet sich abdominalwärts durch beiderseits gleichartige, seitliche Ausdehnung über Rippen und Intercostalräume.

Der größere Abschnitt der Ventralfläche des Herzbeutels ist der

Fig. 10. Fig. 11. Fig. 12.

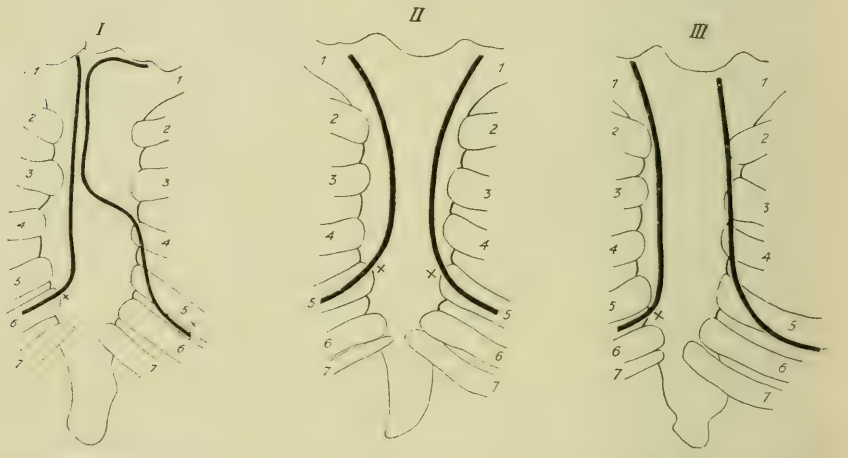

Retrosternale und retrosterno-costale, interpleurale Felder von Orang I, II, III. Fig. 10 1:3; Fig. 12 1:2. Die aboralen Übergänge der sternalen Grenzlinien in die costalen sind mit × bezeichnet.

Thoraxwand angelagert. Auch die Herzspitze fällt in den Bereich des interpleuralen Feldes.

Der Befund VI übertrifft in allen Punkten die weit fortgeschrittenen Umwandlungen des Falles V, mithin auch die der anderen Fälle. Er steht am Ende der Reihe, durch welche der Breitegrad der individuellen Schwankungen bezeichnet ist.

b. Rangordnung der Befunde nach den einzelnen Merkmalen an den sternalen Grenzlinien. Vergleich mit anderen Formen.

1. Entfernung der oberen, oralen Endpunkte voneinander.

Die Lage der oralen Enden hinter der Incisura jugularis liegt

bei *Hylobates agilis*, *lar* und *leuciscus* einmal beiderseits und bei *Hylobates syndactylus* zweimal einseitig vor: sie findet sich an zwei Individuen von Schimpanse beiderseits und einmal einseitig und bei 2 Gorilla einmal beiderseits. Die seitliche Verschiebung bis hinter die Gelenke zwischen Brust- und Schlüsselbeine ist eine seltene Erscheinung und wird bei 3 *Hylobates syndactylus* zweimal einseitig, bei 3 Schimpanse einmal einseitig und bei 2 Gorilla einmal beiderseits angetroffen. Die Lage hinter der Incisura jugularis darf hiernach für Hylobatiden und Anthropomorphe als

Fig. 13. Fig. 14. Fig. 15.

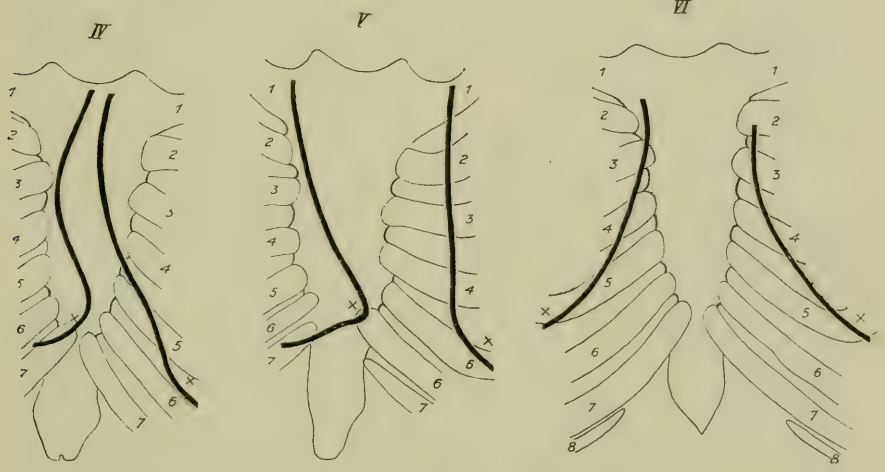

Retrosternale und retrosterno-costale, interpleurale Felder von Orang IV, V, VI. Fig. 13 u. 14 auf ½. Die aboralen Übergänge der sternalen in die costalen Grenzlinien sind durch × bezeichnet.

die indifferentere gelten, und zwar ist der Befund ein um so ursprünglicherer, je mehr die oralen Endpunkte der Mittellinie genähert sind, oder bei erfolgter seitlicher Verschiebung am engsten beieinander liegen. Hiernach ordnen sich die Befunde bei Orang in folgender Weise. Orang I steht am tiefsten; die links verschobenen Enden entfernen sich nur etwa 5 mm voneinander. Orang IV schließt sich an, wo die Entfernung 6 mm beträgt, aber verhältnismäßig viel größer als bei I ist; denn hier handelt es sich um ein junges, dort um ein ausgewachsenes Tier. Die Enden bleiben der Mittellinie benachbarter als bei I. Der Fall III zeigt den linken Endpunkt lateral verschoben, welcher hinter der Incisura jugularis in der Nähe des Gelenkes liegt. Das rechte orale Ende befindet sich lateral hinter dem Gelenke. Bei II, V und VI sind die oralen

Enden beiderseits bis hinter die lateralen Abschnitte der Gelenke verschoben.

Ursprüngliche Zustände, wie sie bei I und IV vorliegen, werden in sehr ähnlicher Art bei 3 Schimpanse und einmal bei 2 Gorilla angetroffen. Das differentere Verhalten im Falle III findet sich weder bei Schimpanse noch bei Gorilla vertreten; es ist unter 7 untersuchten Hylobatiden zweimal in ähnlicher Weise bei *Syndactylus* vertreten. Die weitest fortgeschrittenen Wandlungen, wie sie bei II, V und VI vorliegen, sind in ähnlicher Weise nur einmal bei Gorilla ausgebildet; sie sind bei *Hylobates* und Schimpanse bisher nicht beobachtet worden.

Orang erhebt sich weit über *Hylobates* und Schimpanse und schließt sich durch das Auftreten von primitiven und differentesten Zuständen enger an Gorilla an.

2. Berührung der sternalen Grenzlinien und deren Auseinanderweichen, Fig. 10—15.

Orang I, (Fig. 10) bewahrte als einziger Vertreter unter den sechs Individuen die Berührung beider Grenzlinien herab bis zur Höhe des 3. Rippenpaares. Ein Auseinandertreten beider ist im aboralen Gebiete erfolgt. Mehr gleichmäßige Entfernungen der Grenzlinien voneinander liegen in steigender Weise und verschiedener Kombination bei II, IV und III vor (Fig. 11, 12, 13). Die linke Grenzlinie überschreitet bei III und IV den linken Rand des Brustbeines. Eine ganz gewaltige Entfernung beider Grenzlinien voneinander hat sich bei V und VI vollzogen (Fig. 14, 15). Die Art der Verschiebungen ist in beiden Fällen verschieden. Bei V sind beide Grenzlinien nach links, bei VI symmetrisch nach rechts und links deviiert. Orang VI, (Fig. 15) steht am Ende der Entwicklungsreihe.

3. Herzabweichung der linken Grenzlinie nach links, Fig. 10—15.

Sie bleibt unbemerkt bei II. Bei Orang III ist die linke Grenzlinie hinter die 3.—5. linke Rippe verschoben. Ausgesprochen ist sie bei dem links gelagerten Herzen in der Höhe der 5. Rippe. Die Herzabweichung der linken Grenzlinie ist hinter dem 4. und 5. Zwischenrippenraum und der 5. Rippe beim Orang IV deutlich ausgeprägt. Sie beginnt bei I bereits in der Höhe des 3. Rippenpaares und ist bei V und VI am größten.

4. Pleurafreies Feld des Herzbeutels, Fig. 16—19.

Es nimmt den kleinsten Teil der Vorderfläche des Herzbeutels beim Orang IV in Anspruch, ist bei III nach beiden Seiten etwas

mehr ausgebreitet. In beiden Fällen bleibt die Spitzengegend von der linken Pleura überzogen. Bei V dehnt sich das pleurafreie Feld über die Spitze und oberhalb derselben über den Randabschnitt der vorderen Herzbeutelfläche aus.

Die unter 2, 3 und 4 behandelten Merkmale bilden einen einheitlichen Erscheinungskomplex; sie können aber je für sich zur Vergleichung herangezogen werden.

Der indifferente Zustand der Berührung beider Grenzlinien bei I ist durch Gorilla überholt; er steht höher als in zwei Fällen bei Schimpanse, aber tiefer als in einem dritten Falle bei diesem. Orang I bewahrte also Eigenschaften, welche im Breitegrade der

Fig. 16. Fig. 17. Fig. 18. Fig. 19.

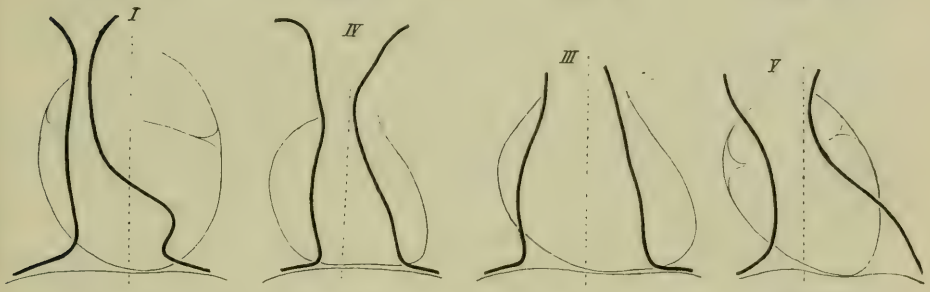

Orang I Orang IV Orang III Orang V

Ventralansichten des Herzbeutels von vier Orang. Die fetten Linien sind die Stellen, an welchen die Pleura pericardiaca vom Herzbeutel sich abhebt, um zur vorderen Wand des Brustkorbes sich zu begeben. Das zwischen zwei Linien gelegene Feld entbehrt des Pleura-Überzuges. Es nimmt an Ausdehnung von Fig. 16 zur Fig. 19 erheblich zu. Die unteren Linien deuten die Kuppel des Zwerchfelles an, die punktierten Linien die Mitte der Ventralfläche des Herzbeutels. 1/3.

Schwankungen bei Schimpanse vertreten, bei Gorilla aber noch nicht beobachtet worden sind.

Die Entfernung beider Grenzlinien voneinander, wie sie bei allen anderen 5 Orang in ganzer Ausdehnung sich findet, ist bei Schimpanse nicht vertreten. Orang ist höher organisiert. Gorilla indessen rivalisiert mit letzterem in dieser Eigenschaft. Beide Befunde bei Gorilla nähern sich den differentesten bei Orang V und VI, ohne indessen dem Befund VI gleich zu kommen. Gorilla und Orang vertreten dadurch die höchste Rangstufe im Umwandlungsvorgange überhaupt, welcher bei den Primaten an den sternalen Grenzlinien sich vollzieht.

5. Höhenlage der aboralen Endpunkte (vgl. Fig. 10—15).

α. Rechtsseitige Lage. Der Endpunkt liegt bei IV hinter dem Sternalansatze der 7., bei I hinter dem der 6., bei V hinter

dem der 6. linken Rippe, bei III hinter dem 5. Zwischenrippenraume, bei II hinter dem Sternalansatze der 5. Rippe, bei VI seitlich hinter dem Knorpel der 5. Rippe. Die individuellen Schwankungen nehmen den Höhenunterschied der 3 unteren Sternalrippen (7—5) in Anspruch.

Der Fall IV ist ursprünglicher als die drei bekannt gewordenen Befunde bei Schimpanse; er bedeutet einen Rückfall auf Zustände, welche bei *Hylobates agilis* einmal und *syndactylus* zweimal als progressive bei dieser Gattung eingetreten sind. Viermal sind die Befunde bei *Hylobates* (*lar*, *agilis* einmal, *leuciscus*, *syndactylus* einmal) bedeutend primitiver als bei Orang IV. Der Höhenstand hinter der 7. Rippe wird einmal bei Gorilla angetroffen, wo das aborale rechte Ende aber hinter die linke 7. Rippe verschoben ist.

Die Lage des aboralen Endes hinter der 6. Rippe, bei Orang I und V ausgebildet, ist je einmal beim Schimpanse und Gorilla beobachtet worden. *Hylobates* hat diesen Zustand nicht erreicht.

Die Lage hinter dem 5. Zwischenrippenraume, bei Orang III vorliegend, ist beim Schimpanse einmal vertreten. Gorilla hat diesen vorgeschrittenen Stand nicht erreicht.

Schimpanse übertrifft in der Verschiebung der rechten aboralen Endpunkte in cranialer Richtung den Gorilla und wetteifert mit Orang.

Die Lage des rechten aboralen Endpunktes hinter der 5. Rippe, welche zweimal bei Orang (II, VI) bemerkt wird, ist einzig in ihrer Art; sie ist bei keinem anderen Primaten bisher bekannt geworden. Orang hat diesbezüglich die größten Umgestaltungen durchlaufen. Trotz dieser bevorzugten Eigenschaft ist die Neigung zu Rückschlägen auf eine niedere Stufe der Organisation groß.

β. Linksseitige Lage. Das aborale linke Ende ist in allen Fällen, Fall II ausgenommen, lateral vom Brustbein angetroffen worden. Der Grad der Entfernung von ihm muß mit der Höhenlage zu den Rippen bei der Bestimmung der Rangordnung in Rechnung gebracht werden. Orang IV zeigt wohl den indifferentesten Zustand: der Endpunkt liegt im 5. Intercostalraume nahe dem oberen Rande der 6. Rippe, etwas mehr als 2 cm vom Brustbein entfernt. Bei I liegt ein ähnliches Verhalten vor, der Endpunkt ist aber dem unteren Rande der 5. Rippe näher gerückt. Er liegt bei III hinter dem der letzteren, aber weniger weit vom Brustbein entfernt als bei IV und I. Der Endpunkt liegt bei II hinter dem Sternalansatze der 5. Rippe, ist also, nach der Lage zu den Rippen bemessen, cranial-

wärts weiter verschoben. Der Befund ist indessen als ein ursprünglicherer zu beurteilen, da eine seitliche Verschiebung sich nicht eingestellt hat. Einen erheblichen Fortschritt bedeutet der Fall V; hier liegt der Endpunkt weit lateral hinter dem Knorpel der 5. Rippe und aboral von der Herzspitze. Noch weiter fortgeschritten ist Orang VI; bei ihm nähert sich der hinter dem Knorpel der 5. Rippe befindliche Endpunkt am meisten dem Knochenteile der letzteren.

Die Höhenlage schwankt bei allen Tieren nur wenig; sie wird durch den 5. Intercostalraum oder die 5. Rippe bezeichnet. Das ursprünglichste Verhalten bei Orang ist differenter als der vorgeschrittenste Befund beim Schimpanse, welcher nur in einem Falle dem Orang II sich nähert, ihm aber nicht gleichkommt. *Hylobates* bleibt weit hinter Orang. Gorilla ist in einem Befunde ursprünglicher als alle Fälle von Orang; denn der Endpunkt liegt hinter dem 6. Rippenknorpel, allerdings auch weit vom Brustbein entfernt. In einem zweiten Befund erreicht Gorilla eine Stellung, welche etwa Orang VI einzuräumen ist. Vielleicht nimmt er sogar noch eine etwas höhere Stellung als letzterer ein, da der Endpunkt an dem knöchernen Teile der 5. Rippe noch näher herangerückt ist.

Orang nimmt auch hier, da die Progression im Bau an allen Objekten vorliegt, und Gorilla primitiver als diese sich verhalten kann, die höchste Stufe unter den Primaten ein; denn auch beim Menschen sind Einrichtungen, wie sie Orang V und VI besitzen, bisher nicht beobachtet worden.

Ausgesprochene, unvermittelt sich einstellende Linksabweichungen der linken Grenzlinie, welche mit Fug und Recht auf die Lagerung des Herzens nach links zurückgeführt und deshalb als »Herzabweichungen« der Pleura bezeichnet werden, stellen sich bei Orang IV, I, III ein. Eine derartige Herzabweichung der linken Grenzlinie ist beim Gorilla beobachtet worden. Sie fehlt in dieser unvermittelten Form beim Schimpanse. Gorilla und Orang sind unter den Affen die alleinigen Träger einer solchen Linksabweichung. Der Mensch schließt sich in dieser Hinsicht den beiden Anthropomorphen an.

Um Mißverständnisse zu vermeiden, sei darauf nochmals hingewiesen, daß die Herzlage bei Anthropomorphen und beim Menschen für alle Linksdeviationen der Grenzlinien verantwortlich gemacht werden muß, wobei selbstverständlich nur die normalen Lebewesen

in Betracht kommen. Eine »Herzabweichung« der Pleura kann also Formen annehmen, wie sie z. B. bei Orang V und VI, und hier sogar in extremsten Graden, vorliegen.

3. Costale Grenzlinien.

Die Beurteilung eines jeden Tatbestandes im Vergleich mit irgendeinem anderen bietet nach der Behandlung der vertebralen und sternalen Grenzlinien keine Schwierigkeiten dar. Je mehr die costalen Linien oralwärts verschoben sind, um so differenter ist der Befund. Einigermaßen sichere Merkmale für den Grad der oralen Verschiebung liegen erstens in der Bestimmung vor, welche Rippe zuerst an ihrer Knorpel-Knochengrenze durch die Grenzlinie geschnitten wird, und zweitens in der Feststellung, welches die letzte von der Pleura berührte Rippe ist. Ein anderes wichtiges Merkmal für eine morphologische Wertschätzung ist das Verlaufen der Grenzlinie hinter dem höchst gelegenen Rippenknorpel oder dem am weitesten oralwärts befindlichen Zwischenrippenraume. Der größte Tiefstand der Pleuragrenzen an der seitlichen Thoraxwand sowie die Entfernungen der auf die knöchernen Rippen übergetretenen Grenzlinien von den Knorpel-Knochengrenzen der entsprechenden Rippen können ebenfalls Aufschluß über die gegenseitige Rangstellung der Befunde geben.

Fig. 20.



Rechte Seitenansicht des Brustkorbes von Orang III. 1/4. Die rechte costale Pleura-Grenzlinie ist mit fetter Linie in die Skeletumrisse eingetragen. Sie schneidet den 5. Intercostalraum, die 6. Rippe lateral von der Knorpel-Knochengrenze, die folgenden Rippen an den Knochenteilen, nach unten weiter und weiter von den Grenzen gegen die Knorpel entfernt.

a. Rechtsseitige Grenzlinien, Fig. 20.

1. Höchste Lage hinter den Rippenknorpeln oder Intercostalräumen.

Bei Orang V und I ist der Knorpel der 6. Rippe der höchste, von der Grenzlinie geschnittene Teil, bei III (Fig. 20) und IV der 5. Zwischenrippenraum, bei II und VI der Knorpel der 5. Rippe. Es liegt also eine Verschiebung um ein Segment vor.

2. Lage der Grenzlinie hinter den Knorpel-Knochengrenzen der Rippen, Fig. 20.

Die Befunde nehmen eine andere Rangordnung als bei 1 ein. Es besteht auch hier keine Gleichartigkeit der Veränderung an verschiedenen Punkten. Bei Orang IV liegt die Grenzlinie hinter der Knorpel-Knochengrenze der 7. Rippe (oberer Rand), bei V zwischen 6. und 7., bei I hinter der Mitte der 6., bei II und VI hinter der 6. Rippe. Bei Orang III ist die Grenzlinie auf den Knochen der 6. Rippe verschoben. Die Verschiebung in oraler Richtung bewegt sich zwischen 7. und 6. Rippe.

3. Tiefster Stand der Grenzlinie an der Seitenwand des Brustkorbes, Fig. 20.

Er wird bei III im 11., bei II und IV im 10. Zwischenrippenraum angetroffen.

Die Schwankungen betragen auch hier die Höhe eines Segmentes. Orang III gibt das ursprünglichere Verhalten an, während er bei 2. am Ende der Reihe steht.

4. Lage der Grenzlinie hinter den Knochenteilen der Rippen, Fig. 20.

Die Grenzlinie schneidet die knöchernen Teile von der 7. Rippe an bei II, IV, V, VI, von der 6. an bei I und III. Die Differenzen liegen in der Höhe eines Segmentes wie bei 1., 2. und 3. Orang III beschließt wie bei 2 die Reihe. Orang II beginnt sie hier und steht bei 1. am vorletzten Platze. Eine ähnliche Verschiebung der Rangstellung läßt sich für die anderen Individuen nachweisen. Sie ist aus der folgenden tabellarischen Zusammenstellung zu entnehmen:

1. Der höchst gelegene, von der Grenzlinie geschnittene Knorpel oder die Zwischenrippenräume		2. Lage der Grenzlinie hinter der Knorpel-Knochengrenze der Rippen		3. Tiefster Stand der Grenzlinie an der Seitenwand des Brustkorbes		4. Von der Grenzlinie geschnittene Knochenteile der Rippen	
V	6. R.	IV	7. R. (ob. Rd.)	III	11. Zw. r.	II	7.—12. R.
I	6. R.	V	zw. 7. u. 6. R.	II	10. Zw. r.	IV	7.—12. R.
III	5. Zw. r.	I	6. R. (Mitte)	VI	10. Zw. r.	V	7.—11. R.
IV	5. Zw. r.	II	6. R.			VI	7.—11. R.
II	5. R.	VI	6. R.			I	6.—11. R.
VI	5. R.	III	6. R. (lateral)			III	6.—11. R.

5. Vergleich mit den Befunden bei Schimpanse und Gorilla.

Was den 1. Punkt betrifft, so reicht die Grenzlinie bei Schim-

panse jedesmal in den 5. Zwischenraum hinein, was bei Orang zweimal der Fall ist. Je zweimal ist der Tatbestand bei letzterem ursprünglicher und fortgeschrittener als der beim Schimpanse. Gorilla zeigt je ein Verhalten, welches mit dem primitiven und dem differenteren des Orang übereinstimmt; er erreicht das differenteste des Orang ebensowenig wie Schimpanse. Orang vergegenwärtigt den höchsten Grad der Fortbildung.

Bezüglich des 2. Punktes liegt der Schnittpunkt bei Schimpanse einmal hinter der 9. Rippe. Dies Verhalten ist durch Orang

Fig. 21. Fig. 22. Fig. 23.



Linke Seitenansichten der Brustkörbe von Orang V (Fig. 21), Orang IV (Fig. 22) und Orang III (Fig. 23). 1:4. Die costalen Grenzlinien sind mit fetten Linien in die Skeletumrisse eingetragen. Die Grenzlinie schneidet den Knorpel der 6. Rippe auf Fig. 21, den 5. Intercostalraum auf Fig. 22, den Knorpel der 5. Rippe auf Fig. 23. Sie liegt stets hinter der Knorpel-Knochengrenze der 6. Rippe, schneidet die Knochen der unteren Rippen, abwärts weiter und weiter von den Grenzen gegen die Knorpel entfernt. Der tiefste Stand der Grenzlinien findet sich im 11. Intercostalraum.

überholt. Er liegt einmal hinter der 7. Rippe, was bei Orang eine Ausnahme bildet, und einmal hinter der 6. Rippe, was bei Orang der Regel entspricht. Orang III wird vom Schimpanse nicht erreicht, da die Grenzlinie bei ihm lateral von der Knorpelgrenze der 6. Rippe liegt. Gorilla stimmt einmal mit Orang V, das andere Mal mit Orang III, IV, II überein. Orang III steht über ihm. Zu Punkt 3 kann nur bemerkt werden, daß der tiefste seitliche Stand der Pleura beim Gorilla einmal unter der 13. Rippe angetroffen wird, daß er bei Orang um 2 und 3 Segmente höher steht. Bezüglich des 4. Punktes sind die Ergebnisse gleiche wie für Punkt 2.

b. Linksseitige Grenzlinien, Fig. 21, 22, 23, 24.

1. Höchste Lage hinter Rippenknorpeln oder Zwischenrippenräumen.

Der 5. Zwischenrippenraum wird bei I, IV und III geschnitten, bei III höher als bei IV, bei IV höher als bei I. Die 5. Rippe wird von der Grenzlinie bei II, V und IV, und zwar mehr oralwärts in dieser Reihenfolge, getroffen. Die Verschiebung findet in cranialer Richtung etwa um die Höhe eines Segmentes statt.

2. Lage der hinteren Knorpelgrenzen = Grenzen der Rippen.

Die Grenzlinie schneidet an allen Individuen die Knorpelgrenze

Fig. 24.

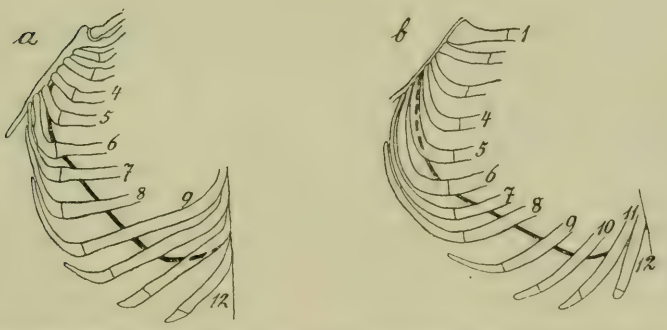

(Wiederholung der Figur 58 der Seite 91 im Morpholog. Jahrbuch, 41. Bd., 1910.)

Linke seitliche Ansichten der Brustkörbe von Orang VI (*a*) und Orang II (*b*). 1:4. Die costalen Grenzlinien sind durch fette Linien in die Umrisse der Skelete eingetragen worden.

der 6. Rippe, und zwar in folgender Rangordnung: am unteren Rande bei III, IV und V, in der Mitte bei I und II, am unteren Rande bei VI. Die Gleichartigkeit der Befunde ist bemerkenswert.

3. Tiefster Stand an der seitlichen Thoraxwand.

Er fällt bei IV und V in den 11., bei II, III und VI in den 10. Zwischenrippenraum. Orang III zeigt rechts einen tieferen Stand (11. Raum). Die Schwankungen betragen die Höhe eines Segmentes.

4. Lage hinter den knöchernen Teilen der Rippen, Fig. 21—24.

Die Grenzlinie schneidet bei 5 Objekten die Knochen von der 7. Rippe an; sie hat Beziehungen zum knöchernen Abschnitte der 6. Rippe nur beim Objekt I gewonnen.

Die folgende tabellarische Übersicht läßt die verschiedene Rangstellung erkennen, welche die Individuen in den vier Punkten einnehmen :

1. Höchst gelegene, von der Grenzlinie geschnittene Knorpel oder Zwischenrippenräume		2. Lage der Grenzlinie hinter der Knorpel-Knochengrenze der Rippen		3. Tiefster Stand der Grenzlinie an der Seitenwand des Brustkorbes		4. Von der Grenzlinie getroffene Knochenteile der Rippen	
I	5. Zw. r.	III	6. R. (unten)	IV	11. Zw. r.	II	7.—12. R.
IV	5. Zw. r.	IV	6. R. (unten)	V	11. Zw. r.	III	7.—11. R.
III	5. R. (oben)	V	6. R. (unten)	II	10. Zw. r.	IV	7.—12. R.
II	5. R. (Mitte)	I	6. R. (Mitte)	III	10. Zw. r.	V	7.—11. R.
V	5. R.	II	6. R.	VI	10. Zw. r.	VI	7.—11. R.
VI	5. R.	VI	6. R. (oben)			I	6.—11. R.

5. Vergleich mit den Befunden bei Schimpanse und Gorilla.

Bezüglich des Punktes 1. verhält sich Schimpanse einmal durch die Lage der Grenzlinie hinter der 6. Rippe primitiver als alle Fälle von Orang und stimmt zweimal mit den drei ursprünglicheren Zuständen bei I, IV und III überein. Die differentere Lage hinter der 5. Rippe, welche Orang dreimal besitzt, ist bei Schimpanse nicht erreicht. Gorilla steht einmal tiefer als Orang durch die Lage hinter der 6. Rippe, stimmt einmal mit den indifferenten Befunden I, IV und III überein. Orang zeigt dreimal den höchsten überhaupt bei Primaten erreichten Grad cranialer Verschiebung der costalen Grenzlinien. Betreffs des Punktes 2. erreicht Schimpanse den regelmäßigen Befund von Orang nicht; die Grenzlinie schneidet je einmal die 9., 8. und 7. Knochen-Knorpelgrenze. Gorilla bleibt ebenfalls in einem Falle durch die Lage hinter der 8. Rippe weit hinter Orang zurück, während er ein anderes Mal mit dem Verhalten bei Orang III übereinstimmt. Letzterer übernimmt auch im Punkt 2. durch das regelmäßige differente Verhalten die Führerrolle. Punkt 3: Der tiefste Stand der Pleura überragt weder bei Schimpanse (zweimal bestimmbar) noch bei Gorilla (einmal bestimmbar) den 11. Zwischenrippenraum. Dieser primitive Stand besteht bei Orang zweimal, indessen der sonst nirgends erreichte Stand im 10. Intercostalraume dreimal beobachtet worden ist. Das Orang-Verhalten stellt wieder das letzte Glied in den Merkmalen der cranialwärts gerichteten Verschiebung der costalen Grenzlinien dar.

4. Längenverhältnis zwischen pleuraler und peritonealer Strecke des thoraco-lumbalen Wirbelsäulen-Abschnittes.

Es ist früher festgestellt worden, daß die pleurale Strecke des thoraco-lumbalen Abschnittes der Leibeshöhle bei *Hylobates*, Schimpanse, Gorilla, Orang und beim Menschen die peritoneale Strecke, welche bis zur Grenze gegen das Kreuzbein genommen wird, an Länge übertrifft, und daß die Längenverhältnisse für diese fünf Gattungen, in der gleichen Aufeinanderfolge geordnet, eine rasch zum Menschen abfallende Reihe bilden. Der Abfall vollzieht sich bis zum Grade größerer Gleichheit beider Strecken. Individuelle Schwankungen sind demnach, soll der Grad des Vorwärtsrückens bei ihnen zum Ausdruck kommen, im gleichen Sinne zu ordnen. Aus der folgenden tabellarischen Übersicht, welche *Hylobates*, alle Anthropomorphen und den Menschen zugleich berücksichtigt, läßt sich alles Wissenswerte sofort ablesen:

	Länge der pleuralen Strecke des thoraco-lumbalen Abschnittes der Wirbelsäule	Länge der peritonealen Strecke des thoraco-lumbalen Abschnittes der Wirbelsäule	Verhältnisse beider Strecken zueinander	Mittelwert des Längenverhältnisses
1. *Hylobates syndactylus*	11,3 cm	4,9 cm	2,3 : 1	**2,3 : 1**
2. Schimpanse ♂	11,7 -	6,3 -	1,8 : 1	**1,8 : 1**
3. Gorilla juv. ♀	8,3 -	5,4 -	1,5 : 1	**1,5 : 1**
4. Orang				
a. Objekt V	14 -	7,4 -	1,9 : 1	
b. - I	19,5 -	1,2 -	1,62 : 1	**1,6 : 1**
c. - VI	8,9 -	7 -	1,47 : 1	
d. - IV	15 -	10,5 -	1,43 : 1	
5. Mensch				**1,3 : 1**

In der zum Menschen sich bewegenden Reihe findet eine Verkürzung der pleuralen Strecke im Verhältnis zur peritonealen statt. Der Mittelwert für Orang hat sich gegen eine frühere Annahme unter Hinzunahme von drei neuen Befunden nicht unwesentlich verschoben. Er ist statt 1,3 : 1 nach früherer Annahme an einem Befunde 1,6 : 1 geworden. Vermöge dieses Mittelwertes verhält sich Orang etwas ursprünglicher als Gorilla nach einem Befunde mit dem Werte 1,5 : 1. Dieser wird aber zweimal durch die Werte bei Orang VI (1,47 : 1) und IV (1,43 : 1) in der Reihe überroffen. Bevor nicht eine größere Anzahl von Individuen von Schimpanse und Gorilla auf die einschlägigen Verhältnisse untersucht worden ist, können die in der Tabelle niedergelegten Ergebnisse nicht als endgültige ausgegeben werden.

Die Rangordnung von *Hylobates* bis Orang in obiger Tabelle deckt sich fast vollkommen mit der durch die cranialwärts gerichtete Verschiebung an den aboralen Polen der vertebralen Grenzlinien zum Ausdruck kommenden Reihenfolge. Diese Verschiebung fällt also tatsächlich mit einer relativen Verkürzung der pleuralen Strecke zusammen. Eine Änderung in der Kongruenz beider Reihenfolgen ist durch den bei vier Orang gewonnenen Mittelwert jenes Längenverhältnisses zwischen beiden Strecken vorderhand eingetreten.

Die segmentale sowie die relative Verkürzung der vertebralen Pleurawand müssen durch eine ausgleichende Umgestaltung am Brustkorb wieder ersetzt sein, da der Raum für die Lungen im Verhältnis zum ganzen Körper nicht kleiner werden kann. Die gewaltige Breitenzunahme des Brustkorbes, wie sie namentlich bei Gorilla und Orang uns entgegentritt, bei Schimpanse aber ebenfalls nicht vermißt wird, rechtfertigt die Annahme eines solchen Ausgleiches. Der Binnenraum des Brustkorbes gewinnt durch dessen Breitenzunahme wieder, was er an der vertebralen und auch an der sternalen Wand an Ausdehnung eingebüßt hat.

Arosa 1911.

Aus der Oto-Laryngologischen Universitätsklinik Jena [Prof. Wittmaack].

Über sogenannte atypische Epithelformationen im häutigen Labyrinth. — Eine rudimentäre Macula neglecta.

Von

Dr. med. **L. Stütz,**
Assistent der Klinik.

Mit Tafel VII.

Alexander beschreibt im Bd. LV des Archivs für Ohrenheilkunde atypische Gewebsformationen im häutigen Labyrinth. Bereits in Steinbrügges und Niesers Atlas »Bilder aus dem menschlichen Vorhofe« finden sie sich in den Photogrammen gut wiedergegeben; freilich ein besonderer Hinweis auf sie findet sich hier nicht. Bisher hat man diese Gebilde als einfache anatomische Eigentümlichkeiten hingenommen, ohne daß man einer Erklärung für ihr Zustandekommen oder ihre Bedeutung weiter nachgegangen wäre.

Herr Prof. Wittmaack veranlaßte mich, die erwähnten Formationen näher zu studieren, vor allem zu prüfen, ob sie mit einer gewissen Regelmäßigkeit zu finden seien, und ob nicht auch in bezug auf ihre Lage und Struktur eine bestimmte Gesetzmäßigkeit festzustellen sei. Ich habe mich dieser Aufgabe unter Benutzung der Sammlung Prof. Wittmaacks von histologischen Präparaten unterzogen und war in der Lage, neben einer großen Reihe von Tierserien auch über 100 Serien menschlicher Labyrinthe daraufhin durchzusehen.

Nachdem ich festgestellt hatte, daß bei den Säugetieren — Hund, Katze, Kaninchen, Meerschwein — die uns hier beschäftigenden anatomischen Gebilde ebenfalls zu finden sind (s. auch Alexander, Arch. f. Ohrenheilkunde Bd. LV), habe ich mich dann nur auf das genauere Studium derselben an menschlichen Serien beschränkt.

Was zunächst die Lage dieser Gewebsformationen, von denen ich dahingestellt sein lasse, ob sie mit den von Alexander be-

schriebenen — speziell den Befunden an den epithelialen Wänden — zu identifizieren sind, anbelangt, so sah ich sie nur im Utriculus.

Ich habe in etwa 96% der Serien die zu beschreibenden Formationen gefunden, und wo sie mir entgegentraten, konnte ich eine durchaus konstante Lage feststellen.

Als Schnittrichtung wurde für die große Mehrzahl der Serien die zur Pyramidenachse vertikale gewählt. Sie verläuft also annähernd parallel mit dem oberen vertikalen Bogengange. Sobald man an der Pyramidenspitze bzw. der Schnecke beginnend bei der Durchsicht der einzelnen Serienschnitte die Gegend der Macula utriculi erreicht, sieht man am Dach und Boden des Utriculus und zwar in dem Teile desselben, der der Ampulle des unteren vertikalen Bogenganges zuliegt, Erhebungen auftreten, die in ihrem Verlaufe an der medialen Wand des Utriculus entlangziehen, einander zustreben und somit in der Gesamtheit eine Leiste darstellen (vgl. Taf. VII, Fig. 1). Je nach den unvermeidlichen Schwankungen in der Schnittrichtung bei verschiedenen Schläfenbeinen erscheinen sie bald nur oder ganz vorwiegend auf der medialen Seite des Utriculus getroffen (vgl. Taf. VII, Fig. 2), bald auch auf der gegenüberliegenden Seite und zwar bei der gewählten Schnittrichtung meist auf der Höhe eines zapfenförmigen in das Lumen des Utriculus hineinragenden Vorsprunges (vgl. Taf. VII, Fig. 1).

Um den Verlauf der Leiste noch genauer festlegen zu können, untersuchte ich die beiden Felsenbeine eines Fötus in zwei verschiedenen Schnittrichtungen und zwar das eine in der bereits erwähnten vertikalen und das andere in der horizontalen parallel zur Pyramidenachse bzw. zu dem horizontalen Bogengang verlaufenden. Es stellte sich hierbei heraus, daß sich die besprochene leistenförmige Erhebung vom Eintritt des horizontalen Bogenganges an am Boden des Utriculus nahe an der Ampulle des unteren vertikalen Bogenganges vorbeiziehend, der Eintrittsstelle des Ductus endolymphaticus benachbart, nach oben noch etwas auf das Dach des Utriculus sich fortsetzend hin erstreckt. Ich habe versucht, den Verlauf in einem Modell von Schönemann zu markieren (vgl. Taf. VII, Fig. 2).

Dem histologischen Aufbau nach handelt es sich um Erhebungen in der häutigen Labyrinthwand, die in das Lumen des endolymphatischen Raumes frei hineinragen. Das subepitheliale Gewebe schickt eine zuweilen deutlich mit Gefäßkanal versehene Sprosse hervor, über die das Labyrinthepithel hinwegzieht. Es zeigt jedoch nicht die flache Struktur der übrigen Epithelauskleidung der

endolymphatischen Räume, sondern hebt sich vielmehr als hohes Cylinderepithel deutlich von dieser flachen endothelartigen Epithelauskleidung ab (vgl. Taf. VII, Fig. 3).

Dieser feinere histologische Aufbau der in Frage stehenden Epithelhügel erinnert so außerordentlich an das Randepithel der ausgebildeten Sinnesendstellen speziell der Cristae acusticae, daß bei Besichtigung unter starker Vergrößerung eine Unterscheidung dieser Epithelformationen voneinander unter Umständen geradezu unmöglich erscheint und nur durch Besichtigung der Umgebung (Vorhandensein einer ausgebildeten Crista in dem einen, Fehlen derselben im anderen Falle) ermöglicht wird (vgl. Taf. VII, Fig. 1).

Wie wir sahen, handelt es sich also um eine Gewebsleiste. Diese ist indessen nicht in allen Partien gleich hoch, sondern erreicht meist am Boden des Utriculus eine beträchtlichere Höhe, indem nämlich hier der subepitheliale Anteil mehr in den Vordergrund tritt, während in dem Verlaufsteile nach dem Dache des Utriculus zu das Epithel den Hauptanteil an ihrer Bildung hat. Auch erstreckt sich die Leiste wohl sicher nicht in gerader Linie an der Labyrinthwand hin, sondern sie hat wohl stellenweise Schleifen- bzw. S-Form, so daß sie zuweilen in einem Schnitte doppelt oder auch dreifach getroffen sein kann, wie Fig. 2, Taf. VII bzw. Fig. 3, Taf. VII beispielsweise zeigen. Auch kommen wohl zweifelsohne gar nicht so selten mehr oder weniger ausgedehnte Unterbrechungen in dem Gewebswulste vor.

Bezüglich der Regelmäßigkeit des Vorkommens dieser Gebilde ist folgendes zu sagen. Von 112 Labyrinthen, die ich durchmusterte, konnte ich 10 nicht verwerten, da sie aus verschiedenen anderen Gründen für meine Untersuchungen unbrauchbar waren, bei weiteren 6 Serien fand ich die besprochenen Gebilde nicht, während ich sie in den übrigen 96 Serien immer in konstanter Lage nachweisen konnte.

Fasse ich nun das Ergebnis der Beobachtungen zusammen! Man findet in dem der Ampulle des unteren vertikalen Bogenganges zu gelegenen Abschnitte des Utriculus mit auffallender Regelmäßigkeit eine Gewebsleiste, die mit einem den Randpartien der Cristae acusticae in den Ampullen der Bogengänge gleichen hochcylindrischen Epithel überzogen ist. Sie erhebt sich am Boden, der medialen Wand und dem Dach des Utriculus.

Da man diese Gewebsbildung in einem sehr hohen Prozentsatz antrifft, ist es wohl gerechtfertigt, gleichwie Alexander sie für

eine normale Gewebsformation zu erklären. Wir glauben auch noch eine weitere Erklärung für das Auftreten des beschriebenen Gebildes an dieser bestimmten Stelle des Utriculus gefunden zu haben.

Wie bekannt ist, besteht bei den Vögeln und Reptilien im Utriculus des häutigen Labyrinthes neben den den Säugetieren eigenen zwei Nervenendstellen der Macula sacculi und der Macula utriculi noch eine dritte, die Macula neglecta. Nach den Feststellungen von Retzius liegt diese an dem Boden und der medialen Wand des Utriculus in seinem vorderen Teile und wird versorgt von einem kleinen Zweige des N. vestibularis. Genau an derselben Stelle finden wir die soeben von uns beschriebene Gewebsformation.

Es liegt daher der Gedanke nahe, in letzterer ein Überbleibsel jener Macula neglecta zu vermuten. Der Umstand, daß diese Epithelhügel mehr dem Rapheepithel der Cristae acusticae als dem der Maculae gleichen, steht hiermit nicht in Widerspruch. Auch die ausgebildete sog. »Macula« neglecta der Vögel und Reptilien ähnelt in ihrem Aufbau eigentlich mehr den Cristae acusticae. Wie diese findet sie sich auf einer leistenförmigen Erhebung und zeigt infolgedessen auch einen ganz analogen Aufbau ihrer Raphe. Auch in ihrer Deckschicht unterscheidet sie sich insofern von den Maculae, als sie eine Otolithenmembran nicht besitzt, vielmehr eher ein der Cupula ähnliches Gebilde. Die hervorgehobene Tatsache der außerordentlichen Ähnlichkeit der Epithelhügel in bezug auf den histologischen Aufbau mit dem an der Raphe der Sinnesendstellen der Cristae sich findenden Epithelerhöhungen spricht weiterhin sehr für unsere Annahme. Freilich kann es sich selbstverständlich nur um ein Rudiment handeln, denn außer dem Epithel ist von den den Nervenendstellen eigentümlichen Geweben: Nervenfasern und Sinneszellen nichts mehr vorhanden.

Bestärkt hat uns in unserer Annahme ferner noch der Umstand, daß wir die Gewebsleiste stets und schön erhalten bei Föten und fast immer bei Individuen in jüngeren und mittleren Lebensjahren, öfters aber wenig deutlich oder gar nicht bei alten Individuen finden konnten. Im Fötalleben also, einem Entwicklungsstadium des Menschen, in dem wir auch sonst Anklänge an frühere Tierklassen haben, treten uns die Formationen regelmäßig und verhältnismäßig gut entwickelt entgegen, im weiteren Werdegang des Individuums aber geht dann allem Anscheine nach eine weitere Rückbildung vor sich, was auch nicht verwunderlich sein kann, wenn wir bedenken, daß sich

Fig. 1.

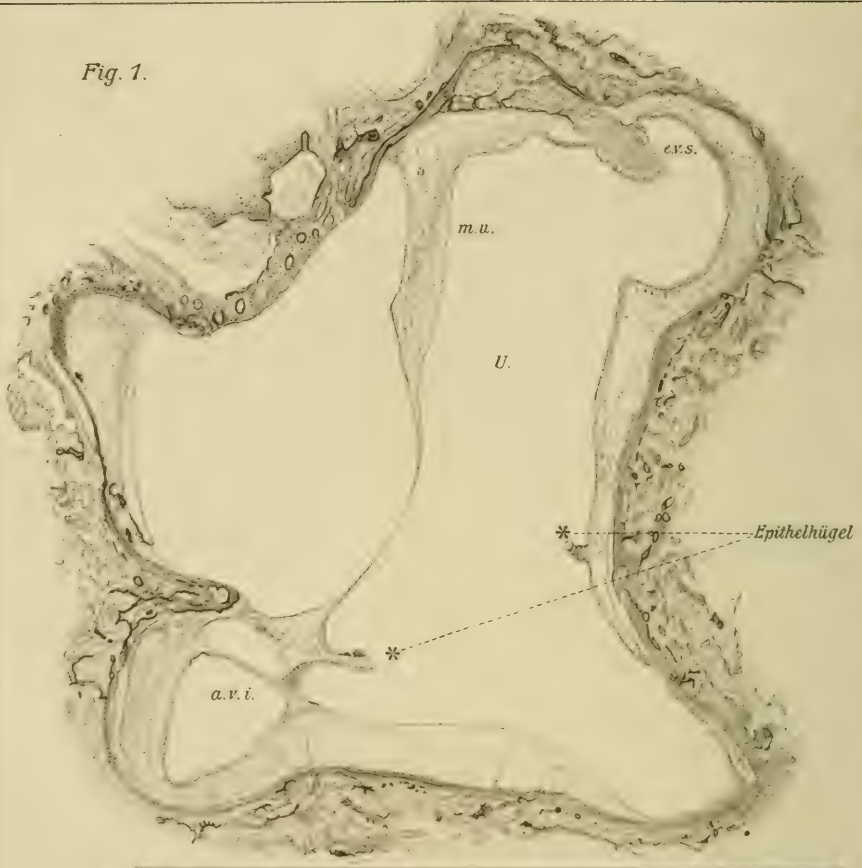

Fig. 3.

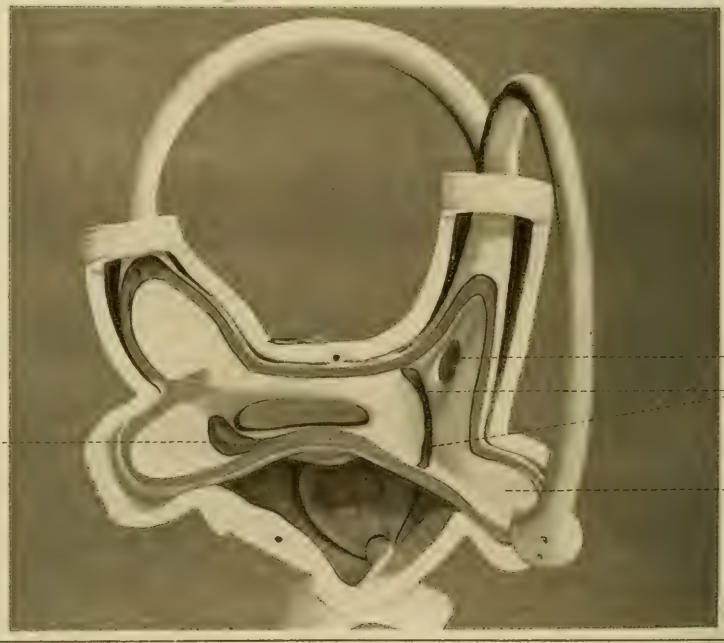

Ed. Giltsch gez.

Fig. 2.

Fig. 6.

Fig. 7.

Fig. 5.



ngelmann in Leipzig.

Lith. Anst. v. Johannes Arndt, Jena.

im Körper auch andere Anlagen finden, die wir im Laufe der Entwicklung sich mehr oder weniger schnell zurückbilden sehen.

Bei der Durchsicht der Labyrinthserien fielen mir in wenigen Fällen Besonderheiten an der in obigem beschriebenen Gewebsformation auf, und zwar möchte ich dieselben als cystische Veränderungen deuten (vgl. Taf. VII, Fig. 2).

O. Mayer-Gratz beschreibt im Archiv für Ohrenheilkunde Bd. LXXIV. Epithelcysten an einer Crista acustica, und ein Vergleich der Abbildung auf der von ihm beigegebenen Tafel mit den von mir beobachteten Gebilden läßt eine erhebliche Ähnlichkeit nicht verkennen.

Wir hätten also auch hier wieder ein Vergleichsmoment zwischen unserer Gewebsformation und der Crista acustica. Daß sich in diesen Epithelerhöhungen zuweilen kleinere oder auch größere Cysten entwickeln, erscheint auf Grund allgemein-pathologischer Erwägungen nicht verwunderlich. Wir haben sie auch wiederholt im Rapheepithel einer ausgebildeten Crista acustica beobachtet. Indessen wird ihnen eine klinische Bedeutung wohl kaum zukommen. Sie werden wohl vorwiegend pathologisch-anatomische Kuriositäten bleiben. Die Bedeutung der Epithelformation liegt unseres Erachtens vielmehr im phylogenetischen Bereich.

Literatur.

Kölliker, Handbuch der Gewebelehre des Menschen.

R. Krause, Entwicklungsgeschichte des Gehörorgans im Handbuche der Entwicklungsgeschichte der Wirbeltiere. Herausgegeb. von O. Hertwig. 4. und 5. Lieferung 1902.

Alexander, Über atypische Gewebsformationen im häutigen Labyrinth. Arch. f. Ohrenheilkunde, Bd. LV.

Mayer, Epithelcysten an einer Crista acustica. Arch. f. Ohrenheilk., Bd. LXXIV.

Steinbrügge u. Nieser, Bilder aus dem menschlichen Vorhofe. 1895.

Erklärung der Abbildungen.

Tafel VII.

U. Utriculus.
m. u. Macula utriculi.
c. v. s. Crista des oberen vertikalen Bogenganges.
a. v. i. Ampulle des unteren vertikalen Bogenganges.
E. Epithel.
E. c. Epithelcysten.
b. Gr. Bindegewebige Grundlage.
c. v. i. Crista des unteren vertikalen Bogenganges.
R. E. Randepithel d. Cristae acusticae.
D. E. Ductus endolymphaticus.
* Die beschriebene Gewebsformation.
** Verlauf derselben im Modell.

Beiträge zur vergleichenden Anatomie und Ontogenie der Nase der Primaten.

I. Beobachtungen und Bemerkungen zur Entwicklung der Nase bei einigen catarrhinen Affen, Säugern und dem Menschen.

Von

G. P. Frets,

Privatdozent für Anatomie an der Universität in Amsterdam.

Mit 64 Figuren im Text.

Auf Anregung meines verehrten Chefs, Prof. Bolk, bearbeite ich seit 2 Jahren die Nasengegend der Primaten am reichhaltigen Material des Instituts. Vergangenen Herbst konnte ich außerdem mehrere Affenserien von Prof. Selenka und Hubrecht studieren. Ich beabsichtige in einer Reihe von Veröffentlichungen meine Ergebnisse mitzuteilen.

Eine übersichtliche Darstellung von der Entwicklung der Nase bei den Säugetieren ist im Hertwigschen Handbuch der Entwicklungslehre von Peter (1901) gegeben; diese ist jedoch nicht in allen Punkten in gleichem Maße vollständig. Die durch sie erhaltene Vorstellung wird noch verschärft, wenn man die Arbeit Seydels (1899) und namentlich die vor mehr als 40 Jahren geschriebene Abhandlung E. Dursys (1869), welche auch nach Peter (1901, S. 6) »einen Schatz von exakten Beobachtungen bietet«, berücksichtigt. Die Untersuchung des Primatenmaterials von Selenka und Hubrecht, für dessen Bearbeitung ich den Herren Prof. Keibel und Prof. Hubrecht bestens danke, hat mich zu dieser Auffassung gebracht, und wenn zu der von den genannten Autoren gegebenen Darstellung nicht viel Neues hinzuzubringen ist, so ist doch eine Bestätigung an Material einer noch nicht untersuchten Gruppe immerhin von Interesse, namentlich wenn, wie hier, wenig berücksichtigte Punkte hervorgehoben werden können. Kurze Notizen über die Nase sind an diesem Material von Keibel (1904 u. 1906) gemacht.

Wie aus der folgenden Beschreibung der Serien hervorgeht, findet die Entwicklung der Nase bei den untersuchten Catarrhinen statt, wie sie von Hochstetter (1891, 92), Keibel (1893), Tiemann

Fig. 1.

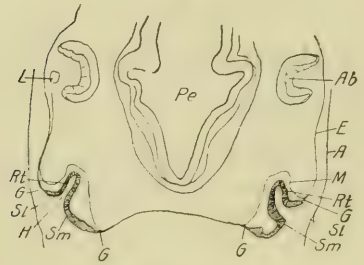

Fig. 2.

Fig. 1. *Macacus cynomolgus* Nr. 226. Schn. 7 I 9. *A* Amnion; *Ab* Augenblase; *L* Linse; *Pe* Prosencephalon; *E* Epidermis; *M* Rand des von der Epidermis abgelösten Mesoderms; *Rt* Riechtasche; *H* ihr Hals; *Sm* und *Sl* Spitze des inneren und des äußeren Hirnfortsatzes; *G* Grenze zwischen höherem und niederem Epithel. Vergr. 40 × 1/2.

Fig. 2. Idem; Schn. 6 III 8. *Cm* Concha media. Vergr. 40 × 1/2.

(1896), V. Mihalcovicz (1896), Peter (1901, 02) beschrieben worden ist. Die Vorstellung dieser Forscher weicht in einigen, nach Keibel, Peter und mir, nicht sehr tiefgreifenden Punkten von der der älteren

Fig. 3.

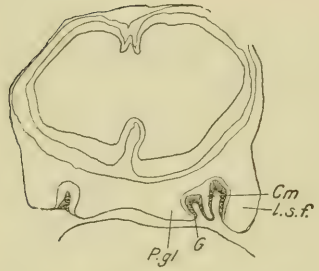

Fig. 4.

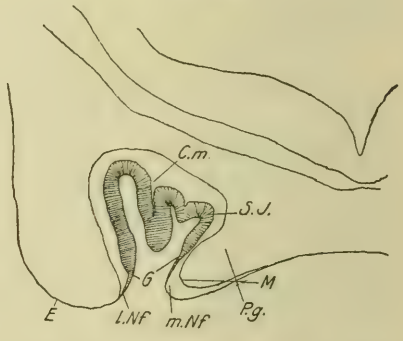

Fig. 3. *Macacus cynomolgus* Grete. *Cm* Concha media; *Pgl* Processus globularis; *lSf* äußerer Stirnfortsatz; *G* Grenze zwischen höherem und niederem Epithel. Vergr. 33 × 1/2. Schn. 5 V 2.

Fig. 4. *Macacus cynomolgus* Grete. Schn. 5 III. *Pg* Processus globularis (innerer Stirnfortsatz); *mNf* und *lNf* medialer und lateraler Nasenfortsatz (Peter); *G* Grenze zwischen den Epithelien; *M* Rand des vom Epithelium abgelösten Mesoderms; *Cm* Concha media; *S.J.* Sulcus Jacobsonii. Vergr. 95 × 1/2.

Autoren His (1880—85, 92, 1901), Dursy (1869), A. Kölliker (1860, 1883) u. a. ab. Auf die vor kurzem erschienene Arbeit Pohlmanns (1910) wird bei der Beschreibung der Präparate näher eingegangen (S. 413 u. S. 416).

Der jüngste mir zur Verfügung stehende Embryo, *Macacus cynomolgus* 226 (KEIBEL, 1906, Nr. 8) ist in bezug auf die Ausbildung des Geruchsorgans im Stadium der Riechtasche (PETER 1901, S. 51), an der Seite des Kopfes liegend. Riechtasche ist die vertiefte Riechgrube. Eine mäßig tiefe Riechgrube nennt sie KEIBEL (1906, S. 602). Hervorzuheben ist, daß die Riechtasche nicht in ihrer ganzen Länge eine einfache tiefe Rinne mit leicht verengertem Halse ist, sondern daß der dorsale Teil der lateralen Wand vom hinteren Teile (über vier Schnitte) vorgewölbt, möglicherweise die Anlage der Concha media ist (Fig. 1 und 2). Indem das Epithel — es ist dies bei den meisten untersuchten Embryonen der Fall — vom Mesoderm abgehoben ist (Fig.1 u. 2, *M*), muß auch an ein Kunstprodukt gedacht werden. Die übereinstimmende Lage beiderseits spricht dagegen (vgl. auch HIS, 1885, S. 47). Die Grenze zwischen höherem Sinnes- und niederem Epithel ist noch wenig scharf und liegt nicht an der Spitze des medialen und lateralen Nasenfortsatzes, sondern vor diesen. Der Riechgrube folgen noch drei Schnitte (6 II 3) mit einer soliden Verdickung des Epithels (vgl. S. 424).

Fig. 5 *a—c*.

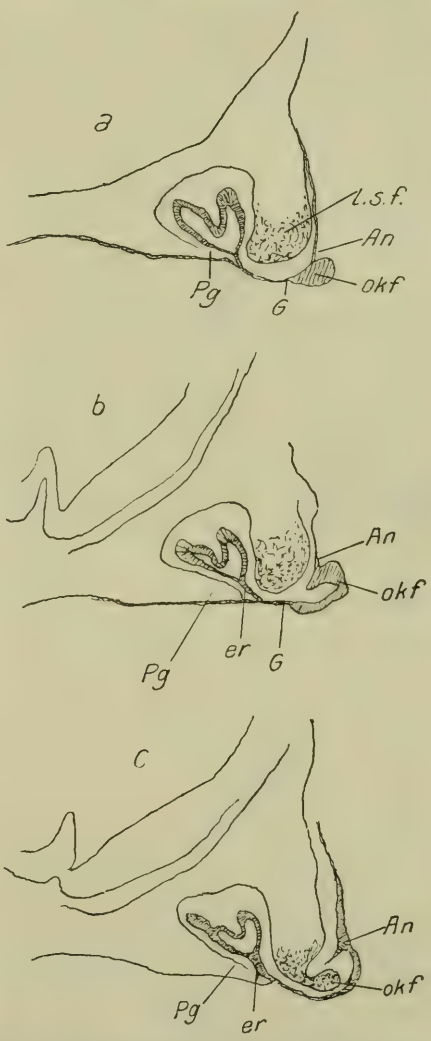

Macacus cynomolgus Grete. Drei aufeinanderfolgende Schnitte, von vorn nach hinten. 5 IV 2, 1 und III 7. *Okf* Oberkieferfortsatz; *lSf* lateraler Stirnfortsatz; *Pg* Processus globularis; *G* Grenze an der medialen Seite, zwischen Oberkiefer- und lateralem Nasenfortsatz; *An* Augennasenrinne; *eV* epitheliale Verklebung der Nasenfortsätze. Vergr. 25 × 1/1.

Von den Embryonen *Macacus cynomolgus* Grete (KEIBEL 1906,

Nr. 9) und August (KEIBEL, Nr. 10 »wohl auch *Macacus cynomolgus*«) ist das Geruchsorgan als epithelial geschlossener Blindsack ausgebildet und — entsprechend seinem geringeren Alter — bei Nr. 9 noch weiter geöffnet als bei Nr. 10.

Fig. 6.

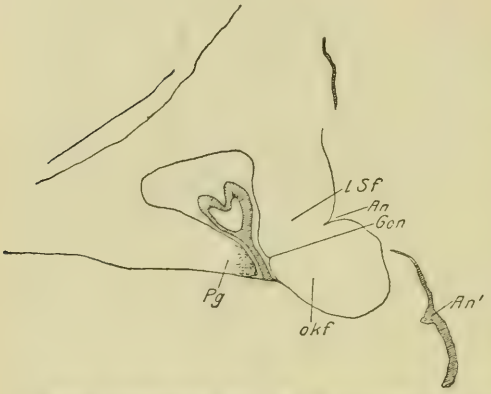

Macacus cynomolgus Grete. *Gon* Grenze zwischen Oberkiefer- und äußerem Nasenfortsatz; *An'* abgerissenes Epithelium mit Augennasenrinne. Vergr. 95 × ½. Schn. 5 III 4.

Fig. 7.

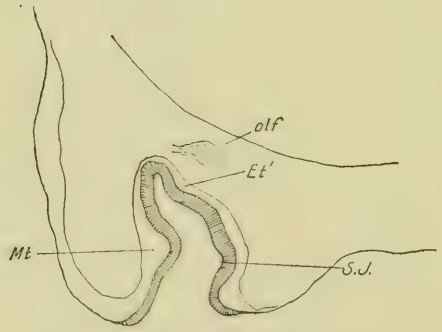

Macacus cynomolgus (»wohl auch«) August. *S.J.* Sulcus Jacobsonii; *Mt* Maxilloturbinale; *Olf* Olfactorius; *Et'* Concha media. Vergr. 95 × ½. Schn. 5 IV 2.

Die scharfe Grenze zwischen dem höheren Sinnes- und dem niederen Epithel (Fig. 4) ermöglicht es, mit PETER (1901, S. 35, 1902) von einem medialen und lateralen Nasenfortsatze im engeren Sinne zu reden. Die Concha media (Ethmoturbinale I PETER) ist über eine größere Strecke angelegt (Fig. 3, 4 u. 5). Sie entwickelt sich aus dem Dach der Nasenhöhle und reicht vom Ende der Nasenhöhle bis in den Bereich der JACOBSONschen Grube (Fig. 4). Indem das Dach, mehr nach vorn, nach oben und medial gerichtet ist (Fig. 3 u. 4), sieht PETER es als der medialen Wand entstammend an (1902 a). Bei den untersuchten Affenembryonen — namentlich, wenn der jüngste Embryo die natürlichen Verhältnisse wiedergibt — nimmt die Concha media von vornherein durch eine Einstülpung der dorsolateralen Wand der Nasenhöhle ihren Ursprung. Die Bildung des primitiven Gaumens ist erst eingeleitet: der Abschluß ist eine epitheliale (Fig. 5 u. 6). Die Verwachsung wird anfangs vom inneren und äußeren Nasenfortsatze gebildet (Fig. 5 *a*, *b* u. *c*), dann am Ende vom äußeren Nasen-, Oberkiefer- und inneren Nasenfortsatz (Fig. 6). Für *Echidna* gibt O. SEYDEL (1899, S. 456/57) an, daß bloß innerer und äußerer Nasenfortsatz den primitiven Gaumen herstellen; das-

selbe gibt TIEMANN (1896, S. 114) für die Fledermaus an. Da TIEMANN mehrere Säugetiere (Schaf, Rind, Schwein) untersuchte und keinen Unterschied in der Bildung des primitiven Gaumens bei diesen Tieren hervorhob, so bedürfen seine Beobachtungen weiterer Bestätigung (vgl. auch PETER 1901, S. 52). Diese Beobachtungen an Affen befinden sich in Übereinstimmung mit denen von KEIBEL und PETER und sind auch von HOCHSTETTER (1891, S. 150/51) als möglich erwähnt (vgl. auch S. 415). Die Abgrenzung des Oberkieferfortsatzes gegen den lateralen Nasenfortsatz beschränkt sich auf der inneren Seite auf einige Schnitte; darum ist an den Präparaten nicht genau zu sehen, wo die Beteiligung des lateralen Nasenfortsatzes an dem primitiven Gaumen endet.

Das Geruchsorgan liegt durch die Ausbildung des lateralen und medialen Nasenfortsatzes tiefer als im jüngeren Stadium (Fig. 1 u. 3).

Auf der rechten Seite ist außer der Concha media auch deutlich eine Ausbuchtung der medialen Wand vorhanden: der Sulcus Jacobsonii (Fig. 4, *S. J.*); auf der linken Seite ist nur eine Andeutung dieser Ausbuchtung zu finden (Schn. 5 V 4). Die Nasenhöhle endet als wirklicher Blindsack: eine solide Wand von Sinnesepithel dorsal von der Verklebung; dann verstreicht auch diese.

Die Nasengegend des Embryo August, Affe Nr. 5 (KEIBEL 1906, Nr. 10) stimmt sehr mit der des vorigen überein. Beiderseits findet sich ein Sulcus Jacobsonii (Fig. 7). An der lateralen Seite findet sich eine Vorwölbung (*Mt*), wahrscheinlich die erste Anlage des Maxilloturbinale. Aus dem Nasendach geht im inneren Teil der Nasenhöhle, genau wie beim vorigen Embryo, die Concha media als eine bedeutende Ausstülpung des Epithels hervor; nach vorn verstreicht sie beinahe. Es bleibt dann in der Gegend des Sulcus Jacobsoni eine flache Grube des oberen, schrägen Teiles der medialen Wand bestehen; hier treten Olfactoriusfasern zum Epithel (Fig. 7, *Et'*).

Die orale Wand des mittleren Stirnfortsatzes ist stärker gewölbt als bei Grete (vgl. auch Fig. 9 u. 10); diese Einschneidung ist bei menschlichen Embryonen stärker. Die gleichzeitige Beteiligung des lateralen Nasen- und des Oberkieferfortsatzes an der Bildung des Nasenblindsackes ist auch hier zu sehen (Schn. 5 I 4).

Der Affenembryo Wilhelm (KEIBEL 1906, Nr. 11 »wahrscheinlich auch ein *Macacus cynomolgus*«) zeigt einen bedeutenden Fortschritt in der Ausbildung der Nasengegend. Der Nasenblindsack ist weiter nach vorn geschlossen, und es ist ein mesodermaler Abschluß der Nasenhöhle, ein primitiver Gaumen, entstanden. Obgleich der

Erhaltungszustand des Embryo ein schlechter ist, kann man doch auch hier sehen, daß äußerer Nasen-, Oberkiefer- und innerer Nasen-

Fig. 8.

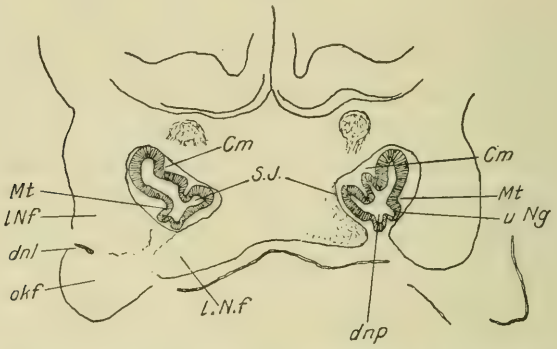

Macacus cynomolgus (wahrscheinlich) Wilhelm. *Cm* Concha media; *Mt* Maxilloturbinale; *uNg* unterer Nasengang; *dnp* Ductus nasopalatinus; *S.J.* Sulcus Jacobsonii; *dnl* Ductus nasolacrimalis. Vergr. 33×3/4. Schn. 8 IV 5.

fortsatz an dem Abschluß der Nasenhöhle teilnehmen (Fig. 8). Man sieht auch hier, daß der Processus globularis weit lateralwärts — oral

Fig 9.

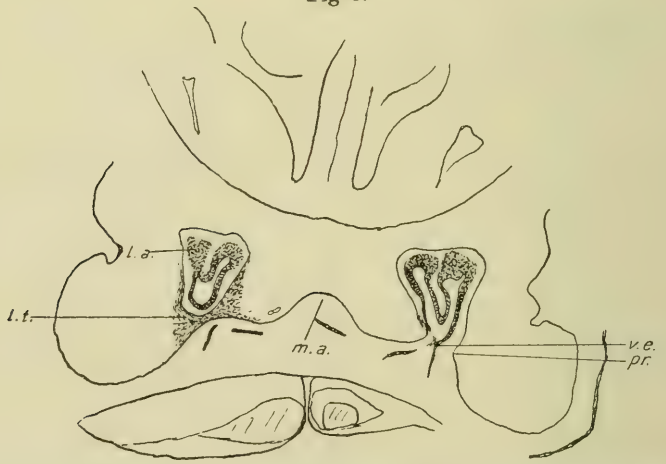

Macacas cynomolgus Wilhelm. *lt* Lamina terminalis; *ve* verklebte Epithelien; *Cm* Concha media; *e.a.* Ende der lateralen Ausstülpung der Nasenhöhle; *m.a.* starke mediale Einbuchtung. Vergr. 33×3/4. Schn. 8 I 5.

vom lateralen Nasenfortsatz — ausgreift, um dem Oberkieferfortsatz zu begegnen (8 V 2). Diese Beobachtung ist, wie gesagt, in Übereinstimmung mit den Auffassungen Keibels (1893, S. 476) und Peters

(1902) und auch von Hochstetter (1891, S. 150/51 und 1892, S. 182, Embr. 11 mm) für möglich gehalten. Tiemann (1896, S. 114) gibt für die Fledermaus und das Rind an, »daß der Oberkieferfortsatz sich nicht direkt an der Bildung der inneren Choanen beteiligt« (s. S. 413). Eine primitive, offene Choane ist noch nicht gebildet. Die Epithelien sind miteinander verklebt, nicht gedehnt. Eine eigentliche Membrana bucconasalis (Hochstetter 1891, S. 149) ist also nicht vorhanden.

Der Name »primitiver Gaumen« ist hier in dem gebräuchlichen Sinne, also identisch mit prämaxillärem Gaumen genommen. Hierzu muß jedoch bemerkt werden, daß Dursy (1869), der diesen Namen prägte (S. 146), ihn in ein wenig anderer Bedeutung verwendete. Primitiven Gaumen nennt er den ganzen primitiven Nasenboden, welcher aus dem prämaxillaren Gaumen, der primitiven Choane und der Lamina terminalis besteht. (S. 146/47, S. 152.) S. 156 heißt es: »Ursprünglich wird der primitive Gaumen in seiner ganzen Länge durch die primitiven Gaumenspalten durchsetzt, welche auch den unteren Umfang der äußeren Nasenlöcher durchbrechen und eine Kommunikation der Nasenhöhlen mit der primitiven Mundhöhle gestatten. Hierauf schließen sich diese Spalten in ihrem vorderen und ihrem hinteren Teil und nur ihre mittlere Partie erhält sich.«

Fig. 10.

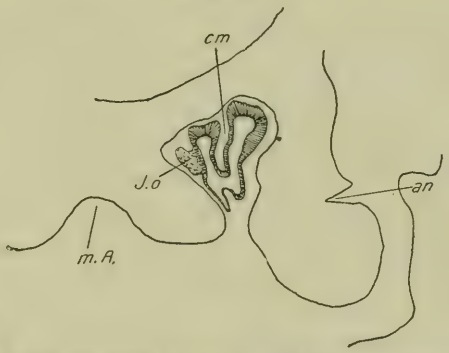

Macacus cynomolgus Wilhelm. *J.O.* Ende des Jacobsonschen Organs; *Cm* Concha media; *mA* starke mediale Ausbuchtung. Vergr. 33 × 3/4. Schn. S II 4.

Mit diesem epithelialen Abschluß endet die Nasenhöhle nicht. Mehr einwärts erscheint vielmehr noch eine mesodermale Verbindung (Fig. 9, *l. t*) des Oberkieferfortsatzes mit dem inneren Nasenfortsatze. Da wo der primitive Gaumen endet, wird die mediale Oberfläche des Oberkieferfortsatzes nicht ganz flach; es bleibt ein dem Processus globularis zugekehrter Fortsatz bestehen, welcher einwärts spitzer wird (Fig. 9, *pr*) und dann mit dem inneren Nasenfortsatze verschmilzt (vgl. S. 459). Diese Scheidewand ist die Lamina terminalis, sie trennt hier die Regio olfactoria von der Regio respiratoria. Man muß sich die Frage vorlegen, ob die Lamina terminalis in derselben Weise gebildet wird wie der primitive Gaumen. Der Embryo Wilhelm gibt keine Antwort darauf: da noch keine primitive Choane gebildet ist, muß es unentschieden bleiben, ob ein Teil der Verklebungszone die Lamina terminalis hervorgehen läßt.

Dafür spricht kaum, daß das Relief des Teiles der Nasenhöhle des Embryo Wilhelm, der von der Lamina terminalis begrenzt wird, übereinstimmt mit dem distalen Teile der Nasenhöhle des Embryo August, welcher epithelial abgeschlossen ist. Da jedoch die Regio olfactoria bei Affenembryonen sehr rudimentär ist, so muß diese Frage an anderen Säugetierembryonen untersucht werden (s. S. 424). Das Maxilloturbinale ist deutlicher als beim vorigen Embryo, auch der untere Nasengang ist angelegt (Fig. 8, *Mt*, *uNg.*). Ein Sulcus Jacobsonii ist beiderseits vorhanden; auch die Concha media. Die Vergleichung der Fig. 10 mit den Fig. 8 u. 9 lehrt, wie beim Verschwinden des JACOBSONschen Organs (Fig. 10) aus Fig. 8 die Fig. 9 hervorgeht; diese stimmt überein mit den Fig. 6—4 des Embryo Grete. Wenn wir in Betracht ziehen, daß bei Embryo Grete bloß auf einer Seite und in schwacher Ausbildung der Sulcus Jacobsoni vorhanden ist, daß also die Anlage des JACOBSONschen Organs wahrscheinlich auf der Höhe der Ausbildung dieses Stadiums stattfindet, dann scheint es mir berechtigt, die Vorwölbung des Daches (Fig. 2) beim Embryo 226 als Anlage der Concha media zu deuten, wenn zwar die Anlage hier (namentlich auf der linken Seite) sehr weit lateral liegt. Die Lage der Concha media bei den Embryonen Grete, August und Wilhelm ist mehr in Übereinstimmung mit derjenigen beim Kaninchen (Beobachtungen PETERS) als die beim Embryo 226 (vgl. S. 411). Die Untersuchung mehrerer Exemplare des Stad. 226 kann hier die Entscheidung bringen.

Diese hier in Übereinstimmung mit HOCHSTETTER, KEIBEL, PETER u. a. gegebene Darstellung der Entwicklung der primitiven Nasenhöhle wird nicht geteilt von POHLMANN (1910). Er schreibt (S. 645): »ich habe die Überzeugung gewonnen, daß die Facettenfläche des Riechfeldes wahrscheinlich weniger durch Vorwölben des Randes als durch plastische Wachstumsenergie des Epithels den in der Kopfmasse, d. h. hinter der Ectodermmaske liegenden Nasenschlauch erzeugen wird.« Den Vorgang der Bildung des Nasenschlauches beschreibt er dann weiterhin (S. 646): » . . . die Zellen des Riechfeldes hätten kraft lebhafter Teilung einen schmalen Epithelsack erzeugt, während der Rand der Riechfacette an der Gesichtsfläche fast unverändert blieb, höchstens sich ein klein wenig zusammenzog.« Ein bei POHLMANN mehrmals wiederkehrendes Argument gegen die Verklebungs- und Verwachsungsauffassung von Gesichtsfortsätzen ist die Kleinheit des Objekts (S. 639, 640, 647). Mir scheint, für die Berechtigung der Auffassung POHLMANNS sind andere Beobachtungen

und Argumente nötig, als die, welche er mitteilt. Zwischen den Stadien seiner Modelle Fig. 2 u. 3 (Taf. XII) liegen gerade die Stadien, welche die Umbildungsvorgänge zeigen, wie er selbst auch angibt (S. 645), aber nicht an Schnitten beschreibt oder abbildet. Sein Embryo II »zeigt das Riechfeld gleich einer Facettenfläche ausgeprägt, welches innerhalb eines niedrigen Randwulstes etwas konkav eingesunken ist.« Beim Embryo III sind: »anstatt der flachen Riechfelder zwei Nasenlöcher vorhanden, welche in die blind geschlossenen Nasenschläuche hinter der Ectodermmaske führen.« Stadien, bei welchen das Riechfeld in eine Riechgrube oder in eine Riechtasche umgebildet ist, beschreibt er nicht. Auch die epitheliale Verklebung findet in seiner Auffassung keine Verwertung. Daß die Verklebung der Ränder bei folgenden Stadien nicht bloß eine relative, sondern eine absolute Verengerung des Eingangs in den Blindsack mit sich führt, hat Peter (1901, S. 51, 52; 1902a, S. 341; 1902, S. 552) durch direkte Messungen nachgewiesen. Zusammenfassend kann man sagen, daß die bei der Bildung der Nasenschläuche zu beobachtenden Tatsachen von Pohlmann nicht verwertet werden, und daß er die für seine Auffassung nötigen Beobachtungen, z. B. einen kolbig angeschwollenen, in die Tiefe dringenden, epithelialen Wachstumspfropf nicht erwähnt.

Die Beobachtung der Affenserien führt m. E. also zu der von Hochstetter, Keibel, Peter u. a. gegebenen Vorstellung von der Bildung des Nasenblindsacks. Man muß dabei annehmen, daß die Riechtasche bis in die Mundhöhle führt, sonst könnte die primitive Choane nach der Blindsackbildung nicht in die Mundhöhle durchbrechen, und man müßte annehmen, daß der Blindsack nach seiner Bildung nach hinten wüchse. Meine Beobachtungen sprechen für die erstere Auffassung.

In bezug auf diesen Punkt sind Hochstetter, Keibel, Tiemann und Peter nicht ganz klar. Hochstetter (1891, S. 146) schreibt: » . . . daß eine Nasenfurche im Sinne der Autoren als eine zwischen Mund- und Nasenhöhle die Kommunikation vermittelnde Spalte nicht zur Entwicklung kommt«. Und S. 147: »Nun legen sich am hinteren Ende der Nasengrube ihre beiden Begrenzungsränder aneinander und verschmelzen miteinander, so zwar, daß nun der hinterste Abschnitt der Nasentasche in einen kurzen Blindsack umgewandelt erscheint.« Die Verwachsungszone zeigt z. B. Hochstetters Fig. 3, S. 146. Schon das Stadium II besitzt »einen kurzen Blindsack«. Keibel (1893) schreibt S. 476: »Die Nasenhöhle ist bei den von mir

untersuchten Säugern und dem Menschen ein blindes Säckchen. In diesem Stadium gibt es also keine Rinne, welche die primitive Mundhöhle mit der primitiven Nasenhöhle verbindet.« Dies ist gewiß richtig, aber vor »diesem Stadium« gab es doch ein Stadium mit der Riechtasche und der Riechgrube[1]. Peter (1901, S. 50, 51) beschreibt das Nasenfeld, die Riechgrube, die Riechtasche und den Blindsack; letzterer läßt durch Durchbruch in die Mundhöhle die primitiven Choanen entstehen. Die Darstellung, welche His 1901 von der Entwicklung der Nasenhöhle gegeben hat (S. 361—371), nähert sich sehr der von Hochstetter gegebenen und ist in diesem Punkte klarer. Er schreibt S. 362: »Man kann auf der Entwicklungsstufe (der Riechspalte, d. h. -tasche) den Nasenraum mit dem Spaltraum vergleichen, der zwischen den Deckeln eines Buches liegt, dessen Inhalt herausgerissen ist. Der ausgeweitete Raum unter dem Buchrücken entspricht der Regio olfactoria der Nasenspalte. Denkt man sich die beiden Buchdeckel mit ihren langen Rändern verklebt, so bleiben zwei einander gegenüberstehende Zugänge zur zwischenliegenden Spalte übrig, die wir mit dem Nasenloch und der primären Choane vergleichen können« (vgl. auch 1901, S. 364). Dieser letzte Satz ist nach den Untersuchungen von Hochstetter, Keibel, Peter, Tiemann, nicht richtig, aber aus den beiden Sätzen geht hervor, daß die Riechspalte mit der Mundhöhle in Verbindung war. Dies gibt auch V. Mihalcovicz für einen 20 mm langen Katzenembryo an (1896, S. 227; vgl. jedoch auch S. 233).

Auch O. Hertwig (1906, S. 573) sind die Ausführungen Hochstetters nicht ganz klar geworden. Er interpretiert sie in folgender Weise: statt einer offenen Nasenrinne wie beim Hühnchen, »entsteht eine in das Mesenchym einschneidende Epithelleiste, welche den inneren Nasenfortsatz von dem äußeren Nasen- und dem Oberkieferfortsatz trennt«. Und »späterhin höhlt sich die Epithellamelle in ihrer Tiefe, vom Riechsäckchen beginnend aus, so daß letzteres zu einem tiefen Blindsack wird, mit seinem Grund bis nahe ans Epithel des Mundhöhlendaches reicht, aber von ihm noch längere Zeit durch eine erst dickere, später sich immer mehr verdünnende, epitheliale Verschlußplatte, Hochstetters Membrana bucco-nasalis, getrennt ist«. Hier hat m. E. die weniger klare Vorstellung Hochstetters

[1] Aus dem soeben erschienenen Handbuch (1911) geht hervor, daß Keibel hier die jüngsten Stadien meint. Dieses »blinde Säckchen« ist dann ein anderes als Peters Riechblindsack, der nach der Verklebung entsteht (vgl. auch S. 424).

zu einer unrichtigen Wiedergabe des Vorganges der Nasenhöhlenbildung geführt.

Wenn man nicht annimmt, daß die Riechtasche, also vor der Bildung des Blindsackes, mit der Mundhöhle in Verbindung ist, dann kann — wenn der Blindsack durch Verklebung von hinten nach vorn von den Rändern der Tasche zustande kommt — später die Zerreißung der Membrana bucconasalis die Nasenhöhle nicht mit der Mundhöhle verbinden. Dann muß man ein selbständiges Wachsen des Blindsackes nach hinten annehmen (Pohlmann), kann dann

Fig. 11 *a—e*.

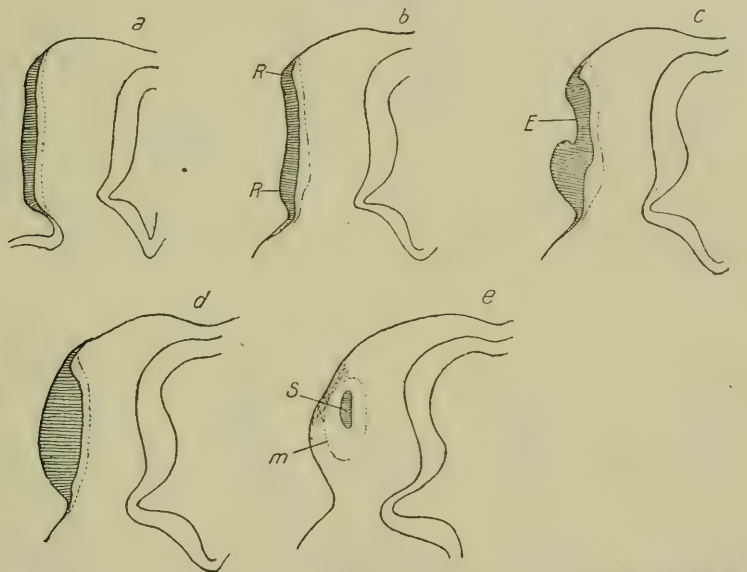

Mus decumanus. Emb. D, 5 mm, transversal. Schn. 1 V 3, 1 IV 30, 1 IV 27, 1 IV 25, 1 IV 21. *M* Rand des zurückgezogenen Mesoderms. Vergr. 50 × 3/4.

aber nicht die epitheliale Verbindung des Blindsackes mit der Mundhöhle und die leichte Einziehung zwischen den lateralen und medialen Nasenfortsätzen (Hochstetters Fig. 3 und S. 147, 1891) erklären.

Was die abweichende Bildungsweise der primitiven Choane bei *Echidna* betrifft, d. h. ohne Bildung des Blindsackes, so möchte ich mit Peter (1901, S. 54) die Möglichkeit offen lassen, daß das betreffende Stadium in der Reihe gefehlt hat (vgl. O. Seydel 1899, S. 456).

Die Affenembryonen, 226, Grete und August, besitzen eine offene Riechtasche und einen weniger und mehr epithelial geschlossenen

Blindsack. An Embryonen anderer Säuger der hiesigen embryologischen Sammlung machte ich Beobachtungen an jüngeren Stadien.

So fand ich bei Serien A, B und R von *Mus decumanus* mit

Fig. 12 *a—f*.

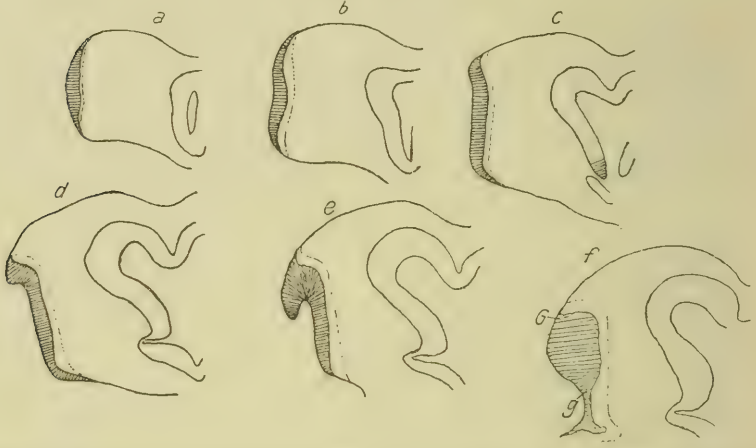

Mus decumanus. Emb. C, 5 mm, transversal. Schn. 1 VIII_1 2, 1 VII_2 8, 1 VII_2 2, 1 VII_1 6, 1 VII_1 4, 1 VII_1 1. Vergr. $50 \times 3/4$.

Fig. 13 *a—e*.

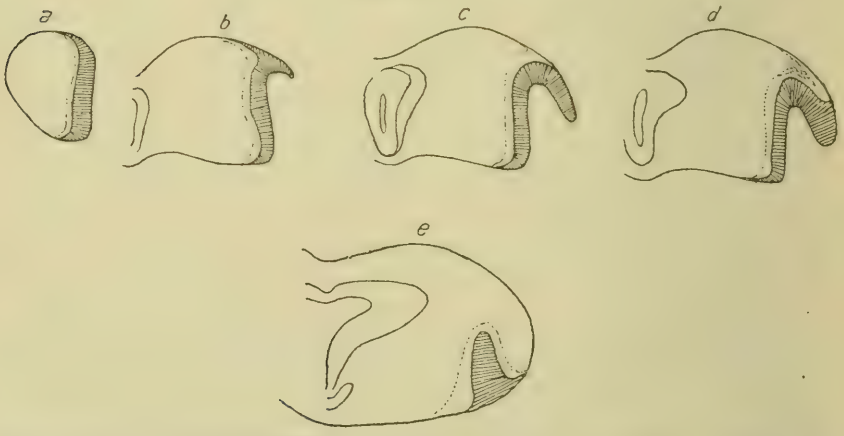

Derselbe Embryo. Andere Körperhälfte. Schn. 1 VIII_2 1, 1 VIII_1 6, 1 VIII_1 3, 1 VIII_1 1, 1 VII_2 5. Vergrößerung $50 \times 3/4$.

geschlossenem Medullarrohr, primären Augenblasen ohne Anlagen der Linse noch keine Riechfelder.

Bei Serien D und C von 5 mm, 10 μ mit offener Linsengrube[1]

[1] Auch beim Schwein tritt nach KEIBEL (1897, Nr. 64, Fig. 11) die erste Anlage des Geruchsorgans zugleich mit der ersten Anlage der Linse auf.

zeigt sich die erste Anlage des Geruchsorgans. Es ist beim Embryo D (Fig. 11) ein epitheliales Feld mit leicht gehobenen Rändern (Fig. 11*b*, *R*); nach hinten findet sich auf einigen Schnitten eine unregelmäßige Einsenkung (Fig. 11*c*, *E*). Das Riechfeld endet mit einer massiven Epithelverdickung, von welcher der letzte Schnitt frei im Mesoderm liegt (Fig. 11*d* u. *e*, *S*). Auf der anderen Seite finden sich zwei freie Schnitte, und die Einsenkung ist weniger ausgesprochen. Beim Embryo C ist die Entwicklung weiter geschritten. Auf der rechten Seite (Fig. 12*a—f*) findet sich das Riechfeld mit wenig aufstehenden Rändern (*a—c*); mehr nach hinten überragt der laterale Rand das Riechfeld. Auf der linken Seite ist dieser laterale Nasenfortsatz noch weiter ausgebildet (Fig. 13*b—d*). Das Geruchsorgan endet

Fig. 14 *a—f*.

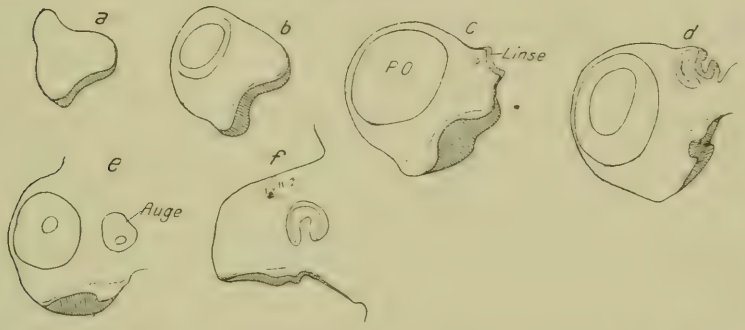

Mus decumanus. Emb. T, 5 mm, sagittal. Schn. 1 I 18, 1 I 23, 1 II 5, 1 II 9; 1 VI 20, 1 VII 3 (*e* und *f* andere Körperseite). Vergr. 50 × 1/2.

beiderseits — in 6 bzw. 7 Schnitten — mit einer dreieckigen Epithelverdickung, welche mit dem Epithel des Kopfes verbunden ist (Fig. 13*e*). Aus der Vergleichung der beiden Seiten dieses Embryo geht hervor, daß der äußere Nasenfortsatz sich von hinten nach vorn entwickelt. Von der hier ausgebildeten Riechgrube ist also die mediale Wand das ursprüngliche Riechfeld; die laterale Wand wird vom äußeren Nasenfortsatz gebildet. Die Verhältnisse der Embryonen D und C sind nicht ohne weiteres miteinander im Einklang; bei D endet das Geruchsorgan mit einer ein bis zwei Schnitte dicken, frei im Mesoderm liegenden epithelialen Wand, beim Embryo C ist diese mit dem Epithel der Körperwand verbunden.

Einfache Bilder zeigen auch Sagittalschnitte des Embryo T von 5 mm (offene Linsengrube); das Geruchsorgan ist ein verdicktes, wenig gebogenes epitheliales Riechfeld, das noch ganz mit dem

Epithel der Kopfwand verbunden ist (Fig. 14). Die Sagittalschnitte des wenig älteren Embryo N, 6,5 mm, abgeschnürte Linse, sind in Übereinstimmung mit dem Embryo D (Fig. 11*e*); die Anlage endet mit einer frei im Mesoderm liegenden Anschwellung.

Fig. 15 *a—c.*

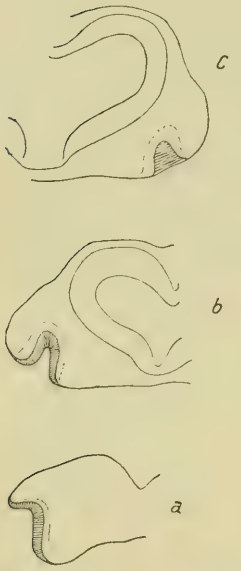

Mus decumanus. Emb. M, 6,5 mm, transversal. Schn. 2 IV 9, 2 III 14, 2 III 3. Vergr. 50 × ½.

Die Bilder der transversalen Serie M, 6,5 mm, schließen direkt an diejenigen bei den Fig. 12 und 13 des Embryo C an; die offene Riechgrube ist vollständig entwickelt (Fig. 15*a, b*) und endet mit einer fünf Schnitte (10 μ) dicken, soliden epithelialen Anschwellung, welche mit dem Munddach verbunden ist (Fig. 15*c*).

Vom Embryo *L* 6,5 mm ist die Riechgrube eine kurze Strecke weit geschlossen. Hinten, wo die Grube schon niedriger und schmaler wird (Fig. 16*a*), nähern sich Processus globularis und äußerer Nasenfortsatz und verschmelzen epithelial (Fig. 16*b*). Weiter einwärts erscheint die vordere Spitze des Oberkieferfortsatzes, der sich der Verwachsungsstelle anlegt (Fig. 16*c*) und mit ihr verwächst (Fig. 16*d,e*). Das Geruchsorgan liegt hier frei im Bindegewebe und endigt mit einer 5—6 Schnitte dicken epithelialen Anschwellung. Dieser abgeschlossene Teil des Geruchsorgans ist die selbständige Regio olfactoria. Die Bildung der Lamina terminalis geht hier der des

Fig. 16 *a—e.*

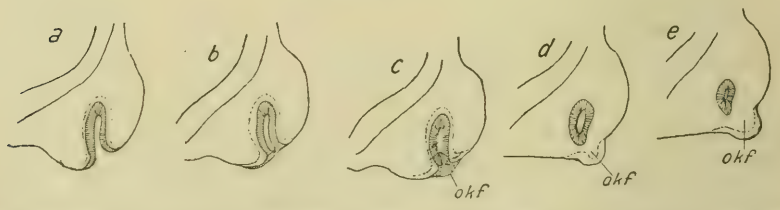

Mus decumanus. Emb. *L*, 6,5 mm, transversal. Schn. 2 VI 12, 2 VI 9, 2 VI 7, 2 VI 3, 2 VI 1 *Okf* Oberkieferfortsatz. Vergr. 50 × ½.

primitiven Gaumens voraus. Beim Embryo E (angeblich) 6,25 mm ist ein mesodermaler, primitiver Gaumen ausgebildet, auch eine mesodermale Lamina terminalis, aber noch keine offene Choane; das

Ende des Geruchsorgans bildet eine fünf Schnitte dicke, solide, epitheliale Anschwellung. Übereinstimmende Beobachtungen sind an den Embryonen O und F von 7,7 und 8,1 mm zu machen. Die

Fig. 17 *a—d*.

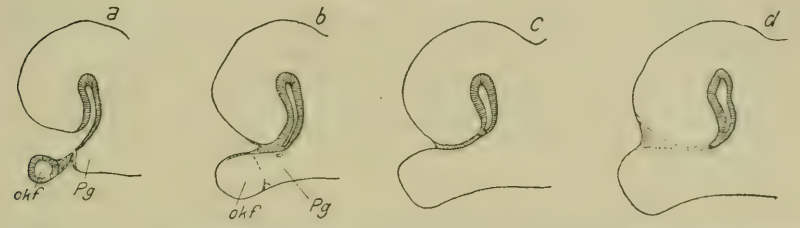

Mus decumanus. Emb. G, 10 mm, transversal. Schn. 6 II 13, 6 II 10, 6 II 7, 6 II 2. *Okf* Oberkieferfortsatz; *Pg* Processus globularis. Vergr. 50 × 2/3.

Fig. 18.

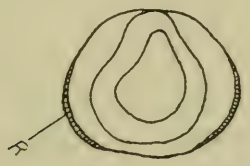

Talpa europaea. Embryo O, 1 IV. *R* Gegend der ersten Anlage des Riechfeldes. Vergr. 50 × 1/1.

Fig. 19 *a—c*.

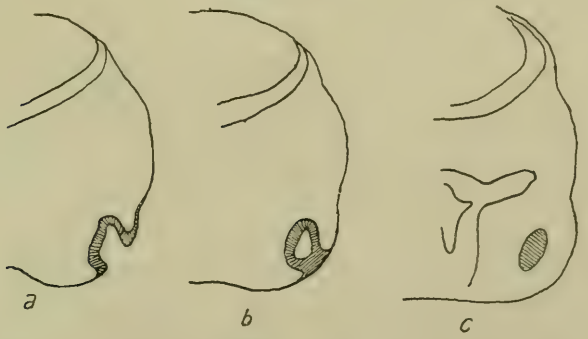

Talpa europaea. Emb. A, 4 mm, transversal. Schn. 1 V 14, 11 und 4. Vergr. 50 × 3/4.

Bildung des primitiven Gaumens gibt die Fig. 17, Embryo G 10 mm wieder (vgl. auch S. 432).

Die Besonderheit der freien Endigung im Mesoderm der ersten Anlage des Geruchsorgans, wie sie Embryo D zeigt, zeigen auch

zwei sehr junge Stadien von *Talpa*-Embryonen unserer Sammlung. Beim Embryo A, 4 mm, mit offener Linsengrube, ist schon beiderseits eine Riechgrube ausgebildet (Fig. 19*a*), diese schließt sich nach hinten epithelial (vier Schnitte zu 10 μ eine Seite), Fig. 19*b* und endigt als solide, epitheliale, frei im Mesoderm liegende Anschwellung von sechs Schnitt Dicke (auf der einen Seite). Embryo B, 4 mm, mit offener Linsengrube, stimmt mit A überein. Beim Embryo AA, angeblich 3 mm, mit offener Linsengrube, ist die Entwicklung des Geruchsorgans etwas weiter vorgeschritten; es geht dies aus der Tabelle hervor:

	Offene Riechgrube	Mit einem Lumen und mit der Kopfwand verbunden	Solide und mit der Kopfwand verbunden	Solide und frei im Mesoderm
A (1 Seite)	9+x	4	1	6
B	9 a 10	2	2	2
B	9 a 10	4	keine	5—6
AAr	18+6[1]	2	2	2
AA	15+5[1]	2	2	2

Aus diesen Beobachtungen geht hervor, daß die offene Riechgrube dadurch zustande kommt, daß die laterale Wand des Kopfes über das Riechfeld sich vorwölbt. Diese Ansicht ist auch von Dursy (S. 130), His (1885, S. 49) und Hochstetter (1891) vertreten. Welche Bedeutung in diesen jungen Stadien das solide epitheliale Ende des Geruchsorgans hat, hoffe ich bald nach Herstellung neuer Serien und Modelle auseinandersetzen zu können. In der Literatur finde ich über diesen Punkt keine Angaben[2].

Die frühe Anlage und die selbständige Bedeutung der Lamina terminalis ist schon von Dursy (1869) für das Rind, Schaf, Schwein und den Menschen, von Seydel für *Echidna* festgestellt. Dursys Angabe finde hier einen Platz; er schreibt, S. 154: »In früher Zeit der Entwicklung münden die beiden Nasenhöhlen ihrer ganzen Länge nach durch eine ihren Boden durchbrechende Spalte in den unter ihnen liegenden vorderen Abschnitt der verlängerten primitiven Mundhöhle. Alsbald jedoch schließt sich der vordere Teil dieser Spalte infolge einer Verwachsung des mittleren Stirnfortsatzes mit den vor-

[1] Die Nasengegend fängt mit einer leichten Epithelverdickung der Kopfwand an.

[2] Ich werde dann auch die Vorstellung von Keibel im soeben erschienenen zweiten Bande des Handbuches der Entwicklungsgeschichte des Menschen (1911) berücksichtigen (vgl. S. 418).

deren Enden der Oberkieferfortsätze (Taf. I, Fig. 4). Den dahinterliegenden noch offenen Teil der Spalten nannte ich, um einen kurzen Ausdruck zu haben, primitive Gaumenspalten. An jeder derselben unterscheide ich wieder eine vordere und eine hintere Hälfte. Die vordere Hälfte bleibt offen und erhält sich nach der Bildung des bleibenden Gaumens in geringer Entfernung über demselben als ein Teil der untersten Partie der Nasenhöhle (s. oben). Was dagegen die hintere Hälfte betrifft, so tritt im Grunde derselben eine Verwachsung der Nasenscheidewand mit der Seitenwand der Nasenhöhlen ein, wodurch dieselben einen eigenen von dem späteren Gaumen völlig unabhängigen Boden gewinnen (Taf. II, Fig. 7)[1].« Und weiter: »Dieses Verhalten der hinteren Hälfte der Nasenhöhle erinnert an ein ähnliches, wie ich es für das vordere Ende der Nasenhöhlen beschrieben und auf Taf. III, Fig. 11, abgebildet habe. Auch dort bildet sich der Nasenhöhlenboden ohne Dazwischenkunft des späteren Gaumens, einfach durch Verwachsung der Nasenscheidewand mit den seitlichen Stirnfortsätzen und den Oberkieferfortsätzen« usw. Vgl. auch S. 2, S. 97 (Taf. V, Fig. 13, 14, 15; Taf. IV, Fig. 11, 12, 13). Und S. 98, wo es heißt: »Vergleicht man damit (d. h. mit Schnitten vom Rind) die Frontalschnitte menschlicher Embryonen (Taf. VIII, Fig. 8 und Taf. VII, Fig. 13, 14), so läßt sich ein ähnlicher Plan der Nasenbildung nicht verkennen.« Und: »Der Unterschied von den Säugetieren besteht aber darin, daß die als Nasenrachengang abgeschiedene Nasenhöhlengegend weitaus die größere ist, während die Regio olfactoria nur als ein unansehnlicher Rest übrig bleibt, welcher die Uranlage des Sinus sphenoidalis darstellt.«

Abbildungen gibt Dursy bloß von älteren Stadien. Das interessante Stadium Wilhelm (Fig. 9) stimmt mit Stadien 42 u. 43 von *Echidna* überein (S. 452 u. 455, Fig. 5 u. 7); Seydel schreibt: »Der Schnitt *H* ist durch das hintere nischenförmige Ende des Cavum nasale gelegt. Auch hier findet sich eine auf wenigen Schnitten nachweisliche Zellbrücke (*é*), die das Epithel des Nasenbodens mit dem des Mundhöhlendaches verbindet. Dieser Befund weist darauf hin, daß der Boden für das hintere nischenförmige Ende der Nasenhöhle dadurch verlängert wird, daß der medianwärts stehende Rand des Oberkieferfortsatzes mit dem gegenüberliegenden Teile des inneren Nasenfortsatzes verschmilzt unter teilweiser Verlegung des spaltförmigen Zuganges zur taschenförmigen Riechgrube.« Vgl. auch S. 456

[1] Sperrung von mir.

unten: »Zwischen der Anlage der Schlußplatte (Lamina terminalis), die nur eine geringe Längsausdehnung erreicht, und dem primitiven Boden *s. s.* bleibt ein Rest des spaltförmigen Zuganges als eine kurze, enge Öffnung erhalten, welche die Apertura nasalis interna vorstellt.« Mit der Auffassung von Seydel und Dursy stimmt also meine Angabe über die Verhältnisse des Embryo Wilhelm (S. 416) überein.

Fig. 20.

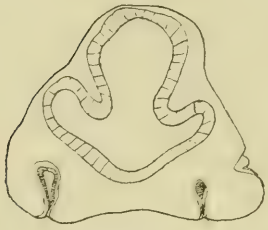

Talpa europ. Emb. BB. Schn. 2 IV 15. Ende der Nasenhöhle. Vergr. $^{25}/_{1} \times {}^{3}/_{4}$.

In Abweichung von diesen Autoren schreibt Blendinger (1904) ohne weitere Ausführung über das Cribrum oder die Siebbeinzone, daß »bei den Säugetierembryonen die epitheliale Nasenscheidewand caudalwärts in die Keilbeinzone hineinwächst« (S. 453).

Fig. 21 *a*—*d*.

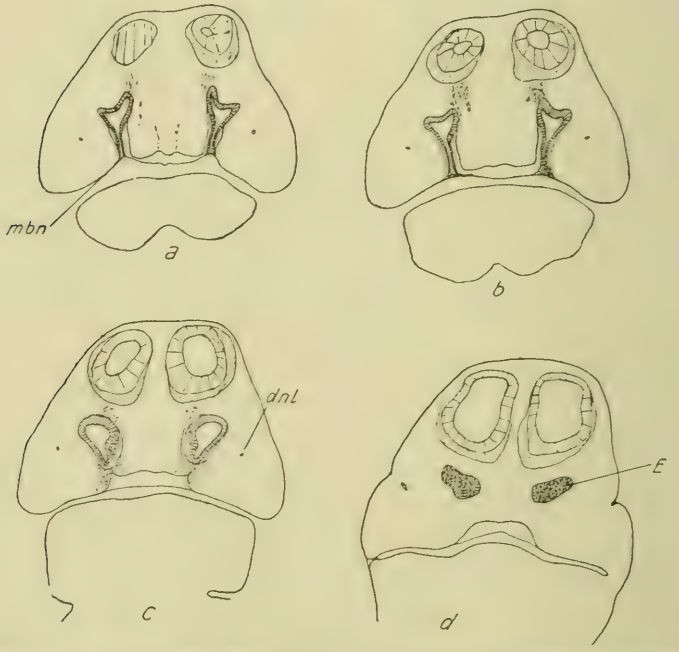

Talpa europaea. Emb. LL. *mbn* Memb. bucconas.; *dnl* Ductus nasolacrimalis; *E* solides epitheliales Ende der Nasenhöhle. Schn. 3 II 1, 3 II 23, 3 II 16, 3 II 6. Vergr. $25 \times {}^{3}/_{4}$.

An Embryonen von *Talpa europaea*, *Mus decumanus* und *Canis familiaris*, welche im erwachsenen Zustande eine wohlausgebildete

selbständige Regio olfactoria haben, versuchte ich, die Bildung der Lamina terminalis zu verfolgen (vgl. S. 416). Die Untersuchung der *Talpa*-Serien der embryologischen Sammlung des hiesigen Instituts ergab folgendes. Beim Embryo BB, angeblich 4 mm, doch wahrscheinlich älter (>4 <6), ist das Geruchsorgan ein epithelial geschlossener Blindsack; das Ende des Blindsackes ist durch einen Epithelstrang mit dem Mundhöhlendach verbunden (Fig. 20). Es sind also weder primitiver Gaumen noch Lamina terminalis ausgebildet; das Stadium stimmt überein mit August (S. 413). Vom folgenden Embryo LL. 7,4 mm, ist die Ausbildung der Nase bedeutend weitergeschritten. Dieses Stadium stimmt überein mit Wilhelm. Es findet sich ein mesodermaler primitiver Gaumen, aber noch keine offene Choane. An einer Stelle (Fig. 21*a*) ist der epitheliale Teil des Nasen-

Fig. 22.

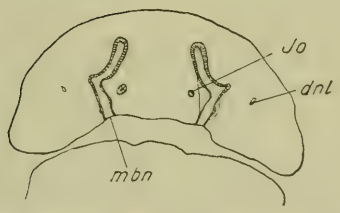

Talpa europaea. Emb. GG. Schn. 3 VI 16. *mbn* Memb. bucconasalis; *Jo.* Jacobsonsches Organ. Vergr. $^{25}/_{1} \times {}^{3}/_{4}$.

Fig. 23.

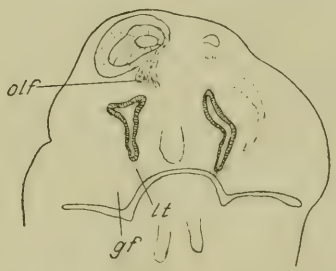

Talpa europaea. Emb. E. Schn. 2 V 10. *Olf* Olfactorius; *lt* Lamina terminalis; *Gf* Gaumenfortsatz. Vergr. $^{25}/_{1} \times {}^{3}/_{4}$.

blindsackes sehr dünn; hier wird die Choane entstehen. Nach hinten wird die epitheliale Wand wieder dicker (2 Schn. Fig. 21*b*), dann folgt die mesodermale Lamina terminalis (Fig. 21*c*), und das Geruchsorgan endet mit einem sieben Schnitte (bis 10 μ) dicken, soliden epithelialen Abschluß (Fig. 21*d*). Im Gebiet der Figur 21*a*–*c* treten die Olfactoriusfasern zu der Nasenschleimhaut hinunter.

Das Stadium GG 7,5 mm stimmt sehr mit dem vorigen überein, besitzt eine schöne, gedehnte Membrana bucconasalis (Fig. 22) und eine offene Choane; sein hinterer Rand geht sofort in die mesodermale Lamina terminalis über, und diese schließt mit einem sechs Schnitte dicken soliden Epithelstab ab. Die Embryonen MM 8 mm und D $8^{1}/_{2}$ mm zeigen dieselben Verhältnisse. Beim Embryo E 9 mm findet sich hinter der primitiven Choane eine 2—3 Schnitte dicke epitheliale Wand; dann folgt die mesodermale Lamina terminalis,

welche mit einer vier Schnitte dicken, soliden, epithelialen Wand endet. Die Olfactoriusfasern treten im Gebiet der mesodermalen Lamina terminalis an die Schleimhaut (Fig. 23). Die Vergleichung der Fig. 23 und 21*a*, *b* lehrt, daß beim jüngeren Embryo LL der Nasenhöhlenboden epithelial ist in der Gegend, in welcher er beim Embryo E mesodermal ist. Die Gaumenfortsätze bilden sich.

Beim Embryo L 9,2 mm ist der solide epitheliale Abschluß der Regio olfactoria sechs Schnitte dick. Die Olfactoriusfasern treten schon im vorderen Teil der vollständigen Regio olfactoria, aber auch im hinteren Teile des Gebietes der primitiven Choane hinunter. Dies finde ich bei den größeren Embryonen F 10 mm, G 12 mm, J 13 mm nicht mehr. Das solide epitheliale Ende der Riechgegend ist 5, 6 und 5 Schnitte dick.

Bei den Embryonen K 16,5 mm, U 18 mm, HH 20 mm, L 24 mm und NN 32 mm hat die Gaumenumlagerung stattgefunden; die hintere Wand der Regio olfactoria ist 2—3, 1—2, 2, 2 u. 3 Schnitte (15 μ) dick. Übereinstimmende Beobachtungen machte ich an Serien von *Mus decumanus*.

Aus diesen Beobachtungen geht m. E. hervor, daß ein Teil der selbständigen Regio olfactoria durch Hineinwachsen des Bodens des Riechblindsackes in das Bindegewebe entsteht (vgl. Embryo BB und LL, Fig. 20 u. Fig. 21 D); es wird ein solider Epithelstab gebildet, welcher später ein Lumen erhält. Ein kleiner Teil der selbständigen Riechgegend entsteht durch die Verwachsung des lateralen Randes des Nasenseptums mit der medialen Wand des Oberkieferfortsatzes. Die Verwachsungsstelle liegt im gleichen Niveau wie der primitive Gaumen. Die Tatsachen, daß das Relief des hinteren, epithelial geschlossenen Teiles der Nasenhöhle beim Embryo August (S. 416) mit der Partie übereinstimmt, welche von der mesodermalen Lamina terminalis beim Embryo Wilhelm begrenzt wird — ebenso wie jene Gegend des Embryo *Talpa* BB mit der des Embryo LL — und daß der Olfactorius beim Embryo *Talpa* LL über den epithelialen Teil der Lamina terminalis sich herab erstreckt, während dieser beim Embryo *Talpa* GG über der mesodermalen Lamina terminalis sich findet, sprechen kaum dafür, daß ein Teil der Lamina terminalis durch Verwachsung des Oberkieferfortsatzes mit dem medialen Nasenfortsatz entsteht. Andererseits scheint auch aus Serien, wie *Talpa* GG, MM, D, F, G und J, welche noch eine lange epitheliale Verwachsungszone des primitiven Gaumens zeigen, aber diejenige der Lamina terminalis nur aus einem oder zwei

Schnitten bestehend zeigen, hervorzugehen, daß der durch Verwachsung zustande kommende Teil nur kurz ist (vgl. auch S. 434).

Von Bedeutung für die Bildungsweise der Lamina terminalis sind auch die Beobachtungen, welche ich bei zwei Hundeembryonen von 12 mm machen konnte.

An der Hand einiger Figuren vergleiche ich die Nasenhöhlen miteinander. Vom Embryo H endet die Nasenhöhle mit einem 3—4 Schnitte (zu 10 μ) dicken, soliden epithelialen Strang (Schn. 4 III 13—16; Fig. 24*a*), welcher

Fig. 24 *a*—e_1.

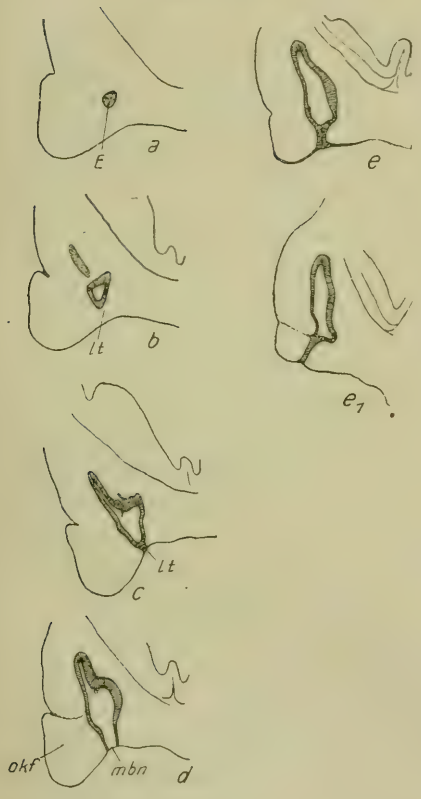

Canis familiaris. Emb. H, 12 mm. Schn. 4 III 15, 4 III 19, 4 IV 1, 4 IV 8, 4 IV 20, 5 I 1. *E* epith. Ende der Nasenhöhle. *lt* Lamina terminalis. Vergr. $^{50}/_{1} \times {}^{1}/_{2}$.

Fig. 25 *a*—*e*.

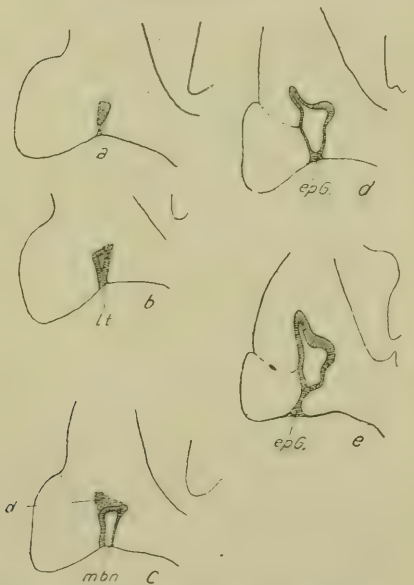

Canis familiaris. Emb. J, 12 mm. Schn. 5 II 8, 10, 12, 21, III 9. *d* dorsaler Ausläufer der Nasenhöhle; *epG* epithelialer primitiver Gaumen. Vergr. $50 \times {}^{1}/_{2}$.

frei im Bindegewebe liegt. Dann folgen sechs Schnitte, welche eine selbständige Regio olfactoria mit einer mesodermalen Lamina terminalis zeigen (Fig. 24*b*, Schn. 4 III 17—22). Von der Form der Nasenhöhle ist noch zu bemerken, daß die Höhle hier anfangs dreieckig ist, daß sich aber in den folgenden Schnitten ein dorsaler

Ausläufer entwickelt (in Fig. 24*b* angeschnitten). Dann folgen vier Schnitte mit epithelialer Lamina terminalis (Fig. 24*c*, 4 III 23—4 IV 3). Diese geht im Schn. 4 IV 4 allmählich in die dünne gedehnte Membrana bucconasalis über, welche noch continu ist und sich über neun Schnitte erstreckt (Fig. 24*d*, 4 IV 4—4 IV 12). In dieser Gegend ist der Oberkieferfortsatz ganz scharf gegen den lateralen Nasenfortsatz abzugrenzen. Dann folgt in 16 Schnitten der epitheliale primitive Gaumen (Fig. 24*e*, 4 IV 13—24, 5 I 1—4). Der Oberkieferfortsatz wird kleiner (Fig. 24*e* und e_1) und endigt (5 I 16) im Gebiet des mesodermalen Gaumens (19 Schn. 5 I 5—23). Dann folgen zwölf Schnitte mit epithelialem primitiven Gaumen (5 II 1—12), und schließlich tritt die offene Nasengrube zutage (etwa 43 Schnitte 5 II 13—5 IV 11). In letzterer ist über 22 Schnitte der Sulcus Jacobsoni zu verfolgen. In der Tabelle (S. 431) sind auch die Ziffern für die andere Seite aufgenommen. Der dorsale Ausläufer der Nasenhöhle (s. oben) bildet sich erst im Gebiet der Membrana bucconasalis. Die Nares fangen beiderseits ganz allmählich an (5 IV; 6 I). Der Embryo F (vgl. die Fig. 24 u. 25) hat keine frei im Bindegewebe endigende Nasenhöhle (Fig. 25*a*); hier findet sich ein 3—4 Schnitte dicker, solider, mit dem Mundhöhlendach verbundener, epithelialer Strang (5 II 6 bis 5 II 9). Ebensowenig findet sich eine bindegewebige Lamina terminalis. Fig. 25*b* zeigt das Ende der Höhle der Nase, welches mit breiter epithelialer Wand mit dem Munddach verbunden ist. Nach 1—2 Schnitten folgt schon die Membrana bucconasalis mit acht Schnitten (Fig. 25*c*; 5 II 12—19). In dieser Gegend beginnt ein dorsaler Ausläufer der Nasenhöhle (Fig. 25*c*, *d*), welcher in Fig. 25*d* in voller Ausbildung zu sehen ist. Auch ist hier die Begrenzung des Oberkieferfortsatzes deutlich zu sehen (Fig. 25*e*). Der epitheliale primitive Gaumen erstreckt sich über 16 Schnitte (5 II 20 bis 23; 4 III 1—12; Fig. 25 *d* u. *e*), der mesodermale über 32 Schnitte (5 III 13—21, 5 IV 1—22, 6 I 1). Dann folgt noch eine epitheliale Strecke von neun Schnitten (6 I 2—6 I 10), darauf die offene Nasengrube (6 I 11—6 III 8; 44 Schnitte). Auf der anderen Seite finden sich übereinstimmende Verhältnisse; die Nares treten in Abweichung von den Befunden beim Embryo H unvermittelt auf (6 II 19, 6 III 8).

Tabelle.

	Embryo H, rechts	H links		F rechts	F links
Solide	3—4	3			
Mesod. Lam. terminalis	6	4	solide verbunden mit Gaumen	3—4	3—4
Epith. Lam. terminalis	4	2	hohl u. verb. mit Gaumen	1—2	8
Membr. bucc.-nas. .	9	11		8	10
Epith. prim. Gaumen	16	18		16	17
Mes. prim. Gaumen .	19	27		32	32
Epith. prim. Gaumen .	12	9		9	9
Offene Grube . . .	43	37		37	36

Es gelang mir nicht, die Bilder der Embryonen F und H zu einer einheitlichen Vorstellung zu verbinden. Geht dem Zustand H der von F voraus? Entwickelt sich das solide Ende der Nasenhöhle in Verbindung mit dem Mundhöhlendach und löst sich diese Verbindung nachher? Meine Beobachtungen bei *Talpa*, *Mus* und dem Menschen sprechen dagegen. Es ist möglich, daß das selbständige Einwachsen beim Hunde F gerade anfängt. Daß beim Embryo F die epitheliale Verbindung mit dem Munddach durch eine Verklebung von einander gegenüberstehenden Rändern von Fortsätzen zustande gekommen sei — wie beim primitiven Gaumen —, scheint mir unwahrscheinlich zu sein (vgl. die Fig. 25*a*, *b*).

Bei *Emys*-Embryonen »stellen« nach Fuchs (1907, S. 448) »die beiden primitiven Choanen in der Richtung von vorn nach hinten lang ausgezogene Schlitze dar, welche rückwärts am Dache der Mundhöhle allmählich auslaufen (Schn. 31—43).« Und von *Lacerta agilis* heißt es (1908, S. 162, vgl. auch S. 160): »Der Antorbitalraum entsteht durch Zusammenfließen der drei Hauptteile der Muschelzone, stellt also zunächst einen einheitlichen Raum mit ungegliederten Wänden dar. Er bleibt auch bei den meisten Reptilien plastisch steril.« Auch bei Beecker (1903, S. 596, 579) fehlt eine Beschreibung der Bildung der antorbitalen Höhlen bei Reptilien.

Seydel (1899, S. 457) erwähnt, daß der Boden des nischenförmigen hinteren Endes der Nasenhöhle bei Reptilien durch eine nach hinten gerichtete Ausbuchtung des Cavum nasale entstehe, und homologisiert demnach die Apertura nasalis interna der Säugetiere nicht mit der der Reptilien.

Zum Schluß möchte ich noch einige Bemerkungen über die Entwicklung der Lamina terminalis beim Menschen machen. Von Dursy ist schon festgestellt, daß sich auch beim menschlichen Embryo eine selbständige Regio olfactoria und eine Lamina terminalis ausbilden (vgl. S. 425), er verfügte jedoch bloß über ältere Stadien (vgl. seine Figuren). An der embryologischen Sammlung des hiesigen ana-

Fig. 26 *a—f.*

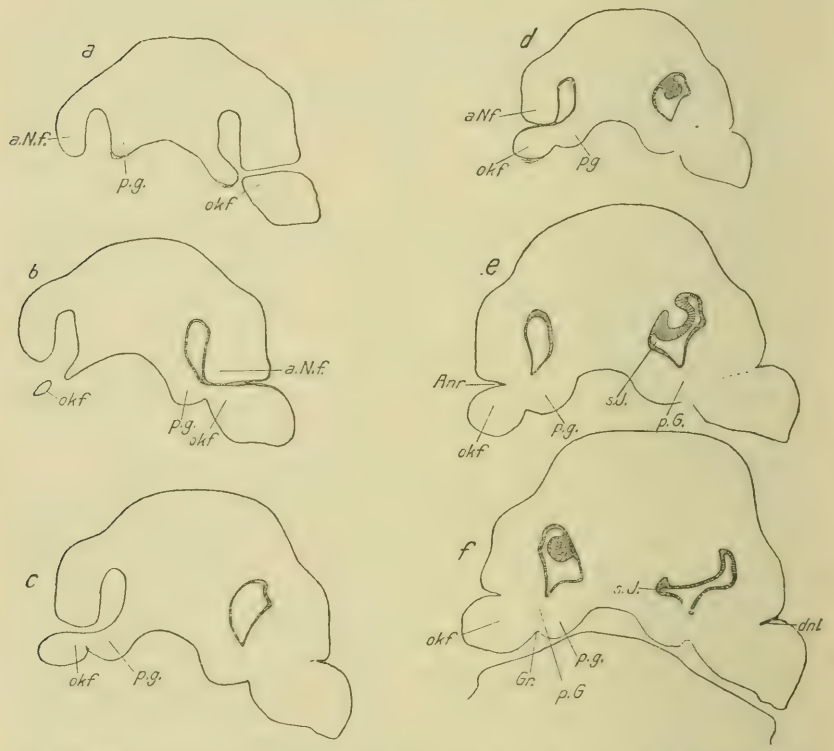

Homo. Emb. M, 13 mm. Schn. 9 II 8, III 11, III 16, IV 5, IV 8, IV 14, 10 I 3, II 8, II 16, III 10, III 13, IV 4. *pg* Proc. globularis; *Okf* Oberkieferfortsatz; *aNf* äußerer Nasenfortsatz; *S.J.* Sulcus Jacobsonii; *dnl* Duct. nasolacrimalis; *pG* primitiver Gaumen; *Anr* Augennasenrinne; *Gr* Grenze zwischen Oberkieferfortsatz und Processus globularis. Vergr. *a—c*, *e*, *f* ± 30 × ½; *d* $^{25}/_{1}$ × ½.

tomischen und des hirnanatomischen Instituts konnte ich Dursys Beobachtungen bestätigen. Namentlich möchte ich hier noch einige Schnitte eines 13 mm langen (N. l.) vorzüglich konservierten Embryos besprechen.

Die Fig. 26 *a—c* (Schn. 9 II 8, 9 III 11, 9 III 16) zeigen aufs klarste, daß bei diesem menschlichen Embryo in diesem Stadium der Entwicklung der äußere Nasenfortsatz sich nicht an der Bil-

dung des primitiven Gaumens beteiligt[1] (vgl. auch S. 423, Fig. 17). Von Professor Bolk waren mehrere prägnante Schnitte dieser Serie

Fig. 26 *g—l*.

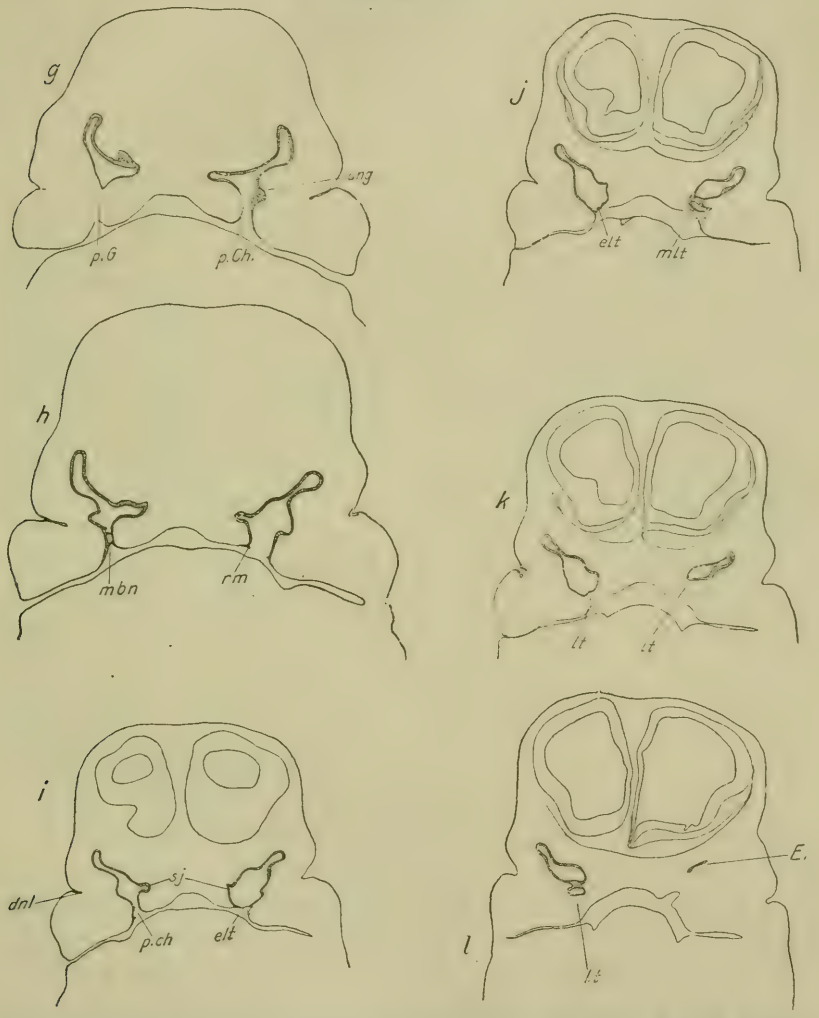

Homo. Emb. M, 13 mm. Schn. 9 II 8, III 11, III 16, IV 5, IV 8, IV 14, 10 I 3, II 8, II 16, III 10, III 13, IV 4. *pG* Proc. globularis; *pCh* primitive Choane; *S.J.* Sulcus Jacobsonii; *ung* unterer Nasengang; *rm* Reste der Membrana bucconasalis (*mbn*); *elt* und *mlt* epithel. und mesoderm. Lamina termin.; *dnl* Ductus nasolacrimalis; *E* solides Ende der Nasenhöhle; *lt* Lamin. term. Vergr. *g*, *h* ± 30×½; *i—l* $^{25}/_{1}$×½.

gezeichnet. Mit seiner Erlaubnis veröffentliche ich diese Figuren, es sind die Abbildungen 26 *a—c*, *e—h*. Die Fig. 26 *d—f* zeigen

[1] His 1901. S. 364: »Bei Bildung des primitiven Gaumens verwachsen zuerst der Oberkieferfortsatz und der Processus globularis des mittleren Stirnfortsatzes. Der seitliche Stirnfortsatz bleibt vom mittleren anfangs noch getrennt« usw.

die Bildung der Jacobsonschen Grube, welche hier, wo der Naseneingang sehr weit ist (Fig. 26 *c*), eigentümlich aussieht und an die Conchabildung, das Einschneiden von Furchen und das Stehenbleiben eines Teiles der Nasenhöhlenwand erinnert. Hervorzuheben ist, daß die Grenze zwischen dem Oberkieferfortsatz und dem Processus globularis über eine große Strecke sich ausdehnt. Die zuerst sehr weite Nasenhöhle verengert sich einwärts sehr, die mediale Wand springt stark vor und wird oben und unten von einer Grube begrenzt.

Die Fig. 26 *g—h* zeigen die primitive Choane und den unteren Nasengang; hier ist die Grenze zwischen lateralem Nasenfortsatz und Oberkieferfortsatz nicht mehr zu sehen. Auf der linken Seite ist die primitive Choane lang (30 Schnitte zu 8 μ) und breit, fängt plötzlich an; diese Gegend ist jedoch beschädigt, eine Membrana bucconasalis ist nicht vorhanden. Auf der rechten Seite findet sich im Gegenteil im Anschluß an den primitiven Gaumen noch ein langer, epithelialer Abschluß der Nasenhöhle (16 Schnitte) und dann erst eine kurze primitive Choane (vier Schnitte); (diese Membrana liegt in der Gegend, welche auf der anderen Seite eine sehr breite, offene Choane zeigt). Bloß über 3—4 Schnitte ist die rechte Choane mehr oder weniger geöffnet; dann fängt bereits die Lamina terminalis an, welche die Fig. 26 *i—l* zeigen. Über der mesodermalen Lamina terminalis treten beiderseits die Fila olfactoria hinunter. Auch hier erhebt sich die Frage nach der Bildungsweise der Lamina terminalis (vgl. S. 415 u. S. 428). Als epitheliale Lamelle ist auf der linken Seite die Lamina terminalis 4—5 Schnitte lang, eine Verwachsungsnaht ist nicht zu sehen; mehr einwärts folgt die mesodermale Lamina terminalis. Auf der anderen Seite ist zwar die epitheliale Lamelle länger (neun Schnitte), aber da die Choane hier noch so kurz ist, ist es möglich, daß diese sich nach hinten noch verlängert haben würde. Wenn bei der Bildung der primitiven Choane die Membrana bucconasalis — welche denjenigen Teil der Verklebungszone vorstellt, der nicht mesodermal verwächst — in der Mitte zerreißt, dann muß man in diesem Stadium außer dem Anfang der primitiven Choane noch eine Pars prae- und eine Pars postchoanalis der Membrana bucconasalis unterscheiden. Nach vorn folgt noch der mesodermale primitive Gaumen, nach hinten die mesodermale Lamina terminalis. Die rechte Seite des Embryo M zeigt diese Möglichkeit. Die Zerreißung scheint, wie dieser Embryo lehrt, nicht in der Mitte, sondern mehr nach hinten statt-

zufinden; postchoanal finden sich 9, prächoanal 17 Schnitte. Einige von diesen Schnitten repräsentieren möglicherweise einen post- bzw. prächoanalen Abschnitt der Memb. bucconasalis, andere werden durch

Fig. 27 *a* u. *b*.

Homo. Emb. X, 18 mm. Schn. 8 II 5 und 7 III 11. *S.J.* Sulcus Jacobsonii; *Gf* Gaumenfortsatz; *elt* und *mlt* epitheliale und mesodermale Lamina terminalis. Vergr. 40 × 1/2.

Fig. 28.

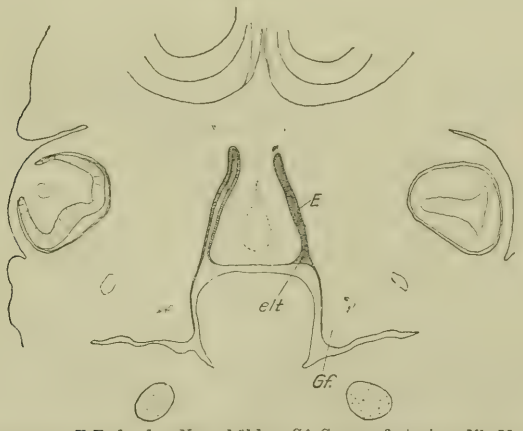

Homo. Emb. We, 16 mm. *E* Ende der Nasenhöhle; *Gf* Gaumenfortsatz; *Mk* Meckelscher Knorpel. Vergr. 40 × 1/2.

mesodermale Durchwachsung eine Vergrößerung des mesodermalen primitiven Gaumens, bezw. der mesodermalen Lamina terminalis herbeiführen.

Die Nasenhöhle endigt mit drei soliden epithelialen Schnitten. Die mesodermale Lamina terminalis ist 18 und 22 Schnitte (zu 8 μ) lang.

Die menschlichen Embryonen We 16 mm und X 18 mm sind etwa gleich alt. Das Skelet der Nasenhöhle ist im Vorknorpelstadium. Die Nares sind epithelial verlegt (We). Das Jacobsonsche Organ ist im Embryo X eine breite Grube (Fig. 27*a*), welche noch nicht abgeschnürt ist. Beim Embryo We ist die Grube über sieben Schnitte, das Jacobsonsche Organ über zwölf Schnitte zu verfolgen. Die Gaumenfortsätze sind angelegt. Hochstand der Zunge.

Bemerkenswert ist weiter das verschiedene Verhalten der selbständigen Regio olfactoria. Bei We ist das Ende der Nasenhöhle einfach schlauchförmig und bloß über einen oder zwei Schnitte selbständig (Fig. 28); es findet sich also eine minimale oder keine Lamina terminalis. Die Schnittrichtung kann nämlich leicht eine Lamina terminalis von einem oder zwei Schnitten vortäuschen. Beim Embryo X findet sich beiderseits eine selbständige Regio olfactoria über 19 Schnitte zu 15 μ und eine solide epitheliale Wand über sechs Schnitte (Fig. 27*b*). Auf dem Schnitt ist das Ende der Nasenhöhle dreieckig (vgl. S. 439). Es herrscht also eine große Variationsbreite in der Ausbildung während der Entwicklung der Lamina terminalis beim Menschen.

Diese Wahrnehmungen sprechen dafür, daß die Lamina terminalis beim Menschen auf gleiche Weise gebildet wird, wie bei *Talpa europaea* und *Mus decumanus*. Schnitte, wie Fig. 26*j*, welche eine ununterbrochene epitheliale Lamina terminalis und einen mit dieser verbundenen gleichfalls ununterbrochenen epithelialen Rand des Oberkieferfortsatzes zeigen, sprechen dafür, daß dort die Lamina terminalis durch epitheliale Verklebung und Verwachsung und nachherige mesodermale Durchwachsung zustande kommt. Eine solide epitheliale Wand von sechs Schnitten zu 15 μ (Embryo X) spricht für selbständiges Wachsen der hinteren Nasenhöhlenwand.

Der Embryo Cra Nr. 3 *Macacus cynomolgus* (Keibel 1906, Nr. 13), älter als Wilhelm, zeigt die Regio olfactoria in anderer Weise endigend, als dieser vorige Embryo. Obgleich die Präparate leider sehr schlecht sind, scheint es mir doch möglich, festzustellen, daß hier die Nasenhöhle ganz gleichmäßig endigt; sie wird niedriger und verschwindet, und bis zu ihrem Ende bleibt die offene Verbindung mit der Mundhöhle bestehen. Der primitive Gaumen ist gut ausgebildet (Fig. 29), Choanen sind vorhanden, aber sehr beschädigt. Ein solider Ductus nasolacrimalis, der auch beim vorigen

Embryo schon in der Bildung begriffen war, ist über eine größere Strecke zu verfolgen (Fig. 8 u. 29). Das Jacobsonsche Organ mit zutretenden Nervenfasern (Fig. 30) ist gut ausgebildet.

Vom Embryo *Macacus cynomolgus* Nr. 9 (Keibel 1906, Nr. 14) ist hervorzuheben, daß die Concha media nicht — oder nicht mehr — aus dem Dach der Nasenhöhle, sondern aus der lateralen Wand

Fig. 29.

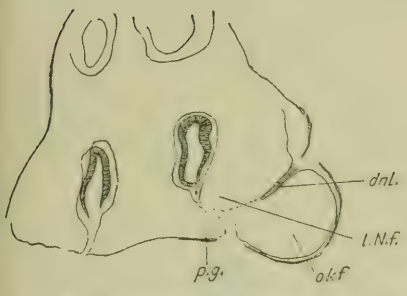

Fig. 30.

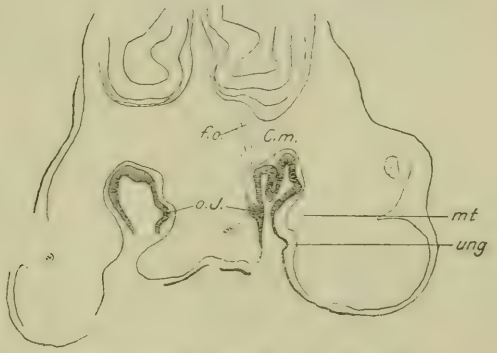

Fig. 29. *Macacus cynomolgus.* Cra Nr. 3. *dnl* Ductus nasolacrimalis. Vergr. 33 × 1/2. Schn. 12 II 1.
Fig. 30. *Macacus cynomolgus.* Cra Nr. 3. *O.J.* Jacobsonsches Organ; *fo* Fila olfactoria; *Cm* Concha media; *mt* Maxilloturbinale; *ung* unterer Nasengang. Vergr. 33 × 1/2.

Fig. 31.

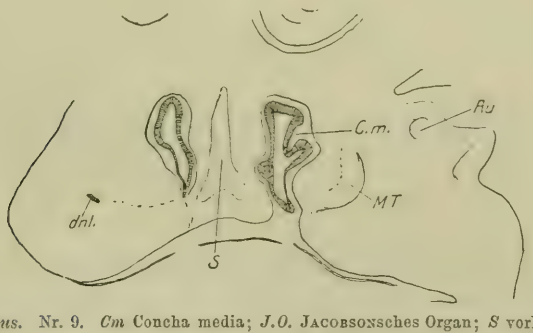

Macacus cynomolgus. Nr. 9. *Cm* Concha media; *J.O.* Jacobsonsches Organ; *S* vorknorpeliges Nasenseptum; *dnl* Ductus nasolacrimalis; *Au* Augenrinne; *MT* id. Maxilloturbinale. Vergr. 40 × 1/2.

hervorgeht (Fig. 31). Das Jacobsonsche Organ ist vorhanden (Fig. 31). Die Nasenhöhle endigt wie beim Embryo Wilhelm (Nr. 9) mit einer von der Mundhöhle abgeschlossenen Regio olfactoria. Diese ist sehr kurz, kommt bloß auf zwei bis drei Schnitten (zu 15 μ) vor. Beim nächstfolgenden Embryo Cra 2 *Macacus cynomolgus* (Keibel 1906, Nr. 15) ist die Concha media mit der lateralen Wand der Nasenhöhle in Verbindung (Fig. 32; vgl. auch S. 440, 441). Die Sulci

Jacobsonii sind minimal ausgebildet. Es findet sich eine selbständige Regio olfactoria, wie beim Embryo Wilhelm, und größere als beim vorigen Embryo Nr. 15, vor.

Dursy (1869, S. 155) gibt an, daß die Lamina terminalis oberhalb der primitiven Gaumenleiste liegt; aus den Fig. 9 u. 33 geht m. E. hervor, daß sie im gleichen Niveau mit dem primitiven Gaumen liegt.

Wenn man die einander entsprechenden Fig. 6, 9 und 33 miteinander vergleicht, so sieht man, daß die die Concha media begrenzenden Sulci auf Fig. 6 etwa gleich tief sind — der laterale ist etwas weniger tief —, daß auf Fig. 9 die laterale Furche im

Fig. 32.

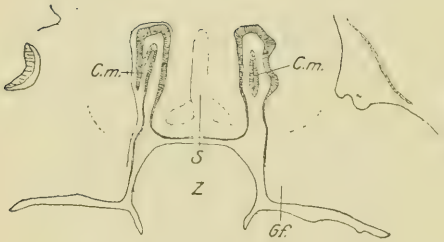

Fig. 33.

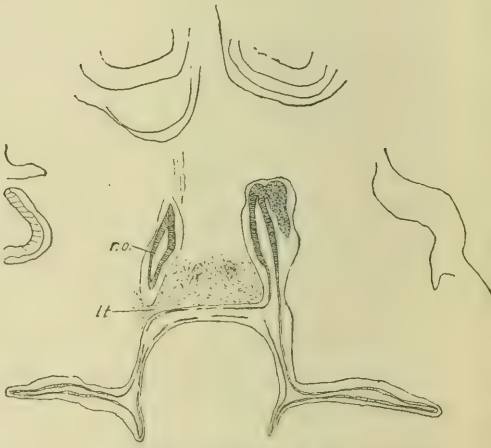

Fig. 32. *Macacus cynomolgus.* Cra 2. *Cm* Concha media; *Gf* Gaumenfortsätze; *Z* Zunge; *S* vorknorpeliges Nasenseptum mit Paraseptalknorpel. Vergr. 33 × 1/2. Schn. 3 II 6.

Fig. 33. *Macacus cynomolgus.* Cra 2. *Cm* Concha media (verschwindend); *Ro* Regio olfactoria; *lt* Lamina terminalis; *Gf* Gaumenfortsätze; *prCh* hinterer Teil der primitiven Choane (Gaumenspalte); Vergr. 40 × 1/2. Schn. 4 I 5.

Begriff ist, zu verschwinden, daß sie auf Fig. 33 ebenso wie die Concha media nicht mehr vorhanden sind. Es zeigt sich also, daß die Concha sich mit der weiteren Ausbildung aus dem hinteren Teile der Nasenhöhle zurückzieht.

Der folgende Embryo (Ida) (Keibel Nr. 16) ist ein *Semnopithecus maurus*, leider sehr schlecht erhalten. Die Concha media ist mit der Nasenseitenwand verbunden. Sulci Jacobsoni sind nicht vorhanden oder nur angedeutet. Die Präparate (Schn. 3 II 7) lassen eine genaue Entscheidung nicht zu. Es findet sich keine selbständige Regio olfactoria. Die Nasenhöhle wird plötzlich niedriger und verstreicht (Fig. 34 in sechs Schnitten 5 I 5—5 II 4). Der Ductus nasolacrimalis befindet sich in bedeutender Entfernung von der Nasenhöhle (Fig. 35).

Ein Embryo von *Macacus cynomolgus* von 17 mm der hiesigen Sammlung bietet gegenüber den beschriebenen nichts Besonderes; er hat keine selbständige Regio olfactoria. Auf der linken Seite endigt die Nasenhöhle, allmählich niedriger werdend, in dorsoventraler Richtung; auf der rechten Seite ist die Regio olfactoria auf einem Schnitt abgeschnürt; dieses kann jedoch durch die ungünstige schräge Schnittrichtung verursacht sein. Die hintere Wand der Nasenhöhle ist bloß einen Schnitt dick (vgl. S. 424 und 428). Primitive Gaumenleisten sind als selbständige Bildungen nicht vorhanden (vgl. S. 439); sekundäre Gaumenfortsätze sind wohl ausgebildet.

Fig. 34. Fig. 35.

Fig. 34. *Semnopithecus maurus.* Ida. *Nh* und N_1h_1 verstreichende Nasenhöhle; *Gf* Gaumenfortsätze; *Z* Zunge; *E* abgerissene Epithelien. Vergr. 40 × 1/2. Schn. 5 I 6.
Fig. 35. *Semnopithecus maurus.* Ida. *dnl* Ductus nasolacrimalis; *S* Septum. Vergr. 40 × 1/2. Schn. 3 II 1.

Der Embryo 514 (Keibel 1906, Nr. 17, »Artcharakter nicht näher bestimmt«) hat deutliche Sulci Jacobsoni (Fig. 37*a*), welche über den Paraseptalknorpeln liegen. Auch eine deutliche Papilla palatina ist vorhanden. Der Ductus nasolacrimalis ist von der Nasenhöhle weit entfernt. Es ist eine selbständige, längere Regio olfactoria vorhanden (etwa zehn Schnitte zu 15 μ); sie ist einfach schlauchförmig (Fig. 38). Man sieht die eintretenden Olfactoriusfasern. In den älteren Stadien der Entwicklung wird das Relief einfacher (vgl. S. 436). Die Fig. 37 *a*—*e* zeigt die Bildung der Concha media. Vor dem Schnitt, der in Fig. 37*a* abgebildet ist, ist die Nasenhöhle schlauchförmig. Dann bildet sich (Fig. 37 *a* u. *b*) eine Erweiterung, und in diese Erweiterung springt die Concha media vor (Fig. 37 *c*—*e*). Die von Peter (1902, S. 340) beschriebene

Conchabildung, als eine Ausstülpung der Nasenhöhlenwand, so daß die Conchae »stehengebliebene Teile derselben sind (Schönemann)«, trifft für die Concha media genau zu.

Auch der Embryo 26, *Macacus cynomolgus* (Keibel Nr. 18),

Fig. 36.

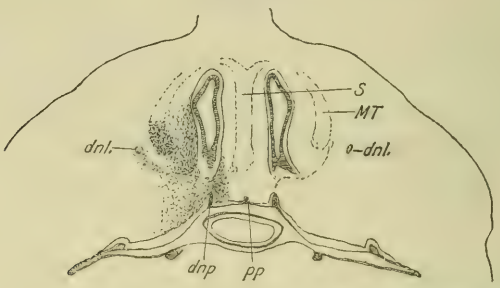

Affe 514. *dnl* Ductus nasolacrimalis; *dnp* und *dnp'* Ductus nasopalatinus; *pp* Papilla palatina. Vergr. 25 × ½. Schn. 10 I 6, gerade vor dem Ductus nasopalatinus.

Fig. 37.

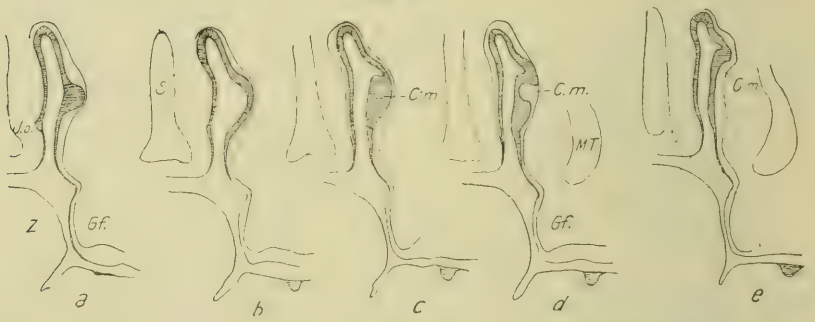

Affe 514. Bildung der Concha media. *J.O.* Jacobsonsches Organ; *Gf* Gaumenfortsätze; *S* Septum; *MT* id. Maxilloturbinale. Vergr. 40 × ½. Schn. 9 II 7, 9 II 4, 9 II 2, 9 II 1, 9 I 16.

Fig. 38. Fig. 39.

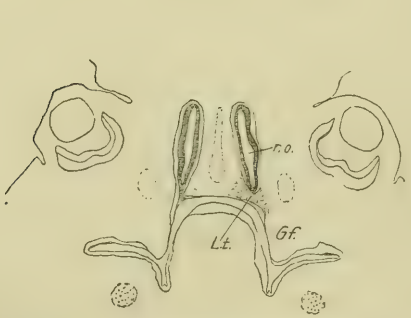

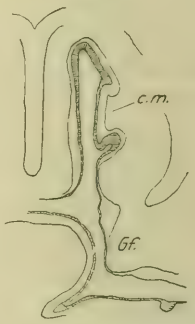

Fig. 38. Affe 514. Abgeschnürte Regio olfactoria. *Lt* Lamina terminalis; *Gf* Gaumenfortsatz. *ro* Regio olfactoria. Vergr. 25 × ½.

Fig. 39. *Macacus cynomolg.* Nr. 26. *Cm* Concha media; *Gf* Gaumenfortsatz. Vergr. 40 × ½. Schn. 11 II 2.

hat Sulci Jacobsoni, über den vorknorpeligen Paraseptalknorpeln liegend. Der untere Nasengang ist offen, nicht tief. Die Ausbildung der Concha media (Fig. 39) ist weiter vorgeschritten, knüpft an den bleibenden Zustand an und macht auch die Fig. 38 und die vorhergehenden verständlicher. Die Regio olfactoria ist selbständig, unregelmäßig-schlauchförmig (5–6 Schnitte zu 15 μ). Von diesen und folgenden Embryonen hebt KEIBEL (1906, S. 610) die epitheliale Verlegung der Nasenlöcher hervor. Diese Beobachtung ist auch schon von DURSY gemacht und genau beschrieben (1869, S. 175); vgl. auch KEIBEL (1911, S. 707/708). KÖLLIKER (1880, S. 294) ist weniger genau.

Der Embryo 260 *Macacus cynomolgus* (KEIBEL Nr. 20) ist sehr schlecht erhalten. Das Os praemaxillare ist angelegt, der Ductus nasolacrimalis befindet sich in der Nähe des unteren Nasenganges. Sulci Jacobsoni sind vorhanden. Vielleicht ist im Anfang der Nasenhöhle eine kleine Ausbuchtung als Anlage des rudimentären Nasoturbinale — unter den vorigen Embryonen fand ich Übereinstimmendes — aufzufassen; jedoch ist bei dem schlechten Erhaltungszustande der Epithelien Sicherheit hierüber nicht zu erzielen. Die Regio olfactoria endigt beinahe zugleich mit der Nasenhöhle; bloß auf einem Schnitt ist sie selbständig; doch erscheint sie durch diese Endigungsweise verschieden von der Regio olfactoria bei *Semnopithecus maurus*, wo sie von oben nach unten verstrich. Der solide Ductus nasolacrimalis ist genau getroffen (13 II 4, etwa wie bei Ida, Fig. 34). Bei diesem Embryo und den folgenden Objekten 306 und 259 findet sich einwärts und dorsal von der Concha media eine seichte Schleimhautvorbuchtung, als Andeutung einer Concha superior (KEIBEL 1906, S. 612).

Der Embryo 306, ein *Macacus cynomolgus* (KEIBEL 1906, Nr. 21), ist interessant wegen des Verhaltens der Gaumenfortsätze (Fig. 40). Diese sind lang und liegen, wie auch von SCHORR (1908, S. 95) beschrieben ist[1], ziemlich stark medianwärts gerichtet unterhalb der Zunge. Die Basalknorpel sind noch vorknorpelig. Die Epithelien sind so schlecht erhalten, daß nicht zu entscheiden ist, ob ein JACOBSONsches Organ ausgebildet ist. Die Nasenhöhle endigt allmählich dorso-ventral; es findet sich keine selbständige Regio ol-

[1] Diese Beschreibung SCHORRS veranlaßte FUCHS, den Embryo als pathologisch aufzufassen. Dies ist er m. E. nicht.

factoria. Die Processus palatini sind wie eingeklemmt, berühren die Zunge und den Boden der Mundhöhle.

Beim Embryo 259 (*Macacus cynomolgus*) (KEIBEL, Nr. 22) sind die Processus palatini auch ein wenig medianwärts gerichtet; sie sind kürzer als die des Embryo 306 (Fig. 41). Die Sulci Jacobsoni sind gut ausgebildet, liegen dorsal von den vorknorpeligen Basalknorpeln. Diese bilden an einer Stelle mit dem Nasenknorpel einen ununterbrochenen Ring. Der Ductus nasolacrimalis ist in unmittelbarer Nähe des unteren Nasenganges. Die Nasenhöhle endigt in der Weise wie beim vorigen Embryo. Von den Conchae ist nichts Besonderes zu erwähnen. Es ist, wie gesagt (S. 441) möglich, daß in

Fig. 40.

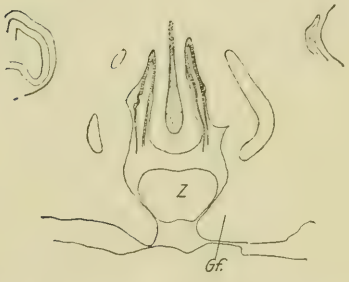

Macacus cynomolgus 306. *Gf* Gaumenfortsätze; *Z* Zunge. Vergr. 25 × 1/2. Schn. 12 II 10.

Fig. 41.

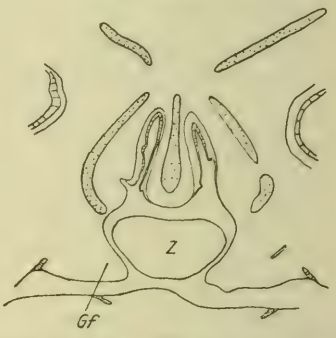

Macacus cynomolgus 259. *Gf* Gaumenfortsätze; *Z* Zunge. Vergr. 25 × 1/2. Schn. 15 I 8.

diesen Stadien in einer kleinen Einstülpung der lateralen Wand des vorderen Teiles der Nasenhöhle die Andeutung der Anlage des rudimentären Nasoturbinale vorliegt. Die Ausbildung des knorpeligen Schädels ist so weit vorgeschritten, daß ein Septum interorbitale festgestellt werden konnte.

Der Embryo 10b, *Semnopithecus nasalis* (KEIBEL 1906, Nasalis larvatus Nr. 23), in gutem Erhaltungszustande, erfordert eine ausführlichere Beschreibung. Das Skelet der äußeren Nase ist noch vorknorpelig. Der laterale Rand des gebogenen Knorpelblattes ist kolbig angeschwollen. In der Gegend des Anfangs des Os praemaxillare geht vom oralen Teil des Nasenseptums ein Knorpelstab ab, der rasch endigt. Am lateralen kolbigen Ende des Knorpelblattes erscheint dann eine zweite Anschwellung, welche sich in der Richtung des oralen Endes des Septums verlängert und dieses beinahe berührt. Hier sind wir in der Gegend des Ductus nasopalatinus angelangt; dieser wird nach vorn von der genannten Knorpelbildung

— dem Basalknorpel — begrenzt. Nach hinten, also mehr einwärts, setzt sich der Basalknorpel mit einem zwischen Nasenhöhle und Septum gelegenen Knorpelfortsatze fort. Ventral von diesem liegt

Fig. 42.

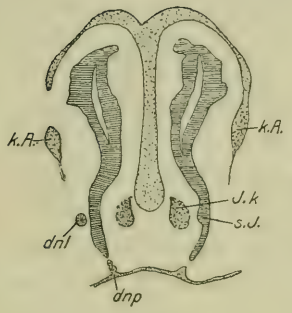

Fig. 43.

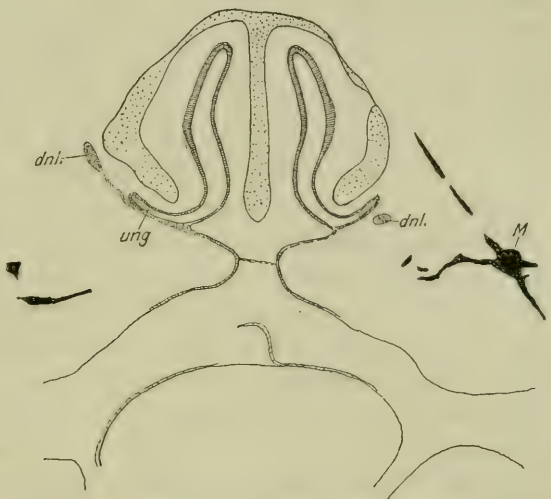

Fig. 42. *Nasalis larvatus* 10b. *J.K.* Jacobsonscher Knorpel; *S.J.* Sulcus Jacobsonii; *dnl* Ductus nasolacrimalis; *kA* knorpelige Anschwellungen in der lateralen knorpeligen Nasenwand. Vergr. 40 × 1/2. Schn. 26 I 1.

Fig. 43. *Nasalis larvatus*, 10b. *Gf* Gaumenfortsätze; *bs* Berührungsfläche des *Gf* mit dem Septum; *fs* freier oraler Rand des Septum; *dnl* Ductus nasolacrimalis; *ung* unterer Nasengang; *M* Maxillare. Vergr. 40 × 1/2. Schn. 23 IV 3.

Fig. 44.

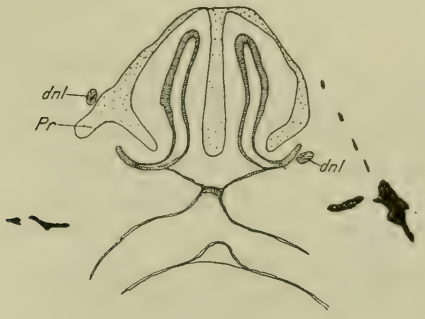

Nasalis larvatus 10b. *dnl* Ductus nasolacrimalis; *Pr* knorpeliger Fortsatz des Primordialcraniums im Bereich des Verlaufs des *dnl*.

ein zweiter Fortsatz, der sich mehr einwärts mit dem ersten verbindet: hier entsteht der Paraseptalknorpel, Cartilago Jacobsonii. Die Basalknorpel, im vorknorpeligen Zustande, machen durchaus den Eindruck, ihre volle Ausbildung noch nicht erreicht zu haben. Dem

Jacobsonschen Knorpel gegenüber (Fig. 42) findet sich beiderseits eine ganz schwache Ausbuchtung der medialen Wand der Nasenhöhle. Diese kann als rudimentäres Jacobsonsches Organ aufgefaßt werden. Jedoch ist dabei zu bedenken, daß das Jacobsonsche Organ, welches hier die charakteristische Lage wie bei allen Säugetieren, auch den Platyrrhinen einnimmt, bei den Catarrhinen (d. h. den untersuchten Embryonen, z. B. Nr. 259, S. 34) und dem Menschen über dem Jacobsonschen Knorpel sich befindet. Umfangreicheres Material muß für die Entscheidung der Frage abgewartet werden.

Die soliden Ductus nasolacrimales sind in Berührung mit der Nasenhöhlenwand; in ihrem Verlauf zum Conjunctivalsack liegen sie eine Strecke weit auf einem knorpeligen Fortsatze des Primordialcraniums. (Vgl. meine demnächst erscheinende Arbeit über diese Gegend des Primordialcraniums mehrerer Primaten.) Von Interesse ist dieses Stadium bezüglich der Ausbildung des sekundären Gaumens. Die Zunge liegt in der Tiefe der Mundhöhle, die Gaumenfortsätze sind mit dem Septum verbunden; die Epithelien der Berührungsflächen sind noch großenteils vorhanden. Man sieht nun, daß die Gaumenfortsätze einander (noch) nicht berühren; vorn ist die Lücke durch Epithel und eine Vorwölbung des Septums ausgefüllt, mehr nach innen besteht ein wirklicher Spalt (Fig. 43). Aus diesen Bildern ist ersichtlich, daß die Gaumenfortsätze, nachdem sie mit dem Septum in Verbindung getreten sind, einander noch entgegenwachsen. Und wenn man diese Bilder vergleicht mit den vom vorigen Embryo 306, (S. 442, Fig. 40), dann scheinen diese Beobachtungen dafür zu sprechen, daß die Umlagerung der Zunge und der Gaumenfortsätze nicht immer genau in derselben Zeit stattfindet. Findet sie ein wenig später statt, dann erhält man Bilder wie Fig. 40; beim, wie mir scheint, gewöhnlich früheren Eintreten der Verbindung erhält man Bilder wie Fig. 43. Die Anlagen des Maxilloturbinale und der Concha media (22 III3) bedürfen keiner weiteren Beschreibung. Weiter nach hinten (Fig. 45) wird die Verbindung der Gaumenfortsätze mit dem Septum — von der Nasenhöhle aus — (Fig. 45, *s. n.*) kürzer und endigt schließlich (21, IV 1). Dann sind wir also wieder im Gebiet der primitiven Choanen. Die Conchae mediae endigen hier; das Septum ist oralwärts abgerundet, die Nasenhöhle ist einfach schlauchförmig. Weiter nach hinten schließt sich die Regio olfactoria von der Regio respiratoria ab, indem eine Lamina terminalis ausgebildet ist (Fig. 46). Sie erstreckt sich ziemlich weit nach hinten (über 12 Schn. zu 15 μ); die Fila olfactoria treten hier

Fig. 45.

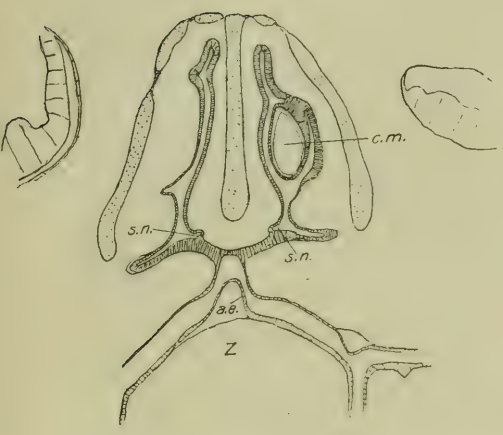

Fig. 46.

Fig. 45. *Nasalis larvatus* 10 b. *sn* von der Nasenhöhle ausgehende Furche, welche die Verbindung des Gaumenfortsatzes mit dem Septum aufhebt; *ae* abgehobenes Epithel der Zunge; *Cm* Concha media; *Z* Zunge. Vergr. 40 × 1/2. Schn. 22 I 4.

Fig. 46. *Nasalis larvatus* 10 b. *ro* selbständige Regio olfactoria; *Lt* Lamina terminalis; *pCh* Rest der primitiven Choane (= id. Gaumenspalte); *dnph* Ductus nasopharyngeus; *Gf* Gaumenfortsätze; *ae* abgehobenes Epithel der Zunge. Vergr. 40 × 1/2. Schn. 21 I 2.

Fig. 47.

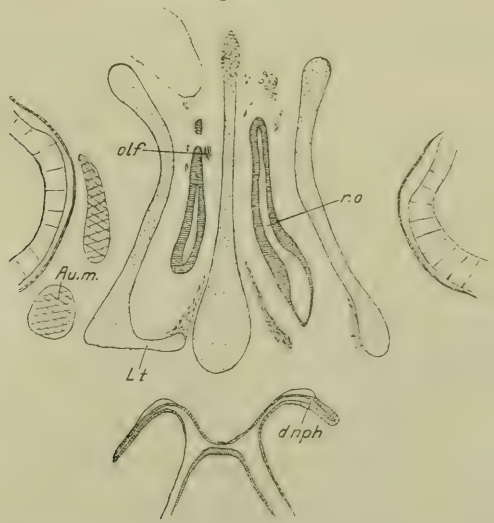

Nasalis larvatus 10 b. *ro* Regio olfactoria; *Lt* knorpelige Lamina terminalis; *olf* N. olfactorius; *dnph* Ductus nasopharyngeus; *Aum* Augenmuskel. Vergr. 40 × 1/2. Schn. 20 III 4.

zu den Nasenhöhlen herab. In der Lamina terminalis im weiteren Sinne befindet sich eine Knorpellamelle (Fig. 47). Ein Septum interorbitale ist vorhanden.

Der letzte zu beschreibende Affenembryo, *Semnopithecus maurus*, Nr. 125 (KEIBEL, Nr. 24) zeigt das letzte Stadium aus der Entwicklung des sekundären Gaumens. Dieser ist vollständig vorhanden, die miteinander verwachsenen Epithelien sind noch teilweise, als Knoten und Stränge, vorhanden (HIS 1901, S. 385, DURSY 1869). (Fig. 48 u. 49.) Das JACOBSONsche Organ konnte ich trotz guten Erhaltungszustandes des Epithels nicht auffinden. Es scheint auf diesem Stadium einer völligen Reduction anheimgefallen zu sein. Eine selbständige Regio olfactoria findet sich nicht — auch nicht

Fig. 48.

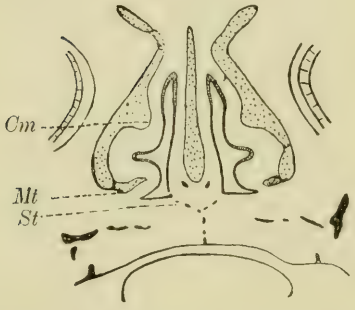

Fig. 49.

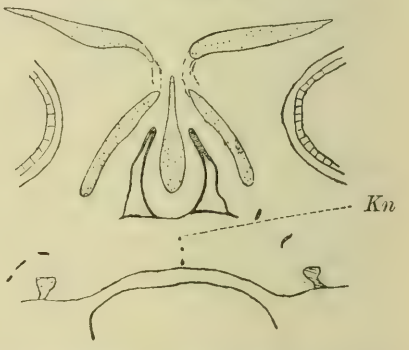

Fig. 48 und 49. *Semnopithecus maurus* Nr. 125. *Mt* Maxilloturbinale, *Cm* Concha media; *Kn* und *St* epith. Knoten und Stränge in der medianen Naht der Processus palatini. Schn. 25 I 5 und 23 I 4. Vergr. 25 × 1/2.

beim *Semnopithecus maurus* Ida (S. 438). Unter den untersuchten Embryonen von *Macacus cynomolgus* besitzen Wilhem (S. 413, Fig. 9), Nr. 9 (S. 436), Cra 2 (S. 437, Fig. 33), Nr. 26 (S. 440) und Nr. 260, also fünf Stück, eine selbständige Regio olfactoria; sie besteht nicht bei Cra 3 (S. 436), Nr. 306 (S. 441), Nr. 259 (S. 442) und *Macacus cynomolgus* 17 mm (S. 438). Der nicht bestimmbare Embryo 514 besitzt eine selbständige Regio olfactoria (Fig. 38, S. 439); die beiden Exemplare von *Semnopithecus maurus* Ida und Nr. 125 (Fig. 34, S. 438) besitzen sie nicht. *Macacus cynomolgus* zeigt also eine große Variabilität in der Ausbildung der selbständigen Regio olfactoria.

Ich war auch noch in der Lage, zwei Embryonen von *Tarsius* aus dem Materiale von Prof. HUBRECHT studieren zu können. Für die hier behandelten Punkte bieten sie nichts Abweichendes. Der Embryo 666 (17 mm; nicht in den Normentafeln aufgenommen), hat

eine selbständige Regio olfactoria auf sieben und zwölf Schnitten, von welchen drei aus solidem Epithel bestehen (S. 428). Beim viel älteren Embryo 555 (27 mm) ist die selbständige Regio olfactoria wohl ausgebildet und endigt auf 1—2 Schnitten.

Schließlich gebe ich auf Fig. 50*a—f* Darstellungen von Schnitten des menschlichen Embryo De R von 26 mm g. L., mit erhobenen, aber noch nicht geschlossenen Gaumenfortsätzen. Fig. 50*c* zeigt die Gaumenfortsätze ein wenig eingeschnürt. Diese Einschnürung finde ich nicht im übereinstimmenden Stadium Y. Beim wenig älteren Embryo Z sind die beiden Nasenhöhlen zwischen dem sekundären Gaumen und dem Unterrand des Septums über eine größere Strecke miteinander in Verbindung (vgl. unten).

Die beschriebenen Embryonen bieten die Gelegenheit, eine Einsicht in die Bildung des sekundären Gaumens zu gewinnen.

Im Gebiet des prämaxillaren Gaumens beteiligt sich das Nasenseptum (mittlerer Stirnfortsatz) an der Bildung des Mundhöhlendaches. Unmittelbar hinter dem Ductus nasopalatini steigt das Septum dorsalwärts empor und erst später, zugleich mit der Ausbildung der Gaumenfortsätze, ist es mehr ventralwärts gerichtet. (Vgl. die abgebildeten Sagittalschnitte bei His, 1901, Fig. 36). Die Gaumenfortsätze vereinigen sich in großer dorso-ventraler Höhe (Fig. 48 u. 49) in der Medianlinie, und das Septum ruht auf dem Gaumen. Beim Hunde dringt das Septum nach Nusbaum (1896, S. 150) auch zwischen die Gaumenfortsätze ein. Beim Rindsembryo sah ich, daß der sekundäre Gaumen vollständig gebildet war, und daß sich über ihm eine offene Verbindung zwischen den Nasenhöhlen fand. Diese Beobachtung ist auch bei *Echidna* (Seydel 1899, S. 466) gemacht worden, und nach Dursy (S. 172) ist diese Kommunikation beider Nasenhöhlen für eine gewisse Entwicklungsstufe ein normales Verhalten. Ich fand sie auch immer außer bei *Nasalis larvatus* (S. 442). Ich konnte die Beobachtung Nusbaums an dem aus zwei Serien der geeigneten Stadien bestehenden Material der embryologischen Sammlung des hiesigen Instituts nicht bestätigen. Vielmehr fand ich, daß — entsprechend der Bemerkung Nusbaums (S. 148), daß »die Nasengaumenkanäle oder Stensonschen Kanäle bekanntlich beim Hunde in schräger Richtung von oben und hinten, nach unten und vorn verlaufen, von einer oberen Öffnung am Grunde des ventralen Nasenganges zu einer unteren, engen, schlitzförmigen, die (rechts und links) neben der Gaumenpapille in die Mundhöhle führt«, — die Processus palatini, ventral vom Septum, weiter nach vorn greifen als bei Affen-

Fig. 50 *a*–*f*.

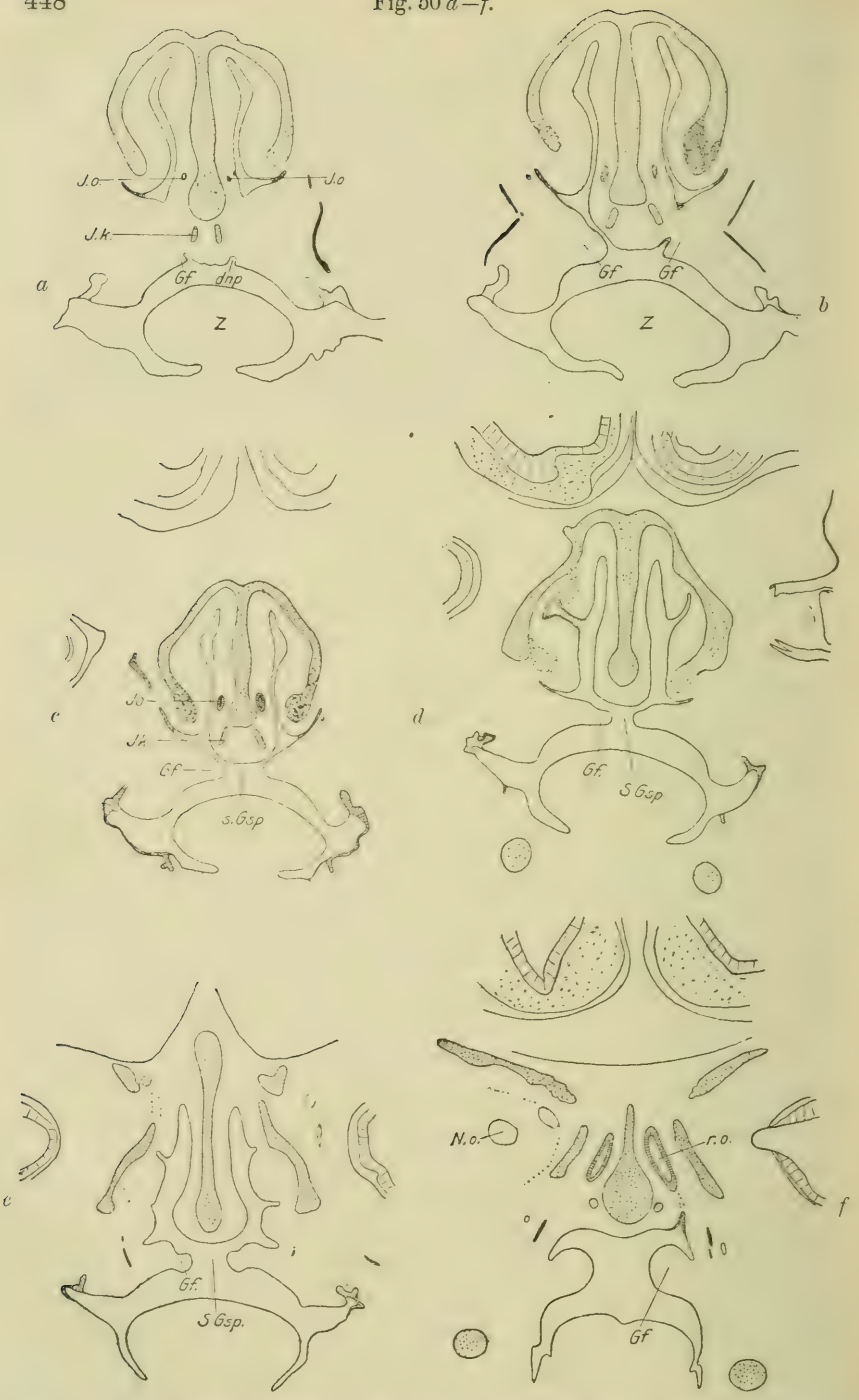

Homo. Emb. De R 27 mm. Schn. 34 II 2, 34 I 2, 33 II 1, 31 II 4, 30 I 1, 27 II 5. *J.O.* Jacobsonsches Organ; *J.k.* id. Knorpel, *Gf* Gaumenfortsatz; *dnp* Ductus nasopalatinus; *No* N. opticus; *sGsp* sekundäre Gaumenspalte. Vergr. 25 × 2/3 (von *a* und *b* 33 × 1/2).

embryonen und einander alsbald in der Medianlinie erreichen. Auch bei den untersuchten Hundeembryonen erreicht das Nasenseptum bloß im prämaxillaren Gaumen das Munddach.

Fig. 51.

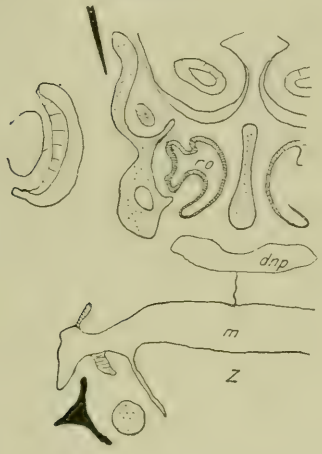

Fig. 52.

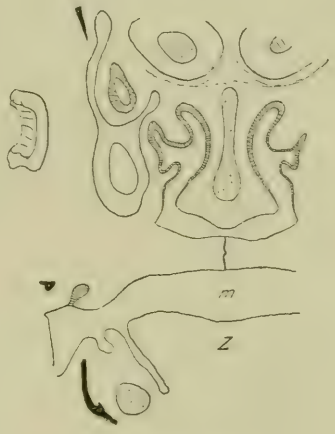

Fig. 53.

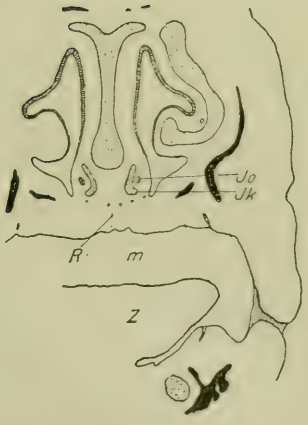

Fig. 54.

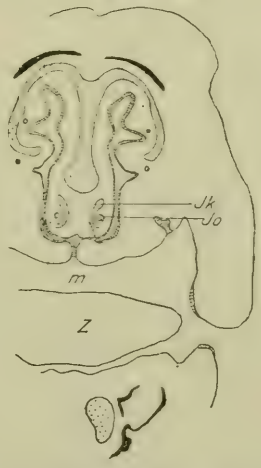

Fig. 51—54. *Canis familiaris* Emb. D, 33 mm. Schnitte 6 I 5, 5 III 8, 4 I 3, 3 II 1. Vergr. 25 × 1/2. *m* Mundhöhle; *dnp* Ductus nasopharyngeus; *Z* Zunge; *ro* selbständige Regio olfactoria; *R* Reste der Epithelien der Gaumenfortsätze und vom Septum; *Jo.* Jacobsonsches Organ; *S.J.* Sulcus Jacobsonii; *dnp* Ductus nasopalatinus.

Zur Erläuterung der Verhältnisse beim Hunde gebe ich die Fig. 51—61. Die Schnitte von hinten nach vorn verfolgend, sieht man auf Fig. 51 Embryo D, 33 mm, den Ductus nasopharyngeus, die selbständige Regio olfactoria, welche lang ist, die Lamina terminalis

und den mit einer medianen Naht versehenen sekundären Gaumen; Fig. 52 zeigt die Kommunikation der Nasenhöhlen unter dem Septum. Fig. 53 zeigt das Septum auf dem sekundären Gaumen ruhend.

Fig. 55.

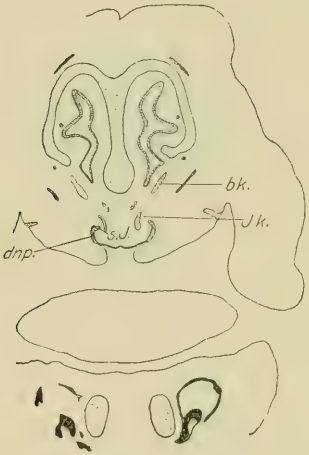

Fig. 56.

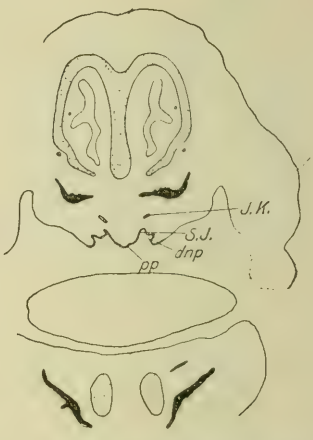

Canis familiaris Emb. D, 33 mm. Schn. 3 I 9, 2 IV 16. Vergr. 25 × ½. *dnp* Ductus nasopharyngeus; *Jo.* Jacobsonsches Organ; *S.J.* Sulcus Jacobsonii; *pp* Papilla palatina.

Fig. 57.

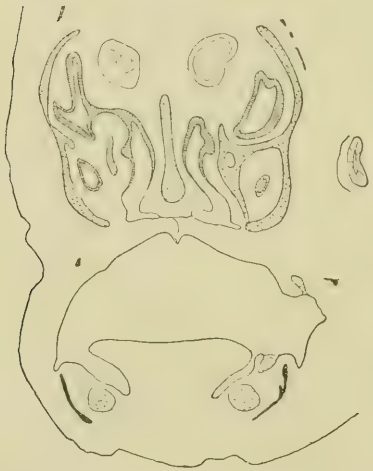

Fig. 58.

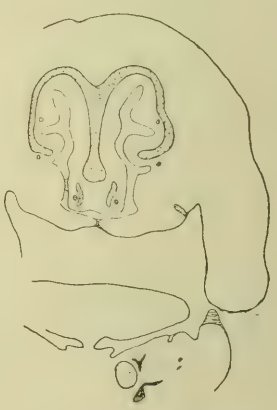

Fig. 57 und 58. *Canis familiaris* Emb. A, 31 mm. Schn. 4 II 9 und 2 II 17. Vergr. 25 × ½.

Neben der Medianlinie finden sich zwei kleine Gruben (Fig. 53*g*), welche ich bei einem anderen Exemplare dieses Stadiums nicht finde. Die Fig. 54 ist aus der Gegend des Ductus nasopalatinus; die Gaumen-

fortsätze erreichen einander noch mittels einer breiten Epithelbrücke. Der Gaumen ist hinten höher als vorn. Fig. 55 zeigt die Abschnürung des JACOBSONschen Organs. Das Septum mit der Papilla palatina beteiligt sich an der Bildung des Munddaches, und zwar des prämaxillären Gaumens. Die Fig. 56 schließlich zeigt die orale Mündung des Ductus nasopalatini, die Papilla palatina, den Anfang der Gaumenfortsätze und die Sulci Jacobsonii. Bei viel älteren Embryonen, von 60 und 62 mm, sind die Gaumennähte ganz verschwunden, und die medialen und lateralen Ränder der Ductus nasopalatini liegen am Mundhöhlendach im gleichen Niveau.

Der Embryo A 31 mm stimmt mit D überein. An einer Stelle,

Fig. 59. Fig. 60. Fig. 61.

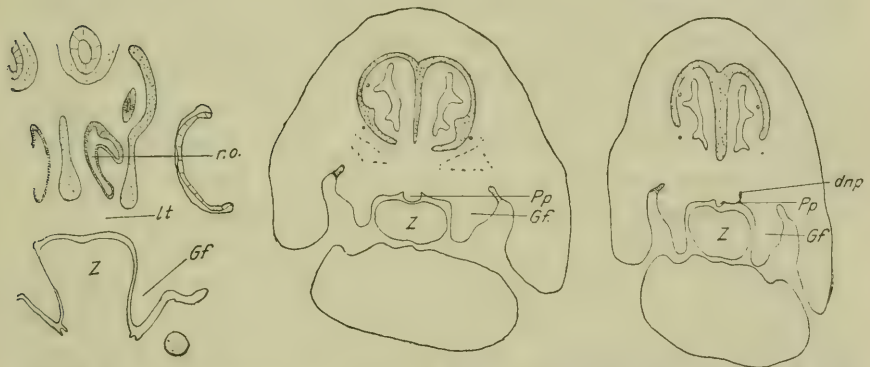

Fig. 59—61. *Canis familiaris* Emb. C, 23,5 mm. Schn. 2 IV 15, 1 IV 21 und I V 4. Vergr. 25 × 1/2. *Pp* Papilla palatina; *dnp* Ductus nasopalatinus; *ro* selbständige Regio olfactoria; *lt* Lamina terminalis; *Gf* Gaumenfortsätze; *Z* Zunge.

etwa in der Mitte des sekundären Gaumens, findet sich eine uvulaartige Vorwölbung der oralen Fläche des Gaumens (Fig. 57, nicht bei D). Auch im vordersten Teile des sekundären Gaumens sind in einigen Schnitten die Nasenhöhlen unter dem Septum in freier Kommunikation (Fig. 58). Die Embryonen C und B (23,5 mm und 22 mm) bieten wieder übereinstimmende Verhältnisse. FICK (1902, S. 304) erwähnt, daß beim Schweine (nach der Fig. IV,14 von DURSY) die Gaumenfortsätze auffallend lang sind. Es ist dies auch beim Embryo C (Fig. 59) der Fall; doch ist die Länge hier einfach durch die schräge Schnittrichtung verursacht. Fig. 60 zeigt die Papilla palatina, die Fig. 61 außerdem den Anfang des Ductus nasopalatinus.

Die Vergleichung des Gebietes des Ductus nasopharyngeus von den Embryonen D und A (33 u. 31 mm) mit den Embryonen G und J

(60 u. 62 mm) lehrt, daß der Ductus nasopharyngeus bei letzteren über eine bedeutend größere Strecke unpaar ist als bei D und A, daß also das Septum, wie Dursy erwähnt, von vorn nach hinten dem sekundären Gaumen entgegenwächst.

Ich schließe aus den verschiedenen Befunden von Nusbaum und mir, daß die Bildung des sekundären Gaumens beim Hunde nicht immer in gleicher Weise vor sich geht. Etwas Ähnliches zeigen die Fig. 43—45 von *Nasalis larvatus*, doch würden hier später meines Erachtens die Gaumenfortsätze noch mehr medianwärts gewachsen sein.

Eine unrichtige Verwertung der Arbeit Nusbaums scheint mir Fuchs (1908, S. 225, 1910, S. 100) zu machen. Der betreffende Passus lautet bei Nusbaum, S. 150: »hier (beim Hunde) wächst im vorderen und mittleren Teile der primitiven Maulhöhle der untere Rand der Nasenscheidewand so früh nach unten, daß ehe sich noch die beiden engen Gaumenplatten gegeneinander nähern, der untere sehr breite Teil der Nasenscheidewand zwischen die beiden Gaumenplatten hineindringt, woraus resultiert, daß die freien, medialen Ränder der beiden Gaumenplatten nicht in der Mittellinie miteinander zusammentreffen, sondern mit den seitlich unteren Teilen der Nasenscheidewand direkt verschmelzen, infolgedessen die untere, freie breite Fläche des Nasenseptums direkt an der Bildung des Maulhöhlendaches sich beteiligt« . . . »Im Innern der aus dem Zusammenfließen der Gaumenplatten und des Nasenseptums gebildeten embryonalen Gaumenwand erscheinen dann die paarigen Anlagen des knöchernen Gaumens« usw.

Fuchs 1908, S. 225 schreibt über die Bildung des sekundären Munddaches bei Säugern (*Talpa*) folgendes: »Die erste Veränderung besteht darin, daß im Anschluß an die Ausmündungen der Jacobsonschen Organe, also unmittelbar caudalwärts von ihnen, die Oberkiefermassen, auf Kosten der primitiven Choanen und der Choanengangschenkel, mit dem Nasenseptum eine Strecke in orocaudaler Richtung verschmelzen, wie das zuerst J. Nusbaum bei Embryonen vom Hunde richtig erkannte. Die Verschmelzung ist in Textfigur 20*c* bereits eingeleitet, indem die Oberkiefermassen (*ok*) mit dem Nasenseptum bzw. Vomerpolster (*S*) in epithelialer Verklebung miteinander stehen. Auf diese Weise werden die Choanenspalten und ihr Zusammenhang mit den Nasenschläuchen auf der fraglichen Strecke völlig ausgemerzt und die Spalten erstrecken sich dann nicht mehr als offene Wege über die ganze sagittale Ausdehnung der Muschelzone. Von der Verschmelzung bleiben zwei ungleich große Abschnitte

der Spalten ausgespart: als weitaus größter Teil die beiden caudalen Drittel und als sehr kleiner Teil das vorderste Ende,« (als »Ausführungsgang des JACOBSONschen Organs«). »Die nächsten Vorgänge dienen der Entwicklung des sekundären Gaumens. Als erste Anlage desselben erscheinen die Gaumenfortsätze der Oberkiefermassen« usw. FUCHS unterscheidet also zwischen der Bildung des vorderen Drittels des Munddaches durch die Verschmelzung der »Oberkiefermassen« mit dem Nasenseptum und derjenigen der beiden caudalen Drittel durch mediane Verbindung der Gaumenfortsätze. Es soll dies auch aus den Figuren 20*c* (S. 223) und 23 ersichtlich sein. Vgl. auch 1908, S. 227 und 1910, S. 100. Diese Auffassung hegt nach FUCHS außer NUSBAUM auch SIPPEL.

SIPPEL 1907, S. 512 schreibt: BEECKER hat schon hervorgehoben, daß die Choanen beim Gaumenschlusse nicht vollständig aus der Mundhöhle entfernt werden, da sich ihr vorderer durch die Mündung des JACOBSONschen Organs charakterisierter Rand vor den Gaumenleisten befindet. Er wird von ihrer Verwachsung nicht berührt, sondern bleibt als kleine Öffnung beiderseits vor dem harten Gaumen als Foramen incisivum bestehen. Erst hinter dieser Stelle stoßen die etwas schräg geneigten Gaumenleisten an das Vomerpolster bzw. den Ventralrand des Nasenseptums und verwachsen mit ihm, so daß die primitiven Choanen auf eine kurze Strecke wirklich verlegt werden. Ein Teil der inneren Nasenöffnung verödet dadurch vollständig. Hinter der Verschmelzungsstelle stehen die Gaumenfortsätze in einem etwas tieferen Niveau als das Nasenseptum. Hier bleibt die Lichtung der Gaumenrinne als passierbarer Kanal (Ductus naso-pharyngeus) erhalten und der hintere Abschnitt der primitiven Choane mündet in ihn. Es ist also für den Stilcharakter der Säugetiere nicht bloß die mediane Naht der Gaumenleisten, sondern auch die Persistenz des vorderen Choanenrandes in der Mundhöhle und die Verlegung eines kurzen mittleren Abschnittes der primitiven Choane bezeichnend.« Vgl. auch S. 517/18 u. S. 523.

S. 517. »Da das Nasenseptum schräg gegen die Gaumenleisten geneigt ist, so wird bei der Verwachsung derselben die primitive Choane in zwei Abschnitte zerlegt. Ein vorderer kleiner Teil, der sog. Canalis incisivus, bleibt am Munddache offen. Der darauffolgende Teil samt dem Beginn der Gaumenrinne verödet, weil die Gaumenleisten sich dem Vomerpolster oder dem ventralen Rande des Nasenseptums anlegen und mit ihm so fest verschmelzen, daß die ursprüngliche Grenze nicht mehr festzustellen ist. Erst hinter

der Verwachsungszone folgt der eigentliche Ductus naso-pharyngeus mit einer deutlichen ventralen und lateralen Wand; die dorsale Wand dagegen ist wenigstens im Bereich der Nasenschläuche durch die beiden Choanen zerschlitzt.« Vgl. auch S. 506/07, 508.

Sippel und Fuchs sprechen meines Erachtens nicht über dieselben Dinge. Es war anfangs für mich nicht ganz leicht, einzusehen, was diese Autoren meinen. Mir scheint, daß Sippel unterscheidet zwischen der Bildung 1. des vorderen Teiles des Gaumens, wo die Gaumenfortsätze in der Medianlinie miteinander und an ihrer oberen Fläche mit dem Nasenseptum verschmelzen und 2. des hinteren Teiles, wo anfänglich — nach Dursy (vgl. S. 447) als normales Verhalten — eine offene Kommunikation über dem sekundären Gaumen zwischen den Nasenhöhlen bestehen bleibt. Unklar ist bloß, daß er zuerst von Gaumenleisten und dann von Gaumenfortsätzen spricht. Diese Unterscheidung Sippels scheint mir unwesentlich. Ich lasse hier noch folgen, was Dursy über diesen Punkt angibt, S. 151: »Wenn nun mit der Zeit die Zunge von der Schädelbasis sich zurückzieht, so wird der zwischen den Gaumenplatten befindliche obere Abschnitt der primitiven Mundhöhle frei (Taf. III, Fig. 13) und durch die mediane Verbindung der Gaumenplatten von der übrigen Mundhöhle abgeschieden (Taf. IV, Fig. 15). Der dadurch für die Nase gewonnene Raum dient zur Vervollständigung der Regio respiratoria und zerfällt in einen hinteren unpaarigen und einen vorderen paarigen Abschnitt. Den hinteren berührte ich schon öfters und nannte ihn Nasenrachengang. Bliebe die Nasenscheidewand auf ihrer früheren Höhe zurück, so wäre auch der vordere Abschnitt dieses kanalförmigen Raumes einfach; seinen Boden würde der sekundäre, seine Decke der primitive Gaumen[1] bilden und durch die daselbst befindlichen Spalten (primitive Gaumenspalten) stünde er mit den Nasenhöhlen in Verbindung. Es gibt jedoch der primitive Gaumen seine Selbständigkeit auf, indem sein von der Nasenscheidewand gebildeter Anteil herabwächst (IV 15, III 8) und schließlich mit dem eigentlichen verwächst« usw. (vgl. auch S. 171/72).

Fuchs trennt jedoch die Entwicklung des sekundären Gaumens von der Verschmelzung der Oberkiefermassen mit dem Nasenseptum caudal von den Ausmündungen der Jacobsonschen Organe im vorderen Drittel der Gaumenspalten. Wenn ich Fuchs' Figur 20*c* eines

[1] Vgl. über die Bedeutung des primitiven Gaumens bei Dursy, S. 415 dieses Aufsatzes.

Talpa-Embryo mit meiner Figur 62*b* und *c* eines *Talpa*-Embryo des gleichen Stadiums vergleiche, so vermute ich, daß Fuchs, der in

Fig. 62 *a—e*.

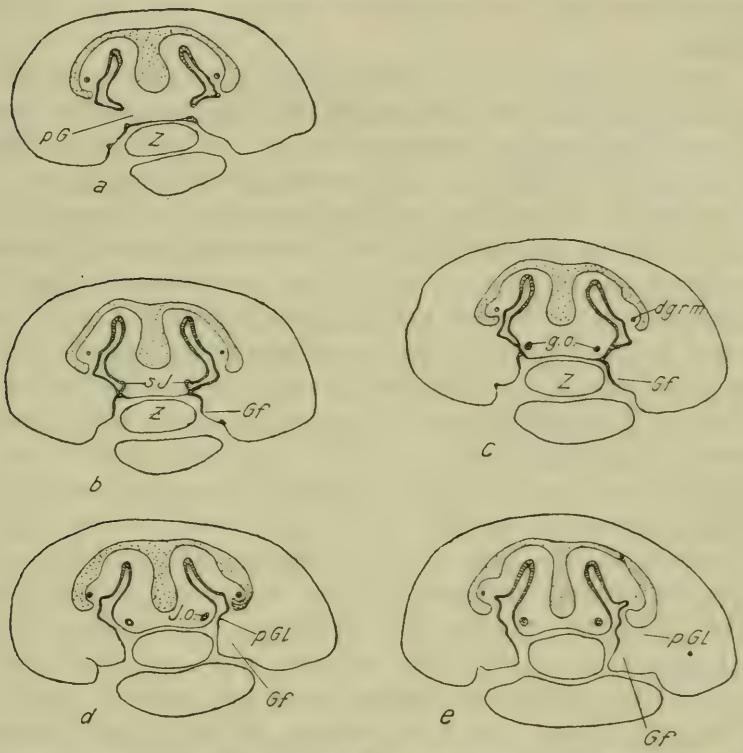

Talpa europaea Emb. L, 9,2 mm. Schn. 3 III 13, III 8, III 4, II 15, II 15. *pG* prim. Gaumen; *S.J.* Sulcus Jacobsoni; *Gf* Gaumenfortsatz; *J.O.* Jacobsonsches Organ; *dgrm* Ductus glandula recessus maxillaris; *pCh* primitive Choane; *pGl* primitive Gaumenleiste (Dursy); *go* Jacobsonsches Organ; *Z* Zunge. Vergr. 20 × 3/4.

Fig. 63.

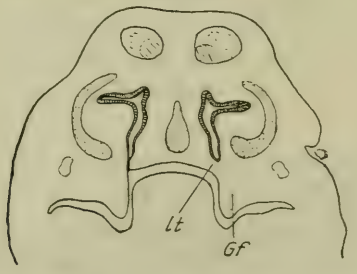

Talpa europaea Emb. F, 10 mm. Schn. 3 II 15; *Gf* Gaumenfortsatz; *lt* Lamina terminalis. Vergr. 20 × 3/4.

seiner ausführlichen Arbeit über die Gaumenentwicklung der Schildkröten und anderer Reptilien (1907 und 1908) nur gelegentlich die

Gaumenbildung der Säuger berührt, Veranlassung haben werde, auf diese Figur und die Gaumenbildung der Säuger zurückzukommen, falls er noch einmal seine Serien durchnimmt. Die epitheliale Verbindung der Fig. 62*b* u. *c* gehört noch zum primitiven Gaumen.

Auch bei Dursy ist die Behandlung des vorderen Teiles des sekundären Gaumens nicht übersichtlich; es findet sich nicht deutlich die Beziehung zwischen primitiver Choane und Ductus nasopalatinus angegeben (S. 172/73, 161). Doch treffen seine Bemerkungen immer das Richtige. Wenn sich die Gaumenplatten (= -Fortsätze), wie Dursy schreibt, aufrichten und eine horizontale Richtung annehmen, so werden sie vorerst durch eine Spalte, »sekundäre Gaumenspalte« geschieden, (Dursy 1869, S. 172, III 9, His, Fuchs, Pohlmann, dieser Aufsatz S. 458, Fig. 50). Diese sekundäre Gaumenspalte erweitert sich ganz vorn in der Zwischenkiefergegend zu einer breiten, mit der Spitze rückwärts gekehrten, dreieckigen Lücke »dem Zwischenkieferteil der Gaumenspalte« (S. 172). »In dieser Lücke liegt das vordere, in den Zwischenkiefer übergehende Ende des unteren Nasenscheidewandrandes« (S. 173). »So wird dieser vordere Teil der sekundären Gaumenspalte in zwei nach vorn divergierende schmale Seitenteile, welche rückwärts in den einfachen Teil der Gaumenspalte einmünden, geschieden.« Nachdem der unpaare Teil der Gaumenspalte verwachsen ist, verbinden sich auch allmählich vom paarigen Teil die hinteren Hälften durch eine mediane Verbindung der Gaumenplatten. »In ihren vorderen Hälften dagegen erreichen diese einander nicht, so daß hier der die Mündungen der Stensonschen Gänge tragende Gaumenteil der Zwischenkiefergegend in seinem medialen Abschnitt für immer frei bleibt und auch einen warzenförmigen Vorsprung erzeugen kann.« (S. 174.)

Meine Befunde bei *Canis familiaris* (Fig. 51—58), *Talpa europaea* (Fig. 64), *Mus decumanus,* beim Menschen (Fig. 50) und bei Affen (Fig. 42—47) sind mit diesen Vorstellungen Dursys im Einklang.

Die Verwachsung der Gaumenfortsätze findet am spätesten ganz vorn (Fig. 54) und ganz hinten (Fig. 46) statt. Vorn bleibt ein kleiner Teil für die Ductus nasopalatini ausgespart. Dursy nennt sie den vorderen Teil des paarigen Teiles der sekundären Gaumenspalte, auch Peter (1901, S. 57). Oft werden sie der erhalten gebliebene Rest der primitiven Choanen genannt (Seydel 1899). Beide Vorstellungen sind berechtigt, da die Ductus nasopalatini die Grenze

des prämaxillaren und des sekundären Gaumens bilden[1]. Da die Ductus nasopalatini am Munddach lateralwärts vom Anfang der

Fig. 64 *a—g*.

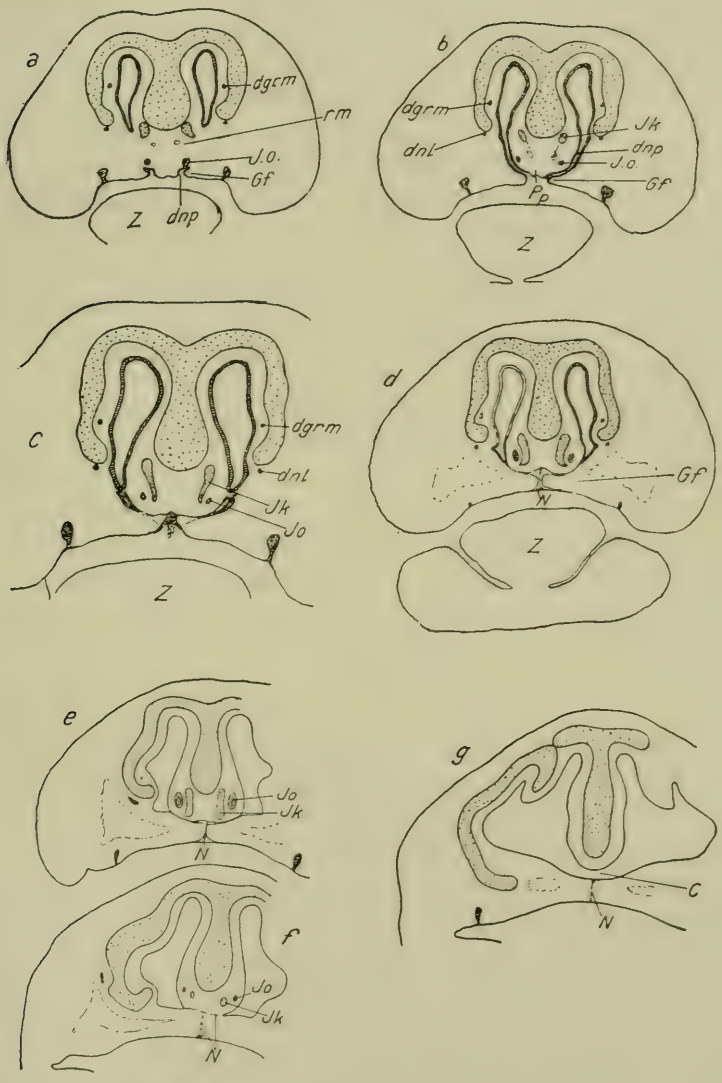

Fig. 61 *a—g*. *Talpa europaea* Embryo K, 16,5 mm. Schn. 4 I 5, 3 V 13, 3 V 10, 3 V 2, 3 IV 6, 3 III 6. 3 II 6. *C* Kommunikation der Nasenhöhlen; *N* epitheliale Naht der Gaumenfortsätze; *J.O.* Jacobsonsches Organ; *Jk.* idem Knorpel; *dnp* Ductus nasopalatinus; *dgrm* Ductus glandula rec. maxill.; *pm* Os praemaxillare; *dnl* Ductus nasolacrimalis. *Pp* Papilla palatina. Vergr. *a—d* 33 — 3/4; *e—g* 33 × 3/4.

[1] Die Definition Kölliкers trifft für beide Vorstellungen zu; er schreibt (1880. S. 292): »Die Nasengaumengänge sind ein Rest der ursprünglichen Verbindung zwischen der Mundhöhle und dem unteren respirator. Abschnitte der Nasenhöhle.«

Gaumenfortsätze begrenzt werden, so rechnet man sie am besten zu der sekundären Gaumenspalte. Diese Gaumenfortsätze treten bei *Talpa*, *Mus* und namentlich beim Hunde in ihrem vorderen Teil aus dem Niveau des Munddaches mehr heraus als beim Menschen und bei den Affen. Bei jüngeren Embryonen von Hunden (Fig. 60 u. 61) fällt dies sehr auf.

Die Verwachsung der Gaumenfortsätze miteinander und mit dem Septum ist für den ganzen sekundären Gaumen im wesentlichen gleichartig. Die Gaumenfortsätze berühren einander in der Medianlinie, verwachsen miteinander und mit der Unterfläche des Septums; dadurch verschwindet der orale Teil der Nasenhöhle. Für den hinteren Teil des sekundären Gaumens ist die Verwachsung der Gaumenfortsätze miteinander und mit dem Septum zeitlich getrennt (Fig. 64*g*, 52). Verfolgt man die Schnitte von hinten nach vorn (Fig. 64*g—a*; 51—55, 47—42), so sieht man, daß im ganzen Verwachsungsgebiet durch die Verwachsung der Gaumenfortsätze ein Teil der Nasenhöhle in Wegfall kommt. Im vordersten Teile der sekundären Gaumenspalte erreichen die Gaumenfortsätze einander nicht; das Septum dringt keilförmig in die sekundäre Gaumenspalte ein und macht sie so gegabelt. Im hinteren Teil beider Schenkel dieses Abschnittes der sekundären Gaumenspalte verwächst der Gaumenfortsatz mit dem Septum, der vordere Teil bleibt offen und bildet den Ductus nasopalatinus. In diesen öffnen sich — bei verschiedenen Tieren an verschiedenen Stellen — die Jacobsonschen Organe.

Wie kommen nun die Gaumenfortsätze über der Zunge zu liegen? Meine Präparate sprechen gegen die Annahme einer Gaumenumbildung, wie sie von Fick (1902), Pölzl (1904) und Pohlmann (1910) befürwortet wird. Fick schreibt (S. 304): »Es müßte vielmehr eine bedeutende Gestaltveränderung des ganzen Gewebebalkens (Gaumenplatte + Alveolarfortsatz) eintreten. Eine solche Formveränderung kann übrigens sicher keine momentane sein.« Fick hat an der Abbildung Dursys vom Schweinsembryo beobachtet, »daß im Stadium der vertikal stehenden Gaumenplatten gerade an der Abbiegungsstelle der Platten nach unten ein Wulst auftritt, der bei weiterem Wachstum eine Gaumenplatte bilden würde, die von Anfang an an der richtigen Stelle, nämlich über der Zunge, stünde. Diese Interpretation dieses Bildes ist gewiß unrichtig. Schorr (1908, S. 101), der auch Schweineembryonen untersuchte, konnte diese Beobachtung nicht machen. Dursy selbst schreibt über diese

von ihm primitive Gaumenleisten genannten Vorwölbungen: »Mit einer flügelförmigen Verlängerung berührt der mittlere Stirnfortsatz einen ihm entgegenkommenden Vorsprung des Oberkieferfortsatzes, die primitive Gaumenleiste des Oberkieferfortsatzes. Er bildet mit den genannten Seitenflügeln der Nasenscheidewand den primitiven, jedoch durch eine Spalte unterbrochenen Nasenhöhlenboden.« (S. 148, s. auch S. 165, 146, 150.) In diesem Sinne findet sich auch bei den Affen (Fig. 9, *pr* S. 414) und beim Menschen eine primitive Gaumenleiste. Bei *Talpa europaea* und *Mus decumanus* findet sich eine mehr spezialisierte Bildung (Fig. 62 *d* u. *e*), welche auch von Fuchs abgebildet ist (1908, Fig. 22). Sie erscheint sofort oder einige Schnitte nach hinten vom Anfang der primitiven Choane, erreicht bald ihre größte Ausbildung (Fig. 58*e*) und verschwindet nach vorn von der Bildungsstätte der Lamina terminalis. Über das weitere Schicksal der primitiven Gaumenleiste schreibt Dursy (S. 153 und Taf. III, Fig. 8), daß sie sich »an älteren Embryonen stellenweise noch nachweisen lassen, während sie in ihrem übrigen Verlaufe sich ausgleichen«.

Pohlmann (1910, S. 666) muß für seine Deutungen ein Embryonalstadium, »das ihm (mir) zufälligerweise nicht zu Gesicht kam«, supponieren und nimmt an, daß »eine neue Modellierung des bisher in die Form der Gaumenleisten und Gaumenrinne geprägten Epithelbezirkes erfolgte, etwa in der Weise, daß der ventrale Rand der Gaumenrinne sich ausweitete, während die Seitenwände median in das bisher vom Zungenwulste erfüllte Lumen einbogen«. Pölzl (S. 275) macht noch für die Umbildung geltend, daß, »wenn die ganze Gaumenplatte hinaufgeklappt wäre, die Richtung des in ihr befindlichen Nerven eine andere geworden sein müßte. Für den weichen Gaumen zeigt Verfasserin dann, »daß die Richtung des Ramus posterior N. palatini bei Vertikal- und Horizontalstellung des Gaumenfortsatzes dieselbe ist.« Die diese Verhältnisse zeigende Figur 13 ist gewiß in Übereinstimmung mit der Auffassung Pölzls, ob sie auch für sie beweisend ist, können mehrere solcher aufeinander gezeichneten Schnitte lehren.

Wichtig scheint mir die oben zitierte Bemerkung Ficks (S. 458), daß eine wirkliche Formveränderung nicht momentan eintreten kann. Daß die Gaumenumlagerung dennoch ziemlich rasch vor sich geht, scheint mir, angesichts der von zahlreichen Forschern untersuchten vielen Stadien bei verschiedenen Säugetieren, sicher. Darum neige ich am meisten zu den Vorstellungen von His (1901) und Schorr

(1908), welchen auch Fuchs (1910) größtenteils beitritt. Fuchs spricht der Zunge bei der Umlagerung die führende Rolle zu und gründet seine Ansicht auf die Tatsache, daß die Zunge bei ihrem raschen Wachsen die Mundhöhle sprengt und aus ihr hervortritt (seine Fig. 22 bis 27). Bei sämtlichen auf die Umbildung sich beziehenden Affenembryonen, welche in Keibels Arbeit (1906) abgebildet sind, liegt die Zunge in der Mundhöhle. Auch scheint es mir, wie Pohlmann (1910, S. 680), der auch an Katzenembryonen seine Untersuchungen ausführte, hervorhebt, möglich, daß die von Fuchs gezeichneten Embryonen schon einen geschlossenen sekundären Gaumen haben.

Nach meinen Beobachtungen an Affen könnte der Vorgang in folgender Weise stattfinden. Die Gaumenfortsätze stehen am meisten vertikal und sind am stärksten ausgebildet in ihren vorderen Teilen; mehr nach hinten und da, wo sie allmählich in die Gaumenbogen übergehen, stehen sie von Anfang an mehr horizontal. Die Zunge zeigt sich auf der Höhe der Ausbildung der Gaumenfortsätze (Fig. 40 und 41) wirklich zangenförmig eingeklemmt (S. 442); sie muß sich also zurückziehen. Durch die gegenseitige Berührung von Gaumenfortsätzen und Zunge kann dies als der Ausdruck von Spannungsausgleichungen innerhalb der Zunge und zwischen Zunge und Fortsätzen geschehen. Aktive Zungenmuskelkontraktionen, welche His annimmt, möchte ich dabei als weniger wahrscheinlich annehmen. Auch mit Hilfe dieser Kräfte, welche Pölzl und Schorr hervorheben, ist es sehr gut möglich, daß die Zunge, um sich zwischen der Gaumenspalte hindurch zu bewegen, einmal erst mit der rechten und dann mit der linken Hälfte hindurchgleitet, wie dies von His (1901) aus der Beobachtung am menschlichen Embryo Mr gefolgert ist. Dieser Embryo braucht also nicht ein pathologischer Fall zu sein[1]. Mit Schorr ist beim Umlagerungsprozeß auf die aktive Betätigung der Fortsätze hinzuweisen; diese biegen nicht passiv nach dem Zurücktreten der Zunge in die horizontale Lage, sondern es findet ein Kräftespiel zwischen Fortsätzen und Zunge statt. Das eine Mal wird dabei die Zunge ein wenig eher den Tiefstand erreichen, und die Fortsätze werden in die horizontale Lage treten, bevor sie einander erreichen können (Fig. 41 u. 42); ein anderes Mal werden sie schon anfangen, sich horizontalwärts zu richten, wenn die Zunge hoch über ihnen steht. Die Umlagerung kann ein wenig

[1] Wenn die Beschreibung Ficks dieses Embryo (S. 304) richtig ist, so ist die Möglichkeit, daß der Embryo pathologisch ist, groß. Aus der Fig. 3 (Fick S. 302) möchte ich es nicht schließen.

zu früh oder ein wenig zu spät stattfinden. Im letzteren Fall (Fig. 41 sind dann bei hochstehender Zunge die Fortsätze auffallend lang. Fick meint, daß die Gaumenfortsätze, wenigstens beim Schwein, so lang sind, daß ein jeder beim Hinaufklappen die Mittellinie überragen würde (S. 305). Sogar für den Embryo *Macacus cynomolgus* Nr. 306 (S. 441) scheint mir diese Auffassung nicht zuzutreffen. Auch eine von der senkrecht auf den Gaumen geführten abweichende Schnittrichtung kann lange Gaumenfortsätze vortäuschen (Fig. 61, S. 451). In den bisher beobachteten Fällen von Embryonen mit gehobenen, aber noch nicht verwachsenen Fortsätzen erreichen diese einander in der Medianlinie nicht. In einem Fall (*Nasalis*, S. 442) waren die gehobenen Fortsätze schon teilweise mit dem Septum und noch nicht miteinander verwachsen (vgl. auch Nusbaum).

Schließlich ist die Umlagerung nicht als eine einfache Umklappung, sondern als eine von vorn nach hinten (Schorr S. 103, 8) gehende Bewegung, welche plötzlich, nicht allmählich, wie Schorr (S. 101, 1 und 103 8) angibt, vor sich geht, aufzufassen.

Amsterdam, den 6. Dezember 1911.

Literatur.

1903. Beecker, A. II. Vergleichende Stilistik der Nasenregion bei den Sauriern, Vögeln und Säugetieren. S. 565—620. 3 Taf. Morpholog. Jahrb. Bd. XXXI.

1904. Blendinger, W. III. Das Cribrum der Säugetiere. S. 452—479. 2 Taf. und 6 Fig. Morpholog. Jahrb. Bd. XXXII.

1869. Dursy, E. Zur Entwicklungsgeschichte des Kopfes des Menschen und der höheren Wirbeltiere. Text und Atlas. Tübingen 1869.

1902. Fick, R. Bemerkungen zur Wolfsrachenbildung. S. 299—305. 4 Fig. Archiv für klinische Chirurgie. Bd. LXVIII. 1902.

1907. Fuchs, H. Untersuchungen über Ontogenie und Phylogenie der Gaumenbildungen bei den Wirbeltieren. 1. Mitt.: Über den Gaumen der Schildkröten und seine Entwicklung. S. 409—463. Zeitschr. f. Morph. und Anthropol. Bd. X. H. 3. 5 Taf.

1908. —— 2. Mitt.: Über das Munddach der Rynchocephalen usw. S. 153 bis 248. Ebenda. Bd. XI. H. 2. 3 Taf.

1910. —— Über correlative Beziehungen zwischen Zungen- und Gaumenentwicklung der Säugerembryonen. S. 97—130. 30 Fig. Zeitschr. f. Morph. und Anthropol. Bd. XIII. H. 1.

1911. Fuchs, H. Bemerkungen über das Munddach der Amnioten, insbesondere Schildkröten und Schlangen. Anat. Anzeiger. Bd. XXXVIII. S. 609 bis 637. 52 Abb.

1906. Hertwig, O. Lehrbuch der Entwicklungsgeschichte des Menschen und der Wirbeltiere. 8. Aufl. Jena.

1880–85. His, W. Anatomie menschlicher Embryonen. I—III. Leipzig.

1892. —— Die Entwicklung der menschlichen und tierischen Physiognomien. S. 384—425. 51 Fig. Arch. f. Anat. und Physiologie. Anat. Abt. Jahrg. 1892.

1902. —— Beobachtungen zur Geschichte der Nasen- und Gaumenbildung beim menschlichen Embryo. 48 Fig. S. 349—391. Abh. math.-phys. Kl. Kgl. sächs. Ges. der Wiss. XXVII. Bd.

1891. Hochstetter, F. Über die Bildung der inneren Nasengänge oder primitiven Choanen. Verh. d. anat. Ges. S. 145—151. 9 Fig. Ergänzungsheft z. Anat. Anz. 6. Jahrg.

1892. —— Über die Bildung der primitiven Choanen beim Menschen. Verh. der anat. Ges. S. 181—183. Ergänzungsheft z. Anat. Anz. 7. Jahrg.

1893. Keibel, F. Zur Entwicklungsgeschichte und vergl. Anatomie der Nase und des oberen Mundrandes (Oberlippe) bei Vertebraten. Anat. Anz. 8. Jahrg. S. 473—487. 2. Fig.

1904 u. 1905. —— Zur Entwicklungsgeschichte der Affen. S. 156—163. Verh. anat. Ges. Anat. Anz. Ergänzungsh. z. XXV. Bd. (1904). Auch: Zur Embryologie des Menschen, der Affen und der Halbaffen. S. 39—50. 22 Abb. Verh. anat. Ges. 1905. Bd. XXVII. (1905).

1906. —— Die äußere Körperform und der Entwicklungsgrad der Organe bei Affenembryonen. In: Studien über Entwicklungsgeschichte d. Tiere von E. Selenka. 14. Heft. Menschenaffen. 1906. Wiesbaden.

1910 u. 1911. Keibel, F. und Mall, F. P. Handbuch der Entwicklungsgeschichte des Menschen. I. u. II. Bd. Leipzig I. S. 89. II. S. 187.

1860. Kölliker, A. Über die Entwicklung des Geruchsorgans beim Menschen und beim Hühnchen. S. 425. Würzburger Medic. Zeitschr. I. Bd.

1880. —— Grundriß der Entwicklungsgeschichte des Menschen und der höheren Tiere. Leipzig. W. Engelmann.

1883. —— Zur Entwicklung des Auges und Geruchsorgans menschlicher Embryonen. S. 229. 3 Taf. Verh. d. phys.-med. Ges. Würzburg. N. F XVII. Bd.

1896. v. Mihalkovicz, G. Untersuchungen über die Entwicklung der Nase und ihrer Nebenhöhlen. S. 224—257. Mathem. und naturwiss. Berichte aus Ungarn. XV. Bd. 1899.

1896. Nusbaum, J. Zur Entwicklungsgeschichte des Gaumens, der Stensonschen und Jacobsonschen Kanäle und der Hypophyse beim Hunde. S. 148 bis 153. Bull. internat. de l'Acad. des Sciences de Cracovie. C. R. des séances de l'année 1896.

1901. Peter, K. Die Entwicklung des Geruchsorgans und Jacobsonschen Organs in der Reihe der Wirbeltiere. Bildung der äußeren Nase und des Gaumens. S. 1—78. Hertwigs Handb. der Entwicklungslehre. II. Bd. 2 T. 1906.

1902. —— Zur Bildung des primitiven Gaumens bei Mensch und Säugetieren. Anat. Anzeiger. XX. Bd. S. 545—552. 4 Abb.

1902. Peter, K. Anlage und Homologie der Muscheln des Menschen und der Säugetiere. S. 339—369. Taf. 18. 9 Fig. Archiv f. mikrosk. Anatomie. Bd. LX.

1910. Pohlmann, E. H. IX. Die embryonale Metamorphose der Physiognomie und der Mundhöhle des Katzenkopfes. Morpholog. Jahrb. Bd. XLI. S. 617—680. 3 Taf.

1904. Pölzl, A. Zur Entwicklungsgeschichte des menschlichen Gaumens. Anat. Hefte. 81. H. XXVII. Bd. 1904. S. 243—285. 2 Taf. 13 Fig.

1908. Schorr, G. Zur Entwicklungsgeschichte des sekundären Gaumens bei einigen Säugetieren und beim Menschen. Anatom. Hefte. 108. H. XXXVI. Bd. 1908. S. 69—105. 1 Taf. 19 Fig.

1899. Seydel, O. Über Entwicklungsvorgänge an der Nasenhöhle und am Mundhöhlendache von Echidna usw. Semons Zool. Forschungsreisen. III. Bd. 3. Lief. S. 445—532. 2 Taf.

1907. Sippel, W. Das Munddach der Vögel und Säuger. S. 490—525. Taf. XI und 12 Fig. Morpholog. Jahrb. Bd. XXXVII.

1896. Tiemann, H. Über die Bildung der primitiven Choane bei Säugetieren. 19 S. 1 Taf. Verh. d. Physik.-med. Gesellsch. zu Würzburg. XXX. Bd.

1910. Thäter, K. VIII. Das Munddach der Schlangen und Schildkröten Morph. Jahrb. Bd. XLI. S. 471—518. 2 Taf.

Aus dem I. anatomischen Institut in Wien. Vorstand: Prof. J. Tandler.

Die Entwicklungsgeschichte der Kopfarterien von Talpa europaea.

Von

Harry Sicher.

Mit 5 Figuren im Text und Tafel VIII—X.

Die vergleichende Anatomie der Kopfarterien der Säuger hat Tandler (1898) in einer grundlegenden Monographie behandelt. Als eines der wichtigsten Ergebnisse folgte aus dieser Untersuchung die Konstanz der Arteria stapedia, welche bei einer ganzen Reihe von Formen zeitlebens erhalten bleibt, bei anderen im Embryonalleben nachweisbar ist.

Die Entwicklungsgeschichte dieser primitiven Arterie untersuchte Tandler (1902) an einer lückenlosen Serie von Rattenembryonen und an Embryonen von *Homo,* welche allerdings nicht alle Stadien umfaßten.

Über die Bildung der A. stapedia lagen nur die Angaben Grossers (1901) bei Chiropteren (*Rhinolophus, Vespertilio, Vesperugo*) vor. Bei seinem jüngsten Embryo von *Rhinolophus* zieht die A. carotis interna astlos bis zum Zwischenhirn, wo sie sich in ihren Ramus anterior und posterior teilt. Bei den älteren Embryonen ist bereits in der Paukenhöhle der Abgang einer kurzen A. stapedia nachweisbar. Nach Grosser entsteht also die A. stapedia durch selbständiges Auswachsen aus der A. carotis interna nach dem völligen Verschwinden der ersten beiden Aortenbogen.

Die A. carotis externa zieht bei den jüngeren Embryonen nach Abgabe der A. lingualis unter dem äußeren Gehörgang aus dem Hyoidbogen in den Mandibularbogen, kreuzt dort den III. Ast des Trigeminus und gibt ihm eine primäre A. alveolaris inferior mit. Sie selbst zieht dicht hinter dem Mundwinkel in den Oberkieferfortsatz, wo sie zweigeteilt endet. Bei den älteren Embryonen ist das Gebiet der A. carotis externa mit Ausnahme der Zunge von

der A. stapedia versorgt. Sie teilt sich in den Ramus superior, der über das Auge mit dem I. Trigeminusast an die laterale Nasenwand tritt, und in den Ramus inferior, der nach Abgabe der A. alveolaris inferior zum II. Ast des Trigeminus als A. infraorbitalis zieht. Die A. stapedia ist nunmehr das Gefäß des Trigeminusgebietes. Später werden durch eine Reihe Veränderungen sekundärer Natur die bleibenden Verhältnisse hergestellt.

Tandler (1902) konnte dagegen für die Entstehung der A. stapedia zwei Typen feststellen: der eine gültig für die Ratte, der andere für den Menschen und wahrscheinlich auch für das Kaninchen und Meerschweinchen.

Bei der Ratte werden zum Aufbau der A. stapedia Stücke des ersten und zweiten Aortenbogens verwendet. Die beiden ersten Aortenbogen werden zunächst in der Mitte ihres Verlaufes unterbrochen. Später entstehen an dem Ende des dorsalen Restes des I. Bogens nacheinander ein Ast für die Orbita und einer für den Oberkiefer. Es resultieren daher mit der Fortsetzung des I. Bogens selbst drei Äste, der R. supraorbitalis, infraorbitalis und mandibularis. Nun bildet sich zwischen den dorsalen Anteilen der ersten beiden Aortenbogen eine Anastomose aus, welche nach dem Zugrundegehen des Wurzelstückes des I. Aortenbogens dessen Aufteilung übernimmt. Um den Ramus anastomoticus bildet sich knapp nach seinem Abgang aus dem II. Bogen die Anlage des Stapes. Damit ist das Gefäß, das aus dem Anfangsstück des II. Aortenbogens, aus dem R. anastomoticus zum I. Bogen und aus der Aufteilung des letzteren entstanden ist, als A. stapedia charakterisiert.

Die folgenden sekundären Veränderungen können hier übergangen werden.

Der zweite Typus (Mensch) ist nun dadurch charakterisiert, daß der I. Aortenbogen frühzeitig zugrunde geht. Das dorsale Stück des II. Aortenbogens bleibt dagegen erhalten und läßt aus sich die A. stapedia hervorgehen. Dabei bringt es das frühzeitige Verschwinden des I. Bogens mit sich, daß »auch am menschlichen Embryo die ventrale Aorta sich bis in die Oberkieferregion fortzusetzen scheint«. Ähnliche Verhältnisse liegen nach Tandler auch bei *Cavia* und *Lepus cuniculus* vor.

An Reptilien hat später Hochstetter (1906) die Entwicklung der Kopfarterien an *Crocodilus Madagascariensis* untersucht. Nach dem Verschwinden des I. Aortenbogens verlängert sich die A. carotis externa (Aorta ventralis) bis in den Oberkiefer, indem sie zuerst

den III. Ast des Trigeminus an seiner lateralen Seite kreuzt und dann dem II. Ast folgt. Später wird dieser Oberkieferast dem Gebiet der A. carotis facialis — dem Homologon der A. stapedia — einverleibt. Die Art und Weise, in welcher sich diese Umbildung vollzieht, konnte HOCHSTETTER nicht verfolgen. Die A. carotis facialis (A. temporo-orbitalis) selbst entsteht aus einem kleinen dorsalen Rest des II. Aortenbogens durch sekundäres Auswachsen. Es kommt ihr ein dorso-caudal verlaufender Ast zu, der den Muskelast des Facialis begleitet und später mit der A. maxillaris interna anastomosiert. Die übrigen Umbildungen des Gefäßsystems kommen für die vorliegende Untersuchung nicht in Betracht.

Bezüglich der Entwicklung der A. vertebralis konnte TANDLER die Befunde HOCHSTETTERS (1890) bestätigen und dahin erweitern, daß die A. vertebralis cerebralis zunächst von der Hypoglossusarterie gebildet wird. Doch weicht TANDLERS Zählung der Segmentalarterien von der HOCHSTETTERS ab. Während dieser die den N. suboccipitalis begleitende Arterie noch dem Hinterhaupt zuzählt, rechnet sie TANDLER als erste cervicale Segmentalarterie. Nach HOCHSTETTER entsteht daher die A. subclavia und vertebralis aus der sechsten, nach TANDLER aus der siebenten cervicalen Segmentalarterie. Der Unterschied in der Zählung ist aber nur ein scheinbarer, da die betreffende Arterie nach beiden Autoren die Arterie des sechsten cervicalen Segments ist.

Prof. TANDLER hat mich beauftragt, die Entwicklungsgeschichte der Kopfarterien an einem Säuger zu untersuchen, dessen bleibendes Gefäßsystem möglichst frei von sekundären Veränderungen bliebe, an *Talpa europaea*. Es handelt sich hauptsächlich um die Entwicklung der A. stapedia. Die Entwicklung der A. vertebralis wurde nur insofern berücksichtigt, als ihre Beziehungen zur nächst tieferen Segmentalarterie ein noch nicht bekanntes eigentümliches Verhalten zeigen.

Ich möchte auch an dieser Stelle meinem verehrten Lehrer und Chef, Herrn Prof. TANDLER, für die Überlassung des Materials sowie für seine Unterstützung meinen herzlichsten Dank sagen.

Bevor ich darangehe, die einzelnen Stadien zu beschreiben, möchte ich die Verhältnisse am erwachsenen Tier schildern. Es geschieht dies wohl am besten durch ein wörtliches Zitat aus der Arbeit TANDLERS über die vergleichende Anatomie der Kopfarterien bei den Mammalia.

»I. Carotis externa. Diese entläßt sofort an ihrem Ursprung die A. occipitalis, die ziemlich stark ist; an derselben Stelle zweigt die nach vorn ziehende schwache A. thyreoidea ab. Die Carotis zieht nun weiter cranialwärts und teilt sich etwas unterhalb des großen Zungenbeinhorns in zwei Äste. Der medial gelegene ist die in die Zunge ziehende A. lingualis, währenddem der andere die A. maxillaris externa ist, die in typischer Weise vor dem Masseter ins Gesicht gelangt.«

»Eine sonstige Verzweigung der Carotis externa mit Ausnahme der Muskeläste war an den untersuchten Exemplaren nicht nachweisbar, so daß weder von einer aus der Carotis externa stammenden Maxillaris interna, noch von einer Temporalis superficialis die Rede sein kann.«

»II. Carotis interna. . . . sie gelangt ziemlich weit hinten an die mediale Wand der ganz schwachen Bulla. In diese eingetreten, spaltet sich die Arterie sofort in zwei Äste: der eine, und zwar der schwächere, zieht über das nur wenig vorgebauchte Promontorium hinweg und erreicht die Spitze der Schläfenbeinpyramide, wo er in die Schädelhöhle durchbricht. Es ist das die Fortsetzung der Carotis interna.«

»Diese gelangt an die mediale Seite des Trigeminus und implantiert sich in den Circulus arteriosus. Über die A. ophthalmica kann ich nichts aussagen, da mir deren Injektion an keinem Objekte gelang.«

»Das aus der Carotis interna, wie schon erwähnt, sofort nach ihrem Durchbruch durch die Bulla abzweigende Gefäß ist die Arteria stapedia.«

»Diese zieht zuerst zwischen den Stapesschenkeln durch, wendet sich hierauf nach vorn und spaltet sich typisch in den Ramus superior und inferior. Der R. inferior verläßt die Paukenhöhle in ihrem vorderen Winkel.«

»Die Arterie ist von der Schädelhöhle aus nach Wegnahme der Dura mater sichtbar, so daß es den Anschein hat, wie es auch Hyrtl beschreibt, daß die Arterie in die Schädelhöhle eintritt und diese wieder durch das Foramen ovale verläßt.«

»Trotzdem muß man wohl annehmen, daß die Arterie genau so verläuft wie bei *Erinaceus* (durch die Fissura Glaseri), da sich diese scheinbare Differenz, wie ich glaube, durch die Modifikation des Keilbeines, das an der Bildung der oberen und vorderen Paukenhöhlenwand beteiligt ist, ganz gut erklären läßt.«

»Die A. stapedia gelangt nun hinter dem III. Aste des Trigeminus zum Vorschein und entläßt daselbst einen Zweig, der den Trigeminus von rückwärts umgreifend, an dessen laterale Seite gelangt. Hier spaltet er sich in zwei Äste: der eine gelangt hinter dem Unterkieferköpfchen oberflächlich zum Vorschein und verhält sich im übrigen wie die typische A. temporalis superficialis. Der andere Ast zieht mit dem Nervus mandibularis in den Unterkiefer als A. alveolaris inferior. Der Hauptstamm aber bleibt medial vom III. Trigeminusaste, gelangt zum Ramus secundus trigemini, mit dem er unter Abgabe des Ramus orbitalis und buccolabialis als A. infraorbitalis schnauzenwärts zieht.«

»Der R. superior der A. stapedia gibt zuerst die A. meningea media und einen den Knochen perforierenden, zum Schläfenmuskel verlaufenden Ast ab, biegt um und betritt die Orbita, deren mediale Wand er in ihrem hinteren Abschnitt durchsetzt. Er liefert die Ethmoidalis und Frontalis. Inwieweit er bei der Bildung der Aa. ciliares beteiligt sei, konnte ich nicht eruieren. Er scheint auch mit dem aus dem Ramus inferior kommenden R. orbitalis zu anastomosieren.«

Der Circulus Willisi ist geschlossen. Dieser Beschreibung wäre nur noch folgendes hinzuzufügen. Die A. cerebri anterior entsendet längs des Ansatzes der Falx einen Zweig rostral, der durch die Lamina cribrosa hindurch die Nasenhöhle (Septum) mit Zweigen versorgt. (Hofmann 1900.) Über die A. vertebralis ist auf Grund der Durchsicht von Serien fast reifer Feten und auf Grund der Präparation erwachsener Exemplare folgendes zu sagen. Sie entsendet nach ihrem Ursprung aus der A. subclavia unter dem Querfortsatz des letzten (VII.) Halswirbels einen Ast in den Rückenmarkskanal und betritt sodann das VI. Foramen transversarium. Durch die Foramina transversaria zieht sie cranial und gibt vor ihrem Eintritt in den Schädel einen starken Muskelast nach vorn und lateral ab.

Die Entwicklungsgeschichte der Aortenbogen von *Talpa* wurde von Soulié et Bonne (1908) ausführlich behandelt. Betreffs der hier in Frage kommenden ersten beiden Aortenbogen findet sich in dieser Publikation folgendes. An Embryonen von 4 mm ist der erste Aortenbogen nur mehr in Form einzelner unregelmäßiger Lacunen nachweisbar, die sehr bald völlig verschwinden. An einem Embryo von 4,7 mm ist auch der zweite Aortenbogen unterbrochen.

Schon in diesem Stadium ist die dorsale Mündung verschwunden. Im ganzen Verlauf verschwindet er an 6—7 mm langen Embryonen; so zeigt Abbildung 6 von einem 6 mm langen Embryo nur noch eine Lacune zwischen erster und zweiter Schlundtasche, während an der Aorta dorsalis keine Spur des zweiten Aortenbogens zurückgeblieben ist.

Zur vorliegenden Untersuchung wurde das Embryonenmaterial der I. anatomischen Lehrkanzel in Wien verwendet. Es stellt eine vollständige Serie von Embryonen dar, welche teils horizontal, teils sagittal geschnitten und mit Hämalaun-Eosin gefärbt sind.

Die wichtigsten Stadien wurden, wenn es sich um Querschnittserien handelte, mittels der Projektionsmethode, die sagittal geschnittenen mittels Überpausung graphisch rekonstruiert. Dabei dienten zur Feststellung eines Stadiums fast immer mehrere Embryonen.

Von der Beschreibung der jüngsten Stadien wurde abgesehen, da die Durchsicht der betreffenden Serien die Befunde von Soulié et Bonne fast in allen Punkten bestätigte.

I. Stadium.

Als charakteristisch für dieses Stadium, dem Embryonen von etwa $4^1/_2$—6 mm angehören, ist hervorzuheben: Die Augenblase ist bereits sekundär. Das Linsengrübchen, am Anfange dieses Stadiums noch flach und offen, schließt sich an den älteren Embryonen fast vollkommen. Der Ductus endolymphaticus ist bei den jüngsten Embryonen noch nicht nachweisbar, später deutlich. Trachea zweigeteilt.

Ein Embryo von $4^1/_2$ mm (Fig. 1) besitzt jederseits drei vollständige Aortenbogen, den III., IV. und VI., außerdem Reste des V. Zwischen IV. und VI. Bogen findet sich rechterseits eine Insel in der Aorta dorsalis. Von den VI. Bogen entspringt jederseits die A. pulmonalis propria. Verfolgt man die A. carotis interna, also die Aorta dorsalis, von der Einmündungsstelle des III. Bogens cranialwärts, so sieht man an der Stelle, an welcher der N. facialis die Arterie lateral kreuzt, eine kleine, aber deutliche Aussackung der lateralen Gefäßwand, in welcher rote Blutkörperchen enthalten sind. Von da nach lateral kann man einige feine Fäden verfolgen.

Es handelt sich hier der Topographie nach jedenfalls um einen Rest des II. Aortenbogens. Von hier aus zieht die A. carotis interna bis zum Infundibularhirn, wo sie einen feinen Ast abgibt, der

zwischen Gehirn und Pharynxdach, besonders dem ersteren eng angeschlossen, oral verläuft und bald endet. Die Deutung dieses Gefäßes ist unklar. Jedenfalls handelt es sich nicht um den I. Aortenbogen, der in diesem Stadium bereits vollkommen zugrunde gegangen ist, da dieses Gefäß auch an einem jüngeren Embryo, der noch deutliche Reste eines I. Bogens besitzt, nachweisbar ist.

Nach Abgabe dieses Astes teilt sich die A. carotis in ihren R. anterior, der über den Opticusstiel oral verläuft und dabei demselben eine feine A. ophthalmica zur Augenblase mitgibt, und in den R. posterior zur Anastomose mit der A. vertebralis cerebralis. Diese entspringt aus der ersten Segmentalarterie, welche die Aorta lateralwärts abgibt.

Auf sie folgen noch 6 cervicale Segmentalarterien, deren letzte die A. subclavia abgibt. Es ist dies also die siebente Cervicalarterie, die Arterie des VI. Cervicalsegmentes.

Außerdem entspringen cranial von der A. vertebralis cerebralis noch zwei Arterien an der medialen Wand der Aorta dorsalis, welche jedenfalls den von Tandler bei der Ratte zuerst beschriebenen Arterien homolog sind.

Die Aorta ventralis ist nach Abgabe der III. Aortenbogen in ihrem Lumen noch eine Strecke weit unverändert, verengert sich dann plötzlich und setzt sich als Carotis externa fort. Dieses Gefäß läßt sich zunächst cranial und lateral verfolgen und teilt sich entsprechend der ersten Kiemenfurche auf. Der eine Ast zieht in den Hyoidbogen, wo er rasch endet; er ist der ventrale Rest des II. Aortenbogens. Der zweite Ast läßt sich in den Mandibularbogen verfolgen, wo er sich verliert. Es handelt sich hier wohl nicht um den I. Aortenbogen, da das Gefäß nicht dorsal verläuft, sondern oralwärts. Es ist daher wohl als das Stück der Aorta ventralis zwischen dem Ursprung des II. und I. Aortenbogens anzusehen. Jedenfalls ist das Gefäß nicht in den Oberkiefer zu verfolgen. Die Capillaren, welche sich sehr zahlreich in diesem finden, lassen sich nicht deutlich zu einem größeren Gefäß verfolgen.

An einem anderen Embryo dieses Stadiums ist das eben beschriebene Gefäß im Mandibularbogen bis an den III. Ast des Trigeminus zu verfolgen, wo es endet.

Die Gefäße eines 6 mm langen Embryo zeigen ein ähnliches Verhalten. Es sind wieder drei Aortenbogen vorhanden. Die A. carotis interna zeigt an der Kreuzungsstelle mit dem N. facialis wieder die früher beschriebene Aussackung, welche als Rest des dorsalen

Endes des II. Aortenbogens anzusprechen ist. Die weitere Aufteilung der A. carotis interna in den Ramus anterior und posterior, sowie die A. vertebralis cerebralis verhalten sich wie früher. Die Aorta ventralis, i. e. Carotis externa zieht zunächst im Hyoidbogen lateralwärts, betritt dann den Mandibularbogen nach einer dorsal konvexen Krümmung und läßt sich hier bis zum III. Ast des Trigeminus verfolgen. An ihm löst sie sich in eine Reihe kleinerer Bluträume auf, die teils distalwärts, teils proximalwärts dem Nerven folgen. Die ersteren stellen die Anlage der A. alveolaris inferior primaria dar. Die letzteren lassen sich nicht mit absoluter Gewißheit in den Oberkieferfortsatz verfolgen.

Zusammenfassung.

Das erste Stadium erscheint charakterisiert durch Fehlen des I. Aortenbogens. Der zweite ist in seinem dorsalen Anteil bis auf eine kleine Aussackung, die aber bei allen Embryonen nachweisbar ist, verschwunden. Sein ventraler Rest ist im Hyoidbogen noch zu finden. Die A. carotis externa läßt sich bei den älteren Embryonen bis zum N. mandibularis verfolgen. Eine A. lingualis ist noch nicht vorhanden.

Die A. vertebralis cerebralis ist gebildet, ihr Anschluß an die A. subclavia noch nicht eingeleitet.

II. Stadium.

Die jüngeren Embryonen dieses Stadiums — es gehören hierher Embryonen von etwa 6—7½ mm — sind charakterisiert durch ein Linsenbläschen, das mit dem Ectoderm nur mehr an einer circumscripten Stelle zusammenhängt. Der rechte VI. Aortenbogen ist viel schwächer als der linke, ebenso verhalten sich die IV. Bogen. Das dorsale Verbindungsstück zwischen IV. und III. Bogen hat nur mehr ein ganz feines Lumen. Die Teilung zwischen Aorta und Pulmonalis reicht bis in den Bulbus cordis.

Die Kopfgefäße eines 6 mm langen Embryo zeigen folgendes Verhalten. Die A. carotis interna gibt an der Stelle, an welcher sie unter der Pars inferior des Labyrinthes vorbeizieht, einen feinen Ast lateralwärts ab, der sich in zwei ganz kurze Zweige teilt, welche dorsal und ventral gerichtet sind. Der Topographie nach kann es sich hier nur um die Weiterbildung jener kleinen Aussackung handeln, die wir im I. Stadium an der entsprechenden Stelle fanden und als Rest des II. Aortenbogens ansehen mußten.

Es ist die Anlage der A. stapedia, welche aus dem Reste des Aortenbogens auswächst. Die A. carotis interna zieht sodann oralwärts und teilt sich am Diencephalon in ihre typischen Äste. Der R. anterior ist bis zwischen die Riechgruben medial vom Olfactorius zu verfolgen.

Die A. carotis externa verläuft zunächst nach vorn, gibt eine feine A. lingualis zur Zunge ab und biegt dann nach vorn und lateral. Sie läßt sich zunächst an den Ramus mandibularis des Trigeminus verfolgen. Hier entläßt sie einen feinen Ast, der mit dem Nerven distal zieht, die A. alveolaris inferior primaria. Der Hauptstamm selbst umgreift den Nerven lateral und zieht an ihm proximalwärts. Hinter dem Mundwinkel betritt die Arterie den Oberkiefer, in welchem sie, entlang dem II. Ast des Trigeminus ziemlich weit oralwärts verfolgt werden kann.

Die A. vertebralis cerebralis verläuft rechterseits normal mit dem N. suboccipitalis. Bevor sie jedoch cranial umbiegt, entsendet sie durch das Foramen transversarium des Atlas einen Ast caudal, der dann dem II. Nerven entlang zum Rückenmark verläuft. Der Ursprung der A. vertebralis cerebralis aus der Aorta befindet sich 40 μ unter jener Stelle, an welcher sich die Aorta dorsalis nach Empfang des IV. Bogens plötzlich verjüngt. Caudal folgen einschließlich A. subclavia noch fünf Segmentalarterien und zwar in Abständen von 17, 12, 15, 16, 16 Schnitten (10 μ). Da die Abstände, in welchen die Segmentalarterien von der Aorta entspringen, in diesem Stadium cranial rasch kleiner werden (siehe Fig. 2), kann man wohl annehmen, daß die II. Segmentalarterie (Arterie des I. cervicalen Segments) der A. vertebralis cerebralis bereits angeschlossen ist und ihre Aortenwurzel verloren hat. Mit dieser Deutung stimmt auch der beschriebene Verlauf überein.

Linkerseits ist das Verhalten ein anderes. Die Arteria vertebralis zieht durch die Anlage des II. Processus transversus; vorher entläßt sie entsprechend dem II. Nerven einen R. spinalis. Auch der N. suboccipitalis erhält einen Begleitast. Zwischen I. und II. Nerven ist sie allerdings sehr schwer zu verfolgen. Ihr Ursprung aus der Aorta liegt tiefer als rechts, 80 μ unter der Verjüngung der A. aorta zur dorsalen Carotidenwurzel. Auf sie folgen einschließlich A. subclavia wieder nur fünf Segmentalarterien, jedoch in Abständen von 8, 13, 14, 16, 16 Schnitten. Es scheint also auch links bereits zur Anastomose der A. vertebralis cerebralis mit der Arterie des I. cervicalen Segments gekommen zu sein, doch ist hier nicht wie rechts

die suboccipitale Arterie erhalten geblieben, sondern die nächst tiefere Arterie des I. Segments, welche hier also die Wurzel der A. vertebralis cerebralis bildet.

An einem Embryo von 6,5 mm fällt an der A. stapedia ein caudal gerichteter Ast auf, der den Facialis ein Stück weit begleitet. Er entspringt aus der A. stapedia vor ihrem Durchtritt durch das eben deutlich werdende Stapesblastem. Er ist vielleicht jenem von HOCHSTETTER beim Krokodil beschriebenen Ast homolog, der den Muskelast des Facialis begleitet. Er ist wahrscheinlich eine Weiterbildung des kurzen caudal gerichteten Ästchens der Stapediaanlage des früher beschriebenen Embryo. Auch bei einigen anderen Embryonen dieses Stadiums läßt er sich mehr oder weniger deutlich nachweisen, verschwindet aber später spurlos.

Fig. 1.

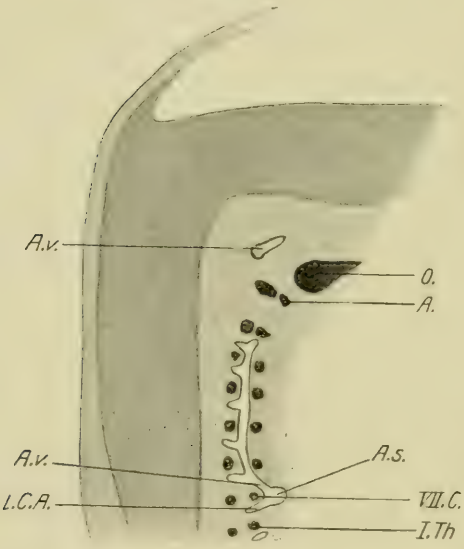

Sagittalschnitt durch einen Embryo von *Talpa europaea*. 6,6 mm. Vergr. 25 : 1. *A.* Atlas; *A.s.* Arteria subclavia; *A.v.* A. vertebralis; *l.C.A.* letzte cervicale Segmentalarterie; *VII.C.* siebenter Halswirbel; *I.Th.* erster Brustwirbel; *O.* Occipitale.

Ein Embryo von 6,6 mm (Fig. 2) zeigt eine Weiterbildung der A. stapedia und vertebralis. Die A. stapedia entspringt wieder an der lateral gerichteten Konvexität der A. carotis interna unterhalb der Pars inferior labyrinthi. Sie verläuft ein kurzes Stück lateral, biegt dann durch das Stapesblastem nach vorn und teilt sich bald. Der R. superior zieht nach dorsal, umgreift die Vena capitis lateralis occipital vom Trigeminusganglion und verzweigt sich im Mesoderm. Der R. inferior zieht weiter oralwärts und ist — allerdings nicht mit absoluter Gewißheit — bis an den III. Ast des Trigeminus zu verfolgen. Die A. carotis externa verläuft auf dem früher beschriebenen Wege in den Oberkieferfortsatz. An ihrer lateralen Seite entläßt sie nach Abgabe der A. lingualis einen feinen Ast an den Facialis. Dieser Ast ist auch an den früher beschrie-

benen Embryonen, allerdings undeutlich, zu konstatieren. Es handelt sich wohl um den ventralen Rest des II. Aortenbogens, und wie der Vergleich mit späteren Stadien lehrt, um die A. stylomastoidea. Aus ihr entsteht später die A. auricularis posterior.

Die Längsanastomosen zwischen den einzelnen cervicalen Segmentalarterien sind gebildet; ihre Ursprungsstellen aus der Aorta sind zwar noch in Form von Aussackungen des Aortenlumens nachweisbar, sie selbst sind zu lumenlosen, unterbrochenen Strängen rückgebildet. Die A. vertebralis entspringt bei diesem Embryo also schon aus der A. subclavia.

Die auf die A. subclavia folgende Arterie des VII. Cervicalsegments entspringt links aus der Aorta. Rechts nimmt sie ihren Ursprung knapp neben der A. vertebralis am hinteren unteren Umfang der A. subclavia, vielleicht sogar mit der A. vertebralis aus einem ganz kurzen Truncus communis (Textfig. 1). Sie zieht unter dem VII. Querfortsatz dorsalwärts. Der Mechanismus dieser Verschiebung des Ursprungs der genannten Arterie wird aus ihrem Verhalten bei einem etwas älteren Embryo klar.

Fig. 2.

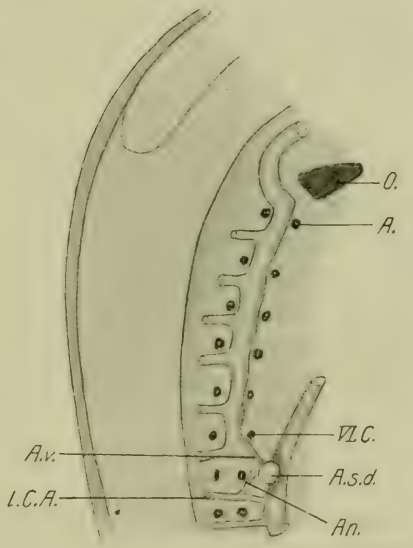

Pausrekonstruktion eines Embryo von 7 mm gr. L. Vergr. 25 : 1. *A.* Atlas; *An.* Anastomose zwischen A. vertebralis und letzter cervicaler Segmentalarterie; *A.s.d.* A. subclavia dextra; *A.v.* A. vertebralis; *l.C.A.* letzte cervicale Segmentalarterie; *VI.C.* sechster Halswirbel; *O.* Occipitale.

Die Verzweigung der A. carotis communis eines 7 mm langen Embryo gleicht dem früher beschriebenen so sehr, daß eine genaue Beschreibung überflüssig ist. Nur wäre zu erwähnen, daß sich die beiden Äste der A. stapedia weiter verfolgen lassen, der obere in das Kopfmesoderm, der untere bis an den III. Ast des Trigeminus.

Von Interesse ist jedoch das Verhalten der A. vertebralis zur caudal folgenden Segmentalarterie. Rechterseits findet man nämlich die aus der Aorta entspringende Arterie des VII. Cervicalsegments mit dem Ursprungsstück der A. vertebralis durch eine

Anastomose verbunden, welche vor dem Querfortsatz des letzten Halswirbels vorbeizieht (Textfig. 2). Dadurch ist der Anschluß der letzten cervicalen Segmentalarterie an die A. vertebralis vorbereitet, wie er bei dem früher beschriebenen Embryo durchgeführt ist.

Bei einem Embryo von 7,5 mm ist die Verlängerung des R. inferior der A. stapedia so weit gediehen, daß er sich an die mediale Seite des III. Astes des Trigeminus verfolgen läßt; von hier ziehen seine Capillaren abwärts und lassen sich bis in die Nähe, vielleicht sogar bis an jene Stelle verfolgen, an welcher die A. carotis externa vom Unterkiefer in den Oberkiefer übertritt, wo sie also den N. mandibularis verläßt, um dem N. maxillaris zu folgen. Eine offene Anastomose zwischen A. stapedia und carotis externa besteht aber noch nicht.

Zusammenfassung.

Im II. Stadium treten Veränderungen auf, welche alle drei Kopfarterien, Carotis interna, externa und vertebralis treffen. Die A. stapedia entsteht durch Auswachsen des Restes des II. Aortenbogens und teilt sich in den R. superior und inferior. Von diesen verlängert sich der letztere gegen den Trigeminus und gegen die Umbiegungsstelle der A. carotis externa. Diese läßt sich nämlich nach Abgabe der A. lingualis und stylomastoidea an der lateralen Seite des R. mandibularis Quinti vorbei in den Oberkiefer verfolgen, wo sie dem N. maxillaris folgt.

Die Arteria vertebralis, welche sich auf die bekannte Art und Weise gebildet hat, erhält durch eine Anastomose die nächst tiefere Segmentalarterie angeschlossen.

III. Stadium.

Bei einem jüngeren Embryo dieses Stadiums sind die Choanen im Durchbrechen, bei einem älteren bereits gegen die Mundhöhle offen. Der rechte Aortenbogen (IV.) ist schwach, die dorsale Carotidenwurzel teils verschwunden, teils ein Strang mit einem engen oder ohne Lumen.

Die Verzweigung der A. carotis communis eines Embryo von 7 mm (Fig. 3) zeigt folgende Eigentümlichkeiten. Die Arteria carotis interna zieht, nachdem sie an normaler Stelle die A. stapedia abgegeben hat, oral und teilt sich am Diencephalon in ihre typischen Äste. Der Ramus anterior gibt die A. ophthalmica ab, zieht medial vom Olfactorius rostralwärts und endet im mittleren Stirnfortsatz.

Die A. stapedia zerfällt nach kurzem, oral gerichtetem Verlaufe in den R. superior und inferior. Der R. superior läßt sich nicht besonders weit in die mesodermale Hülle des Gehirns verfolgen. Anders der R. inferior. Er zieht zum Anfangsstück des R. mandibularis des Trigeminus, kreuzt diesen an seiner medialen Seite und gelangt so an den R. maxillaris. Hier anastomosiert er mit der A. carotis externa.

Diese selbst nimmt folgenden Verlauf. Bald nach ihrem Ursprung entsendet sie mit dem N. hypoglossus die A. lingualis in die Zunge. Sie beschreibt hierauf einen lateral konvexen Bogen, an dessen Konvexität die A. stylomastoidea entspringt, um am Facialis nach hinten und oben zu ziehen. Der Stamm der A. carotis externa selbst gelangt an den III. Ast des Trigeminus. Von dort zieht die A. alveolaris inferior distal, während ein kurzes Gefäß an der hinteren Circumferenz des Nerven proximalwärts zu verfolgen ist. Die A. carotis externa kreuzt nun den Hauptstamm des N. mandibularis an seiner lateralen Seite. Ein Ast des Nerven, der zum Mundwinkel zu verfolgen ist (N. mylohyoideus oder buccinatorius?), bleibt lateral von der Arterie, ein Verhalten, das schon im früheren Stadium zu konstatieren war. Das Gefäß gelangt nun an den N. maxillaris, dem es oral folgt. An der Umbiegungsstelle inosculiert der R. inferior der A. stapedia. Ein Embryo von 8 mm gr. Länge unterscheidet sich von dem eben beschriebenen hauptsächlich durch das Verhalten der A. carotis externa am N. mandibularis (Fig. 4). Die Arterie umgreift nämlich den Nerv mit einem medialen und lateralen Ast, die sich vor ihm vereinigen, nachdem der laterale die A. alveolaris inferior abgegeben hat. Andeutungen einer solchen Ringbildung finden sich auch an anderen Embryonen, doch war sie nirgends so deutlich ausgesprochen.

Auch die A. stapedia bildet an diesem Embryo bei ihrem Durchtritt durch das Stapesblastem eine Insel. (Siehe auch Tandler, 1902, S. 361).

Zusammenfassung.

Die A. carotis externa, welche denselben Verlauf zeigt wie im früheren Stadium, ist von dem R. inferior der Stapedia an ihrer Umbiegungsstelle in den Oberkiefer erreicht worden. Dadurch ist die Übernahme des Oberkieferastes der A. carotis externa durch die Stapedia (Carotis interna) eingeleitet.

IV. Stadium.

Der Embryo (8 mm) läßt an der medialen Nasenwand ein deutliches Jacobsonsches Organ erkennen. Die rechte Aortenwurzel ist nach Abgabe der A. subclavia sehr schwach. Aorta und Pulmonalis sind bis zum Herzen getrennt.

Die A. stapedia hat in ihrem R. superior insofern eine Veränderung erfahren, als er viel weiter distal zu verfolgen ist (Fig. 5). Er erreicht nämlich nach Abgabe von Rami meningeales die laterale Seite des Ganglion Gasseri. Der R. inferior zieht zunächst medial vom III. Trigeminusast vorbei und begibt sich an den II. Ast. An der Kreuzungsstelle entläßt die Arterie einen kleinen, ganz kurzen Ast, der ein paar Schnitte mit dem N. mandibularis distal zu verfolgen ist. Es ist dies die Anlage des proximalen Anteils der sekundären A. alveolaris inferior. Der R. inferior selbst verläuft der caudalen Seite des II. Astes angeschlossen schnauzenwärts, um lateral von der Nasenhöhle mit dem N. infraorbitalis zu enden.

Die A. carotis externa verhält sich in ihrem Anfangsteil wie früher. Am III. Ast des Trigeminus angelangt, teilt sie sich. Ein Ast umgreift als A. alveolaris inferior den Nerv von außen und folgt ihm distalwärts. Der II. Ast zieht dem Nerv entlang proximal und ist ziemlich weit zu verfolgen. Er erreicht jedoch den kurzen Ast des Ramus inferior stapediae nicht, welcher an dem III. Ast des Trigeminus distal zieht.

Zusammenfassung.

Es ist durch Obliteration eines Stückes der A. carotis externa — von der Kreuzungsstelle mit dem III. Trigeminusaste bis zur Anastomose mit dem R. inferior der A. stapedia — dazu gekommen, daß nunmehr der Oberkiefer von der A. stapedia (Carotis interna) versorgt wird, während der Unterkiefer noch dem Gebiet der Carotis externa angehört.

V. Stadium.

Der Gesamtentwicklung nach gleichen die Embryonen dieses Stadiums fast vollkommen dem früher beschriebenen. Doch sind im Gefäßgebiete des Kopfes bedeutsame Veränderungen erfolgt.

Die A. stapedia teilt sich nach ihrem Durchtritt durch den Stapes in den R. superior und inferior. Ersterer betritt die Schädelhöhle, gibt dort Äste an die Hirnhäute ab und wendet sich dann oral, indem er an der lateralen Seite des Ganglion Gasseri vorbeizieht.

Er ist bis in die Nähe des N. opticus und der Augenmuskel, also bis in die Orbita zu verfolgen.

Der R. inferior begibt sich zunächst an den III. Ast des Trigeminus und teilt sich hier. Der eine Ast zieht an der medialen Seite des N. mandibularis vorbei zum II. Trigeminusast, den er als A. infraorbitalis bis in die Schnauze begleitet. Ein R. orbitalis dieser Arterie ist noch nicht nachweisbar. Der zweite Ast des R. inferior begleitet als A. alveolaris inferior den III. Ast des Trigeminus und anastomosiert mit der A. carotis externa.

Die Fortsetzung der A. carotis interna nach Abgabe der Stapedia verhält sich wie früher. Die A. cerebri anterior gibt die A. ophthalmica ab und zieht medial vom Olfactorius vorbei in das Septum nasi.

Die A. carotis externa gibt zunächst wie in den früheren Stadien die A. lingualis und stylomastoidea ab und zieht von hier — es läßt sich dies zum mindesten an der linken Seite des Embryo mit Sicherheit nachweisen — an den III. Ast des Trigeminus. Hier anastomosiert sie mit der A. alveolaris inferior der A. stapedia.

Bei einem Embryo von 8,5 mm (Fig. 6) ist im Gebiete der A. stapedia insofern ein Fortschritt zu verzeichnen, als der R. superior nunmehr durch die Orbita hindurch bis weit nach vorn an der lateralen Nasenwand zu verfolgen ist. Der R. inferior und die A. carotis externa verhalten sich wie an dem früher beschriebenen Embryo.

A. vertebralis: Durch das Abwärtsrücken der A. subclavia — sie zieht links vor dem I. Brustwirbel, rechts einen Wirbel höher, vorbei — ist es an der linken Seite des Embryo dazu gekommen, daß die A. vertebralis und die nächst tiefere Segmentalarterie aus einem ziemlich langen Truncus communis entspringen. Dieser scheint aus der A. subclavia — bzw. aus dem wie erwähnt schon von Anfang an vorhandenen kurzen Truncus communis — herausgezogen zu sein. Da die A. vertebralis die Hauptfortsetzung des gemeinsamen Stammes ist, so erscheint die ihr angeschlossene Segmentalarterie als Ast der Vertebralis. Die Segmentalarterie zieht wie immer unter dem Querfortsatz des letzten Halswirbels dorsalwärts. Sie ist aber hier mit der A. vertebralis durch eine abnorme Anastomose verbunden, welche das Foramen transversarium des siebenten Querfortsatzes passiert.

Rechterseits ist das Verhalten dieser Region ein komplizierteres (Textfig. 3).

Etwas medial von der A. vertebralis entspringt aus der A. subclavia ein Gefäß, das ein kurzes Stück caudal zieht, sodann rechtwinklig nach hinten umbiegt und unter den VII. Querfortsatz gelangt. Hier ist es mit der A. vertebralis durch das Foramen transversarium VII. hindurch, durch eine Anastomose verbunden. Der beschriebene Verlauf macht es unwahrscheinlich, daß hier dieselben Verhältnisse vorliegen, wie links, obwohl der Truncus communis zwischen A. vertebralis und der Anastomose zur nächsten Segmentalarterie noch nicht gebildet sein müßte, da die A. subclavia rechts noch vor dem VII. Halswirbel gelegen ist. Der normale Ramus anastomoticus entspringt nämlich niemals medial von der A. vertebralis aus der Subclavia, sondern immer so knapp am Ursprung derselben, daß es manchmal schwer wird zu entscheiden ob er aus der A. subclavia oder schon

Fig. 3.

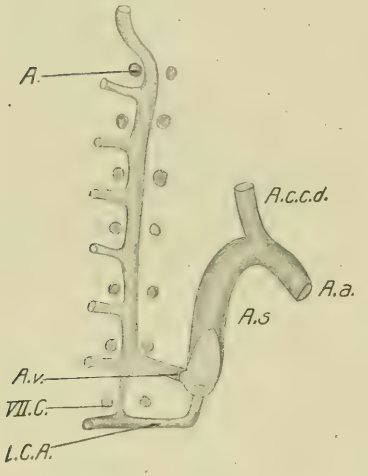

Pausrekonstruktion eines Embryo von 8,5 mm gr. L. Vergr. 30 : 1. *A.* Atlas, *A.a.* Art. anonyma. *A.c.c.d.* A. carotis communis dextra; *A.s.* A. subclavia; *A.v.* A. vertebralis; *VII.C.* siebenter Halswirbel: *l.C.A.* letzte cervicale Segmentalarterie.

Fig. 4.

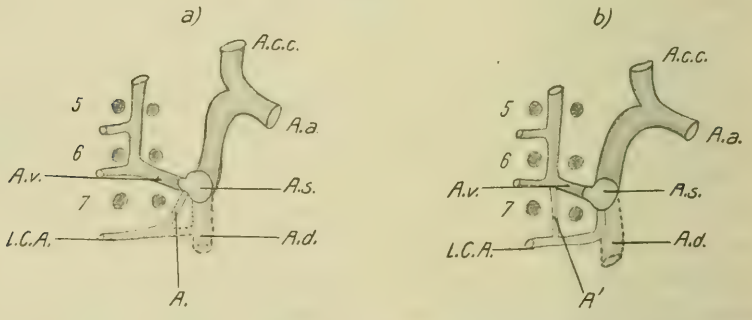

a) Normales Verhalten (Schema). *b*) Embryo 8,5 mm gr. L. (Schema).
A' sekundäre Anastomose zwischen A. vertebralis und letzter cervicaler Segmentalarterie.
Die übrigen Bezeichnungen wie in Fig. 3.

aus der A. vertebralis stammt. Er verläuft sodann schräg nach hinten und unten, unter den VII. Querfortsatz, ohne jemals eine derartige Abknickung zu zeigen, wie es früher beschrieben wurde.

Eher wahrscheinlich scheint mir folgende Deutung. Wenn in diesem Falle der Anschluß der Segmentalarterie des letzten Halssegments an die A. vertebralis ausgeblieben wäre, dann wäre es denkbar, daß beim Zugrundegehen der rechten Aortenwurzel hinter dem Abgang der A. subclavia das proximale Stück der Aorta bis zum Abgange der letzten cervicalen Segmentalarterie erhalten geblieben wäre. Die Anastomose durch das Foramen transversarium VII wäre etwas Sekundäres und nach den Befunden HOCHSTETTERS (1890) am Kaninchen keine Rarität.

Ist die versuchte Deutung richtig, dann ist das medial von der A. vertebralis aus der A. subclavia entspringende Gefäß bis zu der beschriebenen rechtwinkligen Knickung ein Rest des rechten Arcus aortae, von hier an letzte cervicale Segmentalarterie (Textfig. 4).

Zusammenfassung.

Es ist in diesem Stadium zur Ausbildung einer zweiten Anastomose zwischen A. carotis externa und A. stapedia gekommen. Durch diese Anastomose längs des III. Astes des Trigeminus wird die Übernahme der A. alveolaris inferior primaria aus der Carotis externa durch die A. stapedia eingeleitet. Der Ramus superior der Stapedia zieht bereits durch die Orbita in die Nase.

VI. Stadium.

Bei einem Embryo von 9 mm gr. L. entspringt die A. subclavia sinistra bereits etwas über der Mündungsstelle des Ductus Botalli sehr nahe der linken Carotis communis.

Die A. vertebralis gibt jederseits einen Ast unter den VII. Querfortsatz ab, betritt das Foramen transversarium VI. und verhält sich weiter normal. Die Verzweigung der A. carotis communis gleicht in den Hauptzügen bereits jener des Erwachsenen. Aus der A. carotis externa entspringt gleich am Anfang die A. occipitalis, dann die A. lingualis und Auricularis posterior, welche als Ast der A. stylomastoidea entstanden ist. Sie selbst endet als A. maxillaris externa. Die Anastomose zur A. alveolaris inferior ist geschwunden. Die A. stapedia teilt sich nach dem Durchtritt durch den Stapes in den R. superior und inferior. Der erstere betritt die Schädelhöhle, gibt einen R. meningeus ab, dringt in die Orbita ein und zerfällt dort in die A. frontalis, die den I. Ast des Trigeminus begleitet, und in die A. ethmoidalis, welche zur Nasenhöhle zieht.

Der Ramus inferior der A. stapedia zieht zunächst zum III. Ast des Trigeminus und gibt hier die A. alveolaris inferior ab. Seine Fortsetzung kreuzt den N. mandibularis an dessen medialer Seite und folgt sodann als A. infraorbitalis dem II. Ast des Trigeminus.

Die A. carotis interna betritt nach Abgabe der A. stapedia die Schädelhöhle und teilt sich hier in die A. communicans posterior und cerebri anterior. Letztere gibt zunächst die Arteria ophthalmica und weiterhin noch immer einen mächtigen Ast in die Nasenhöhle ab, der im Septum endet.

Zusammenfassung.

In diesem Stadium ist es durch Obliteration der A. carotis externa bis zur zweiten Anastomose zwischen Carotis externa und Ramus inferior der A. stapedia zum Abschluß der wichtigsten Veränderungen gekommen. Der untere Ast der A. stapedia endet als A. infraorbitalis und alveolaris inferior, die A. carotis externa als A. maxillaris externa. Eine A. temporalis superficialis sowie der Augenhöhlenast der A. infraorbitalis lassen sich noch nicht nachweisen. Es besteht noch die primäre A. ophthalmica aus dem R. anterior der Carotis interna.

Die A. vertebralis verhält sich bereits wie am Erwachsenen.

In späteren Stadien ließ sich die A. ophthalmica noch an einem Embryo von 13 mm nachweisen. Später scheint sie vollkommen zugrunde zu gehen, wenigstens ließ sie sich an Embryonen von 17,5, 23 und 26 mm nicht mehr konstatieren. Ihre Ausbreitung übernimmt der Ramus orbitalis der A. infraorbitalis. Eine Anastomose dieses Astes mit dem R. superior der Stapedia ließ sich nicht feststellen.

An der A. stapedia konnte das Auftreten der A. temporalis superficialis als Ast der A. alveolaris inferior bei einem Embryo von 10 mm nachgewiesen werden. Das Gefäß zieht mit dem N. auriculotemporalis über die vordere obere Fläche der Cartilago Meckeli, hinter der Stelle, an welcher später das Unterkieferköpfchen entsteht.

Damit sind die Verhältnisse des erwachsenen Tieres hergestellt.

Fassen wir nun die Ergebnisse der vorliegenden Untersuchungen zusammen, so läßt sich die Entwickelung der A. stapedia bei *Talpa* kurz folgendermaßen beschreiben.

Der erste Aortenbogen geht, wie schon Soulié et Bonne zeigten, restlos zugrunde. Vom zweiten Aortenbogen bleibt aber entgegen

den Angaben der genannten Autoren eine kleine Aussackung an seiner dorsalen Ursprungsstelle erhalten. Dieser Rest des zweiten Aortenbogens verlängert sich nun in der Folge zur A. stapedia.

Unterdessen hat sich die Aorta ventralis, die ursprünglich nur bis in den Mandibularbogen zum III. Ast des Trigeminus reichte, bis in den Oberkiefer verlängert, indem sie den R. mandibularis an seiner lateralen Seite kreuzt. Sie gibt ihm die A. alveolaris inferior

Fig. 5.

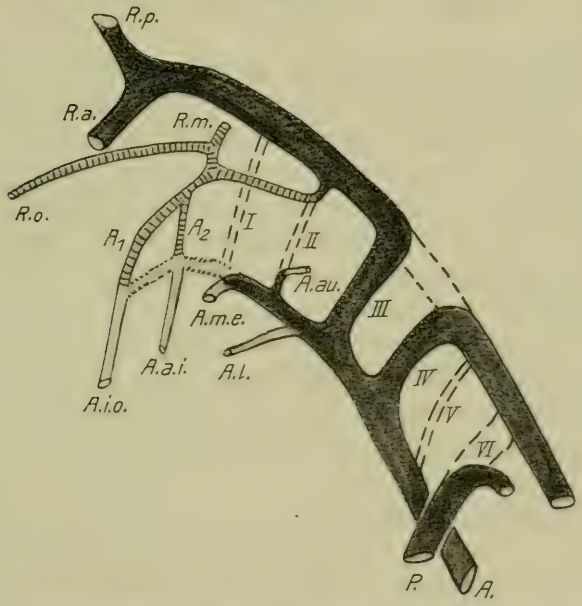

Schema der Arterienentwicklung bei *Talpa*. *I*, *II*, *III*, *IV*, *V*, *VI* erster bis sechster Aortenbogen. *A.* Aorta, A_1 erste Anastomose zwischen A. stapedia und Carotis externa entlang dem II. Trigeminusast; A_2 zweite Anastomose entlang dem III. Trigeminusast; *A.a.i.* A. alveolaris inferior; *A.au.* A. auricularis posterior; *A.i.o.* A. infraorbitalis; *A.m.e.* A. maxillaris externa; *A.l.* A. lingualis, *R.a.*, *R.p.* Ramus anterior und posterior d. Carotis interna; *R.o.* R. orbitalis des oberen Astes der A. stapedia.

primaria mit. Dann gelangt sie zum Nervus maxillaris und folgt ihm als A. infraorbitalis.

Die A. stapedia verlängert sich ziemlich rasch und teilt sich nach ihrem Durchtritt durch das Stapesblastem in ihren R. superior und inferior. Während sich der erstere nach Abgabe der Hirnhautäste allmählich durch die Orbita an die laterale Nasenwand verlängert, dient der R. inferior dazu, das Gebiet der Carotis externa zu übernehmen. Durch zwei Anastomosen, von denen die erste entlang dem II. Ast des Trigeminus, die zweite entlang dem III. Ast entsteht, übernimmt der R. inferior der A. stapedia zuerst die Arteria infra-

orbitalis, dann die A. alveolaris inferior. Der A. carotis externa bleibt von ihren ursprünglichen Ästen nur die A. lingualis und auricularis posterior. Dieses Gefäß entsteht als Ast der A. stylomastoidea, stellt aber später die Hauptbahn dar. Die A. stylomastoidea selbst ist bereits in den frühesten Stadien nachweisbar und verläuft am Nervus facialis entlang proximalwärts hinter den äußeren Gehörgang bzw. hinter die I. Kiemenfurche. Es läßt sich vermuten, daß man es hier mit dem Derivat des ventralen Anteiles des II. Aortenbogens zu tun hat. Dafür würde das frühzeitige Auftreten und der Verlauf sprechen.

Der Entwicklungsgang der A. stapedia bestätigt und erweitert die Befunde Tandlers, die er an menschlichen Embryonen erheben konnte. Auch beim Menschen geht der erste Aortenbogen zugrunde, während sich die A. stapedia aus einem dorsalen Rest des II. Aortenbogens entwickelt. Nach Tandler sollen auch Kaninchen und Meerschweinchen denselben Entwicklungstypus zeigen. Ich selbst habe Serien von Schweineembryonen durchgesehen und konnte auch hier ein Bestehenbleiben des dorsalen Restes des II. Aortenbogens konstatieren. Damit stimmen auch die Befunde Hochstetters am Krokodil überein. Die Angabe Grossers, daß bei Fledermäusen (*Rhinolophus*) die Arteria stapedia nach dem Zugrundegehen der ersten beiden Aortenbogen selbständig aus der Aorta dorsalis, i. e. Carotis interna auswachse, erscheint demnach befremdlich. Es wäre ja möglich, daß bei dem einen Embryo, der das Stadium der astlosen Carotis interna repräsentiert, durch mangelhafte Gefäßfüllung der Rest des II. Aortenbogens unsichtbar war, da er doch auch bei *Talpa* nur aus einer unscheinbaren Aussackung des Lumens der Carotis besteht. Außerdem ist ja die Stelle, an welcher die A. stapedia bei *Rhinolophus* in späteren Stadien entspringt, dieselbe wie bei *Talpa*.

Was den Oberkieferast der Carotis externa (Aorta ventralis) anlangt, den Grosser bei *Rhinolophus* beschrieben, Tandler beim Menschen vermutet hatte und den Hochstetter am Krokodil wiederfand, so konnte er auch an den Embryonen von *Talpa* nachgewiesen werden. Zu einer bestimmten Zeit der Entwicklung wird also Oberkiefer und Unterkiefer von der Carotis externa versorgt.

Bezüglich der Versorgung des mittleren Stirnfortsatzes gilt dasselbe wie nach Grosser für die Chiropteren, nach Tandler für Ratte und Mensch. Die A. carotis interna verlängert ihren Ramus anterior medial vom Olfactorius vorbei ins Septum nasi, ein Verhalten, das zeitlebens bestehen bleibt.

Die A. ophthalmica ist auch hier primär ein Ast des R. anterior der Carotis interna, die Versorgung durch die A. infraorbitalis sekundär. Dadurch wird neuerlich ein Postulat Tandlers bestätigt, das er auf Grund seiner vergleichend-anatomischen Studien schon 1898 aufstellte.

Für die Entwicklung der A. vertebralis gilt zunächst das von Hochstetter für das Kaninchen beschriebene Verhalten. Während aber beim Kaninchen die letzte cervicale Segmentalarterie an den Truncus costocervicalis angeschlossen wird, ist das Verhalten bei *Talpa* ein anderes.

Hier wird diese Arterie an die 7. (6.) Segmentalarterie dadurch angeschlossen, daß eine Anastomose vor dem Querfortsatz des VII. Halswirbels gebildet wird, welche die Subclavia ganz unmittelbar an dem Ursprung der Vertebralis erreicht, so daß es schwer wird, zu entscheiden, ob die Mündung noch der A. subclavia oder schon der Vertebralis angehört. Dann geht die Aortenwurzel dieser letzten cervicalen Segmentalarterie zugrunde. Wenn nun die A. subclavia und damit der Ursprung der A. vertebralis abwärts rückt, kommt es zu einem Vorgang ähnlich dem von Hochstetter (1911) an den Intercostalarterien des Hühnchens beschriebenen. Es kommt nämlich zur Wanderung des Ursprungs der letzten cervicalen Segmentalarterie auf die Vertebralis. Am Erwachsenen gibt die A. vertebralis daher unter dem Querfortsatz des VII. Halswirbels einen Ramus spinalis (dorsalis) ab, obwohl sie aus der Arterie des VI. Segments (VII. Segmentalarterie) hervorgegangen ist.

Dabei kann es nun (wie bei einem Embryo von 8,5 mm) auch noch zu einer Anastomose zwischen A. vertebralis und der nächst tieferen Segmentalarterie durch das Foramen transversarium des VII. Halswirbels kommen. Wenn nun das Stück der Vertebralis zwischen dem Ursprung der letzten cervicalen Segmentalarterie und der Anastomose zugrunde gehen würde, dann käme es zur Bildung einer Arteria vertebralis, welche aus der Segmentalarterie des VI. Segments stammt und doch das Foramen transversarium des VII. Halswirbels betritt.

Dieser Fall ist nun tatsächlich bei zwei Embryonen von 12 und 13 mm verwirklicht. Wieweit die eben beschriebenen Befunde auch für andere Species oder für die Entstehung von Varietäten beim Menschen Geltung haben, kann natürlich nur durch weitere Untersuchungen festgestellt werden. Bei *Echidna*, deren A. vertebralis sämtliche sieben Querfortsatzhöcker durchzieht, hat Hochstetter

an einem Embryo, der das betreffende Stadium repräsentierte, die A. subclavia aus der Arterie des VI. Halssegmentes entspringen sehen. Er deutete diesen Befund als eine sich entwickelnde Varietät. Vielleicht wird jedoch auch bei *Echidna* durch einen ähnlichen Vorgang wie bei *Talpa* eine A. vertebralis gebildet, die das Foramen transversarium VII. passiert, obwohl sie dem VI. Halssegment entstammt.

Literatur.

1890. Hochstetter, F. Über die Entwicklung der A. vertebralis beim Kaninchen, nebst Bemerkungen über die Entstehung der Ansa Vieussenii. Morpholog. Jahrbuch. Bd. XVI.

1896. —— Beiträge zur Anatomie und Entwicklungsgeschichte des Blutgefäßsystems der Monotremen. Semon, Zoologische Forschungsreisen in Australien.

1898. Tandler, J. Zur vergleichenden Anatomie der Kopfarterien bei den Mammalia. Denkschriften der K. Akad. d. Wiss. Wien.

1900. Hofmann, M. Zur vergleichenden Anatomie der Gehirn- und Rückenmarksarterien der Vertebraten. Zeitschr. f. Morphol. und Anthropol. Bd. II.

1901. Grosser, O. Zur Anatomie und Entwicklungsgeschichte des Gefäßsystems der Chiropteren. Anatomische Hefte. I. Abt. Bd. XVII.

1902. Tandler, J. Zur Entwicklungsgeschichte der Kopfarterien bei den Mammalia. Morpholog. Jahrb. Bd. XXX.

1906. Hochstetter, F. Beiträge zur Anatomie und Entwicklungsgeschichte des Blutgefäßsystems der Krokodile. Aus: Voeltzkows Reise in Ostafrika in den Jahren 1903—1905. Stuttgart.

1908. Soulié, A. et Bonne, C. Contribution à l'étude de l'appareil branchial et des arcs aortiques chez les mammifères: Les cinq arcs branchiaux et les six arcs aortiques de l'embryon de taupe.

1911. Hochstetter, F. Über den Ursprung der Arteria caudalis beim Orang und beim Kaninchen nebst Bemerkungen über sogenannte »Gefäßwurzelwanderungen«. Anat. Hefte. I. Abt. Bd. XLIII.

Figurenerklärung.

Für alle Figuren gültige Bezeichnungen:

V. N. trigeminus, *V/1*, *V/2*, *V/3* seine drei Äste.
VII. N. facialis.
IX. N. glossopharyngeus.
X. N. Vagus.

Fig. 1.

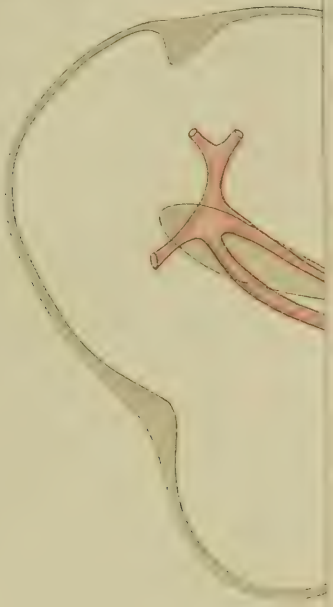

Fig. 2.

Harry Sicher gez.

Fig. 1.

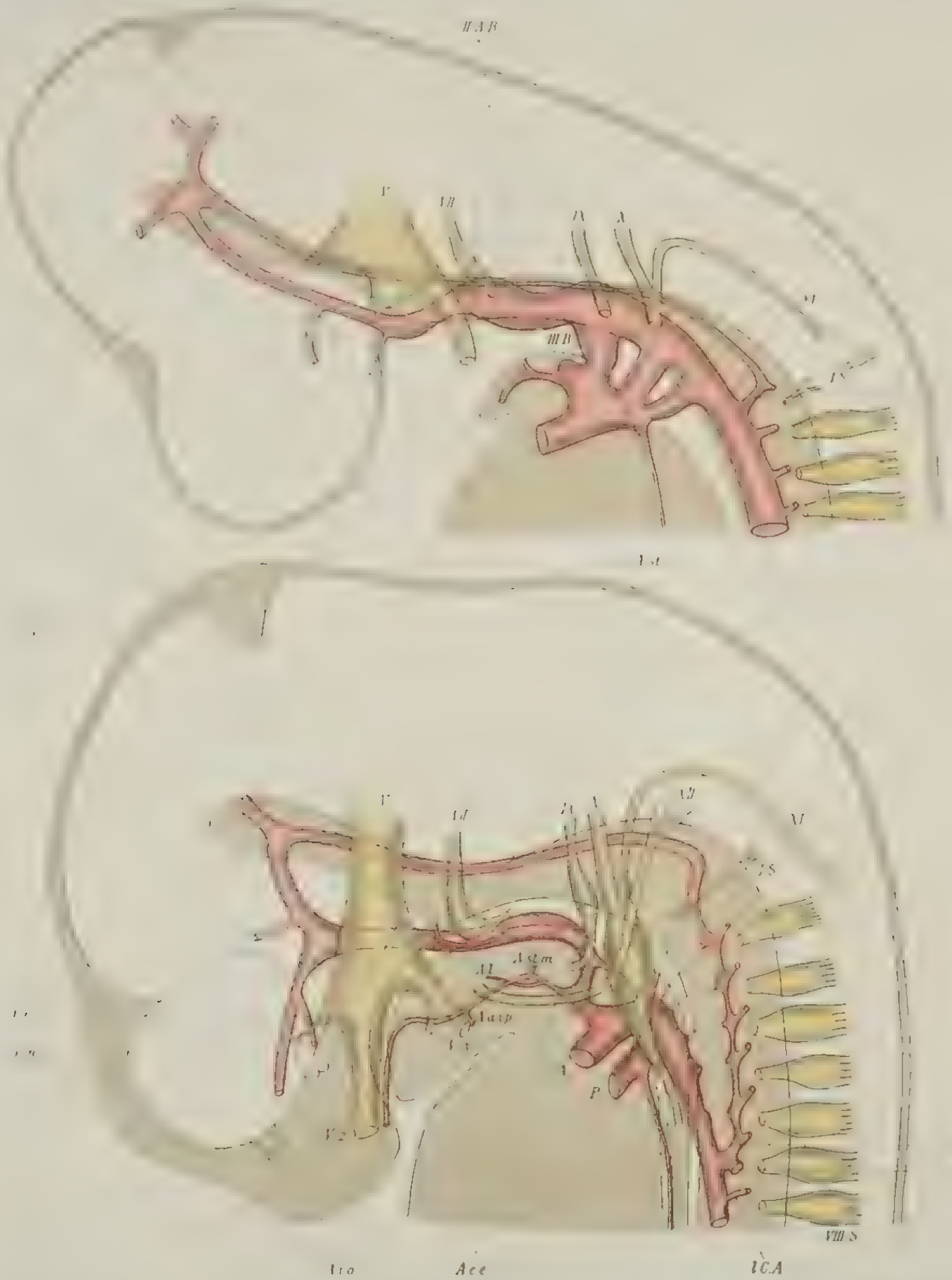

Wilhelm Engelmann

H. Sicher gez.

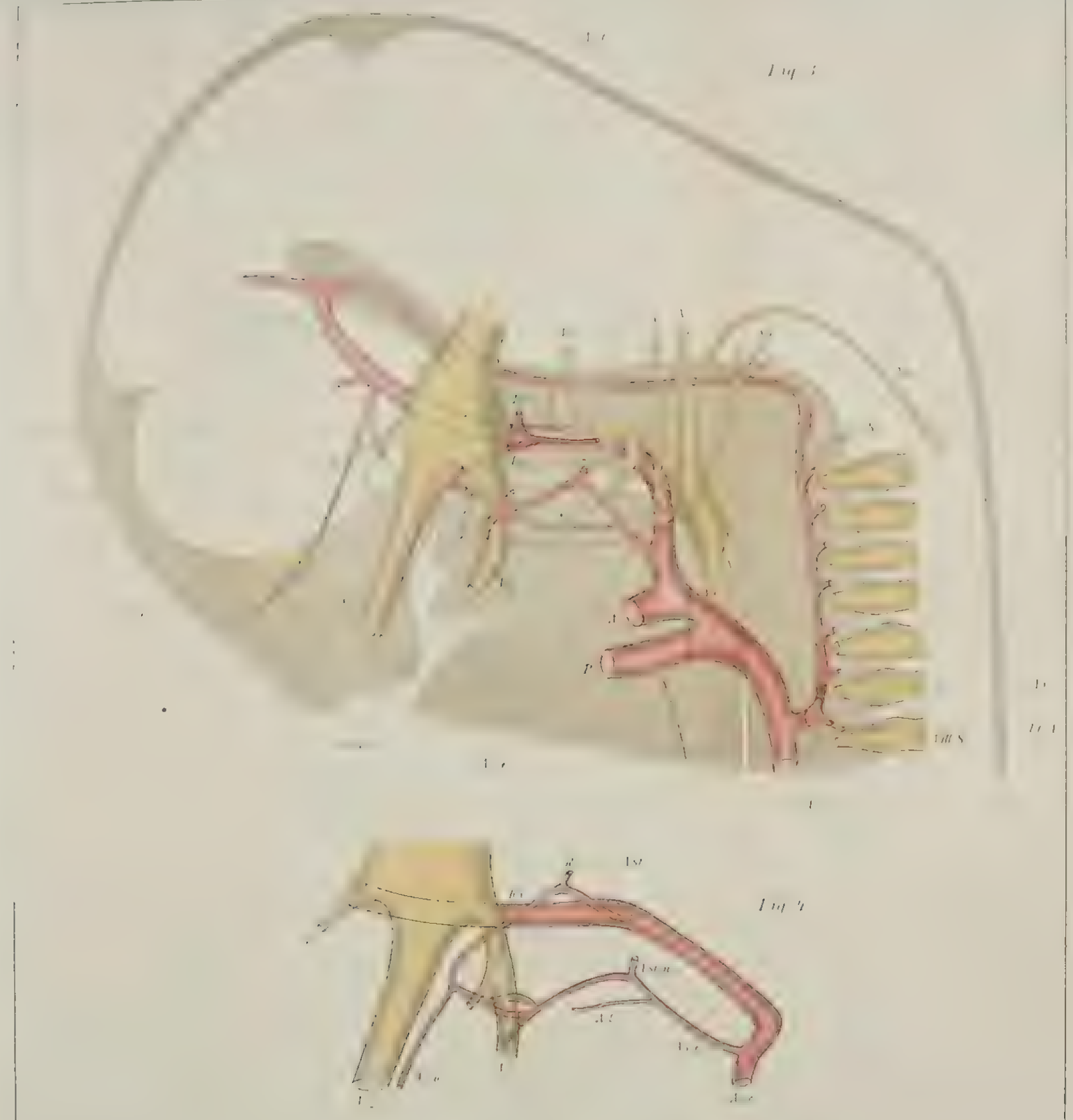

V Escher gez Verlag von Wilhelm Engelmann in Leipzig Lith Anst v Johannes Arndt Jena

Fig. 6.

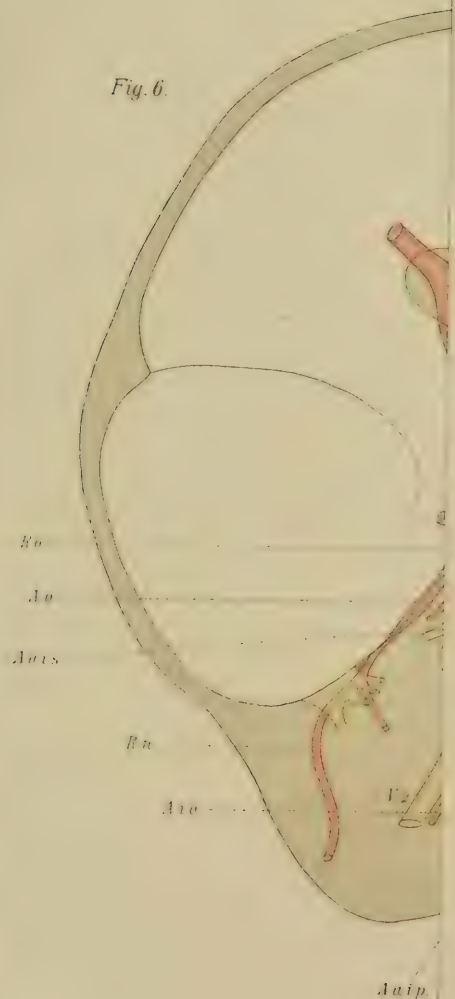

Fig. 5.



Harry Sicher gez.

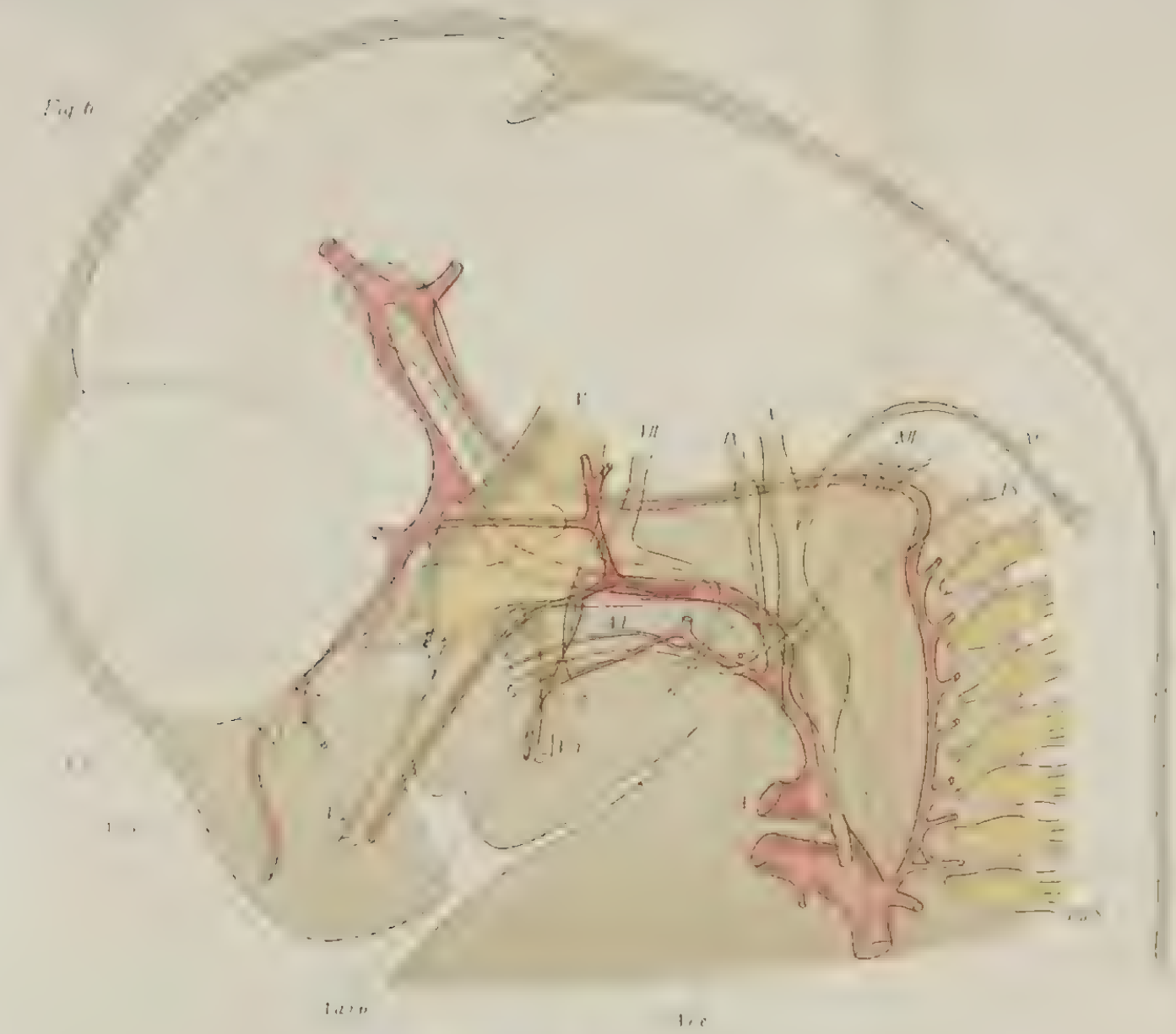

Fig 5

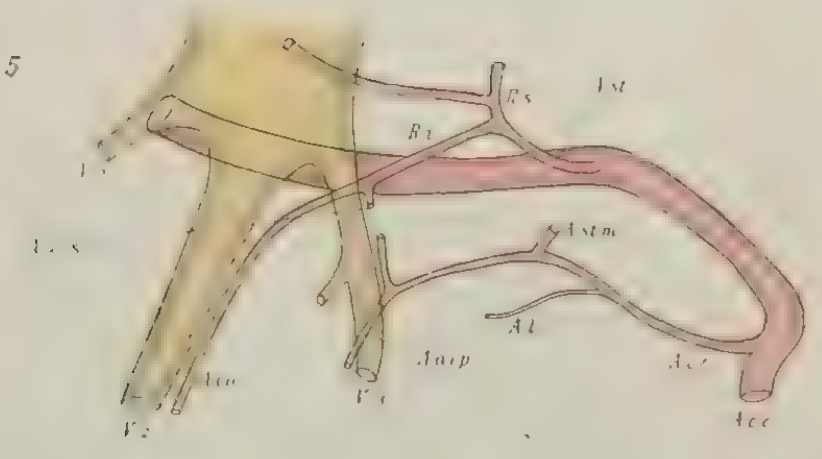

Harry Sicher gez. Verlag von Wilhelm Engelmann in Leipzig Lith. Anst. v. Johannes Arndt, Jena

XI.	N. accessorius.
XII.	N. hypoglossus.
II. A.B.	II. Aortenbogen.
III. B.	III. Aortenbogen.
I. S.	I. Spinalnerv.
VIII. S.	VIII. Spinalnerv.
A.	Aorta.
A.a.i.p.	A. alveolaris inferior primaria.
A.a.i.s.	A. alveolaris inferior secundaria.
A.c.c.	A. carotis communis.
A.c.e.	A. carotis externa.
A.l.	A. lingualis.
A.o.	A. ophthalmica.
A.s.	A. subclavia.
A.st.	A. stapedia.
A.st.m.	A. stylomastoidea.
A.v.	A. vertebralis.
l.c.A.	letzte cervicale Segmentalarterie.
P.	A. pulmonalis.
R.n.	Ramus nasalis der A. carotis interna.
R.o.	Ramus orbitalis des oberen Astes der Stapedia.

Tafel VIII—X.

Fig. 1. Rekonstruktion eines Maulwurfembryo von 4,5 mm gr. L. nach einer Querschnittserie. Vergr. 42 : 1.

Fig. 2. Pausrekonstruktion eines Embryo von 6,6 mm gr. L. Vergr. 30 : 1.

Fig. 3. Pausrekonstruktion eines Embryo von 7 mm gr. L. Vergr. 37,5 : 1.

Fig. 4. Rekonstruktion der Verzweigung der A. carotis communis eines Embryo von 7,5 mm gr. L. Vergr. 50 : 1.

Fig. 5. Verzweigung der A. carotis communis eines Embryo von 8 mm gr. L. Halbschematisch. Vergr. 50 : 1.

Fig. 6. Pausrekonstruktion eines Embryo von 8,5 mm gr. L. Vergr. 30 : 1.

Bei allen Figuren wurden, um sie nicht unnötig zu komplizieren, die Augenmuskelnerven und der Acusticus fortgelassen.

(Aus dem anatomischen Institut der Universität Zürich.)

Beziehungen zwischen Form und Funktion der Primatenwirbelsäule.

Von

Dr. **Hans Bluntschli,**

Privatdozent und 1. Assistent am anatomischen Institut Zürich.

Mit 9 Abbildungen im Text und Tafel XI.

Auf der 25. Versammlung der Anatomischen Gesellschaft zu Leipzig wurde von H. Virchow über »Einzelbeiträge bei der sagittalen Biegung der menschlichen Wirbelsäule«[1] vorgetragen und die Ergebnisse einer zeitraubenden Untersuchung, die auf einer sinnreich ausgedachten technischen Methode beruhen, vorgeführt. Ich erlaubte mir in der Diskussion auf den großen Wert so gründlicher Untersuchungen für das Verständnis auch der tierischen Wirbelsäule aufmerksam zu machen und meiner Verwunderung darüber Ausdruck zu geben, daß gerade eine so naheliegende und für das Verständnis der lebenden Tiere so wichtige Frage, wie jene nach den Bewegungsmöglichkeiten der Wirbelsäule in der vergleichenden Anatomie bisher im großen ganzen so sehr vernachlässigt wurde. Was ich von Tatsächlichem hinzufügen konnte, das Bestehen eines anderen Bewegungstypus der Thoracolumbalwirbelsäule bei den Cercopitheciden, den Anthropomorphen und den Menschen gegenüber[2], fand bei dem Vortragenden nicht das Verständnis, das ich im Interesse der Sache mir gewünscht hätte, offenbar weil ich in jener kurzen Bemerkung nicht ausführlich genug den Kernpunkt der Sache herauszuschälen vermocht hatte.

So möchte ich hier auf jene Frage zurückkommen und durch etwas eingehendere Darlegungen und naturgetreue Abbildungen das

[1] Verhandlungen der Anatom. Gesellschaft. 25. Versammlung. Leipzig 1911. S. 176—187. 5 Figuren.

[2] Vgl. Diskussionsbemerkung auf S. 186 der zitierten Verhandlungen.

Wesentliche schildern. Ich tue es vor allem auch deshalb, weil es sich um eine Frage handelt, wo so recht der innigste Zusammenhang zwischen Struktur und Funktion, Formwechsel und Funktionsänderung gezeigt werden kann. Gerade diesen Beziehungen nachzugehen hat aber für den vergleichenden Anatomen ganz besonderen Reiz, denn darüber dürfen wir uns ja nie hinwegtäuschen, daß eine vergleichende Morphologie, die nicht fortwährend auch auf die physiologischen Verhältnisse Rücksicht nimmt, uns niemals ein lebendiges Bild des historischen Geschehens in der organischen Welt geben kann, denn der Wandel vollzieht sich ja nicht am toten, sondern am lebenden Organismus, alles Neue wird nur in Correlation zu Bestehendem, jede Formänderung geht bald in qualitativer, bald quantitativer, bald in doppelter Hinsicht mit funktionellen Modifikationen einher und die Frage, ob die Funktionsänderung das treibende Moment für den structurellen Wandel, oder dieser die Notwendigkeit für physiologische Abänderungen abgebe, ist heute noch eine in gar vieler Beziehung unbeantwortete. Wo wir auch dem biologischen Geschehen unsere Aufmerksamkeit schenken, überall machen wir ja die Erfahrung, daß all unser Wissen und unsere Erklärungen im Grunde nur über das formale Geschehen etwelche gründlichere Aufschlüsse geben können, es mit der Erkenntnis der causalen Genese aber noch sehr schlimm bestellt ist, trotz all des Riesenfleißes, der sich schon in dieser Richtung geltend machte. Die Vorbedingung für einen Fortschritt auf diesem Gebiete ist aber zunächst unzweifelhaft die gründlichere Erforschung der morphophysiologischen Relationen. Gerade die vergleichend-anatomische Wissenschaft hat ein großes Interesse, einmal unter dem Gesichtswinkel der funktionellen Wertung intensivere Beleuchtung zu erfahren. Gegenbaur hat in seinem bewundernswerten Aufsatz über »Die Stellung und Bedeutung der Morphologie«[1] die vergleichend anatomische Wissenschaft mit vollem Rechte der geologischen in Parallele gesetzt und ausdrücklich betont, daß sie wie diese eine historisch-synthetische und damit keine rein beschreibend-analytische Disziplin sei. Indem der Vergleich zur Methode werde, biete er einen Ersatz für das Experiment, aber dies in zuverlässiger Weise nur durch »Inbetrachtnahme aller Instanzen und die logische Verwertung derselben«[2]. Nehmen wir den Gegenbaurschen Vergleich zwischen Morphologie und Geologie auf, dann können wir

[1] Morpholog. Jahrbuch. Bd. I. S. 1—19. 1875.

[2] l. c. 5, der zitierte Passus im Original nicht gesperrt.

ihn weiter ausführend sagen, daß jenes physiologische Moment, dem wir weiteren Gültigkeitsbereich wünschen, weil wir durch dasselbe eine Förderung der morphologischen Erkenntnis erwarten, durchaus vergleichbar sei der Dynamik, ohne welche die Petro- und Stratigraphie selbständige Lehrgebäude bleiben, durch und mit welcher sie aber zur Geologie als einer Grundwissenschaft werden. Wie die neueste Zeit gerade den dynamischen Fragen in der Geologie ganz besonderes Interesse entgegenbringt, so muß — und es ist wohl in erster Linie das Verdienst der entwicklungs-physiologischen Schule, daß sie uns das Interesse für die physiologische Seite in der Morphologie neu geweckt hat — für die nächste Zukunft ein Gleiches bezüglich der vergleichenden Morphologie gewünscht und erwartet werden. Das bedeutet nicht ein Aufgeben alter Methoden und Ziele, sondern eine Weitung des Operationsfeldes, von dem aus die alten Aufgaben in Angriff genommen werden, bedeutet das Wiedererlangen der Fühlung mit jener befreundeten Armee, welche unter dem Banner der Physiologie marschiert, von der wir uns — nicht aus eigener Schuld allein — allzuweit entfernt haben.

Auf zwei Gebieten habe ich vergleichend morphologische Untersuchungen in Angriff genommen, wo mir das physiologische Moment neue bedeutsame Klärung zu vermitteln scheint. Das eine ist die Wirbelsäule, das andere das Gebiß. Von ersterer handelte schon eine meiner letzten Arbeiten[1], von letzterem ist eine eingehendere Veröffentlichung vor kurzer Zeit erschienen[2]. Die endgültige Darlegung meiner Anschauungen über die physiologischen Correlationen im phylogenetischen Wandel des Primatengebisses wird in Bälde abgeschlossen werden. Über die Wirbelsäulenfrage soll diese Mitteilung wenigstens die Begründung der Gesichtspunkte bringen, da mir doch in nächster Zeit, angesichts des baldigen Antrittes einer längeren Forschungsreise, die Zeit zu speziellerem Ausarbeiten des berührten Problems fehlen wird. Da es sich vorläufig nicht um Spezialschilderungen, sondern um grundsätzliche Verhältnisse handelt, greife ich aus einer Anzahl von Aufnahmen

---

[1] H. Bluntschli. Ein Naegele-Becken bei *Macacus cynomolgus* und das übrige Knochengerüst dieses Tieres nebst Bemerkungen über die Eigenform der Wirbelsäule und ihre mechanische Bedeutung. Morpholog. Jahrbuch. Bd. XLIII. Heft 1—2. S. 297—333. 1911.

[2] H. Bluntschli. Zur Phylogenie des Gebisses der Primaten mit Ausblicken auf jenes der Säugetiere überhaupt. Vierteljahresschrift der naturforsch. Gesellschaft in Zürich. Jahrg. 56. 1911. S. 351—392.

und Beobachtungen nur drei Formzustände heraus, jenen von *Macacus*, vom Schimpansen und drittens vom Menschen, wobei ich mich für letzteren hauptsächlich an die Figuren H. Virchows[1] und die Schilderungen und Bilder in R. Ficks Handbuch der Gelenke halte.

Um das Wesentliche möglichst deutlich zu machen, ist in den Figuren 1—3 überall eine gleichartige Darstellungsweise gewählt worden. Mit einheitlicher schwarzer Linie ist die Vorderkontur der Wirbelsäule in der »Ruhelage«, mit punktierter Linie jene bei maximaler Ventral-, mit gestrichelter Linie jene in größter Dorsalflexion dargestellt. In jedem Falle sind diese Vorderkonturen durch Gipsabgüsse in der betreffenden Stellung erreicht worden, die hiernach durch Parallelprojektion zeichnerisch aufgenommen wurden. In dieser Beziehung liegen die Verhältnisse für alle drei Aufnahmen gleich. Dagegen kann nicht verschwiegen werden, daß gewisse Fehlerquellen wohl mit unterlaufen, 1) weil nicht ein absolut gleiches Belastungsgewicht, sondern die menschliche Kraft — und zwar die von zwei verschiedenen Beobachtern, dem Schreibenden für *Macacus* und Schimpanse, jene von H. Virchow für die menschliche Wirbelsäule — maßgebend war bei der Bestimmung »maximaler« Ventral- bzw. Dorsalflexion, 2) weil auch das Beobachtungsmaterial sich nicht unter ganz genau gleichen äußeren Bedingungen befand. Während die menschliche Wirbelsäule Virchows von allen Muskeln, aber auch von den Darmbein-, Rippen- und Schädelverbindungen befreit war und durch das Intakterhalten des gesamten Bandapparates die »Eigenform« im Sinne der Virchowschen Auffassung rein darbot, war ich bei meinem Material, wenigstens teilweise, gezwungen, dasselbe schonender zu behandeln, weil selbiges noch für andere Untersuchungszwecke bestimmt war. Dadurch war mir ein etwas anderes Vorgehen vorgezeichnet, — ich glaube aber, daß trotzdem die Vergleichbarkeit nicht allzu sehr leidet. Den *Macacus* — ein fast ausgewachsenes Weibchen von *Macacus nemestrinus*, bei dem die hintersten Molaren noch nicht völlig in die Kauebene erhoben waren, während Epiphysenlinien nirgends mehr bestanden — konnte ich erst wenige Tage nach dem Tode sezieren. Er befand sich in gutem Erhaltungszustande, stärkere Fäulniserscheinungen fehlten selbst an den Eingeweiden, die Totenstarre muß aber längst vorüber gewesen sein. Der Schimpanse dagegen wurde $1^1/_2$ Stunden nach dem durch Chloroformierung herbeigeführten Tode, noch vor Eintritt der Totenstarre untersucht und abgegipst. Es

[1] In den oben zitierten Verhandlungen der Anat. Gesellschaft 1911.

war ein Weibchen mit vollständigem Milchgebiß, das ich vorher eine längere Zeit in lebendem Zustand hatte beobachten und studieren können.

Mein Vorgehen bei den untersuchten Affen war folgendes: Nach völliger Exenteration, Entfernung des Sternums und Decapitation im Atlanto-Occipitalgelenk und sorgfältiger Abpräparation der lumbalen Zwerchfellzacken und ventralen Längsmuskulatur des Halses (was geschah, um die Wirbelkörper deutlicher hervortreten zu lassen) unter völliger Schonung des Bandapparates, wurde der Rumpf, an dem noch die Gliedmaßenpaare erhalten waren, auf dem Rücken liegend auf eine ebene Unterlage gebracht. Die gesamte Körpermuskulatur, insbesondere jene des Rückens war dabei völlig schlaff. In dieser Stellung, die ich, um eine längere Ausführung jeweilen zu vermeiden, als »Ruhelage« bezeichnen will, wurde der erste Gipsabguß abgenommen. War der Gips erhärtet, so wurde die Form — von der später ein Positiv angefertigt wurde — entfernt und nun durch manuelle Biegung ein Zustand maximaler Vor- bzw. Rückbiegung hergestellt, den ich durch Verbindung des oberen Wirbelsäulenendes mit dem Sacrum durch Schnüre so lange fixierte, bis auch hier der aufgestrichene Gipsbrei erstarren konnte. Die verschiedenen Positive habe ich alle der anatomischen Sammlung in Zürich einverleibt, woselbst sie jederzeit eingesehen werden können.

Es ist nun a priori zu erwarten, daß meine sog. »Ruhelage« nicht ohne weiteres der eigentlichen Eigenform entspricht. Fick[1] weist ja in seinem Handbuch (Seite 35) ausdrücklich darauf hin, daß als reine Eigenform streng genommen nur jene zu gelten habe, welche eine von allen Muskeln befreite Wirbelsäule in Flüssigkeit von ihrem eigenen spezifischen Gewicht aufweist. Unsere Ruhelage ist also »die von der Schwere beeinflußte Eigenform der auf dem Rücken liegenden Wirbelsäule« und selbst diese nicht ganz, insofern ja noch die Rippenverbindungen und selbst die Mehrheit der Muskulatur erhalten waren. Um einigermaßen eine Kontrolle über die Beziehung meiner Resultate zu denen von reinen, nach Virchows Vorschriften angefertigten, Eigenformpräparaten zu bekommen, habe ich, nach Abnahme meiner oben erwähnten Gipsabgüsse, die Wirbelsäule nach der Virchowschen Methode völlig auspräpariert und dadurch die Virchowsche Eigenform erhalten. Sie differiert gegenüber der »Ruhelage« vom selben Individuum durch etwas größere

[1] Rud. Fick. Handbuch der Anatomie und Mechanik der Gelenke. III. Teil. Jena 1911.

Streckung der Thoracolumbalwirbelsäule, so daß die leichte, einem lang ausgezogenen S ähnliche Schweifung derselben schwächer ist als in meiner Figur 1, wogegen die Halswirbelsäule namentlich in ihrem unteren Teile stärker dorsal flectiert ist, so daß ihr oberes Ende fast senkrecht zur Längsrichtung der Thoracolumbalwirbelsäule dorsalwärts abgebogen erscheint[1]. — Erfreulich war mir aber die Feststellung, daß bei der nach Eigenform auspräparierten Wirbelsäule von eben jenem *Macacus*, dem Figur 1 entnommen ward, die Zustände maximaler Ventral- bzw. Dorsalflexion durchaus den Flexionsbildern meiner Darstellungen in Figur 1 entsprechen, so daß ich speziell bezüglich der Flexionszustände die direkte Vergleichbarkeit mit den auf anderem Wege gewonnenen Virchowschen Angaben vom Menschen als zulässig erachten muß.

Inwiefern alle diese Stellungen (Ruhelage, maximale Vor- bzw. Rückbiegung) tatsächlich mit im Leben eingenommenen übereinstimmen, ist sehr schwer zu sagen. Auch die reine Eigenform im strengen Sinne ist vielleicht nur selten, vielleicht gar nie wirkliche lebendige Gestalt. Insofern als bestimmte Rückschlüsse aus solchen mehr oder weniger artificiellen Stellungen auf die Zustände im Leben gezogen werden, ist eine gewisse Vorsicht wohl geboten, wennschon darüber kein Zweifel bestehen kann, daß durch die Feststellung der Biegungsmöglichkeiten ein entschiedener Einblick in das funktionelle Verständnis der Wirbelsäule gewährt wird. Die mehrfachen Bestrebungen, den Einzelanteil der Wirbel bei den Gesamtbiegungen genauer festzustellen, (neuerdings Virchow[2] und Novogrodsky[3]) sind in dieser Beziehung durchaus begrüßenswert, weil sie uns das mechanische Verständnis vertiefen. Das wahre

[1] Dieser Zustand und sein Fehlen bei meiner Ruhelage wird vielleicht aus folgender Überlegung verständlich. *Macacus nemestrinus* ist kein reines Baumtier, das bezeugen einerseits die Angaben zahlreicher Reisender, während andererseits auch der kurze Schwanz darauf hindeutet. Das Tier ist in relativ hohem Grade an die Fortbewegung auf allen Vieren auf felsigem Boden gewöhnt und muß natürlich, will es den Kopf in letzterer Stellung in gleicher Orientierung zur Umgebung tragen wie in Kletterhabitus, die Halswirbelsäule stark nach hinten biegen. Die Eigenform, wie ich sie fand, wäre also der Ausdruck dieser Kopfhaltung bei Fortbewegung auf dem Erdboden. Nun ist umgekehrt wohl ebenfalls einleuchtend, daß eine Lage des Kadavers, wie ich sie bei Abnahme des Gipsnegativs der »Ruhelage« wählte, keine natürliche sein konnte, insofern ich gewohnheitsgemäß den Kopf mit seiner Occipital- statt seiner Scheitelpartie der Unterlage aufruhen ließ.

[2] loco cit.

[3] Morduch Novogrodsky. Die Bewegungsmöglichkeiten der menschlichen Wirbelsäule. Medizinische Dissertation. Bern 1911.

Verständnis der lebendigen Bewegungen ist aber abhängig vom Eindringen in die dynamische Abstufung der Einzelwirkung der zahlreichen Muskeln und Muskelzacken, welche an der Wirbelsäule angreifen. Hier aber bieten sich noch große und zurzeit wohl kaum überwindbare Schwierigkeiten, hier liegen wohl zum größten Teil die Quellen für das Verständnis der individuellen und der Altersverschiedenheiten der Spina dorsalis. Mit Sicherheit können wir aber aus unseren Leichenbeobachtungen Schlüsse ziehen über die

Fig. 1.

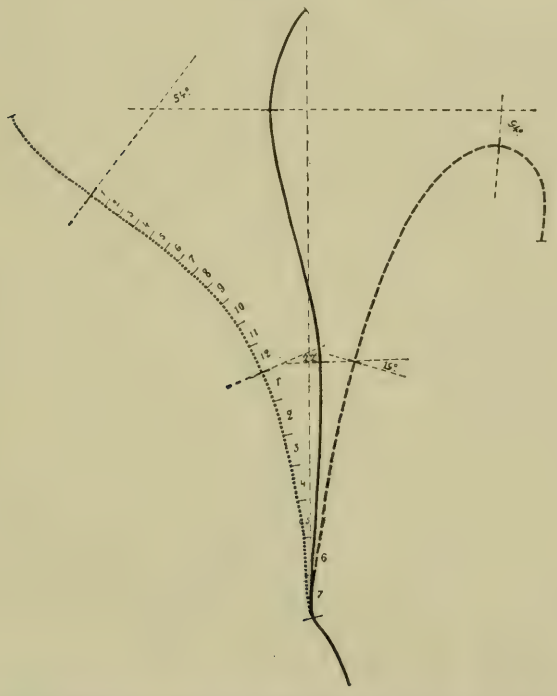

Die Vorderkontur der Wirbelsäule eines fast ganz ausgewachsenen Weibchens von *Macacus nemestrinus* (Nr. 795). Schwarze Linie: Ruhelage; punktierte Linie: maximale Beugung nach vorn; gestrichelte Linie: maximale Rückbeugung. Etwa 1/4 nat. Gr.

Bahnen und Prädilektionsstellen, in denen sich die Bewegungen, deren genaue Abstufung im Leben zu ermitteln vielleicht durch Röntgenbilder in höherem Grade möglich wäre, abspielen. Diese Stellen und die Bewegungsbahnen sind nun aber verschiedene bei den Primatenformen, die für unsere Darlegungen gewählt wurden. Von ihnen soll jetzt die Rede sein.

Betrachten wir zunächst unsere Figuren 1—3 der Reihe nach, um aus dem Vergleich bestimmte Aufklärung zu erfahren.

Bei *Macacus nemestrinus* hat in der sog. »Ruhelage« — auf deren Fehlerquellen ich schon hinwies — die Wirbelsäule die Gestalt einer sehr flachen S-förmigen Biegung. Die Maximen der beiden Konvexitäten fallen etwa auf die Halsbrust und Brust-Lendengrenze. Die lange, aus 7 Wirbeln zusammengesetzte Lumbalregion ist ganz schwach nach hinten konvex gewölbt, der Thoracalabschnitt der

Fig. 2.

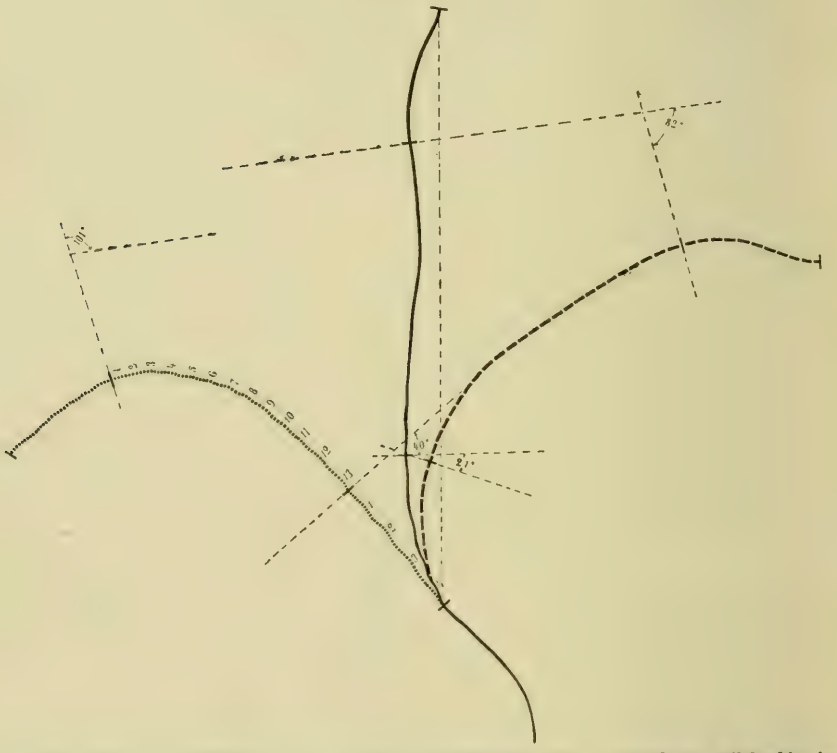

Die Vorderkontur der Wirbelsäule eines weiblichen Schimpanse mit vollständigem Milchgebiß in Ruhelage (schwarze Linie), maximaler Vorbeugung (punktierte Linie) und maximaler Rückbeugung (gestrichelte Linie). $^{8}/_{29}$ nat. Gr.

Wirbelsäule (12 Wirbel) in den mittleren 2 Vierteln fast ganz gestreckt, im untersten und obersten Viertel aber leicht geschweift, im ersteren Fall in nach hinten, im letzteren in nach vorn konvexer Richtung. Die Halswirbelsäule zeigt einen einheitlichen Bogen, ist aber namentlich nach Herstellung der reinen Eigenform (siehe oben) im unteren Teile stärker gewölbt als in der oberen, gestreckten Partie. Verbindet man das obere Ende der Vorderkontur der Wirbelsäule mit dem Promontorium, das bei diesen Macacen auffällig stark aus-

geprägt erscheint, so fällt die ganze Lendenwirbelsäule und ungefähr ein Drittel der Brustwirbelsäule hinter diese Gerade und nur der kleinere obere Teil der Wirbelsäule (in ihrer Vorderkontur) vor dieselbe. — Bei maximaler Ventralflexion bilden Lenden- und Brustwirbelsäule einen einheitlichen, dorsalwärts konvexen Bogen, dessen Kulmination etwa der Intervertebralscheibe zwischen dem 10. und 11. Brustwirbel entspricht, bei maximaler Rückbiegung kehrt sich die Konvexität umgekehrt nach vorn zu, aber die Einheitlichkeit der Biegung von Brust- und Lendenabschnitt ist auch

Fig. 3.

Die Vorderkontur einer menschlichen Wirbelsäule in der Eigenform (schwarze Linie), bei maximaler Vorbeugung (punktierte Linie) und Rückbeugung (gestrichelte Linie). Die Figur ist durch Pausen von den Figuren 1—3 bei H. Virchow gewonnen.

hier unverkennbar. Die Biegungsfähigkeit der Lendenwirbelsäule nach hinten ist geringer als jene nach vorn und auch im Brustteil ist erst oberhalb der Mitte, dann aber gegen die obersten Wirbel immer fort zunehmend, ein gesteigertes Rückbiegungsvermögen festzustellen, während bei Ventralflexion der Wirbelsäule der obere Brustabschnitt sich eher starrer verhält als der untere. Die Halswirbelsäule zeigt namentlich nach hinten starke Biegungsfähigkeit, während selbst bei maximaler Ventralflexion die Konvexität nach vorn nicht verloren geht.

Die »Ruhelage« unserer Schimpansenwirbelsäule erinnert in hohem Grade an das vom Menschen bekannte Verhalten. Ein Blick auf die Figuren 2 und 3 genügt, um dies zu beweisen. Die grundsätzliche Schweifung der Wirbelsäule ist hier dieselbe; wir haben nicht, wie bei *Macacus*, ein flaches S vor uns, sondern eine Krümmung mit 3 Konvexitäten, von denen die terminalen ventralwärts, die mittlere dorsalwärts gerichtet erscheinen. Der Kulminationspunkt der obersten liegt bei unserem Schimpanse im Bereich der unteren Halswirbel, ganz ähnlich wie dies die Wirbelsäulen in Eigenform vom Menschen bei H. Virchow (Fig. 1 S. 180) und R. Fick (Fig. 28 S. 38) zeigen. Bezüglich des tiefsten Punktes der Brustkonkavität beim Menschen zitiert Fick eine Reihe von wechselnden Angaben, nämlich am 5. (Henle), zwischen 5. und 6. (Gerlach), am 6. (Rauber), am 7. Brustwirbel (französische und englische Autoren). In Virchows Figur und ebenso in der oben erwähnten von Fick liegt derselbe beim 5. Wirbel, bei unserem Schimpansen dagegen etwas tiefer, ungefähr dem 6. Wirbel entsprechend (Fig. 2). Der Scheitel der Lendenlordose des Menschen wird wieder verschieden angegeben, nämlich — ich folge hier wieder den Angaben von Fick — am 3. (Henke), am 4. (Gegenbaur, Rauber, französische Autoren), zwischen 4. und 5. (Gerlach, Henle), auf dem 4. bei Männern, zwischen 3. und 4. bei Weibern oder bei beiden am 5. Lendenwirbel nach den englischen Autoren. Bei unserem Menschenaffen fällt dieser Scheitel etwa auf die Bandscheide zwischen 13. Brust- und 1. Lendenwirbel. Prinzipiell ähnliche Verhältnisse der Wirbelsäulenkrümmungen zeigt auch eine Figur von Cunningham bezüglich des Schimpanse, die ich in Leches »Der Mensch« auf Seite 288 abgebildet und in Parallele mit menschlichen Embryonalzuständen gesetzt finde. Allerdings ist hier die untere Lenden- Thoracal-Lordose noch etwas flacher, was wohl nur einer anderen Stellung bei der Aufnahme entspricht, denn alle Biegungen liegen an identischer Stelle wie bei meiner Beobachtung. Leider habe ich die Originalabhandlung von Cunningham bisher nicht auftreiben können. — Obgleich unsere »Ruhelage«, wie oben erwähnt, nicht genau vergleichbar der menschlichen Eigenform sein wird, gestattet unsere Beobachtung doch einen relativ brauchbaren Vergleich zwischen der anthropomorphen und der menschlichen Wirbelsäule in annähernd gleichartiger Stellung. Es ergibt sich dabei — wie es vor allem aus den Beziehungen der Vorderkontur zur Atlas-Promontorium-Geraden deutlich wird, — daß beim Schimpansen die Lendenlordose bedeutend weniger stark gekrümmt

ist, und ferner ist die sehr viel geringere Ausbildung des Promontoriums, die sogar geringer als bei unserem *Macacus* ist, zu erwähnen. Beides stimmt durchaus mit Ficks Beobachtungen beim Orang[1]. Was dieser Autor unter Betonung der geringeren Entfaltung der unteren Wirbelsäulenpartien bei den Menschenaffen als Grund für diese Zustände angibt[2], daß bei diesen Tieren das Gehen überhaupt eine untergeordnete Rolle spiele und die Last des ganzen Oberkörpers nicht, wie beim Menschen, nur von den Beinen, sondern sogar beim sogenannten »aufrechten« Gang auch von den Armen getragen werde, dürfte durchaus richtig sein. — Auf die im ganzen größere Streckung der Wirbelsäule unseres Schimpansen in der sog. Ruhelage der menschlichen Eigenform gegenüber ist relativ wenig Wert zu legen, ist doch bekannt, daß in liegender Stellung alle lordotischen Krümmungen flacher werden und zwar bei jugendlichen Individuen mehr als bei alten. Unser Schimpanse ist aber in der Tat noch ein Kind. Die Flachheit der Lendenlordose ist aber auch am Lebenden ohne weiteres feststellbar gewesen und macht sich auch bei den Flexionszuständen überall noch geltend, worauf wir bald zu sprechen kommen.

Auch die Flexionsbilder der Schimpansenwirbelsäule klingen in hohem Grade an das menschliche Verhalten an und differieren stark von jenem unseres Cercopitheciden. Vor allem fällt im Vergleich der Figuren 2 und 3 untereinander und dieser mit Figur 1 sofort auf, daß die Einheitlichkeit der Thoracolumbalsäule bei Vor- bzw. Rückbiegung, die bei *Macacus* so auffallend war, hier nicht besteht, daß vielmehr eine gewisse Gegensätzlichkeit zwischen der unteren und der oberen Strecke besteht, so, daß bei Ventralflexion sich nur die obere Partie konkav aushöhlt, die untere aber relativ gerade und steif erscheint, bei Dorsalflexion umgekehrt der obere Teil relativ gestreckt bleibt und der untere sich stark flektiert. Ich habe dies für den Menschen in meiner Leipziger Diskussionsbemerkung als ein gegensätzliches Verhalten des Lumbal- und Dorsalteils bezeichnet und diesen Flexionstypus dem gleichsinnigen Verhalten der ganzen Thoracolumbalwirbelsäule bei niederen Altweltsaffen gegenüber gestellt. Nun will ich gern zugeben, daß die Ausdrucksweise nicht genau genug war, insofern jene Streckung des unteren Thoracolumbalabschnittes bei Ventralflexion nicht nur die Lendenwirbelsäule, sondern auch den alleruntersten Brustteil betrifft und umgekehrt die

[1] Archiv für Anatomie und Entwicklungsgeschichte 1895.

[2] Handbuch der Anatomie und Mechanik der Gelenke. III. Teil. S. 41/42.

Aushöhlung des Kreuzes bei der Rückbiegung nicht nur durch die Lendenwirbelsäule, sondern auch durch die unteren Brustwirbel geliefert wird. Aber für eine Schilderung im großen ganzen genügt doch jene Schilderung vollkommen, denn sie drückt das Wesentliche aus, wenn sie auch im einzelnen nicht absolut genau ist. Die nach Virchows Figuren durch Pause entstandene Figur 3, ebenso wie Ficks Figuren 50, 52, 53 und 54 zeigen bezüglich des Menschen das Verhalten sehr deutlich. Fick hat den Zustand bei Ventralflexion mit einer gestreckten Ellipse verglichen (Figur 51), dies stimmt in der Tat für die Brustwirbelsäule, dagegen kann ich im Verhalten der Lendenwirbelsäule nichts finden, was mit jener Ellipse zu tun hat, denn jene ist in Figur 50 deutlich gestreckt und nur im untersten Teile leicht ventralwärts konvex gebogen und ebenso liegen die Verhältnisse in Virchows Figuren. Ganz analog liegen die Verhältnisse beim Schimpansen. Was die Biegungszustände seiner Wirbelsäule in der Sagittalebene vom Menschen unterscheidet, sind nur graduelle, aber keine irgendwie prinzipiellen Unterschiede. Auf die Abstufung der Biegungsintensität kann aber kein großer Wert gelegt werden, weil sie sicher individuellen und Altersschwankungen unterliegt, wogegen ich den Flexionstypus als ein tiefgehendes Organisationsmerkmal anzusehen mich gezwungen sehe, wofür ich weiter unten ausführliche Beweise im Wirbelbau zu geben in der Lage bin. — Verweilen wir noch einen Augenblick bei den Verhältnissen am oberen Ende der Brustwirbelsäule. Während bei *Macacus* im Zustand der Ventralflexion der oberste Thoracalabschnitt sozusagen völlig gestreckt erscheint, ist dies beim Schimpansen und beim Menschen anders, hier ist gerade dieser Abschnitt relativ stark zu ventralwärts gerichteter Flexion befähigt, und umgekehrt liegen die Verhältnisse bei Dorsalflexion. Bei *Macacus* sind die obersten Brustwirbel der relativ größten Dorsalflexion fähig, beim Schimpansen und beim Menschen sind höchstens die zwei obersten Brustwirbel einer Rückbiegung fähig, die über das Biegungsvermögen der folgenden Wirbel hinausgeht, aber auch diese ist relativ klein. Ich lese dies sowohl aus den Figuren von Virchow und Fick heraus, als ich es auch in den Ergebnissen von Novogrodsky bestätigt finde. — Auf die Halswirbelsäule kann ich hier nur kurz eingehen und darauf hinweisen, wie sowohl die Ruhelage, als die Ventralflexion des Schimpansen stark an menschliche Befunde anklingt, wogegen die ventral gerichtete Biegungsfähigkeit der Macacenhalswirbelsäule viel geringer ist. Das Bild der Dorsalflexion der

Halswirbelsäule unseres Menschenaffen (Fig. 2) ist kein natürliches. Bei der Gipsabformung hatten sich die Schnüre am oberen Halsteil gelöst, so daß hier zweifellos kein Zustand terminalen Biegungsvermögens dargestellt ist.

Wenn ich an diese Beschreibungen meiner Aufnahmen noch einige Maßangaben anschließe, welche die Biegungsintensität verschiedener Wirbelsäulenabschnitte betreffen, so geschieht dies im vollsten Bewußtsein, daß es sich hier nur um Resultate von sehr relativem Wert handelt. Schon lange ist bekannt, daß die Angaben, welche die verschiedenen Forscher bezüglich der Biegungsfähigkeit der Hals-, Brust- und Lendenwirbelsäule in der Sagittalebene machen, stark voneinander abweichen, wie ja jeder gute Beobachter schon am Lebenden sehr verschiedene Feststellungen machen kann. Aber darüber kann wohl auch kein Zweifel bestehen, daß bezüglich des Bewegungsumfanges der drei Hauptregionen im Einzelfall innere Beziehungen bestehen, und ich glaube, daß auch im Vergleich zwischen Schimpanse und Mensch einerseits und dem *Macacus* unserer Untersuchungsreihe andererseits sich diese Relation aufdecken läßt. Ich habe schon oben erwähnt, warum es mir nicht möglich war, das kostbare Schimpansematerial durch Auspräparation der isolierten Wirbelsäule für diese Untersuchung noch brauchbarer zu machen, ich brauche deshalb wohl kaum zu betonen, daß ich eine Bestimmung der Bewegungsmöglichkeiten von Wirbel zu Wirbel aus gleichen Gründen unterlassen mußte. Ich kann daher hier nur die Winkelmaße zusammenstellen, durch welche die Exkursion eines bestimmten Abschnittes bei Vor- oder Rückbeugung der Ruhelage gegenüber ausgedrückt wird. Ich wähle hierzu die Grenzmarken zwischen Lumbal-, Dorsal- und Cervicalteil und errichte in diesen jeweilen eine Senkrechte auf die Tangente der Vorderkontur. Diese Senkrechten habe ich auch in die Virchowschen Darstellungen (Fig. 1—3) eingetragen und so meine Figur 4 erhalten. Dabei zeigt sich, daß diese Geraden genau zwischen die Wirbelachsen des nächst höheren und nächst tieferen Wirbels fallen, die Virchow gegeben hat, was mich in der Auffassung bestärkt, einigermaßen brauch- und vergleichbare Winkelmaße erzielt zu haben. Auf die absoluten Zahlen kann ich freilich großen Wert nicht legen, da ja verschiedene Fehlerquellen bestehen, die ich zum Teil schon erwähnte. Der wechselnde individuelle Zustand und die Relativität des Begriffes maximale Biegung sind nicht die kleinsten Ursachen für sehr verschiedenartige Einzelresultate. Die Angaben, welche sich bei Fick über den

Bewegungsumfang in der Sagittalebene der ganzen, von den Rippen befreiten Wirbelsäule des Menschen finden, weichen übrigens stark ab von den Zahlen, die ich aus Virchows Figuren berechne. Fick gibt aber ausdrücklich an, daß seine Maße nur approximative, an wenigen Präparaten (ohne Rippen) gefundene Werte darstellen, sie beziehen sich »auf die Veränderung der Stellung des obersten Wirbels der betreffenden Abteilung bei maximaler Drehung seiner selbst und aller darunter gelegenen Wirbel in dem angegebenen Sinne«. Viel kleiner sind übrigens die Werte, die ich in Novogrodskys Arbeit als Resultat einer Bestimmung der Bewegungsmöglichkeit von Wirbel zu Wirbel fand, (und deren Bedeutung darin liegt, daß sie Überdehnung durch Überschreiten der Elastizitäts-Koeffizienten vermeidet), und jene, die eben derselbe Autor von Dr. Kammerer erwähnt. Die Differenzen zwischen den verschiedenen Autoren sind geradezu ungeheuerliche, ich stelle sie hier in einer Zusammenfassung nebeneinander, um zu zeigen, was offenbar nicht nur verschiedene Individualzustände, sondern auch verschiedene Technik für heterogene Befunde zeitigen können.

Bewegungsumfang der menschlichen Wirbelsäule bei Biegungen in der Sagittalebene.

	Nach Fick 1911	Nach Kammerer (siehe Novogrodsky)	Nach Novogrodsky 1911
Halsteil			
Vorbeugung	90°	63,5°—73,5°	26°—40°[1]
Rückbeugung	90°		21°—40°
Brustteil			
Vorbeugung	90°	33°—38,5°	19°—30°
Rückbeugung	45°		19°—30°
Lendenteil			
Vorbeugung	23°	46°—52,5°	36°
Rückbeugung	90°		

Die Werte, die ich aus Virchows Figuren herausberechne, liegen innert der Extreme, die Ficks Zahlen darstellen und sich andererseits aus der Summation der Einzelbewegungen ergeben. Man wolle sie aus Figur 4 ablesen.

[1] Bewegung zwischen Atlas und Epistropheus nicht mitgerechnet.

Nach solch scheinbar sehr entmutigenden Ergebnissen über den Menschen kann natürlich nachfolgende kleine Tabelle auch nur relative Bedeutung besitzen. Dabei hat sie doch einen Wert dadurch, daß die Zahlen für *Macacus* und Schimpanse unter gleicher Technik zustande kamen und die Zahlen für den Menschen — da man ja die Figuren, die Fick und Virchow geben, anerkennen muß, und die sehr vertrauenerweckenden Eindruck machen, jedenfalls reale

Fig. 4.

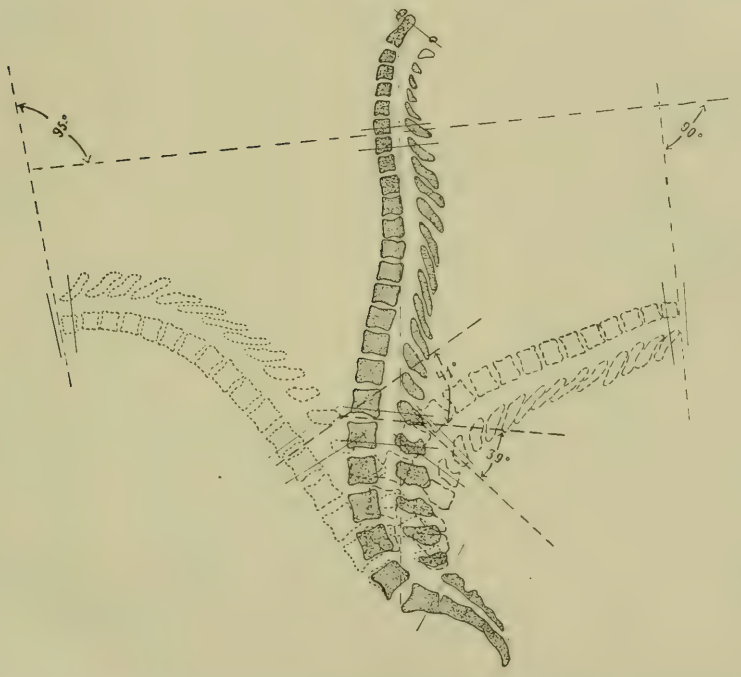

Menschliche Wirbelsäule in Eigenform, Ventral- und Dorsalflexion (die Halswirbelsäule ist in letzteren beiden Fällen nicht gezeichnet), nach den Figuren 1—3 von H. Virchow durch Kombination von Pausen hergestellt.

Beobachtungen und nach obigem Mittelzahlen repräsentieren — sicher keine Extreme darstellen. Ich stelle die Maße a) für die Biegungsfähigkeit der ganzen Thoracolumbalwirbelsäule, b) für den Lendenanteil, c) für den Brustwirbelsäulenanteil in nachfolgender Tabelle zusammen, vermeide aber, aus obenerwähnten Gründen, ebenfalls Angaben über die Halswirbelsäule beizufügen. Für *Macacus* sind die Belege aus Figur 1, für Schimpanse aus Figur 2, für den Menschen aus Figur 4 zu entnehmen.

Biegungsfähigkeit der Wirbelsäule in der Sagittalebene.

	Macacus	Differenz zwischen Schimpanse und *Macacus*	Schimpanse	Differenz zwisch. Mensch und Schimpanse	Mensch
a) Biegungsfähigkeit d. ganzen Thoracolumbalwirbelsäule					
1. nach vorn	54°	+47	101°	− 6	95°
2. nach hinten	94°	−12	82°	+ 8	90°
b) Biegungsfähigkeit d. Lendenwirbelsäule					
1. nach vorn	22°	+18	40°	+ 1	41°
2. nach hinten	19°	+ 2	21°	+18	39°
c) Biegungsfähigkeit d. Brustwirbelsäule					
1. nach vorn	32°	+29	61°	− 7	54°
2. nach hinten	75°	−14	61°	−10	51°

Diese Zahlen bestätigen — was nach der relativen Ähnlichkeit der Figuren 2 und 3 ohne weiteres zu erwarten war — die große Annäherung zwischen Menschenaffen und Mensch und ihre relative Entfernung von dem Cercopitheciden. Man vergleiche nur die beiden Rubriken, in denen die Differenz zwischen Schimpanse und *Macacus* einerseits, Mensch und Schimpanse andererseits angegeben ist. Überall — mit einer einzigen Ausnahme — ist die Differenz in ersterer Rubrik größer, meist sogar viel größer als in letzterer. Die eine Ausnahme, die Biegungsfähigkeit der Lendenwirbelsäule nach hinten, bietet in zwiefacher Hinsicht Interesse. Einmal wird beim Schimpanse in höherem Grad als beim Menschen die untere Brustwirbelsäule bei der Rückbiegung des Rumpfes mit in Anspruch genommen, was vielleicht aus der relativ größeren Kürze der Lendenwirbelsäule bei jenem verständlich wird, zum andern aber erreicht die Aushöhlung des Kreuzes beim Schimpanse überhaupt viel geringeren Grad als beim Menschen, wie uns schon in der »Ruhelage« die größere Steifheit der Lumbalsäule aufgefallen war. Ich sagte schon, daß auch beim lebenden Tier diesbezügliche Erscheinungen sich finden. In halbaufrechter Stellung sowohl wie in hockender fällt die große

Plattheit der hinteren Lumbalregion auf. Sie kommt auch in den beiden Tafelfiguren deutlich zur Geltung. Bei zurückgebeugtem Oberkörper wieder ist die geringe Kreuzaushöhlung ohne weiteres zu erkennen und ebenso, wie in vorigen Stellungen, die relative Flachheit der unteren Rückenteile auffallend. In dieser Beziehung bestehen entschiedene und nicht geringe Differenzen zwischen unserem Geschlecht und dem genannten Anthropomorphen, die sich auch anatomisch analysieren lassen. Es tragen zur Abflachung und relativen Breitenentfaltung der Regio lumbalis dorsi bei: die flachen, direkt nach den Seiten zu abstehenden Darmbeinschaufeln, die relativ große Breitenausdehnung des Thorax in seinen unteren Teilen, die auffallend wenig nach hinten stattfindende Ausbiegung der unteren Rippen und die relativ geringe Exkursionsfähigkeit der an sich geringer geschweiften Lumbalwirbelsäule in dorsalflektorischer Hinsicht. Der Vorsprung, den unser Schimpanse in letzterer Hinsicht vor dem *Macacus* hat, ist nicht sehr groß, aber zufolge der größeren dorsalflektorischen Beugungsfähigkeit der unteren Brustwirbelsäule größer, als der Vergleich der Zahlen 21° und 19° erwarten läßt. Wir werden kaum fehlgehen, wenn wir in diesem Zusammentreffen eine Erscheinung sehen, die ihren Grad in der relativ ähnlichen Sacrumstellung und Promontoriumbildung des Cercopitheciden und Anthropomorphen besitzt und wodurch sich beide vom Menschen weit entfernen. Der Schimpansezustand bedeutet im großen ganzen wohl einen Schritt gegen den Menschen hin, aber so wenig als bei den Menschenaffen die volle Rumpfaufrichtung zustande kam, so wenig haben sich jene für den aufrechtgehenden Sohlengänger so ungemein charakteristischen Zustände des scharf geknickten Promontoriums und der starken Lendenlordose ausgebildet. Da ist es nun von größter Bedeutung festzuhalten, daß im grundsätzlichen Flexionstypus der Wirbelsäule unser Schimpanse sich weit von dem Cercopitheciden entfernt und dem Menschen sich nahe anschließt. Die Faktoren, welche diesen Flexionstypus ursächlich bedingen, müssen also andere sein als die, welche bei der Promontoriumbildung des Menschen entscheidenden Ausschlag geben. Wir müssen nun zunächst feststellen, wodurch jene verschiedenen Flexionstypen zustande kommen.

Wenn wir uns auf die Thoracolumbalwirbelsäule und ihr Verhalten bei der sagittalflektorischen Biegung beschränken, läßt sich das Wichtigste unserer bisherigen Darlegungen folgendermaßen zusammenfassen: Der grundsätzliche Unterschied unserer beiden Flexionstypen besteht a) in dem einheitlichen

Biegungsverhalten der Thoracolumbalwirbelsäule bei *Macacus*, dem gegensätzlichen Verhalten zwischen der Biegung im Lenden- (einschließlich untersten Brust-) und Brustteil beim Schimpansen und Menschen, b) in der auffallend geringen Biegungsfähigkeit des obersten Brustwirbelsäulenabschnittes in ventraler, aber einer relativ großen in dorsaler Richtung bei *Macacus* und einem gerade umgekehrten Verhalten beim Schimpanse und Menschen.

Die Erklärung für diese Zustände ist im Bau der Wirbelsäule zu suchen, der wir uns jetzt zuzuwenden haben. Es liegt von vornherein nahe, spezieller die Gegend der unteren Brust- und oberen Lendenwirbel und nachher jene des obersten Thoracalbereiches ins Auge zu fassen.

Es ist seit langem bekannt, daß im Wirbelbau der unteren Brust- und oberen Lendenwirbel relativ weitgehende Differenzen zwischen den Halbaffen und niederen Affen einerseits, den Anthropomorphen und dem Menschen auf der anderen Seite bestehen. Sie betreffen das Vorkommen eines sog. »antiklinischen Wirbels« bei ersteren. Flower[1] sagt darüber: »Mit Ausnahme bei den menschenähnlichen und einigen anderen Affen[2] biegen sich die Dornfortsätze der vorderen Brustwirbel nach hinten, und die der Lenden-, aber auch einige der hinteren (im Original steht fälschlich: vorderen) Thoracalwirbel nach vorn, so daß sie nach einem, nahe am hinteren Teile der Brustregion gelegenen, bisweilen »*das Bewegungscentrum* der Wirbelsäule« genannten Punkte hin konvergieren. Dieses »*Bewegungscentrum*« kann zwischen zwei Wirbel fallen, aber häufiger betrifft es einen Wirbel selbst, dessen Dornfortsatz sich gerade in die Höhe erhebt, und nach diesem, dem sog. »*antiklinischen Wirbel*« zu, konvergieren die übrigen Dornfortsätze. Von dieser Stelle an ändern die Brustwirbel ihren typischen Charakter und nehmen den der Lendenwirbel an und von hier an lösen sich die bis dahin einfachen Querfortsätze sozusagen in »*Metapophysen*«, »*Anapophysen*«

[1] W. H. Flower. Einleitung in die Osteologie der Säugetiere. Nach der dritten unter Mitwirkung von H. Gadow durchgesehenen Original-Ausgabe. Leipzig. Engelmann 1888. S. 49.

[2] Welche der Autor meint, ist mir nicht klar. Was ich von niederen Affen sah, verhält sich, freilich in verschiedenem Ausprägungsgrade, durchaus ähnlich. Speziellere Studien über diese Frage müssen der Zukunft überlassen bleiben.

und eigentliche lumbale Querfortsätze auf, die alle drei bei den in Rede stehenden Tieren ansehnlich sind.« Diese Beschreibung entspricht durchaus den Verhältnissen, wie ich sie bei den niederen Affen und ebenso bei *Lemur* fand, nur ist der Grad, in welchem das Ascendieren der Dornfortsätze unterhalb des »antiklinischen Wirbels« (es ist meist der 10., seltener der 11. dort, wo 12 Brustwirbel bestehen, der 11, wenn 13 Rippenpaare vorhanden sind) statthat, sehr wechselnd. Im allgemeinen ist es nur bei den Wirbeln direkt unterhalb des »Bewegungscentrums« wirklich deutlich ausgeprägt, bloß bei *Lemur* bis herab zum Sacrum und zwar in außerordentlich starker Ausprägung vorhanden und ebenso verhalten sich, worauf ja auch FLOWER hinweist, zahlreiche andere Säugetiere, wie namentlich die Landraubtiere, Nager und ein Teil der Marsupialier. Bisweilen finde ich bei Affen, z. B. *Cynopithecus*, einen cranial gerichteten Fortsatz, der hackenartig von den unteren Brust- und oberen Lendenwirbeldornen in ascendierender Richtung abgeht, ohne daß die Processus spinosi selber irgendwie auffällig ansteigen. An der Stelle des »Bewegungscentrums« beginnt in der Tat auch die Habitusänderung am Wirbelbau. Dies wird nachweisbar 1) in der äußeren Konfiguration der Wirbelfortsätze, 2) in der Stellung der Gelenkflächen an den Processus articulares.

Ich halte mich zunächst an erstere Erscheinung. Der Wirbel unter dem »antiklinischen« weist als erster einen auffallend stark vorspringenden und in der Regel klobig verdickten oberen Gelenkfortsatz auf, indessen nach unten gratartig verstreichender Verdickung die Metapophyse, der Processus mammillaris der Anthropotomen, zu sehen ist. Ganz ähnlich verhalten sich die nächstfolgenden, tieferen Wirbel, doch tritt im Lendenbereich allmählich die Verdickung zurück, während umgekehrt die Gelenkflächen breiter werden und die Metapophyse, die von Anfang an lange nicht so selbständig war, wie sie etwa bei Raubtieren erscheint, geht mehr und mehr im Processus articularis anterior auf. — Die Anapophyse (der Processus accessorius der menschlichen Anatomie) ist nichts anderes als eine Umbildung des eigentlichen Processus transversus (vgl. Fig. 5 u. 7). Sie leitet sich schon einen Wirbel oberhalb des »antiklinischen« ein, erscheint aber erst am letzteren deutlich ausgeprägt. Indem sich die Fovea costalis transversalis hier an die Oberkante heraufgerückt erweist, zieht sich der untere Teil des Querfortsatzes in einen zugespitzten und nach unten gerichteten Fortsatz aus, der vor der, dem nächstfolgenden Wirbel zugehörigen Metapophyse herab-

steigt. Diese Anapophyse wird dann am 11. und 12. bezw. 12. und 13. Wirbel zu einer langen Knochenspitze, während jener die Fovea articularis tragende Teil des Querfortsatzes ganz schwindet. Sie ist regelmäßig auch noch am ersten Lendenwirbel sehr deutlich, nimmt dann an den folgenden ab und fehlt in der Regel den untersten Lumbalwirbeln gänzlich. Die Processus laterales der Lendenwirbel stehen bei niederen Affen weit von Met- und Anapophyse ab und

Fig. 5.

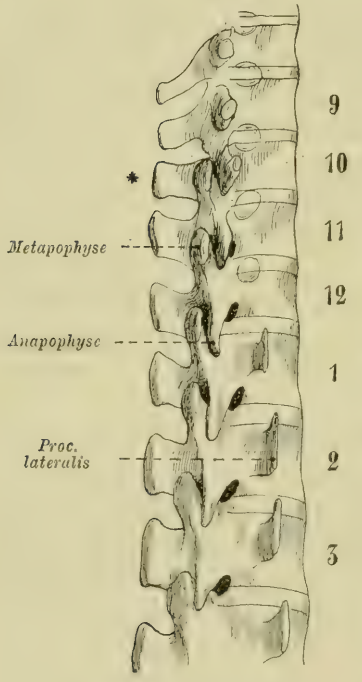

Unterer Teil der Brust- und oberer Teil der Lendenwirbelsäule von *Macacus nemestrinus* (Nr. 795) in seitlicher Ansicht Bei * der sog. antiklinische Wirbel.

Fig. 6.

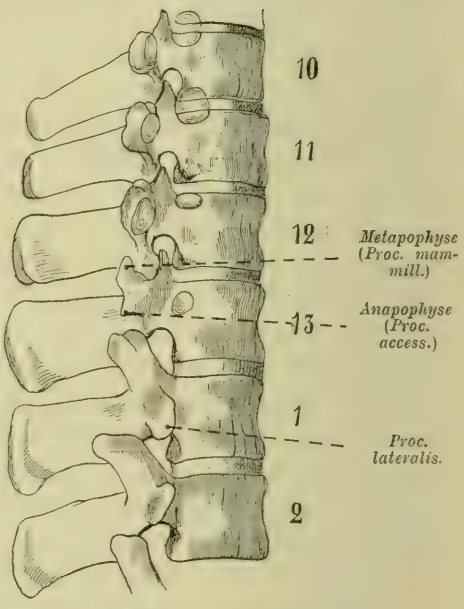

Unterer Teil der Brust- und oberer Teil der Lendenwirbelsäule eines Schimpansen mit 13 Brust- und 3 Lendenwirbeln (Exemplar der Zoologischen Sammlung in Zürich [1]).

werden seitlich von den Wirbelkörpern getragen. So entstehen deutlich drei Reihen von seitlichen Fortsätzen, eine hintere, die erst unter dem »antiklinischen Wirbel« beginnt, ihr nach ventral zu stark genähert eine zweite, die oben durch die Querfortsätze der Brustwirbel und unten durch die Anapophysen dargestellt wird, und drittens eine

[1] Ich danke Herrn Prof. Dr. A. Lang auch an dieser Stelle für die Erlaubnis zu dieser Aufnahme, sowie jener der Figur 8.

in relativ großer, nach dem Becken zu noch zunehmender Entfernung von voriger sich findende Reihe der Processus laterales in direkter Verlängerung der Reihe der Foveae costales der Brustwirbel. All dies ist deutlichst der Figur 5 zu entnehmen, die nach dem Alkoholpräparat derselben Wirbelsäule gezeichnet ist, welche zu den Aufnahmen der Fig. 1 Veranlassung gab. —

Wie ganz anders verhält sich doch die Wirbelsäule des Schimpansen. Die in Figur 6 dargestellten Verhältnisse scheinen uns wohl bekannt, sie ähneln den menschlichen ja in höchstem Grade. Vergebens suchen wir an den Dornfortsätzen Verhältnisse, die auf einen »antiklinischen Wirbel« hinweisen, wir finden sie alle relativ lang und namentlich die unteren auch hoch, aber alle caudalwärts geneigt, vergebens nach eigentlichen Anapophysen. Nur am 13. Thoracalwirbel ist ein kleiner, unter der selbständigen Metapophyse stehender Processus accessorius, als Rest einer Anapophyse erkennbar. Die erste deutliche Metapophyse tritt am letzten Brustwirbel auf[1] und ist hier als aufwärts gerichteter Fortsatz selbständig gegenüber dem Processus articularis superior. Beim ersten Lumbalwirbel trägt sie den Namen eines Processus mammillaris mit Recht und ist hier noch recht deutlich, schon beim folgenden Wirbel aber wird sie in den oberen Gelenkfortsatz ganz assimiliert. Hier befinden sich meine Befunde nicht ganz mit H. Virchows Aufnahmen[2] in Übereinstimmung. Er gibt an, daß die Processus mammillares die gleichen Bildungen des Menschen in bemerkenswerter Weise übertreffen, am stärksten am 2. u. 3. Lendenwirbel und in Gestalt längsgerichteter Leisten, welche cranio-dorso-lateralwärts gewendet sind, ausgebildet erscheinen. Sie überragen bedeutend die Gelenkflächen. Das letztere und die starke Ausbildung beobachtete ich nur am 13. Brustwirbel bei beiden untersuchten Schimpansen, und bei dem Schimpansen, von dem Figur 6 abgenommen wurde, auch am 1. Lendenwirbel. Dagegen war an der offenbar jugendlicheren Wirbelsäule jenes Tieres, das Figur 8 zur Grundlage diente, wie diese Figur zeigt, der Processus mammillaris an den Lendenwirbeln nichts als ein wulstiger Auswuchs an den oberen Gelenkfortsätzen, der am zweiten Lumbalwirbel am stärksten sich fand. Es ist wohl wahrscheinlich, daß bei älteren Tieren — von den von mir untersuchten

[1] Aber schon an dem 11. und 12. Wirbel treten Andeutungen von ihr als cranio-dorsal gerichtete Wärzchen der Querfortsätze in Erscheinung.

[2] H. Virchow. Über die Wirbelsäule des Schimpansen. Sitzungsberichte der Gesellsch. naturf. Freunde. Berlin. Jahrgang 1909. S. 265—290. 13 Fig.

ist sicher eines ein Wildexemplar — und vielleicht auch bei verschiedenen Rassen (Virchows Tier war ein Tschego) die Ausbildung dieser Fortsatzbildungen stärker sein kann. Nun die Processus laterales, die als Rippenhomologa nur an Lumbalwirbeln erscheinen. Sie sind aber nicht den Wirbelkörpern aufsitzend, sondern gehen relativ stark den Gelenkfortsätzen genähert je vom Wirbelbogen ab. Alle diese Besonderheiten sind auf den Figuren 6 und 8 deutlich aufzufinden.

Über das Verhalten der menschlichen Wirbelsäule in dem geschilderten Bereich kann ich mich sehr kurz fassen. Gegenüber dem Schimpansen besteht kein grundsätzlich wesentlicher Unterschied, nur fehlt in der Regel ein 13. Brustwirbel und ist hier der 12. etwa so gestaltet wie dort der 13. (vgl. Fig. 8 u. 9).

Schon nach dieser reinen Beschreibung der Verhältnisse im unteren Brust- und oberen Lendenbereich wird wohl jedem aufmerksamen Leser der Gedanke kommen, diese innigen Analogien im Bau von Schimpanse und Mensch müßten den ursächlichen Faktor für die gleichartige Flexionsweise der Wirbelsäule abgeben, wogegen wieder in dem gänzlich anderen Verhalten der *Macacus*-Wirbelsäule auch der Grund für das absolut andere Biegungsverhalten liege. Daß dem in der Tat so ist, läßt sich auf das deutlichste durch genaue Feststellung der Orientierung und Gestaltung der einzelnen Wirbelgelenke zeigen, denn durch diese wird ja, wie seit langem feststeht, im wesentlichen eine bestimmte Richtung und Beschränkung der Wirbelsäulenbewegungen erreicht, während für die Festigkeit der Verbindung von Wirbel zu Wirbel und die Vielseitigkeit der Bewegungsmöglichkeiten die Bandscheiden von größter Bedeutung sind. Ich habe nun in den Figuren 7—9 für eine Reihe von Thoracal- und Lumbalwirbeln genaue Oberansichten angefertigt, welche direkte Vergleiche gestatten. Die Wirbelsäule von *Macacus rhesus* (Nr. 95) stammt von einem nicht ganz ausgewachsenen Tier. Ihre Formel lautet: Cerv. 7, thor. 12, lumb. 7, sacr. 2, caud. 15. Die Schimpansewirbelsäule gehört einem ausgewachsenen männlichen Tier[1] (geschossen in Lambarene, französ. Kongo) zu und weist 7 cervicale, 13 thoracale, 4 lumbale Wirbel auf. Die menschliche Wirbelsäule, welche als Grundlage für unsere Figur 9 diente, besitzt als erwähnenswerte Besonderheit nur das Vorkommen von Gelenkflächen am 1. Lendenwirbel, welche auf das Bestehen von Lumbalrippen an

[1] Zoologische Sammlung der Universität, nicht montiertes Skelet.

demselben hindeuten. Leichte Asymmetrien, ja gelegentlich selbst stärkere, speziell in der Stellung der Gelenkfortsätze und der Krümmung der Gelenkflächen, bestehen bei allen drei Wirbelsäulen.

Bei *Macacus* (Fig. 8) stehen die Gelenkflächen an allen Brustwirbeln nach hinten unten und außen abfallend und zwar bleibt die an sich ziemlich steile Neigung bis zum 10. Brustwirbel ungefähr dieselbe, nimmt höchstens zwischen 9. und 10. Wirbel etwas ab, während die Orientierung der Facetten nach hinten unten stärker ausgeprägt ist als an den oberen Wirbeln. Die unteren Gelenkflächen des »antiklinischen Wirbels« (Virchow nennt ihn einen »Wechselwirbel«, weil hier der thoracale Typus in der Stellung der Gelenkfortsätze in den lumbalen wechselt) tragen schon völlig den Typus von Gelenkfortsätzen an Lendenwirbeln und von hier an bis zum Sacrum bleiben die Stellungsverhältnisse der Gelenkflächen ziemlich gleichartig, wir haben nach hinten innen orientierte, leicht ausgehöhlte Gelenkflächen, die unter sich etwa einen Winkel von 85—95° bilden. Einem einheitlichen Kurvensystem gehören die beiden oberen, bzw. beiden unteren Facies articulares eines Wirbels nicht an, von einer irgendwie bedeutsamen Torsionsfähigkeit der Lumbalwirbelsäule ist daher auch nicht die Rede, sie müßte ja auch sehr bald in den Anapophysen Hemmung finden, aber es muß doch betont sein, daß die Centren jener Kugeln, denen die einzelnen Gelenkflächen als Oberflächenausschnitte zugehören, sich stark genähert liegen, während sie beim Menschen weit auseinander stehen. Untersucht man die Bewegungsweise der Gelenkflächen gegeneinander bei Ventral- bzw. Dorsalflexion der Wirbelsäule, dann findet sich: in der ganzen Brust- und Lendenregion sind die Ventral- und Dorsalflexion in den einzelnen Wirbelgelenken nur in geringem Grade möglich, wobei sich bei Vorbiegung die oberen Gelenkflächen den unteren gegenüber etwas verschieben, so etwa, wie wenn man zwei Dachziegel aufeinander gleiten läßt. Eine stärkere Exkursion ist durch den Bandapparat verunmöglicht. Bei Rückbeugung aus der Ruhelage ist eine solche gegenseitige Verschiebung nur in geringerem Grade möglich, ein Klaffen der Gelenkflächen kommt hier bei der manuellen Bewegung macerierter Wirbel zueinander früher zustande als bei Ventralflexion. Trotz der verschiedenartigen Stellung der Gelenkflächen ober- und unterhalb des »antiklinischen Wirbels« ist die Art der Bewegung in den eigentlichen Wirbelgelenken überall genau dieselbe und die gegenseitige Verschiebung der Gelenkfortsätze zueinander an der frischen, von Muskeln frei präparierten

Wirbelsäule mit Leichtigkeit festzustellen. Die schön gleichmäßige Biegung der ganzen Thoracolumbalwirbelsäule bei Ventralflexion kommt dabei dadurch zustande, daß dort, wo, wie in der Lumbalregion, die Bandscheiden relativ hoch sind, auch die Verschiebung der Gelenkfortsätze zueinander größer ist, als im Bereich oberhalb des antiklinischen Wirbels, wo die Bandscheiden relativ niedriger sind. Der antiklinische Wirbel selber und seine beiden Nachbarn scheinen mir relativ geringere Beweglichkeit zu besitzen als die unteren und oberen Wirbel der Thoracolumbalserie. Bei Rückbiegung kommt ein Anstemmen der oberen Gelenkfortsätze an die unteren im Lenden- und

Fig. 7.

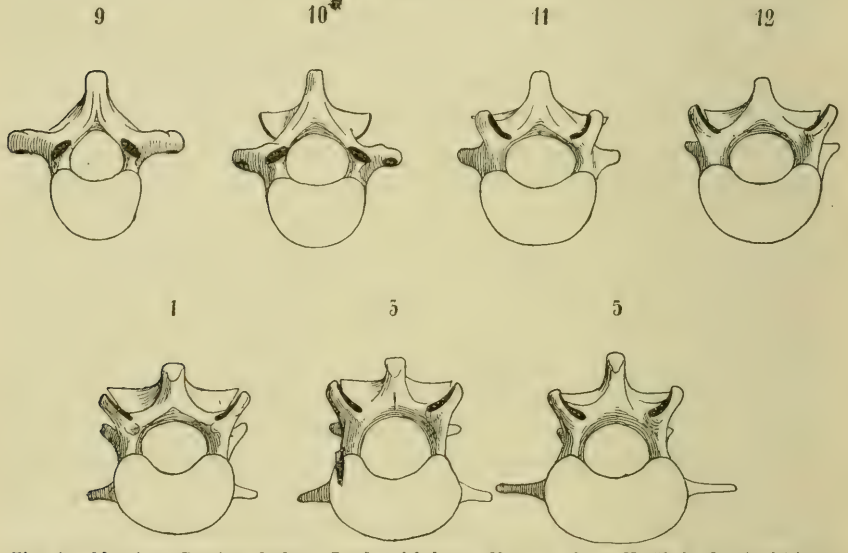

Eine Anzahl unterer Brust- und oberer Lendenwirbel von *Macacus rhesus* Nr. 59 in der Ansicht von oben gezeichnet. Die Gelenkflächen sind schwarz gehalten. Etwa nat. Gr.

unteren Brustbereich sehr bald zustande, während im oberen Brustabschnitt, ganz speziell im obersten, die Gleitbewegung in den Wirbelgelenken, vermutlich in Zusammenhang mit den wieder größer und dicker werdenden Zwischenwirbelscheiden, zunimmt. Aus den Gelenkflächen allein ist ein Grund für das weit günstigere Rückbiegungsverhalten der Halswirbelsäule nicht zu entnehmen. Der Grund muß also in etwas anderem liegen, wovon unten die Rede sein wird. — Der eigenartige Flexionstypus unseres Macacen, der nur als Beispiel aus der Reihe der niederen Altweltsaffen, die sich alle relativ sehr ähnlich verhalten, gewählt war, findet also eine gewisse Erklärung in dem Bauverhalten der Wirbelsäule, speziell auch in der Stellungs-

weise der Gelenkfortsätze und dem Bewegungsmodus in den einzelnen Wirbelgelenken.

Vergleichen wir nun die Verhältnisse vom Schimpanse (Fig. 8) mit denen von *Macacus* und dem Menschen (Fig. 9), so finden wir, was schon oben bei der Beschreibung der äußeren Konfiguration festzustellen war, von einer Änderung des Wirbeltypus innerhalb des Brustbereichs keine Spur. Erst der 13. Brustwirbel, dessen untere Gelenkfortsätze schon lumbalen Typus besitzen, ist der »Wechselwirbel«, hat aber bei Oberansicht noch zahlreiche Charakteristika eines Brustwirbels. Die Stellung der Processus articulares

Fig. 8.

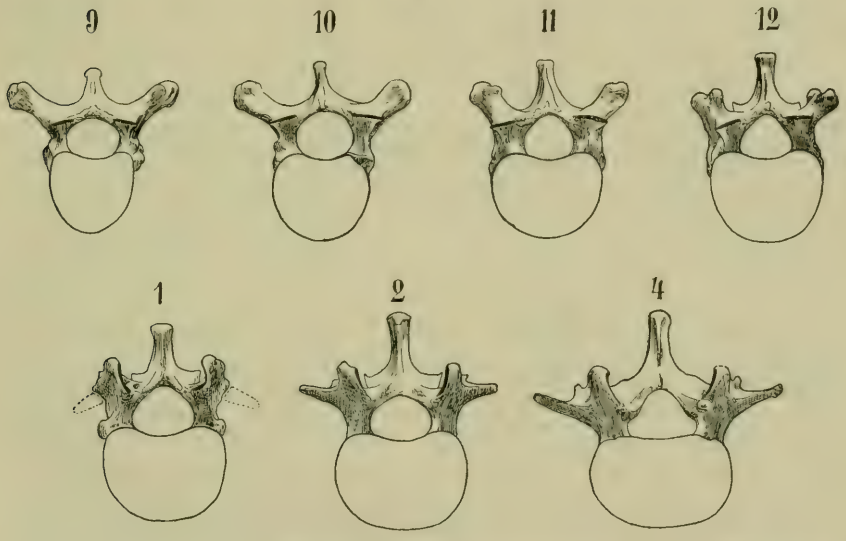

Untere Brust- und die oberen 3 Lendenwirbel vom Schimpanse in der Ansicht von oben. Etwa 2/5 nat. Gr.

an den Brustwirbeln weicht von dem menschlichen Verhalten (Fig. 9) grundsätzlich nicht ab, die Bewegungsart im Brustbereich ist denn auch dieselbe. Die einzelnen Wirbel drehen sich um Achsen, welche in querer Richtung zwischen vorderem und hinterem Teil der Bandscheiden verlaufen, wobei sich die Gelenkfortsätze aneinander verschieben. Bei Dorsalflexion droht bald ein Klaffen dieser Gelenke und ein Zusammenstoßen der Dornfortsätze, weshalb diese Bewegung in der Tat beschränkter ist als die ventral gerichtete. Am 1. und 2. Brustwirbel, weniger an den folgenden, sind, gerade wie beim Menschen, die Gelenkfortsätze in Seitenansicht relativ schräg gestellt, daraus resultiert eine etwas größere Flexions-

möglichkeit gegenüber den tieferen Brustwirbeln, ein Zustand, den vom Menschen auch Novogrodsky bei seinen Messungen feststellte. Daß diese größere Flexibilität vor allem bei Ventralflexion in Erscheinung tritt — eine Eigenart, auf die ja oben dem Cercopitheciden gegenüber hingewiesen wurde —, wird daraus erklärlich, daß in der Eigenform oder Ruhelage die Vorderkontur dieses obersten Thoracalabschnittes (vgl. Fig. 2—4) nach ventral leicht ausgehöhlt erscheint, die Wirbelachsen also nicht genau ventro-dorsal, sondern ventralwärts einander zugeneigt verlaufen (Fig. 4). Die Ventralflexion wird diese Achsenzuneigung verstärken, die Rückbiegung aber muß zuerst die präexistente, ventral gerichtete Neigung para-

Fig. 9.

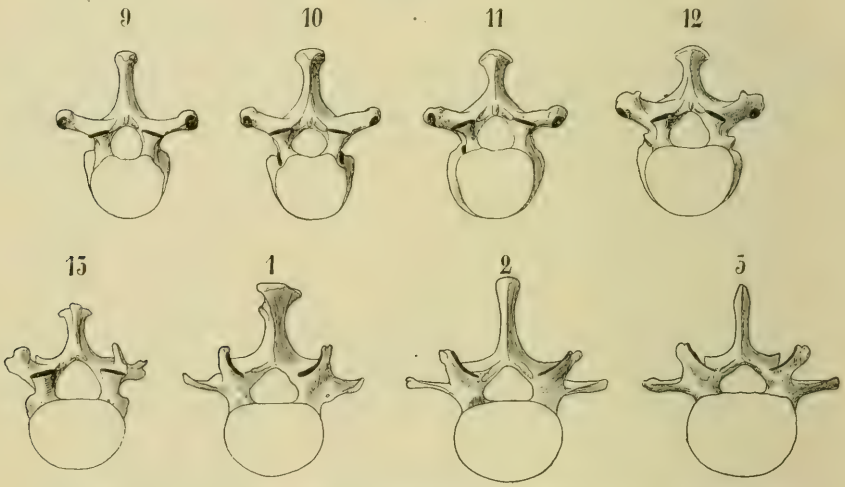

Untere Brust- und obere Lendenwirbel vom Menschen in der Ansicht von oben. Etwa 1/3 nat. Gr.

lysieren und nur der sehr geringe Überschuß der Biegungsfähigkeit kann noch ein leichtes Abbiegen des obersten Brustteils nach hinten, über die in Retroflexion fast ganz gerade Vorderkontur der oberen 2/3 des Brustteils herbeiführen. Beim *Macacus* aber war die Ruhelage mit einer leichten dorsal gerichteten Neigung der entsprechenden Wirbelachsen verbunden, infolgedessen auch bei Ventral- bzw. Dorsalflexion ein gerade gegenteiliges Verhalten festzustellen. Damit erklärt sich eine der oben betonten Differenzen zwischen niederen Affen und Anthropomorphiden. — Bereits am unteren Gelenkfortsatz des 13. Brustwirbels unseres Schimpansen und ebenso am letzten (12.) des Menschen beginnt der echte Lendentypus der gelenkigen Wirbelverbindung. Nach unten zu finden wir überall denselben aus-

gebildet. In der Stellung der Gelenkflächen der Lumbalwirbel, wie sie aus den Fig. 8 u. 9 zu entnehmen ist, differiert unser Menschenaffe nicht unbeträchtlich von unserem eigenen Genus insofern, als dort die Facies articulares superiores mehr dorsal- als medialwärts, hier umgekehrt mehr medial- als dorsalwärts sehen. Sie sind auch im ersteren Fall im allgemeinen weniger ausgehöhlt als in letzterem. In beiden Eigenschaften zeigt aber der Schimpanse Annäherung an unseren *Macacus*. Ein wichtiger Unterschied besteht aber doch, insofern beim Schimpansen und dem Menschen die Gelenkflächen der unteren Processus articulares nicht nur in der Richtung von vorn nach hinten konvex gewölbt sind, sondern auch, in weit geringerem Grade freilich, auch von oben nach unten, was ich bei niederen Affen nicht feststellen konnte. Daß sich die oberen Gelenkflächen mehr oder weniger kongruent verhalten — eine absolute Kongruenz findet man ja gerade im Lendenteil sehr häufig nicht —, ist klar. Ferner ist bemerkenswert, daß die beiderseitigen Gelenkflächen beim Schimpansen relativ weiter auseinander stehen, was, wie H. Virchow betont, eine größere Rotationsbehinderung bedeutet als beim Menschen, wo sie relativ genäherter gefunden werden. Auf alle Fälle ist die von mir einwandfrei beobachtete Tatsache festzuhalten, daß die Bewegungen in den Lendenwirbelgelenken und im Gelenk zwischen dem 1. Lumbal- und letzten Thoracalwirbel beim Schimpansen und dem Menschen keine reinen Parallelverschiebungen zwischen den beiden Gelenkflächen darstellen, sondern gewissermaßen eine Kombination sind zwischen solchen und Rotationsbewegungen um eine quere, etwa durch die Centren der Gelenkfortsätze gelegte Achse. Gerade bei der Rückbiegung ist diese Rotation sehr ausgesprochen, während sie bei der Vorbiegung aus der Ruhelage kaum in Frage kommt oder jedenfalls recht klein ist, da schon sehr bald ein starkes Klaffen der Processus articulares auftritt. Es scheint mir die Rotationsbewegung um eine quere Achse — die, wie ich nochmals betone, nie rein vorkommt, sondern mit einem »Zusammenschieben« nach hinten einhergeht — beim Schimpansen noch stärker zu sein als beim Menschen. Ich weiß wohl, daß das Feststellen des Bewegungsmodus aus den Gelenkflächen mit Schwierigkeiten und Trugschlüssen verbunden ist, weil eben die Gelenkflächen nirgends jene Spezialkrümmungen rein aufweisen, die einzig und allein eine Bewegungsart, diese aber in vollkommenstem Grade erlauben — denn »je vollkommener die Gelenkflächen für eine Bewegung eingerichtet wären, um so voll-

ständiger wären die anderen Hauptbewegungen ausgeschlossen«, — aber ich habe ja diese Feststellung zuerst an dem Bänderpräparat gemacht und erst nachher die Gestalt der Gelenkflächen auf ihre feinere Konfiguration untersucht und meine Annahmen bestätigt gefunden. — Es hängt die geringere Aushöhlung des Kreuzes bei der Rückbiegung des Schimpansen dem Menschen gegenüber vielleicht damit zusammen, daß eben schon der Ausgangspunkt — wie wir oben sahen — geringere Wölbung besitzt.

Schimpanse und der Mensch charakterisieren sich also durch einen anderen Bewegungsmechanismus im Lumbalbereich, dem thoracalen Teil der Wirbelsäule gegenüber, ebenso dem Cercopitheciden *Macacus* gegenüber, wie durch einen aus der Gesamtkrümmung der Thoracolumbalwirbelsäule erschlossenen anderen Flexionstypus. Darin sehe ich ein wichtiges Zusammentreffen, das wohl ein inneres Bedingtsein des einen durch das andere bedeutet. Daß sich der Schimpanse in anderer Beziehung wieder vom Menschen entfernt, sei gern zugegeben. Vom zweiten Lendenwirbel an abwärts scheinen die Gelenkflächen beider Wirbelhälften mehr oder weniger einem Kurvensystem anzugehören, wodurch a priori auch Kreiselungsbewegungen ermöglicht werden könnten, die bei der menschlichen Lumbalwirbelsäule zufolge des Krümmungsverhaltens der Gelenkflächen sozusagen ausgeschlossen sind. Inwieweit diese Torsionsmöglichkeit tatsächlich durch andere Faktoren beschränkt oder ev. aufgehoben wird, muß ich dahingestellt sein lassen, da ich am frischen Kadaver keine diesbezüglichen Untersuchungen angestellt habe.

Wir haben also für jene Feststellungen, die wir aus dem Verhalten der Wirbelsäulenvorderkontur in verschiedenen Biegungen innert der Sagittalebene machen konnten, sachlich hinreichende Erklärungen im Einzelbau der Wirbel und den Bewegungsmechanismus derselben zueinander gefunden. Wie unser *Macacus* verhalten sich, soviel ich sehe, prinzipiell alle niederen Katarrhinen, ebenso aber auch *Cebus* und *Ateles*. Auch bei diesen kommt ein ausgesprochener »antiklinischer Wirbel« und damit der ganze geschilderte Erscheinungskomplex vor. Die Wirbelsäule trägt hier noch eine größere Zahl von Rippen, der »antiklinische Wirbel« ist gewandert. Bei 2 Exemplaren von *Cebus* fand ich ihn im 12., trotzdem das eine Mal 13, das andere Mal 14 Rippenpaare bestanden, bei *Ateles* (14 Rippen) eben im selben Segment. Dabei waren bei *Cebus*

Bluntschli.

Verlag von Wi

ıann in Leipzig.

6 bzw. 5, bei *Ateles* 4 Lumbalwirbel vorhanden. Ich glaube jetzt sagen zu dürfen, daß sich die echten Menschenaffen nicht nur im Bau, sondern ebenso im funktionellen Verhalten ihrer Wirbelsäule weit von den niederen Affen entfernen und relativ eng an den Menschen anschließen, daß innert der Primatenreihe zwei nicht nur grundsätzlich verschiedene Flexionstypen der Wirbelsäule, sondern auch zwei grundsätzlich differente und auseinander jedenfalls nur mit sehr viel hypothetischen Annahmen ableitbare Bauzustände bestehen. Es ist von Wert, festzuhalten, daß der Grundtypus der niederen Affen auch unter biologisch sehr verschiedenen Verhältnissen, man denke nur an die felsbewohnenden Paviane, die echten Kletterer wie *Cercopithecus* und wieder die Ringelschwanzaffen wie *Ateles* und *Cebus*, zäh bewahrt bleibt, wenn auch, woran ich nicht zweifle, im einzelnen manche Besonderheiten sich noch werden aufdecken lassen. Phylogenetische Spekulationen hier anzuschließen, scheint mir nicht am Platz, obgleich die Versuchung dazu natürlich gegeben ist. Meine Aufgabe war es, auf Erscheinungskomplexe aufmerksam zu machen, die Probleme bedeuten, welche des Ausbaues harren.

Tafelerklärung.

Tafel XI.

Die beiden Figuren stammen von eben jenem Schimpansen, dessen Wirbelsäule in ihrem Biegungsverhalten vorstehend beschrieben wurde, und sind Blitzlichtaufnahmen, die ich gemeinsam mit Herrn Kollegen Dr. T. Mollison, dem ich für seine Hilfe besten Dank sage, anfertigte. Sie zeigen das, was ich als flachen Rücken bezeichnet habe, recht deutlich, bieten aber außerdem Interesse einmal durch den eigentümlichen Zehenstand der einen und die Haltung der anderen Figur, welche die relativ große Armlänge so recht zur Geltung kommen läßt.

Über die Cervicothoracalgrenze der menschlichen Wirbelsäule.

Von

Dr. med. **H. Adolphi,**
Prosektor und Privatdozent in Jurjew-Dorpat.

Mit 2 Figuren im Text.

Die ununterbrochene Reihe unserer Vorfahren ist uns leider nicht bekannt, wir dürfen aber annehmen, die ältesten Wirbeltiere hätten im Wasser gelebt und seien fischähnlich gewesen. Diejenigen ihrer Nachkommen, welche an Land gingen, mußten den Bau der Amphibien erlangen, oder den der Stegocephalen. Aus ihnen entwickelten sich dann einerseits die Sauropsiden und andererseits die Säugetiere. Wir können daher die Wirbelsäulen der Fische und Stegocephalen als die Vorstufen der Wirbelsäule der Säugetiere betrachten.

Die Wirbelsäule der Fische hat nur zwei Hauptabschnitte: einen Rumpfabschnitt und einen Schwanzabschnitt. Die Rumpfwirbel tragen paarige Anhänge — Rippen —, die bei der Mehrzahl der Fische in den bindegewebigen Septen zwischen den Segmenten der ventralen Muskulatur liegen und die Leibeshöhle umgreifen. Einige Fische (Crossopterygii) haben an den Rumpfwirbeln je zwei Paare Rippen, nämlich außer den eben erwähnten unteren Rippen noch obere Rippen, die in dem Bindegewebsseptum liegen, das ventrale und dorsale Rumpfmuskulatur trennt. Die Selachier haben nur obere Rippen.

Diese oberen Rippen, welche den Rippen der Amphibien und Amnioten entsprechen, gaben in der Folge den Ausgangspunkt für die Umformung der ganzen Wirbelsäule ab. Beim Übergange vom Wasser- zum Landleben suchte sich der in der Bauchmuskulatur

steckende Beckengürtel einen festeren Stützpunkt und fand einen solchen, dank seiner Lage in der Nähe des hinteren Rumpfendes, in einem der letzten Rippenpaare. Damit hatte die Bildung eines Kreuzbeines begonnen und das Kreuzbein ist in seiner ältesten Form tatsächlich nur ein Wirbel, der ein Paar freier Rippen trägt, mit deren äußeren Enden der Beckengürtel gelenkig verbunden ist.

Bei den Säugetieren wird die Verbindung des Beckengürtels mit der Wirbelsäule eine noch festere. Es bleibt nicht bei einem Sacralwirbel. Zwei, drei oder mehr Wirbel verwachsen miteinander und bieten dem Beckengürtel einen Stützpunkt. Die Sacralrippen verschwinden als selbständige Skeletteile, indem sie schon beim Embryo mit dem Wirbel verschmelzen.

Hinter dem Kreuzbeine finden sich keine freien Rippen mehr. Der postsacrale Abschnitt der Wirbelsäule ist bei den Säugetieren ein reiner Schwanzabschnitt.

Am präsacralen Teil der Wirbelsäule entstehen durch Reduction der Rippen noch drei Unterabteilungen: Hals-, Brust- und Lendenabschnitt. Bei den urodelen Amphibien und Stegocephalen sind im präsacralen Abschnitt die ersten und die letzten Rippen kürzer als die mittleren, wobei der erste Wirbel gewöhnlich keine freien Rippen hat. Bei den Säugetieren sind diese äußersten Rippen als selbständige Skeletteile nicht mehr vorhanden und so erhalten wir im ganzen fünf Abschnitte der Wirbelsäule:

1. Halsteil — bestehend aus Wirbeln, die keine freien Rippen tragen.
2. Brustteil — bestehend aus Wirbeln, die je ein Paar freier Rippen tragen.
3. Lendenteil — bestehend aus Wirbeln, die keine freien Rippen tragen.
4. Kreuzbein — ein Komplex verwachsener Wirbel, denen sich der Beckengürtel angliedert.
5. Schwanzteil — oder, wo ein freier Schwanz fehlt — Steißbein.

So gelingt es, in allgemeinen Zügen die Wirbelsäulen verschiedener Tiere miteinander zu vergleichen. Es ist aber wünschenswert, auch in die Einzelheiten des hier vorliegenden Umbildungsprozesses einzudringen. Die Anzahl der Wirbel ist bei verschiedenen Tieren sehr verschieden, wobei auch die Verteilung der Wirbel auf die verschiedenen Abschnitte der Wirbelsäule erheblich variiert. Nun entsteht die Frage: welche Wirbel eines Tieres entsprechen

bestimmten Wirbeln eines anderen Tieres? Bei dem Versuche, diese Frage zu beantworten, ergeben sich große Schwierigkeiten.

Nicht der ganze segmentiert angelegte Teil des Achsenskeletes wird zur Wirbelsäule, ein gewisser vorderer Abschnitt geht in den Schädel über. Die Grenze zwischen Schädel und Wirbelsäule ist nun nicht bei allen Fischen die gleiche, und bei den Selachiern variiert sie individuell.

Bei den Amphibien und Säugetieren pflegt die Grenze zwischen Schädel und Wirbelsäule nicht zu variieren, aber sie ist nicht bei beiden identisch. Bei den Säugetieren liegt diese Grenze um einige Segmente weiter nach hinten als bei den Amphibien.

Um das Vorhandensein einer verschiedenen Anzahl von Wirbeln in den entsprechenden Abschnitten der Wirbelsäulen verschiedener Tiere zu erklären, sind in den siebziger Jahren des vorigen Jahrhunderts drei verschiedene Theorien aufgestellt worden, von Rosenberg[1], Welcker[2] und Ihering[3].

Die Theorien von Ihering und Welcker haben nur noch eine historische Bedeutung.

Ihering behauptet, die Zahl der Wirbel vermehre sich durch »Intercalation« und vermindere sich durch »Excalation« ganzer Skeletsegmente, d. h. durch das Auftreten eines oder mehrerer neuer Wirbel mitten in der Reihe der alten Wirbel oder durch den Ausfall eines oder mehrerer alter Wirbel. Ein solcher Vorgang ist an sich sehr unwahrscheinlich und es ist dem Autor in keiner Weise gelungen, einen Beweis für das tatsächliche Vorkommen zu erbringen.

Welcker sieht die Grenze zwischen Kreuzbein und Lendenteil der Wirbelsäule für einen festen Punkt an und sucht die bei verschiedenen Tieren verschiedene Anzahl von Wirbeln im Lenden-, Brust- und Halsteil der Wirbelsäule so zu erklären, als habe sich das zwischen Kreuzbein und Schädel gelegene Bildungsmaterial bei verschiedenen Tieren in eine verschiedene Anzahl von Segmenten geteilt. Ebenso kämen auch die individuellen Variationen zustande. Es ist aber unschwer nachzuweisen, die Voraussetzung Welckers sei

---

[1] E. Rosenberg. Über die Entwicklung der Wirbelsäule und das Centrale carpi des Menschen. Morpholog. Jahrb. Bd. I. S. 83—197. 1875.

[2] H. Welcker. Zur Lehre vom Bau und Entwicklung der Wirbelsäule. Zoolog. Anz. Jahrg. II. S. 291—295 und 311—314. 1878.

[3] H. Ihering. Das peripherische Nervensystem der Wirbeltiere als Grundlage für die Kenntnis der Regionenbildung der Wirbelsäule. Leipzig 1878.

irrtümlich. Die Grenze zwischen Sacrum und präsacraler Wirbelsäule ist, wie ich[1] das z. B. für *Triton taeniatus* nachweisen konnte, durchaus kein fester Punkt. Die Übergänge von Präsacralwirbeln zu Sacralwirbeln und von Sacralwirbeln zu Postsacralwirbeln lassen sich direkt beobachten.

So bleibt uns die Rosenbergsche Theorie. Die Grundannahme dieser Theorie ist die spezielle Homologie der einzelnen Wirbel bei allen Wirbeltieren nach ihrer Ordnungszahl, sofern nur die Grenze zwischen Schädel und Wirbelsäule bei diesen Tieren homolog ist. Die bei verschiedenen Tieren verschiedene Lage des Kreuzbeines ist so zu erklären, daß die Funktion eines Kreuzbeines von einem Wirbel auf die benachbarten Wirbel übergehen kann. Auf den neuen Träger der Funktion geht dann auch die Form des Kreuzbeines über. So bewegt sich das Kreuzbein, als ein durch besondere Funktion und Form charakterisiertes Gebilde, gewissermaßen über die Reihe der Wirbel hinweg, wobei das Kreuzbein Funktion und Form wahrt, aber den Bestand der an seiner Bildung beteiligten Wirbel wechselt. Die verschiedene Zusammensetzung des Hals-, Brust- und Lendenteiles der Wirbelsäulen ist einerseits von der Lage des Kreuzbeines abhängig und andererseits davon, wie viele Wirbel am Anfang und Ende des präsacralen Teiles ihre freien Rippen verloren haben und wie viele sie behalten haben.

Rosenberg[2] hat seine Theorie in erster Linie für den Menschen entwickelt, wobei er zum Beweise vergleichend-anatomisches und entwicklungsgeschichtliches Material heranzog und individuelle Variationen erwachsener Menschen. Er gelangte zu der Überzeugung, beim Menschen bewege sich das Kreuzbein zurzeit nach dem Kopfe zu und der Brustkorb würde von beiden Seiten her verkürzt.

Ich glaube annehmen zu dürfen, bei den ältesten Säugetieren

---

[1] H. Adolphi. Über das Wandern der Extremitätenplexus und des Sacrum bei *Triton taeniatus*. Morpholog. Jahrb. Bd. XXV. S. 544—554. 1898.

[2] Außer der oben angeführten Arbeit siehe:

E. Rosenberg. Referat eines Vortrages, gehalten am 17. Februar 1883. Sitzungsberichte der Dorpater Naturforscher-Gesellschaft. Bd. VII. S. 501—506.

E. Rosenberg. Über die Wirbelsäule der *Myrmecophaga jubata* Linné. Festschrift für Gegenbaur. Bd. II. S. 287—347. 1896.

E. Rosenberg. Über eine primitive Form der Wirbelsäule des Menschen. Morpholog. Jahrb. Bd. XXVII. S. 1—118. 1899.

E. Rosenberg. Bemerkungen über den Modus des Zustandekommens der Regionen an der Wirbelsäule des Menschen. Morpholog. Jahrb. Bd. XXXVI. S. 609—659. 1907.

habe das Kreuzbein ungefähr dort gelegen, wo es sich zurzeit noch bei den Monotremen, den Beuteltieren und vielen höheren Säugetieren findet, so daß der erste Sacralwirbel Wirbel 27 oder ein benachbarter war, wobei anzunehmen ist, auch bei den ältesten Säugetieren wären individuelle Variationen vorgekommen. Von dieser ursprünglichen Lage aus hat sich das Kreuzbein bei einigen Säugetieren nach vorn zu verschoben, wie bei den Gürteltieren, den Fledermäusen, den anthropoiden Affen und dem Menschen, und bei anderen nach hinten[1], wie bei den Unpaarhufern, Elefanten und Klippschliefern. Bei *Tatusia hybrida* ist der 21. oder 22., bei *Hyrax capensis* der 38. Wirbel der erste Sacralwirbel. In dieser Hinsicht die Tabelle durchzusehen, die W. H. Flower[2] über die Wirbelzahlen von 364 Säugetieren gibt, ist von großem Interesse.

Das Verständnis für die Bildung eines Lendenabschnittes der Wirbelsäule und das Vorrücken der Thoracolumbalgrenze ist nie auf Schwierigkeiten gestoßen. Selbst Ihering und Welcker bestreiten nicht die Möglichkeit einer Verwandlung von Brustwirbeln in Lendenwirbel durch den Verlust der freien Rippen.

Die Cervicothoracalgrenze lag bei den ältesten Säugetieren aller Wahrscheinlichkeit nach dort, wo sie sich auch heute noch bei allen Säugetieren befindet, mit Ausnahme einiger Waltiere und der Faultiere. Die Faultiere sind in dieser Beziehung besonders interessant. Innerhalb dieser kleinen Gruppe zeigt die Cervicothoracalgrenze die größten Verschiedenheiten, die überhaupt bei Säugetieren vorkommen. Bei *Bradypus tridactylus* ist Wirbel 10 der erste, dessen Rippen an das Sternum treten, und bei *Choloepus hoffmanni* ist Wirbel 7 in der gleichen Lage.

Es wird jetzt wohl von niemandem mehr bezweifelt, der Zustand von *Bradypus* sei durch die Reduction mehrerer Rippen hervorgerufen. In bezug auf *Choloepus* müssen wir annehmen, die Rippen des Wirbels 7 hätten ihre einst aufgegebene Selbständigkeit wiedergewonnen und sich von neuem mit dem Sternum in Verbindung gesetzt. *Choloepus* zeigt nicht, wie Solger[3] das auffaßte,

---

[1] G. P. Frets spricht sich in seinen neuesten »Studien über die Variabilität der Wirbelsäule« (Morpholog. Jahrb. 1911. Bd. XLIII. S. 472 auch dahin aus, bei *Loris* mit 30 Präsacralwirbeln sei das Sacrum distal verschoben.

[2] W. H. Flower. An Introduction to the Osteology of the Mammalia. London 1885. p. 78—89.

[3] B. Solger. Zur Anatomie der Faultiere. Morpholog. Jahrb. Bd. I. 1875. S. 101.

eine für Säugetiere primitive Lage der Cervicothoracalgrenze, sondern wie Gegenbaur[1] ausführt — eine sekundäre.

Die Cervicothoracalgrenze des Menschen findet sich demnach in einer seit ungeheuren Zeiträumen konstanten Lage und die Variationen, die wir hier antreffen, erscheinen als Oscillationen um eine nahezu unveränderliche Norm.

Es ist bemerkenswert, daß die Variationen der oberen und der unteren Grenze des Brustkorbes und der Grenzen des Kreuzbeines die Tendenz haben, von der Norm in der gleichen Richtung abzuweichen, so daß beim Abweichen der oberen Thoraxgrenze nach oben auch die anderen Grenzen sehr häufig nach oben abweichen und beim Abweichen der oberen Thoraxgrenze nach unten — sehr häufig nach unten. Auf den ersten Blick scheint es, als ob ein solches Verhalten in keiner Weise mit der Rosenbergschen Theorie in Einklang zu bringen sei. Trotzdem kann ich mich nicht entschließen, diese Theorie fallen zu lassen, denn sie ist vergleichend-anatomisch gut begründet[2]. Wir müssen uns vorstellen, daß einerseits Wirbelsäule und Brustkorb sich umformen, wodurch die Grenzen des Kreuzbeines und die untere Thoraxgrenze der oberen Thoraxgrenze genähert werden, und daß andererseits individuelle Variationen diesen Umformungsprozeß begleiten, die den Charakter von Oscillationen um die jeweilige Norm jeder Grenze tragen. Diese Oscillationen sind nun ihrerseits bestrebt, an allen Grenzen die gleiche Richtung einzuhalten. In einer Arbeit, die ich[3] 1905 veröffentlichte, habe ich es versucht, diese Verhältnisse graphisch darzustellen.

Die hier geäußerten Ideen sind von mir meist schon in früheren Arbeiten vertreten worden und wenn ich sie hier im Zusammenhange darlege, so haben sie den Zweck, die Bedeutung der gleich zu beschreibenden neuen Fälle von Variationen der Cervicothoracalgrenze in das rechte Licht zu rücken.

Fall I. Während der Präparierübungen des Herbstsemesters 1910 bemerkte ich an einer männlichen Leiche mittlerer Größe, daß die

---

[1] C. Gegenbaur. Vergleichende Anatomie der Wirbeltiere. Leipzig 1898. S. 261.

[2] Vergleiche hierzu: A. Fischel, Untersuchungen über die Wirbelsäule und den Brustkorb des Menschen. Anatomische Hefte von Merkel und Bonnet. Bd. XXXI. 1906. S. 470 und 556.

[3] H. Adolphi. Über die Variationen des Brustkorbes und der Wirbelsäule des Menschen. Morpholog. Jahrb. Bd. XXXIII. S. 39—86. 1905.

Wirbel 5 und 6 in gleicher Weise ein Tuberculum carotideum trügen. Das Vorhandensein von freien Rippen am Wirbel 7 vermutend, untersuchte ich die Leiche näher und fand tatsächlich linkerseits eine solche Rippe.

Es war die Leiche eines russischen Bauern, der 43 Jahre alt, im Juni 1910 in St. Petersburg gestorben war. Zu der Zeit, als ich meine Aufmerksamkeit auf die Halsrippe richtete, waren die Nerven schon entfernt, die tiefen Muskeln des Halses waren dagegen noch alle erhalten.

Wirbel 7 trägt rechts ein Rippenrudiment, das synostotisch mit ihm verbunden ist. Die Länge dieses Rudimentes beträgt an der Konkavität gemessen 29 mm. Das Relief des Köpfchens setzt sich sehr deutlich gegen den Körper des Wirbels 7 ab. Den Querfortsatz überragt das Rippenrudiment ein wenig; es endet zugespitzt. Von dieser Spitze zieht ein dünnes, aber festes Band von 53 mm Länge zum Tuberculum scaleni der Rippe des Wirbels 8. Das untere Ende dieses Bandes liegt vor dem unteren Ende des Musculus scalenus anterior. Zur medialen Hälfte des Rippenrudimentes zieht von der vorderen Spange des Querfortsatzes des Wirbels 6 ein Musculus intertransversarius anterior hinunter.

Der Musculus scalenus anterior entspringt mit seiner untersten Zacke vom Querfortsatze des Wirbels 6. Der Musculus scalenus medius entspringt mit seiner untersten Zacke vom Querfortsatze des Wirbels 7 und speziell auch von der Spitze jenes Rippenrudimentes. Er geht zur Rippe des Wirbels 8. Der Musculus scalenus posterior geht zur Rippe des Wirbels 9.

Von dem Rippenrudiment des Wirbels 7 entspringt ein Muskel, der einem M. intercostalis externus entsprechend, schräg nach vorn und unten zur Rippe des Wirbels 8 zieht. Der Vorderrand dieses Muskels schließt sich dem erwähnten Bande an. Von der Rippe des Wirbels 8 steigt ein einem M. intercostalis internus entsprechender Muskel auf, der den vorigen Muskel an der Innenseite überkreuzend sich an die vordere Hälfte jenes Bandes ansetzt.

Auf der linken Seite trägt Wirbel 7 eine freie Rippe, die zugespitzt endet und keinen Rippenknorpel hat. Die Länge beträgt an der Konkavität gemessen 60 mm. Die Spitze der Rippe ist im Scalenusspalt sichtbar und liegt dicht am hinteren Rande des M. scalenus anterior. Von ihr zieht ein 28 mm langes Band, die Außenfläche des Musculus scalenus anterior überkreuzend, zum Innenrande der folgenden Rippe. Der Anheftungspunkt ist 30 mm

vom Sternalende dieser Rippe entfernt. Die Rippe des Wirbels 7 zieht nahe der folgenden dahin. Der kürzeste Abstand zwischen beiden Rippen beträgt vorn 7 mm, weiter hinten 6 mm.

Das Köpfchen der linken Rippe des Wirbels 7 articuliert nur mit dem Körper dieses Wirbels. Die Köpfchen der beiden Rippen des Wirbels 8 articulieren mit dem Körper dieses Wirbels und des Wirbels 7.

Die unterste Zacke des Musculus scalenus anterior entspringt wie rechts vom Querfortsatze des Wirbels 6. Der linke M. scalenus medius setzt sich breit an den Innenrand und die Außenfläche der Rippe des Wirbels 7 und geht zur nächsten Rippe weiter.

Von der vorderen Spange des linken Querfortsatzes des Wirbels 6 zieht ein kleiner, einem M. intertransversarius anterior entsprechender Muskel zum Halse der Rippe des Wirbels 7 hinunter.

Fig. 1.

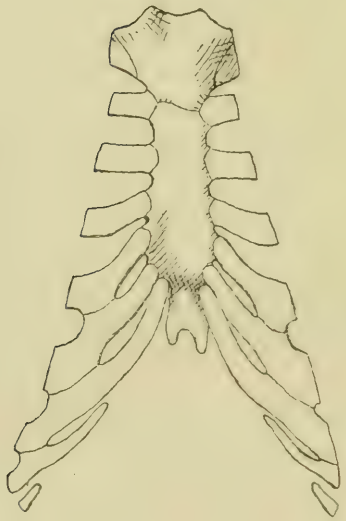

Die Rippen der Wirbel 7 und 8 sind durch einen M. intercostalis externus verbunden, dessen Vorderrand sich, wie rechts, dem erwähnten Bande anschließt. Der M. intercostalis internus ist durch einige Fasern vertreten.

Die Leiche war in St. Petersburg seziert worden, wobei das Sternum nebst einem Teile der Rippenknorpel, wie üblich, herausgetrennt worden war. Die Abbildung 1 zeigt diesen Teil des Brustkorbes in der Ansicht von vorn in einem Größenverhältnis von 1 : 4.

Manubrium und Corpus sterni sind gelenkig miteinander verbunden, Corpus und Processus xiphoideus dagegen synostotisch, doch ist die Grenze dieser beiden Teile am Relief deutlich erkennbar. Das Sternum ist asymmetrisch, und zwar ist die Asymmetrie an allen drei Teilen zu erkennen. Die Incisura clavicularis und alle Rippenansätze stehen links tiefer als rechts. Dementsprechend ist die Gelenkverbindung zwischen Manubrium und Corpus nicht rein quer, sondern steigt nach rechts zu auf. Das untere Ende des Processus xiphoideus geht in zwei Zipfel aus, von denen der linke

weiter hinunterreicht als der rechte. Es ist somit die ganze linke Hälfte des Sternum gegen die rechte Hälfte nach unten zu verschoben. Die linke Rippe des Wirbels 14 liegt mit ihrem Ende vor dem Processus xiphoideus, erreicht aber das Corpus sterni nicht, von dessen unterem Ende sie um 2 mm absteht. Die rechte Rippe des Wirbels 14 erreicht als letzte das Corpus sterni.

Die Enden der Rippen des Wirbels 15 stehen vom Unterrande des Corpus sterni rechts 72 mm, links 79 mm ab.

Für die Rippen des Wirbels 16 sind die entsprechenden Zahlen rechts 129 mm, links 124 mm. Die Enden dieser Rippen sind nur lose an den Rippenbogen angefügt.

Die Rippen des Wirbels 17 sind nur mit dem Körper dieses einen Wirbels gelenkig verbunden und haben keine Articulatio costo-transversalis. Diese Rippen enden frei in der Bauchwand, ohne daß ihr Ende nach oben hinaufgebogen ist, sie haben also gar keine Beziehungen zum Rippenbogen und sind als reine Costae fluctuantes zu bezeichnen. An der Spitze der Rippe beträgt der Abstand vom Unterrande der darüberliegenden Rippe des Wirbels 16 rechts 27 mm, links 24 mm.

Die Rippen des Wirbels 19 sind kurz. Sie sind, wie das bei kurzer letzter Rippe öfters der Fall ist, beide bis an das äußerste Ende verknöchert, haben also keinen Rippenknorpel. An der Konkavität gemessen ist die linke Rippe 67 mm lang. Die rechte ist noch ein wenig kürzer — 61 mm.

Wirbel 20—24 sind reine Lumbalwirbel.

Das Kreuzbein besteht aus den Wirbeln 25—29. Die Krümmung des Kreuzbeines ist einheitlich. Die Facies auricularis gehört nur den Wirbeln 25 und 26 an.

Das Steißbein besteht aus den Wirbeln 30—34. Wirbel 30 und 31 sind frei, Wirbel 32, 33 und 34 sind miteinander verwachsen. Die Gesamtlänge des Steißbeines beträgt, an der Konkavität gemessen, 31 mm, wovon 21 mm auf die beiden ersten Wirbel entfallen. Der erste Steißbeinwirbel hat Querfortsätze und kurze Cornua.

Fall II. Weibliches Skelet aus der Maceration des Jahres 1909, unmontiert. Die Wirbel sind gleich den Rippen noch mit Draht zusammengebunden, wie das bei der Vorbereitung zur Maceration geschah. Es ist also nicht möglich, daß hier ein Wirbel oder eine Rippe aus der Reihe verloren ging. An der Halswirbelsäule sind die Tubercula anteriora der Querfortsätze des Wirbels 5 bedeutend

stärker als am Wirbel 6. Der Dornfortsatz des Wirbels 6 ist lang, stark und ungeteilt, aber doch etwas kürzer als der Dornfortsatz des Wirbels 7.

Wirbel 7 hat rechts eine freie Rippe getragen, die bei der Maceration verloren gegangen ist. An der rechten Seite des Körpers, dicht vor der Wurzel des Bogens liegt auf einer kleinen Erhöhung eine ovale Fovea costalis, 6 mm breit und 5 mm hoch. Die Fovea costalis transversalis am Ende des rechten Querfortsatzes des Wirbels 7 ist 11 mm breit und 6 mm hoch.

Das Rippenrudiment an der linken Seite des Wirbels 7 ist wie gewöhnlich mit dem Körper und Querfortsatze des Wirbels synostotisch verbunden. Das Rippenköpfchen ist durch sein Relief deutlich abgegrenzt, desgleichen das Höckerchen. Der Rippenhals ist sehr schlank und hat eine Andeutung eines Tuberculum anterius und eines Sulcus nervi spinalis. Der Rippenkörper ist ganz kurz, er endet kegelförmig zugespitzt und überragt das Ende des Querfortsatzes nach vorn, unten und außen um 11 mm.

Die 11 folgenden Wirbel, 8—18, haben je ein Paar freier Rippen getragen. Die linke Rippe des Wirbels 17 besaß eine Articulatio costo-transversalis, rechts war kein derartiges Gelenk vorhanden. Die rechte Rippe des Wirbels 18 ist an der Konkavität gemessen 128 mm lang. Sie ist bis an das äußerste Ende verknöchert. Die linke Rippe des Wirbels 18 ist im knöchernen Teile 130 mm lang, worauf ein Rippenknorpel folgte, der nach der Form der Rippe zu urteilen eine Länge von etwa 12 mm gehabt haben muß. Diese Rippe war also etwa 142 mm lang.

Die 5 folgenden Wirbel, 19—23, sind Lendenwirbel, die längsten Querfortsätze trägt Wirbel 21.

Die 6 folgenden Wirbel, 24—29, sind synostotisch zum Kreuzbeine verbunden. Die Krümmung des Kreuzbeines ist einheitlich.

Das Steißbein und Sternum sind bei der Maceration verloren gegangen.

Fall III. Weibliches Skelet aus der Maceration des Jahres 1905, unmontiert. Die Wirbel sind noch zusammengebunden, wie sie vor der Maceration zusammengebunden wurden. Die Rippen jeder Seite sind gleichfalls noch zusammengebunden. Die Tubercula anterioria des Querfortsatzes von Wirbel 5 sind beiderseits stärker als die entsprechenden Tubercula am Wirbel 6. Der Dornfortsatz des Wirbels 6 ist ungespalten, springt aber nicht weit vor.

Wirbel 7 hat rechterseits eine freie Rippe getragen, die bei

der Maceration verloren gegangen ist. Rechts an der Seitenfläche des Körpers, dicht vor der Wurzel des Bogens, trägt dieser Wirbel auf einer kleinen Erhöhung eine ovale Gelenkfläche von 3 mm Breite und 2 mm Höhe. Der rechte Querfortsatz des Wirbels 7 trägt am lateralen Ende seiner Vorderfläche eine Fovea costalis von 6 mm Breite und 5 mm Höhe. Nach den geringen Dimensionen dieser beiden Gelenkflächen zu urteilen kann die Rippe, die mit ihnen articulierte, nur klein gewesen sein, wahrscheinlich nicht viel größer, als das linksseitige Rippenrudiment des Wirbels 7.

Dieses Rippenrudiment besteht aus einem kleinen, deutlich abgesetzten, aber mit dem Wirbelkörper synostotisch verbundenen Köpfchen, einem dünnen Halse, einem Höcker, der vom Querfortsatze durch einen Gelenkspalt getrennt ist, und einem ganz kurzen, kegelförmig zulaufenden Reste des Körpers, der das Ende des Querfortsatzes nach vorn, außen und unten nur um 7 mm überragt.

Die 12 folgenden Wirbel, 8—19, haben je ein Paar freier Rippen getragen. Die Rippen des Wirbels 8 haben keine irgendwie auffallende Form. Die Rippen der Wirbel 17, 18 und 19 haben keine Articulatio costo-transversalis gehabt. Die Rippen des Wirbels 18 sind verhältnismäßig kurz. Die rechte mißt an der Konkavität im knöchernen Teile 125 mm und 2 mm sind, nach der Form des Rippenendes zu urteilen, noch auf den Rippenknorpel zu rechnen, so daß die ganze Länge der Rippe 127 mm beträgt. Links sind die entsprechenden Zahlen 132 mm + 3 mm = 135 mm.

Die Rippen des Wirbels 19 sind beim Abfleischen und Vorbereiten zur Maceration nicht gleich den übrigen Rippen umschnürt worden und sind bei der Maceration verloren gegangen. Da das Umschnüren in etwa 4 cm Abstand von den Wirbelkörpern stattfindet, so ist anzunehmen, die letzten Rippen seien höchstens 4 cm lang gewesen. Die Foveae costales, an denen diese Rippen gesessen haben, sind klein. Die rechte ist 9 mm breit und 4 mm hoch, die linke 11 mm breit und 4 mm hoch, während die Foveae costales am Wirbel 18 bedeutend größer sind: 13 mm breit und 9 mm hoch.

Das Brustbein ist an normaler Stelle in Handgriff und Körper geteilt. Die Incisura costalis septima ist rechts unscharf und fehlt links vollständig. Der Schwertfortsatz ist bei der Maceration verloren gegangen.

Wirbel 20—24 sind Lendenwirbel von ganz gewöhnlicher Form.

Wirbel 25—29 bilden das Sacrum, doch ist Wirbel 29 nur mit der rechten Pars lateralis synostotisch verbunden. Die linke Pars

lateralis ist an der entsprechenden Stelle von einem Spalt unterbrochen, der mit Weichteilen (Knorpel) ausgefüllt war. Die Körper der beiden letzten Sacralwirbel sind auch nicht synostotisch verbunden, ebensowenig die Bögen, die beide dorsal nicht geschlossen sind. Die Bogenhälften des Wirbels 29 sind kurze, nach hinten und oben gekrümmte Fortsätze von der Form gewöhnlicher Cornua coccygea. Dem Wirbel 28 angehörige Cornua sacralia streben ihnen entgegen, erreichen sie aber nicht.

Das Steißbein besteht aus 4 Wirbeln, 30—33. Der erste dieser Wirbel ist frei, er hat keine Cornua coccygea, wohl aber kurze Querfortsätze. Die drei weiteren Wirbel sind synostotisch miteinander verbunden.

Fall IV. Weibliches Skelet aus der Maceration des Jahres 1906, unmontiert. Die Wirbel sind gleich den Rippen noch mit Draht zusammengebunden, wie das bei der Vorbereitung zur Maceration geschah. An der Halswirbelsäule sitzt das stärkste Tuberculum anterius rechts am Wirbel 6, links am Wirbel 5. Der Dornfortsatz des Wirbels 6 ist kurz und gabelt sich.

Fig. 2.

Wirbel 7 (Fig. 2) trägt jederseits ein Rippenrudiment, das an der Konkavität gemessen 24 mm lang ist. Die Köpfchen sind beide mit dem Wirbelkörper verwachsen, doch ist das Relief deutlich abgegrenzt. Der Rippenhals ist rechts wie links sehr dünn und zeigt Andeutungen eines Tuberculum anterius und Sulcus nervi spinalis. Der Rippenhöcker ist rechts mit dem Querfortsatz verwachsen, links gelenkig mit ihm verbunden. Die Fovea costalis transversalis hat eine Länge von 7 mm und eine Höhe von 5 mm. Der ganz kurze, kegelförmig zulaufende Rest des Körpers überragt das Ende des Querfortsatzes nach vorn, außen und unten rechts um 7 mm, links um 8 mm. Der Dornfortsatz ist stark, lang und ungespalten. Wirbel 7 ist die richtige Vertebra prominens.

Die folgenden 11 Wirbel, 8—18, haben jederseits eine freie Rippe getragen. Die linke Rippe des Wirbels 17 hat keine Articulatio costo-transversalis besessen. Die rechte Rippe des Wirbels 18 mißt an der Konkavität im knöchernen Teile 149 mm, wozu noch etwa 10 mm für den Rippenknorpel hinzuzurechnen sind, wodurch die Länge der Rippe auf etwa 159 mm kommt. Das ist für die

gewöhnliche vorletzte Rippe nicht gerade lang. Die linke Rippe des Wirbels 18 ist noch etwas kürzer: 138 mm + 10 mm = 148 mm.

Wirbel 19, der gewöhnlich das letzte Rippenpaar trägt, hat nur rechts eine freie Rippe besessen. Sie war sehr kurz, war bei der Vorbereitung zur Maceration nicht von Draht umschnürt worden und ist daher verloren gegangen. Die Rippe saß auf einem Höcker der rechten Bogenhälfte, der eine Fovea costalis von 6 mm Länge und 5 mm Höhe trägt. Links hat Wirbel 19 einen Querfortsatz von 14 mm Länge, hier ist sicher keine freie Rippe vorhanden gewesen.

Das Brustbein ist an der gewöhnlichen Stelle in Handgriff und Körper geteilt. Die Incisura costalis septima ist beiderseits ganz unscharf. Der Schwertfortsatz ist bei der Maceration verloren gegangen.

Wirbel 20—24 sind Lendenwirbel.

Wirbel 25—29 sind synostotisch zum Sacrum verbunden. Die Krümmung des Kreuzbeines ist einheitlich.

Das Steißbein ist bei der Maceration verloren gegangen.

Betrachtet man diese vier Fälle gemeinsam und achtet dabei auf die Korrelation zwischen den Variationen der oberen Thoraxgrenze und dem Verhalten der unteren Thoraxgrenze und der Sacralgrenzen, so ergibt sich folgendes:

In allen vier Fällen weicht die Cervicothoracalgrenze, wenn auch unbedeutend, von der Norm nach oben zu ab.

Während gewöhnlich die Rippen des Wirbels 14 den Körper des Brustbeines erreichen und ihnen dort die Incisurae costales septimae entsprechen, erreichte in Fall I nur eine Rippe des Wirbels 14 den Körper des Brustbeines. In Fall III war nur eine Fovea costalis septima deutlich ausgeprägt, in Fall IV keine. In Fall II war das Brustbein verloren.

Während gewöhnlich die Rippen des Wirbels 17 auch mit dem Querfortsatze dieses Wirbels gelenkig verbunden sind, fehlte diese Verbindung im I., III. und IV. Falle beiderseits und im Falle II auf einer Seite.

Während Wirbel 19, wie ich das schon früher nachgewiesen habe, (1905 l. c. S. 47) an unserem Dörptschen aus St. Petersburg bezogenen Material bei Männern Rippen von $11^1/_2$—$15^1/_2$ cm mittlerer Länge trägt, und bei Frauen solche von 9—$13^1/_2$ cm, trug Wirbel 19 in den Fällen I und III je ein Paar sehr kurzer Rippen, in Fall IV

nur einseitig eine ganz kurze Rippe und war in Fall III ganz rippenlos — ein reiner Lendenwirbel.

So ist denn das untere Thoraxende in allen vier Fällen verkürzt.

Am Kreuzbein ist in einem Falle (II) Wirbel 24 der erste Sacralwirbel, in den übrigen Fällen Wirbel 25. Letzter Sacralwirbel ist in allen Fällen Wirbel 29, wobei die Synostose dieses Wirbels mit dem vorhergehenden in einem Falle (III) sehr gering entwickelt war. Zieht man in Betracht, daß bei uns in Dorpat Wirbel 24 nur selten erster Sacralwirbel ist, daß Wirbel 26 bisweilen erster Sacralwirbel und daß Wirbel 30 bei uns ziemlich häufig letzter Sacralwirbel ist, so sind die vorliegenden vier Kreuzbeine jedenfalls nicht zu den distalen, eher schon zu den proximalen Kreuzbeinen zu rechnen. Die Lage des Kreuzbeines im Falle II ist deutlich proximal.

Diese vier Fälle sind eine neue Bestätigung der schon früher von Dwight[1] und mir gemachten Angabe, daß bei Abweichung der oberen Thoraxgrenze von der Norm nach oben zu auch die untere Thoraxgrenze und die Grenzen des Kreuzbeines die Tendenz haben, in der gleichen Richtung von der Norm abzuweichen.

Fischel[2] bestreitet die Tatsächlichkeit dieser Korrelation beider Thoraxgrenzen und stellt als Gegenbeweis die Tabelle 2 (l. c. S. 496) zusammen. Man sieht aus dieser Tabelle, daß bei 5 Männern, bei denen Wirbel 7 ein Paar freier Rippen trug, die Rippen des Wirbels 19 die Länge von 11, 10, 9, $7^1/_2$, 7, $6^1/_2$, $5^1/_2$, $4^1/_2$, 2 und 1 cm hatten. Bei den 8 Frauen, bei denen Wirbel 7 ein- oder doppelseitig freie Rippen trug, hatten die Rippen des Wirbels 19 die Länge von $11^1/_2$, 11, $9^1/_2$, $9^1/_2$, 9, 9, $5^1/_2$, $4^1/_2$, 4, 4, $3^1/_2$, $3^1/_2$, $3^1/_2$, $3^1/_5$, 3 und $2^1/_2$ cm. Ganz gefehlt haben demnach die Rippen des Wirbels 19 keinmal, aber sie sind im allgemeinen kurz. Leider hat Fischel es unterlassen, zum Vergleich an Individuen ohne Halsrippe die Länge der Rippe des Wirbels 19 zu messen. Ich kann daher nur mit meinen eigenen, oben (S. 531) angeführten Befunden vergleichen. Die 10 männlichen Rippen sind danach alle als kurz zu bezeichnen, von den 16 weiblichen Rippen sind 6 von mittlerer Länge und 10 sind kurz. Die von Fischel angeführten Daten sprechen somit nicht gegen, sondern gerade für die Tendenz zu ge-

[1] Th. Dwight. Numerical Variation in the Human Spine. Anatomischer Anzeiger. Bd. XXVIII. 1906. S. 33–40 und 96–102.

[2] A. Fischel. Untersuchungen über die Wirbelsäule und den Brustkorb des Menschen. Anatomische Hefte von Merkel und Bonnet. Bd. XXXI. 1906. S. 461–588.

ringerer Ausbildung der Rippen des Wirbels 19 bei Vorhandensein von freien Rippen am Wirbel 7.

In einem gewissen Sinne bin ich mit FISCHEL voll einverstanden, wenn er (l. c. S. 560) der »abnormen Segmentierung« der embryonalen Anlage des Achsenskeletes eine große Bedeutung zumißt, da FISCHEL den Ausdruck »abnorme Segmentierung« in dem Sinne gebraucht, daß einzelnen Regionen der Wirbelsäule von vornherein eine abnorme Zahl von Segmenten zugewiesen wird. Gewiß, die embryonalen Anlagen sind gar nicht immer gleich, und bei den stark von der Norm abweichenden Fällen ist das ganz evident. Ein Brustkorb, an dessen Bildung sich Wirbel 7—18 beteiligen (von BOLK[1] beschriebener Fall), ist gewiß anders angelegt als ein Brustkorb, an dessen Bildung sich Wirbel 8—19 beteiligen oder gar 9—20 (von FISCHEL S. 566ff. beschriebener Fall).

Auch die embryonale Anlage der Sacra muß bei dem sehr weiten Spielraume der Variationen des erwachsenen Zustandes verschieden sein.

Für die Rippen ist es zweifellos erwiesen, daß mehr angelegt als ausgebildet werden[2]. Es findet ontogenetisch eine Reduction sowohl an der oberen wie an der unteren Thoraxgrenze statt. Ob diese Reduction aber immer stattfindet, ist nicht bekannt, und noch weniger weiß man, wie weit die von ROSENBERG beschriebenen embryonalen Umformungen des Sacrum tatsächlich eine Rolle spielen. BARDEEN[3] und FRETS[4] stellen diese Umformungen, wenigstens für die Zeit nach Anlagerung des Ilium an das Sacrum, in Abrede, während FALK[5] annimmt, auch in der zweiten Hälfte des intrauterinen Lebens könne ein Lendenwirbel in einen Kreuzbeinwirbel umgeformt werden. Da die Umformungen am Einzelobjekte sich nie verfolgen lassen, so sind hier mit einwandfreier Sorgfalt ausgeführte Massenuntersuchungen von embryologischem und erwachsenem Material von gleicher anthropologischer Herkunft erforderlich, um einen Einblick

[1] L. BOLK. Über eine Wirbelsäule mit nur 6 Halswirbeln. Morpholog. Jahrb. Bd. XXIX. S. 84—93. 1900.

[2] Siehe auch: CHARLOTTE MÜLLER. Zur Entwicklung des menschlichen Brustkorbes. Morpholog. Jahrb. Bd. XXXV. S. 591—696. 1906.

[3] CH. BARDEEN. Numerical vertebral Variation in the human Adult and Embryo. Anatomischer Anzeiger. Bd. XXV. p. 497–519. 1904.

[4] G. P. FRETS. Über die Entwicklung der Regionen der Wirbelsäule beim Menschen. Morpholog. Jahrb. Bd. XXXIX. S. 647—654. 1909.

[5] Dr. E. FALK, Frauenarzt in Berlin. Die Entwicklung und Form des fötalen Beckens. Berlin 1908.

in den Umfang der ontogenetischen Umformung zu gewinnen. Die gleiche anthropologische Herkunft ist dabei sehr wesentlich. Ich[1] habe noch kürzlich zeigen können, wie verschieden beispielsweise das menschliche Kreuzbein in Prag und Dorpat zusammengesetzt sei.

Wenn aber Fischel die Varietäten der embryonalen Anlage als »die gewöhnliche Ursache« der Varietäten der erwachsenen Wirbelsäule ansieht, dann kann ich ihm nicht beipflichten. Ich meine, die Varietäten der embryonalen und der erwachsenen Wirbelsäule seien ein einheitliches Phänomen, nach dessen Ursache zu suchen sei. Die embryonale Entwicklung allein wird uns nur über das »wie« einer Erscheinung aufklären können, der weit schwierigeren Frage nach dem »warum« werden wir nur unter Zuhilfenahme der vergleichenden Anatomie näher treten können. Die Variationen der menschlichen Wirbelsäule sind in Beziehung zu setzen zu den Zuständen, die wir bei anderen Wirbeltieren finden.

Unabhängig von ihrer vergleichend-anatomischen und phylogenetischen Bedeutung haben die Variationen der menschlichen Wirbelsäule und ihre Korrelationen aber auch ihren Platz in der deskriptiven Anatomie. Das Bestehen dieser Korrelationen abzuleugnen, schädigt unsere Kenntnisse vom Bau des menschlichen Körpers.

---

[1] H. Adolphi. Über den Bau des menschlichen Kreuzbeines und die Verschiedenheit seiner Zusammensetzung in Prag und Jurjew-Dorpat. Morphol. Jahrb. Bd. XLIV. S. 101—125. 1911.

Untersuchungen über das Lymphgefäßsystem von Salamanderlarven[1].

Von

H. Hoyer und S. Udziela.

Mit Tafel XII und XIII.

Das Lymphgefäßsystem der geschwänzten Amphibien ist in histologischer und anatomischer Hinsicht vielfach untersucht worden, doch sind die Ergebnisse der Untersuchungen zu fragmentarisch, als daß sich aus denselben ein einheitliches Bild der Verteilung der Lymphgefäße im Körper aufbauen ließe. Außer älteren Angaben von Kölliker (7), Rouget (16), Mayer (11) u. a. über die Entwicklung und Histologie der Lymphgefäße im Schwanze von Larven von Tritonen und Salamandern, welche nur im Anschluß an Untersuchungen der Lymphgefäße im Schwanze von Froschlarven angestellt wurden, finden sich in der Literatur über das Lymphgefäßsystem von Urodelenlarven nur kurze Mitteilungen, und zwar von Weliky (21—24) vorwiegend über Lymphherzen und von Favaro (3) über die Verteilung von Blut- und Lymphgefäßen am Schwanz von jungen und erwachsenen Urodelen.

Eingehender untersucht wurden die Lymphgefäße bei erwachsenen Urodelen. Der erste, welcher einen großen Teil der Lymphgefäße bei Salamandern sehr ausführlich beschrieben hat, war Panizza (14). Doch sind seine Untersuchungen insofern unvollständig, als er von den longitudinalen Lymphstämmen nur den

[1] Die Arbeit wurde am 4. Dezember 1911 in der Sitzung der math.-nat. Klasse der Akademie der Wissenschaften in Krakau vorgelegt und erscheint in den Verhandlungen in fast gleicher Ausdehnung in polnischer Sprache unter dem gleichen Titel, aber unter dem Namen von S. Udziela allein und ferner in kurzem Résumé deutsch in dem Bulletin der Akademie vom Dezember 1911.

Ductus thoracicus beobachtet hat. Von andern Autoren, die sich mit einzelnen Abschnitten des Lymphgefäßsystems der Urodelen befaßt haben, sind Rusconi (17—20), J. Meyer (12) und Calori (2) zu nennen. Die Lymphherzen wurden bei Urodelen von J. Müller (13) entdeckt und die Existenz von zahlreichen Herzen von Weliky (22) bei ihnen ermittelt. Weitere Beiträge hierzu lieferten Favaro (3) und Greil (4), welch letzterer über ein centrales Lymphherz Mitteilung macht. Neuerdings bearbeitete Marcus (9, 10) das Lymphgefäßsystem auch der Gymnophionen. Die hier nur der allgemeinen Übersicht wegen angeführten Literaturangaben sollen im folgenden bei der Beschreibung der betreffenden Gefäßabschnitte eingehender diskutiert werden.

Die Untersuchungen wurden an Salamanderlarven von *Salamandra maculosa* Laur. angestellt, welche in fast reifem Zustande dem Muttertier entnommen oder welche schon geboren waren. Irgendwelche wesentliche Unterschiede in der Entwicklung des Lymphgefäßsystems zwischen diesen beiden Stadien ließen sich nicht feststellen, dieselben sollen daher bei der Beschreibung der Lymphgefäße nicht weiter auseinandergehalten werden.

Die Larven wurden zunächst in einem kleinen Glasgefäß mit Wasser, dem eine Lösung von Kokain und einige Tropfen Alkohol zugefügt wurden, betäubt und dann mit einer Lösung von wasserlöslichem Berlinerblau injiziert. Als geeignetster Ort für den Einstich der Kanüle erwies sich die Hohlhand und die Fußsohle, woselbst sich größere Lymphsinus befinden. Die dort eingetriebene Injektionsmasse breitet sich von dort auf große Bezirke des Körpers aus und läßt die Lymphgefäße sehr deutlich hervortreten. Außerdem erwiesen sich die zu beiden Seiten der Cloake liegenden Lymphsinus und die erweiterten Stämme an der Ventralseite des Unterkiefers als geeignete Injektionsorte. Zur besseren Orientierung wurden auch Doppelinjektionen angestellt, indem die Blutgefäße mit roter, die Lymphgefäße mit blauer Farbe gefüllt wurden. Weiterhin wurden die Objekte unter dem binokularen Mikroskop genau untersucht, einzelne Partien derselben, wenn nötig, durch Präparation sichtbar gemacht oder auch in Paraffin eingebettet und in Serienschnitte zerlegt. In letzterer Weise wurden sowohl injizierte als auch nicht injizierte Larven untersucht.

Den Verlauf der Lymphgefäße nur an nicht injizierten Serienschnitten zu verfolgen, wie dies in neuerer Zeit verschiedene Forscher ausgeführt haben, ist eine sehr mühevolle und zeitraubende Arbeit,

deren Ergebnisse, wie wir uns selbst überzeugt haben, höchstens nur für größere Lymphstämme, deren Lage man kennt, als sicher zu bezeichnen sind. Ist der Verlauf von Gefäßen und deren Verästelung noch unbekannt, so lassen sich auf Grund von Serienschnitten nur Vermutungen über Verlauf und Verästelung derselben anstellen. Erst wenn man die Gefäße und ihre Äste mit Injektionsmasse gefüllt vor sich sieht, erhält man einen guten Einblick in die Verteilung derselben, deren Verfolgung selbst an nicht injizierten Serienschnitten dann keine wesentlicheren Schwierigkeiten mehr bietet.

Der Vorwurf, es könne sich bei Injektionspräparaten überhaupt und bei den unsrigen im speziellen vielfach um Kunstprodukte handeln, ist vollkommen ausgeschlossen. Jeder, der sich mit Injektionen etwas eingehender befaßt hat, vermag einen im Gewebe von der Injektionsmasse durch allzustarken Druck künstlich gebahnten Weg von dem von den Gefäßen präformierten leicht zu unterscheiden. Hierzu sei noch bemerkt, daß bei Einstichinjektionen, wie sie behufs Ermittelung der Lymphgefäße geübt werden, die Injektionsmasse unter dem zu diesem Zwecke gewöhnlich benutzten Druck von $^1/_{10}$—$^2/_{10}$ Atmosphäre an Stellen, wo ein Lymphgefäß nicht vorhanden oder wo dasselbe verlegt ist, in das Gewebe nicht eindringt, sondern am Ende der Kanüle nur eine Beule bildet. Sobald man aber auf ein Lymphgefäß trifft, dringt die Masse auch sofort in dasselbe ein und breitet sich in den präformierten Bahnen weiter aus. Um also Injektionen von Lymphgefäßen auszuführen, muß man die Kanüle an Stellen einstechen, wo Lymphgefäße zu vermuten sind, am besten in diese selbst. Da in jungen Entwicklungsstadien noch keine Klappen vorhanden sind, so kann man die Lymphgefäße central- und peripheriewärts injizieren. Geht man in dieser Weise systematisch vor, so lassen sich wenigstens bei Larven die Lymphgefäße sämtlicher Körperregionen sehr vollkommen füllen. Es kann dies natürlich nicht an einem, sondern an zahlreichen Objekten geschehen und die einzelnen Bilder müssen dann zu einem Ganzen kombiniert werden. Auf diesem Wege gelangten auch wir zu den im folgenden ausgeführten Ergebnissen.

Am Körper der Larven lassen sich 6 größere longitudinale Lymphstämme feststellen. Der eine längste verläuft auf der Dorsalseite in der Mittellinie vom Schwanzende bis auf den Kopf und der zweite dem ersten entsprechend median auf der ventralen Seite des Schwanzes bis in die Inguinalgegend. Von den zwei weiteren Stämmen liegt je einer in der Seitenlinie des Körpers. Ein jeder

dieser Seitenstämme erstreckt sich ungefähr vom Ansatz des Schwanzes bis zum hinteren Rande der Scapula. Der fünfte und sechste Stamm endlich verlaufen median unmittelbar unter der Wirbelsäule.

Der dorsale und ventrale Längsstamm. Die beiden Längsstämme sind von KÖLLIKER (7) gesehen und »tronc lymphatique caudal supérieur« und »inférieur« benannt worden. Die gleichen Bezeichnungen benutzte später ROUGET (16). FAVARO (3) beobachtete diese Gefäße bei erwachsenen Exemplaren von *Salamandra atra* und bei Froschlarven und bezeichnet dieselben als unpaariges Vas lymphaticum dorsale und ventrale.

Die beiden Längsstämme sind bisher nur in ihrem Verlaufe längs des Schwanzes beobachtet worden, unbekannt blieb der weitere Verlauf des dorsalen Längsstammes und die Verbindung des ventralen mit anderen Gefäßen in der Inguinalgegend.

Der dorsale Längsstamm (Fig. 1) beginnt als feines Gefäß an der Schwanzspitze und verläuft in der dorsalen Rinne zwischen den Myomeren, an der Basis des freien Flossensaumes über den Schwanz und Rücken bis zur Mitte des Kopfes. In denselben münden die im freien Flossensaum des Schwanzes sich ausbreitenden Endästchen und ferner die feinen Lymphgefäße, welche auf der Innenseite der Muskelplatten und aus der Umgebung des Rückenmarkes entspringen. Die feinen Lymphgefäße des freien Flossensaumes sind nur in frühen Entwicklungsstadien wirkliche Endäste. In späteren Stadien treten die Endäste mittels Anastomosen untereinander in Verbindung. Mit dem dorsalen Längsstamm treten außerdem noch sämtliche intersegmentalen Lymphgefäße in Verbindung, auf welche wir weiter unten noch zurückkommen werden. Im allgemeinen lägen hier also die gleichen Verhältnisse bezüglich der Ausbreitung der Lymphgefäße vor wie bei Froschlarven.

Am Kopf ändert sich der Verlauf und die Verästelung des dorsalen Längsstammes (Fig. 1 und 6) insofern, als derselbe sich auf dem Scheitel in 2 Äste spaltet, von denen jeder einen Zweig nach vorn in die Gegend der Nasenöffnungen, einen zweiten nach dem Auge und einen dritten rückläufigen in der Richtung gegen die Kiemen entsendet. Alle diese Zweige treten mit Lymphgefäßen bzw. Lymphgefäßnetzen in Verbindung, die sich von der Ventralseite des Kopfes her auf dessen Seitenteilen ausbreiten. Wie Fig. 6 zeigt, haben die größeren Lymphgefäßzweige des Kopfes, welche aus der Teilung des Dorsalstammes hervorgehen, eine ziemlich symmetrische Anordnung.

Dem dorsalen Längsgefäß entsprechend verläuft am Ventralrande des Schwanzes der ventrale Längsstamm (Fig. 1). Derselbe beginnt ebenfalls mit zugespitztem Ende an der Schwanzspitze und läuft allmählich dicker werdend bis zur Cloake, woselbst er sich in zwei Gefäße spaltet, die dieselbe umgeben. Weiter vorn, also cranialwärts von der Cloake, bildet sich aus jedem Teilungsaste ein feines Geflecht von Gefäßen, welches sich jederseits in der Inguinalgegend zu einem Sinus erweitert. Wie in den dorsalen Längsstamm münden auch in den ventralen feine Gefäße aus dem freien Flossensaum und von der Innenfläche der Muskelplatten. Ferner treten mit demselben die oben erwähnten Intersegmentalgefäße in Verbindung. In der Umgebung der Cloake nimmt jeder der Teilungsäste feine Zweige aus der die Cloake bedeckenden Haut auf, welche weiterhin jederseits den erwähnten Plexus bilden und sich zu den Inguinalsinus erweitern (Fig. 2). Letztere nehmen ferner die Lymphgefäße von der medialen Seite der Hinterextremitäten auf und setzen sich noch auf eine kurze Strecke in Form eines Geflechtes zu beiden Seiten der Mittellinie auf die Bauchwand fort. Wir vermuten, daß die beiden Sinus nicht als solche von vornherein angelegt werden. Vielmehr lassen dünne in den Sinus erkennbare Scheidewände und Balken darauf schließen, daß sich an diesen Stellen ursprünglich Gefäßgeflechte befinden und aus diesen erst durch Einschmelzung der Wände Sinus entstehen. Die beiden Sinus stehen untereinander nur vermittels einiger feiner Gefäße in der Tiefe in Verbindung.

Panizza (14) hat einen Teil der Gefäße der Cloake und des Anus gesehen, behauptet aber, daß dieselben in den Plexus vesicalis abfließen, welcher den Hals der Harnblase umgibt. Es ist sehr wahrscheinlich, daß solche Verbindungen zwischen den Lymphgefäßen des Anus, der Cloake und der Harnblase bei erwachsenen Tieren bestehen, bei Larven sind sie jedenfalls noch spärlich.

Die paarigen Seitenstämme. Langer (8) war der erste, der diese Stämme am Schwanze von Froschlarven beschrieben hat. Später sind dieselben bei verschiedenen Amphibien in größeren oder kleineren Abschnitten von Weliky (24) gesehen worden. Genauer beschrieben wurden sie bei Froschlarven von Hoyer (5) und Knower (6) und bei *Proteus*, *Salamandra*, *Salamandrina* und *Spelerpes* von Favaro (3). Auch bei Gymnophionen scheinen die Seitenstämme zu existieren, wenigstens glauben wir die Worte von Marcus (9), daß »zwischen je zwei Lymphherzen und etwas ober-

halb Blut- und Lymphgefäße ziehen«, in diesem Sinne deuten zu können. Favaro nennt die Gefäße Vasa lymphatica longitudinalia lateralia (superficialia), Hoyer Trunci lymphatici laterales corporis. Jeder dieser Stämme beschreibt in seinem Anfangsteil (Fig. 1) einen nach oben und vorn offenen Bogen. Derselbe liegt zwischen dem 17. und 20. Körpersegment und setzt sich aus einem oder zwei größeren Gefäßen zusammen, in welche zahlreiche kleine Nebenäste einmünden. Mittels derselben tritt der Seitenstamm mit dem dorsalen und ventralen Längsstamm in Verbindung. Zwischen dem 17. und 18. Segment nimmt der Seitenstamm eine gerade Richtung an und verläuft in der Seitenlinie zwischen den dorsalen und ventralen Myomerenabschnitten nach vorn. Dicht am hinteren Rande der Scapula und vom M. latissimus dorsi bedeckt, mündet der Seitenstamm in den axillaren Lymphsack. Dieser Endabschnitt des Seitenstammes ist bei Urodelen bisher unbekannt gewesen.

In den Seitenstamm münden auf seinem Verlaufe längs des Rumpfes sämtliche in den Furchen zwischen je zwei Segmenten verlaufenden und vom Rücken und Bauch kommenden Lymphgefäße und ferner Zuflüsse von der Dorsalseite der Extremitäten. Sämtliche intersegmentalen Lymphgefäße der Dorsalseite nehmen zahlreiche von den Segmenten und der Haut kommende Äste auf und treten mit dem dorsalen Längsstamm in Verbindung. Die intersegmentalen Lymphgefäße der Ventralseite reichen nicht bis zur Mittellinie des Bauches, sondern nur bis etwa an den Rand der Mm. recti. Auch sie nehmen zahlreiche von den Muskeln und der Haut kommende Äste auf, aus denen am äußeren Rande der Recti durch Anastomosenbildung jederseits ein den Recti parallel verlaufendes Längsgefäß entsteht.

Ferner geht der Seitenstamm mit den in seiner unmittelbaren Nachbarschaft liegenden Lymphherzen eine zweifache Verbindung ein, welche bei den Lymphherzen genauer besprochen werden soll, und schließlich anastomosiert derselbe noch mit den beiden sogleich näher zu besprechenden subvertebralen Längsstämmen zwischen je zwei Muskelsegmenten.

Die subvertebralen Längsstämme. Diese beiden Stämme verlaufen dicht nebeneinander unmittelbar unter der Chorda bzw. Wirbelsäule von der Schwanzspitze bis in den Thorax. Favaro (3), der dieselben zuerst beobachtet hat, bezeichnet sie auf Grund ihrer Lage im Hämalkanal als hämale oder subvertebrale Lymphgefäße. Er gibt an, daß das hämale Lymphgefäßsystem in Form eines ein-

zelnen Gefäßes (*Triton*) oder mehrerer Gefäße (*Salamandra*) innerhalb des Caudalkanals vorhanden ist. Weiter cranialwärts trennt sich von den hämalen Lymphgefäßen je eins seitlich ab und verläuft an den Seitenteilen der Wirbelsäule nach vorn.

Nach unseren Beobachtungen befinden sich im Schwanzabschnitt von Salamanderlarven in der Medianebene unterhalb der Wirbelsäule, und zwar unterhalb eines jeden Wirbelkörpers, zwei Lymphgefäße unmittelbar nebeneinander (Fig. 3). Aus denselben bildet sich unterhalb eines jeden Intervertebralknorpels ein dichtes Gefäßnetz, welches die intervertebralen Abschnitte der Wirbelsäule von der Ventralseite etwa halbringförmig umfaßt. Aus demselben laufen seitlich einige wenige untereinander anastomosierende Lymphgefäße aus, die sich zu einem einzigen dorsalwärts verlaufenden vereinigen. Im Niveau des Rückenmarkes gabelt sich ein jedes dieser Intervertebralgefäße in zwei Äste: der eine setzt sich in der ursprünglichen Richtung weiter fort (Fig. 3 *i*) und vereinigt sich schließlich mit dem dorsalen Längsstamm, der andere durchbricht die Muskelplatten in jedem Myocomma und gelangt in der Seitenlinie zum Vorschein. Hier teilt sich der letztere in einen dorsalen und ventralen Ast, welche in jedem Myocomma oberflächlich unter der Haut verlaufen und der Anordnung der Myotome entsprechend miteinander einen nach hinten offenen Winkel bilden. Diese Gefäße, welche man im Gegensatz zu den intervertebralen Gefäßen als Intersegmentalgefäße bezeichnen kann, vereinigen sich schließlich mit dem dorsalen bzw. ventralen Längsstamm. Im Schwanzabschnitt gehen also die subvertebralen Längsstämme unter Vermittelung der Gefäßnetze und der intervertebralen Gefäße in der Tiefe eine Verbindung mit dem Vas lymph. longit. dorsale und an der Oberfläche eine zweite mit diesem und dem Vas lymph. longit. ventrale ein. Am Ansatz des Schwanzes, dort, wo die Reihe der Lymphherzen und das Seitengefäß beginnt, ändert sich das Verhältnis der genannten Gefäße zueinander. Die aus der Tiefe aufsteigenden Äste der Intervertebralgefäße bzw. der subvertebralen Stämme wenden sich direkt zu den Lymphherzen und münden in dieselben ein; die auch im thoracalen Abschnitt vorhandenen Segmentalgefäße ergießen sich dagegen sämtlich in die Seitenstämme. Die dorsalen Abschnitte der Intersegmentalgefäße vereinigen sich hier wie im Schwanze mit dem dorsalen Längsstamm, auf der ventralen Seite ist eine solche Vereinigung unmöglich, da der ventrale Längsstamm sich auf den Bauch nicht fortsetzt.

Wie Favaro richtig angibt, treten die subvertebralen Lymphstämme als zwei gesonderte Stämme in das Becken und in den Rumpf ein, die Aorta zwischen sich fassend. Wie im Schwanzabschnitt bildet sich auch hier unterhalb der Zwischenwirbelknorpel ein Gefäßnetz aus, von welchem seitlich Lymphgefäße zu den Lymphherzen und dem dorsalen Längsstamm aufsteigen. Überdies bilden sich zwischen den beiden subvertebralen Stämmen auf ihrem Verlaufe unterhalb jedes Wirbelkörpers zahlreiche Anastomosen aus, welche die Aorta von oben und unten umgeben, so daß man an Querschnitten durch diese Gegend manchmal den Eindruck erhält, als ob die Aorta von Lymphgefäßen dicht umgeben, stellenweise sogar von einem einzigen größeren Lymphraum völlig umschlossen wäre. Während Panizza (14, 15) behauptete, daß die Aorta und die aus ihr entspringenden Arterien von dem Ductus thoracicus und den Lymphräumen wie das Herz vom Herzbeutel umschlossen wird, sind nach Rusconi (17—20) und Meyer (12), wie dies in der Tat der Fall ist, die arteriellen Gefäße mittels Bändern an den Wänden der sie umhüllenden Lymphräume befestigt. Es ist dies besonders in der mittleren Partie des Thorax der Fall, wo aus den subvertebralen Lymphstämmen ein größerer die Aorta umgebender Lymphraum entsteht. Die Bänder bilden sich offenbar in der Weise aus, daß die die Lymphstämme verbindenden Anastomosen sehr zahlreich werden und diese sowie die Stämme sich bis zur Berührung ihrer Wände erweitern. Infolgedessen käme die Aorta in einem Lymphraum zu liegen, in welchem die ehemaligen Gefäßwände die Aufhängebänder bilden würden.

Die subvertebralen Lymphgefäßstämme des Schwanzes würden sich also im Thorax in zwei untereinander durch vielfache Anastomosen verbundene Stämme fortsetzen, welche zwischen den Urnieren weiterhin nach vorn verlaufen und sich schließlich zu einem größeren bis an den Magen reichenden Lymphraum vereinigen. Dieser Lymphraum ist von Panizza unter dem Namen »grande cisterna linfatica« genau beschrieben worden, und dessen Existenz wird von Meyer (12) und Calori (2) bestätigt.

Einen periaortalen Lymphraum beschreibt Marcus (9) auch bei Gymnophionen, und zwar ist er »sehr verschieden an Form und Größe; oft ist er nur dorsal von der Aorta erkennbar, bald führt eine Kommunikation nach unten, bald ist seitlich eine schmale Wand«. Eine richtige Vorstellung von der Größe und Ausdehnung dieses Raumes ist nicht leicht zu erhalten, da derselbe bei der Füllung mit

Injektionsmasse stets deformiert wird. Am auffallendsten ist dies in den Abbildungen von Panizza, wo derselbe durch die Schwere des Quecksilbers in transversaler Richtung ganz unförmlich aufgetrieben ist. Schon Rusconi hat gegen die Präparate und Abbildungen von Panizza ganz begründete Einwände erhoben. Noch am besten läßt sich die Ausdehnung dieses Lymphraumes an mikroskopischen Querschnitten durch jene Gegend beurteilen. Demnach würde sich derselbe von dem vorderen Ende der Urnieren bis zur Höhe des Pylorus erstrecken und sich in dorsoventraler Richtung zwischen den Blättern des Mesenteriums ausdehnen. In den Raum münden die Lymphgefäße von der unteren Hälfte des Magens sowie der größte Teil der Darmlymphgefäße.

Nach Panizza geht in der Höhe des Pylorus aus der Cisterna linfatica der Ductus thoracicus hervor, welcher in der Medianlinie unter der Wirbelsäule als einheitlicher Stamm bis an das Herz reicht und sich erst dort in einen rechten und linken Ast gabelt. Diese Äste verbinden sich mit dem rechten bzw. linken Plexus lymphaticus axillaris. Mittels zwei oder drei Öffnungen münden die Plexus in die Vena subclavia der betreffenden Seite. Meyer (12), welcher den Wert der Injektionspräparate von Panizza bezweifelt, sieht die Bifurcation des Ductus und die Plexus axillares als Kunstprodukte an und meint, daß der Ductus thoracicus in der Gegend des Herzens blind endige. Calori (2) erwähnt, Panizza folgend, die Verbindung zwischen Ductus thoracicus und den axillaren Lymphplexus.

Nach unseren Befunden gehen aus der Cisterna lymphatica in der Höhe des Pylorus zwei große Lymphstämme nach dem Kopfe zu hervor, welche zu beiden Seiten der Aorta verlaufen und dorsal und ventral von derselben durch zahlreiche starke Anastomosen untereinander verbunden sind. Es sind dies eben die paarigen Ductus thoracici. Wie Panizza richtig angibt, münden dieselben in der Höhe des Blutherzens seitlich abbiegend in die axillaren Lymphplexus ein. Genauer präzisiert, liegt die Mündung eines jeden Stammes cranialwärts von der Vorniere in der Höhe des Plexus brachialis (Fig. 5). In den meisten Fällen sahen wir jederseits nur eine, einige Male zwei Mündungen. Dieselben sind jedoch im Vergleich zur Dicke der die Aorta begleitenden Stämme verhältnismäßig klein und unscheinbar. An der Stelle, wo die Ductus sich lateralwärts wenden, münden in dieselben vom Kopfe her zwei Lymphgefäße, welche zu beiden Seiten der Aorta liegen.

Wenn man von ihrer geringeren Dicke absieht, erhält man den Eindruck, als wenn dieselben die direkte Fortsetzung der Ductus nach dem Kopfe zu bildeten. Verfolgt man nun die beiden Gefäße kopfwärts, so sieht man, daß an der Stelle, wo die Aorta sich in zwei Bögen spaltet (Fig. 4), jedes der beiden Gefäße sich ebenfalls teilt und die beiden Teilungsäste die Aortenbögen begleiten. Panizza hat dieselben in seinem Werke ganz richtig abgebildet. Auf ihrem Verlaufe an der Schädelbasis nehmen diese Äste zahlreiche Zuflüsse von der Schädelbasis auf, verlaufen mit den Aortenbögen bis zu den Kiemen und münden schließlich von vorn her in die axillaren Lymphsäcke der betreffenden Seite. Ein jeder Stamm des paarigen Ductus thoracicus würde demnach eine zweifache Verbindung mit dem Axillarsack seiner Seite eingehen, erstens in der Höhe des Plexus brachialis und zweitens caudalwärts von den Kiemen. Nach der Dicke der Gefäße zu urteilen, bildet sich die zweite Verbindung mit den Ductus thoracici erst sekundär aus, da die an der Schädelbasis entspringenden Gefäße ihren Hauptabfluß nach der Kiemengegend haben.

Die vom Darmtractus in die Cisterna einmündenden Lymphgefäße sind bereits im vorhergehenden erwähnt worden, doch müssen wir hier noch einmal auf das oben nur kurz berührte Verhältnis zwischen subvertebralen Lymphstämmen und Lymphherzen näher eingehen.

Die Fortsetzung der subvertebralen Lymphstämme im Thorax, die Cisterna und die Ductus thoracici entsenden ebenso wie die subvertebralen Lymphstämme im Schwanzabschnitt auf der Strecke zwischen je zwei Wirbeln jederseits einen Gefäßast, welcher unter den Muskelschichten seitlich aufsteigend mit dem dorsalen Längsstamm in Verbindung tritt. Während im Schwanzabschnitt von diesem Verbindungsgefäß ein Zweig die Muskelschichten in jedem Myocomma durchbrach und in der Seitenlinie unter Gabelung zum Vorschein kam, tritt im Thorax, den Schwanzansatz mit eingeschlossen, ein ebensolcher Zweig in jedem Myocomma mit einem Lymphherz in Verbindung (Fig. 11). Auch Marcus hat bei Gymnophionen in jüngeren Entwicklungsstadien Verbindungsgefäße zwischen dem periaortalen Lymphraum und Lymphherzen beobachtet und hält dieselben für die einzigen Abflußwege der Lymphe aus dem Innern des Körpers ins Blutgefäßsystem. Zieht man die verhältnismäßig engen Mündungen des Ductus thoracicus in die Axillarsäcke bei Salamanderlarven in Betracht und ferner die Dicke und den direkten

auf das Lymphherz gerichteten Verlauf jenes tiefen Zweiges, so muß man demselben ohne Zweifel einen sehr bedeutenden Anteil an der Beförderung der Lymphe aus dem subvertebralen Gefäßgebiet in die Lateralvene zuweisen; der Rest der Lymphe würde dann durch den Ductus thoracicus in die Axillarsäcke abfließen.

Im vorderen Abschnitt des Thorax bilden sich an den aus den Ductus thoracici zum dorsalen Längsgefäß aufsteigenden Ästen an den Seitenteilen der Wirbelsäule quere Anastomosen aus, welche in ihrer Gesamtheit ein Längsgefäß ergeben. Dasselbe läuft dem Ductus thoracicus parallel und mündet in den Axillarsack der betreffenden Seite. Dieselben können als paravertebrale Lymphgefäße bezeichnet werden.

Die Plexus axillares Panizzas. Panizza (14) bezeichnet den in der Achselhöhle liegenden Lymphraum als Plexus wohl aus dem Grunde, weil die dort aus verschiedenen Richtungen zusammenfließenden Gefäße den Eindruck eines Plexus hervorrufen. Richtiger ist es, von einem axillaren oder subscapularen Lymphsack zu sprechen. Wie die Lymphgefäße überhaupt, ist der Sack an nicht injizierten Larven nicht sichtbar. An mikroskopischen Schnitten läßt sich seine Lage allerdings feststellen, doch geben Injektionspräparate den besten Aufschluß über seine Lage und seine Ausdehnung. Derselbe läßt sich am leichtesten von den Kopflymphstämmen oder dem Lymphgefäßnetz der vorderen Extremitäten füllen, schwieriger gelingt dies von dem lateralen Lymphgefäßstamm oder vom Ductus thoracicus. Nach der Füllung mit Berlinerblau sind seine Konturen durch die Haut gut sichtbar. Derselbe liegt (Fig. 1) als einheitlicher länglicher Sack zwischen der Wand des Thorax und der Scapula, über deren vorderen und hinteren Rand er etwas hinausragt. Eröffnet man den Thorax von der Ventralseite und legt die Coracoidea seitlich auseinander, so erscheint der Sack viel größer (Fig. 5), weil nunmehr auch seine tiefere mediale Partie sichtbar wird. Über die Mitte seiner medialen Wand verläuft in querer Richtung der starke 3. und 4. Nerv des Plexus brachialis, durch welchen eine kopfwärts und medial gelegene Partie des Sackes von dem unter der Scapula liegenden Abschnitt abgesondert erscheint. In den Axillarsack münden folgende Gefäße: 1. der laterale Lymphstamm unter dem M. latissimus dorsi am Hinterrande der Scapula; 2. das oben erwähnte, dem Ductus thoracicus an den Seitenteilen der Wirbelsäule collateral verlaufende paravertebrale Lymphgefäß; 3. der Ductus thoracicus der betreffenden

Seite mit ein oder zwei Mündungen an dem medialen Rande des Sackes; 4. ein oder zwei von der cranialen Hälfte des Magens und vom Ösophagus kommende Lymphgefäße; 5. eine die beiderseitigen Axillarsäcke verbindende Anastomose, welche in der ventralen zwischen dem Pericardialsack nnd Peritonealsack gebildeten Furche verläuft; 6. die von der Schädelbasis kommenden Gefäße; 7. die Lymphgefäße der seitlichen Partien der Oberfläche des Kopfes; 8. zwei an der Vorderextremität entspringende Lymphgefäße.

Während Panizza behauptet, daß der Axillarsack sich in die Vena subclavia der betreffenden Seite mittels zwei oder drei Mündungen ergießt, und diese als die einzigen Verbindungen zwischen Lymph- und Venensystem ansieht, finden wir, daß an dem craniomedialen Rande des Axillarsackes ein oder auch mehrere ziemlich starke, aber kurze Lymphgefäße hervorgehen, welche sich mit dem Endabschnitt der noch zu besprechenden Lymphstämme des Kopfes verbinden. Erst aus diesen fließt die Lymphe in die Venae cardinales anteriores ab.

Die Lymphgefäße des Kopfes. Über die Verteilung der Lymphgefäße am Kopfe von Salamandern wie überhaupt der Urodelen ist bisher fast nichts bekannt. Nur Panizza (14) und Greil (4) beschreiben den Verlauf einiger tiefer Lymphgefäße auf der Ventralseite des Kopfes. Auf diese Angaben werden wir weiter unten noch näher eingehen.

Bei der Schilderung des Verlaufes des Vas longitudinale dorsale wurde bereits kurz sein Verhalten am vorderen Körperende erwähnt. Hier sei nur noch bemerkt, daß das dorsale Längsgefäß (Fig. 1 und 6) sich etwa in der Mitte des Kopfes in zwei Äste spaltet, welche fast bis zur Verbindungslinie der hinteren Augenränder nach vorn verlaufen. Alsdann biegen sie unter ziemlich spitzem Winkel nach hinten um und verlaufen rückwärts bis zur Kiemenfalte und zu den äußeren Kiemen. Dort, wo die Äste in der Nähe der Augen nach hinten umbiegen, münden in dieselben feine Zweige aus der Gegend der äußeren Nasenöffnungen und aus der Umgebung der Augen ein. Außerdem nehmen sowohl das dorsale Längsgefäß als auch dessen eben beschriebene Verzweigungen zahlreiche vereinzelte oder auch bereits netzartig angeordnete Lymphgefäße von der ganzen dorsalen Kopfhaut auf.

Die Lymphgefäße der Dorsalseite des Kopfes treten bereits in diesem Entwicklungsstadium mittels mehrerer Anastomosen, und zwar in der Augen-, Ohr- und Kiemenfaltengegend mit denjenigen

der Ventralseite in Verbindung. Es ist anzunehmen, daß in späteren Entwicklungsstadien und bei Erwachsenen die Anzahl der dorsalen Lymphgefäße und ihre Verbindungen mit den ventralen noch zahlreicher werden.

Auf der Ventralseite des Kopfes (Fig. 7) breiten sich längs der Innenränder des Unterkiefers jederseits reich verästelte Lymphgefäße aus, welche aus gemeinsamen Stämmen aus der Tiefe ihren Ursprung nehmen. Die feinsten Ausläufer dieser Äste reichen in diesem Stadium in der Mitte des Unterkiefers nur bis an die Mittellinie, vorn und hinten dagegen sind noch große Partien der Haut frei von denselben. Lateral biegen die Äste jederseits um die Unterkieferränder um und bilden die oben angeführten Anastomosen mit den Dorsalgefäßen.

Schneidet man die Hautfalte samt M. mylohyoideus in der Mitte durch und legt sie zur Seite, so findet man lateral von den Mm. recti die tiefen Kopflymphstämme (Fig. 5), welche jederseits zwischen den Blättern der inneren Kiemen und dem Herzen dem äußeren Rande des Kopfes parallel verlaufen. Eben diese Stämme scheint Panizza bereits beobachtet zu haben und beschreibt sie als Kopflymphgefäße, welche in der Halsgegend sich mit den axillären Plexus vereinigen. Von Hoyer sind dieselben bei Froschlarven als Ductus cephalici bezeichnet worden. Da die Lymphstämme bei Salamanderlarven neben der Vena jugularis s. cardinalis anterior verlaufen, so wären sie wohl am richtigsten als Trunci jugulares zu bezeichnen. Für diese Bezeichnung spricht auch noch der Umstand, daß sie ähnlich wie bei Säugetieren an ihrem hinteren Ende sinusartig erweitert sind und diese Sinus sich mittels eines oder mehrerer feiner Gefäße jederseits mit der Vena cardinalis ant. vereinigen. Oralwärts stehen die beiderseitigen Stämme mittels einer Anastomose, welche etwa in der Mitte zwischen Unterkieferrand und Herz liegt, untereinander in Verbindung. An eben dieser Stelle gehen jederseits lateral Äste ab, welche sich längs der Unterkieferränder in der Tiefe ausbreiten und ferner einen starken Ast zur Oberfläche entsenden, dessen Anordnung wir bereits oben näher kennen gelernt haben.

Mit den Trunci jugulares steht ein Lymphsinus in Verbindung, welchen Greil (4) aufgefunden hat und als centrales Lymphherz zu bezeichnen vorschlägt. Greil hat seine Lage treffend beschrieben. Derselbe liegt dem Truncus arteriosus dorsal dicht an und besitzt von der Dorsalseite betrachtet an Injektionspräparaten die Form

eines in die Breite gezogenen H. In der Abbildung Greils sind die zuführenden Lymphgefäße zu sehr nach der Mittellinie verschoben. In Wirklichkeit liegen sie zwischen dem ersten und zweiten Aortenbogen. Bringt man diese Korrektur in der Figur Greils an, dann ergibt sich, daß der Lymphsinus seine größte Ausdehnung in querer Richtung besitzt und die ganze Breite des Truncus arteriosus an der Stelle, wo er sich in die Aortenbögen spaltet, einnimmt. Die vordere, orale Wand des Raumes ist nur wenig, viel weniger als in der Abbildung von Greil, nach innen eingezogen und geht seitlich in die zuführenden Gefäße über, welche in schräger Richtung nach vorn und außen verlaufen. Caudal ist der Raum in seiner Mitte zipfelartig in der Richtung des Truncus ausgezogen und setzt sich seitlich in die beiden abführenden Gefäße fort. Jedes der zuführenden Gefäße (Fig. 8) ist mit einem Paar Klappen versehen, welche in den Lymphraum hineinragen, und ebenso besitzen die abführenden Gefäße Klappen, welche in der Lichtung derselben liegen. Die Wandungen des Lymphraumes sind bei Larven aus Bindegewebe mit einer endothelialen Auskleidung gebildet. Nur der hintere zipfelartige Abschnitt des Raumes erhält den von Greil beschriebenen Belag von quergestreiften Muskelfasern, welche in der Wand des Truncus sich ausbilden. In der Mittellinie der Dorsalwand des Lymphraumes zieht ein kräftiges Bündel von glatten Muskelfasern (Fig. 8 *m*) entlang, durch dessen Kontraktion die Wand verkürzt und nach innen eingetrieben wird. Nach Greil tritt »bei der Larve wenigstens die Lymphe aus dem gesamten Körper« durch die zuführenden Gefäße in den Sinus ein und wird »durch die systolische Kontraktion der Muskelschicht durch zwei paarige Stämme hindurch in die Venae jugulares inferiores« getrieben. Nach unseren Befunden zweigen sich die zuführenden Gefäße von den Trunci lymphatici jugulares ab, sie würden demnach nur einen Teil der Lymphe vom Kopfe in die Sinus ableiten. Was die abführenden Gefäße anbetrifft, so stellen sich dieselben nach unseren Befunden als Zweige der Vena jugularis interna s. cardinalis anterior dar, welche in letztere an der gleichen Stelle einmünden, wo sich auch die Trunci jugulares mit ihr vereinigen, also kurz gesagt dort, wo abgesehen von den seitlichen Lymphherzen das Lymphgefäßsystem des Körpers mit dem Venensystem in Verbindung tritt. Wir bezeichnen die aus dem Lymphsinus des Truncus die Lymphe ableitenden Gefäße als Venen aus dem Grunde, weil bei der Injektion der Venen dieser Gegend die Injektionsmasse in den ableitenden

Gefäßen bis zu den Klappen aufsteigt. An diesen würde sich also die Grenze zwischen Blut- und Lymphgefäßen befinden. Zieht man die Lage dieses Lymphsinus an der Einmündung in die Venen und seinen Klappenapparat in Betracht, so kann man denselben als einen kontraktilen Sinus ansprechen. Ob derselbe wie die peripheren Lymphherzen eigene Bewegungen besitzt, haben wir mit völliger Bestimmtheit nicht feststellen können. An den mit Injektionsmasse gefüllten, jedoch noch lebenden Gefäßen und dem centralen Sinus ließen sich rhythmische Kontraktionen nicht beobachten, nur solche am Truncus selbst. Diese Bewegungen setzten sich auch auf den Sinus fort, dessen Bewegungen eher als passive als als aktive zu bezeichnen wären. Wir ziehen es daher besonders auf Grund des von den peripheren Lymphherzen abweichenden Baues seiner Wandungen vor, denselben als kontraktilen Sinus und nicht als centrales Lymphherz zu benennen.

Die Lymphherzen. Von Panizza werden die Lymphherzen bei *Salamandra* noch nicht erwähnt. Dieselben sind zuerst von J. Müller (13) beobachtet worden, und zwar beschreibt er ein vorderes und ein hinteres Paar. Meyer (12) fügt den von Müller entdeckten 4 Herzen noch 2 vordere unter der Scapula gelegene hinzu. Weitere und noch genauere Angaben hierüber macht Weliky (22). Er fand bei *Salamandra* im Schwanzteil außer den bekannten 2 Herzen jederseits noch 4, sogar 5, am Bauchteil oralwärts jederseits 3—4, und ferner noch 1—2 hinter dem Hinterrande der Scapula. Schließlich vermochte er noch histologisch kleine mit Muskeln versehene Bläschen im Sulcus lateralis nachzuweisen. Eine etwa gleiche Anzahl fand er (23) auch bei *Triton taeniatus*, beim Axolotl jederseits bis 20 und bei *Proteus* ebenfalls eine große Anzahl. Eine genaue Beschreibung der Lage der Lymphherzen wenigstens in der Schwanzgegend sowie ihrer Beziehungen zu anderen Gefäßen gibt Favaro (3). Endlich liefert Marcus (9) eine eingehende histologische Beschreibung der Lymphherzen bei Gymnophionen, bei denen er über 100 jederseits aufgezählt hat. Nebenbei erwähnt er, daß bei einer $1^1/_2$ cm großen *Salamandra*-Larve segmental angeordnete Lymphherzen existieren, welche denen der Gymnophionen »in allen Stücken zu entsprechen schienen«. Nach unseren Befunden gibt es bei Salamanderlarven im ganzen 15 Lymphherzen jederseits.

Bereits Meyer stellt die Lage der von ihm beobachteten Lymphherzen in der Abbildung richtig dar, behauptet aber, daß sie in der Furche zwischen den Intercostalmuskeln einerseits und den Mm.

longissimus dorsi und dem sacrolumbalis andererseits liegen. Genauere Angaben über die Lage der Lymphherzen finden sich bei Weliky, Favaro und Marcus, welche wir vollkommen bestätigen können. Demnach würden die Lymphherzen in der Seitenlinie zwischen dem M. dorsalis und dem M. abdominis externus und im Schwanzabschnitt zwischen der dorsalen und ventralen Partie der Schwanzmuskeln in den Myocommata zwischen zwei Myomeren liegen. Sie werden nach außen nur von einer Fascie und der Haut bedeckt, daher lassen sich auch die auf die Haut übertragenen Herzbewegungen an der lebenden Larve bei Lupenvergrößerung und geeigneter Beleuchtung unmittelbar beobachten. Das erste Herz (Fig. 1) der Reihe liegt zwischen dem 3. und 4. Myomer, das letzte zwischen dem 17. und 18. Die letzten 3 Lymphherzen liegen bereits im Schwanzabschnitt. Die dem Kopfe näher gelegenen Herzen besitzen eine mehr kugelförmige Gestalt, weiter nach hinten nehmen sie die Form einer abgeplatteten Birne an. Die beiden ersten Herzpaare und die in der Gegend des Beckengürtels gelegenen sind die größten. Genau das gleiche fand Weliky auch bei Axolotln. Im Mittel haben die Herzen folgende Dimensionen: 90 μ Dicke, 106 μ Breite und 137 μ Länge. Ein jedes Herz ist, wie Favaro richtig beschreibt, mit seiner Längsachse von vorn nach hinten und von innen nach außen gerichtet. Das Verhältnis der Lymphherzen zu den im Sulcus lateralis verlaufenden Gefäßen ist im allgemeinen so, wie es Favaro bei *Triton*, *Proteus* und *Salamandra* beschreibt. Unmittelbar unter der Haut liegt (Fig. 9) das Vas lymph. longitudinale laterale, dann folgt nach innen parallel zu dem ersten die von Bethge (1) als V. cutanea magna und von Weliky und Favaro als V. lateralis bezeichnete Vene. Am tiefsten den Muskeln unmittelbar aufliegend befindet sich im Myocomma das Lymphherz. Nach Favaro stehen die Herzen mit 2 Gefäßsystemen in Verbindung, nämlich mit zuführenden und abführenden. Bei *Triton cristatus* gehören zu den ersteren die intersegmentalen zwischen den dorsalen und den ventralen Myomerenabschnitten verlaufenden Lymphgefäßzweige und ferner Zweige aus den hämalen (subvertebralen) Lymphgefäßen. Bei *Proteus*, *Salamandra mac.*, *Salamandrina persp.* und *Spelerpes*, bei denen Favaro longitudinale Seitenstämme beschreibt, gehen auch diese Verbindungen mit den Lymphherzen ein. Die Mündungen der zuführenden Gefäße befinden sich nach Favaro teils am caudalen Pole der Herzen, teils in der Nähe des vorderen cranialen, teils an der Außen-, teils an der Innenfläche der Herzen.

Die Mündung der Herzen, welche sich bei *Triton* stets am cranialen Pole befindet, stellt nach Favaro das ausführende Gefäß in die Seitenvene dar. Bei *Salamandra mac.* findet sich bei den besser entwickelten Herzen am caudalen Pol ein Vas efferens, welches sich mit der Seitenvene verbindet. Das Vas efferens der weniger gut entwickelten Herzen steht entweder in Beziehung zu den venösen Gefäßen oder setzt sich in Lymphgefäße fort, welche dann mit den besser entwickelten Lymphherzen in Beziehung treten. So weit Favaro. Marcus führt an, daß bei Gymnophionen die Lymphe von den Eingeweiden in den periaortalen Lymphsinus gelangt. »Diese Lymphe sowohl als auch die übrige Körperlymphe wird durch die Saugwirkung der Herzen und der großen in dasselbe mündenden Lymphgefäße sowie durch die Kontraktion letzterer in das Lymphherz geschafft.« Aus demselben gelangt dieselbe in die intersegmentale Vene und diese in die zuführende Nierenvene.

In Anbetracht der Differenzen in den Angaben der Autoren erschien es angezeigt, die Zu- und Abflüsse der Lymphherzen eingehender zu prüfen. Zu diesem Zwecke fertigten wir nach Serienschnitten Wachsmodelle an, welche in Fig. 10 und 11 abgebildet sind. Mit Hilfe derselben ließen sich folgende Zuflüsse zu den Herzen feststellen: 1. ein aus der Tiefe des Körpers von den subvertebralen (hämalen) Lymphgefäßstämmen aufsteigender Ast *b*; mit demselben vereinigt sich 2. der Ast *c*, welcher sich im vorhergehenden Segment von dem longitudinalen Seitenstamm abzweigt; 3. ferner führt ein Ast *g* die Lymphe in demselben Segment aus dem Seitenstamm dem Herzen zu; endlich 4. der Ast *ng*, welcher aus dem Zusammenfluß jedes dorsalen und ventralen Intersegmentalgefäßes entsteht. Das letztere bildet unmittelbar am Herzen einen nach hinten offenen Bogen. Alle 4 aufgezählten Gefäße vereinigen sich unmittelbar an dem Herzen zu einem gemeinsamen Stamm, der am vorderen Herzpol in das Herz mündet. Durch das eindringende Gefäß wird die Herzwand nach innen eingestülpt und bildet an seinem Ende eine röhrenförmige Klappe. Letztere besteht aus glatten Muskelzellen, welche mit Endothelzellen bedeckt sind (Fig. 9). Caudalwärts verjüngt sich das Herz und dringt mit seinem Ende in die Lateralvene ein. Infolgedessen bildet sich eine Klappe aus, welche ins Lumen der Vene hineinragt und ebenso gebaut ist wie die oben beschriebene. Ein gesondertes Vas efferens ist nicht vorhanden. Da das Blut in der Vene cranialwärts strömt, so pumpen

die Herzen die Lymphe dem Blutstrom entgegen in die Vene ein. Von der aus den subvertebralen Stämmen kommenden Lymphe wird höchstwahrscheinlich nur ein Teil den Herzen zugeführt, der Rest fließt in den longitudinalen Seitenstamm ab, in welchem der Strom wie in der Vene cranialwärts gerichtet ist.

Was den Bau der Lymphherzen anbetrifft, so wird derselbe von den Autoren ziemlich übereinstimmend angegeben. Weliky (24) findet in den Lymphherzen von *Proteus* eine Auskleidung von Endothel und außen große quergestreifte Muskelfasern. Die Herzen liegen im Bindegewebe von zahlreichen Fettzellen umgeben. »Von dem Bindegewebe gehen zur Oberfläche des Herzens radiale Bindegewebsfasern.« Auch bei *Salamandra*, *Siredon* und *Triton* fand Weliky quergestreifte Muskelfasern. Favaro fügt noch hinzu, daß bei *Proteus* das adventitielle Bindegewebe des Herzens kompakter und an elastischen Fasern reicher ist als beim *Triton* und daß bei *Salamandra* die Herzwand aus zwei teilweise selbständigen Muskelschichten besteht.

Marcus (9) beschreibt bei Gymnophionen zwischen Endothel und Muskeln eine elastische Membran, »die mit radiären Faserbündeln die Muskelschicht durchbricht und sich am straffen Bindegewebe fixiert«. Weiterhin berichtet er, daß die radiären Bündel aus elastischen Fasern bestehen. Den Herzen völlig analog sind die Lymphgefäße nach Marcus gebaut.

Hierzu haben wir zu bemerken, daß es uns nicht gelungen ist, bei Salamanderlarven die elastische Membran zwischen Endothel und Muskelfasern darzustellen, wohl aber radiär verlaufende elastische Fasern, die aber nicht so regelmäßig und bündelweise angeordnet sind, wie dies Marcus beschreibt und abbildet. Einen Aufbau der Herzwände aus zwei Muskelschichten habe ich ebenfalls nicht bemerkt. Hinsichtlich der übrigen Angaben stimmen unsere Befunde mit denen der genannten Autoren vollkommen überein.

Die Lymphgefäße der Extremitäten. Panizza gibt ganz treffende Beschreibungen und Abbildungen der Verteilung der Lymphgefäße sowohl von der vorderen sowie auch von der hinteren Extremität. Er findet sie reichlicher an der vorderen. In beiden nehmen sie ihren Ursprung in feineren Netzen der Haut; aus diesen entstehen mehrere größere Gefäße, welche an den proximalen Extremitätenabschnitten entlang laufen. Diejenigen der Hinterextremität münden in den Plexus vesicalis ein, diejenigen der vorderen verlaufen teils vor der Scapula, teils über dem sternalen Teil

derselben, vereinigen sich alsdann und bilden einen oberflächlichen und tiefen Plexus in der Achsel, welcher die V. subclavia umgibt. Die oberflächlichen Plexus der beiden Seiten treten in der Sternalgegend miteinander in Verbindung. Aus dem tiefen Plexus vereinigen sich zwei oder mehrere Äste mit dem Ductus thoracicus der betreffenden Seite.

Die Anordnung und der Verlauf der Lymphgefäße ließ sich an den Extremitäten der Salamanderlarven noch etwas genauer verfolgen, als dies Panizza bei erwachsenen Exemplaren gelungen ist. Ich lasse daher im folgenden die Beschreibung unserer Befunde folgen (Fig. 1). Die Lymphgefäße der Extremitäten beginnen mit feinen Gefäßen, von welchen je eins längs der Seitenfläche eines jeden Fingers verläuft. Indem sich die Gefäße von zwei sich berührenden Seitenflächen der Finger an deren Ansatz vereinigen, entsteht daselbst ein kleiner Lymphsinus. Am fünfzehigen Fuß gebe es daher 4 und an der vierfingerigen Hand 3 solcher interdigitalen Sinus. Mittels kurzer Gefäße oder Geflechte stehen dieselben mit dem Lymphgefäßnetz in Verbindung, welches sich an der Innenfläche der Hand bzw. des Fußes befindet. Auf den ersten Blick glaubt man es dort mit einem einheitlichen großen Lymphsack zu tun zu haben, der die ganze Hand- bzw. Fußfläche einnimmt. Bei genauerem Zusehen und besonders nach Abhebung der Epidermis erkennt man daselbst ein äußerst dichtes Gefäßnetz mit sehr kleinen Maschen, welches sich fast vom Ansatz der Finger über die Innenfläche der Hand bzw. des Fußes auf den Unterarm bzw. den Unterschenkel erstreckt. An der Hinterextremität reicht es bis zum Kniegelenk, an der Vorderextremität geht das dichte Netz ungefähr in der halben Länge des Unterarms in ein lockeres über, in welchem sich zwei größere Längsgefäße unterscheiden lassen. Über dem Knie- bzw. Ellbogengelenk liegt ein kleiner Lymphsack, in welchem die Lymphgefäße des distalen Extremitätenabschnittes zur Vereinigung gelangen. Aus diesem gehen weiterhin an dem Oberschenkel zwei, am Oberarm drei untereinander durch vielfache Anastomosen verbundene größere Stämme hervor, welche nach dem Körper zu verlaufen. An der Hinterextremität münden dieselben in die inguinalen Lymphsäcke (Fig. 2), an der Vorderextremität wenden sich die zwei am meisten ventral gelegenen Stämme vor dem Schultergelenk nach vorn und in die Tiefe und verbinden sich von vorn her mit dem Axillarsack. Der am Vorderarm am weitesten nach hinten und dorsal gelegene Lymphstamm mündet von der caudalen

Seite in den Axillarsack. Die Lymphgefäße der beiderseitigen Vorderextremitäten gelangen in der Haut auf der Ventralseite des Schultergürtels mittels eines regelmäßig angeordneten weitmaschigen Netzes zur Vereinigung.

An der Außenfläche der Extremitäten ist die Anordnung der Lymphgefäße weniger regelmäßig. Aus den kleinen interdigitalen Sinus gehen feine Gefäße hervor, welche an der ganzen äußeren Oberfläche der Extremitäten ein großmaschiges Netz von feinen Gefäßen bilden. Dieselben vereinigen sich mit den nächstliegenden intersegmentalen Lymphgefäßen des Körpers.

In der vorliegenden Untersuchung wurden hauptsächlich die großen Stämme des Lymphgefäßsystems und ihre Verbindungen untereinander und mit dem Venensystem berücksichtigt. Weniger Aufmerksamkeit wurde den in den verschiedenen Organen sich ausbreitenden Lymphgefäßen geschenkt, zumal da diese von Panizza und Calori in ausführlicher Weise behandelt worden sind. Die Auswahl der in der Entwicklung der Lymphgefäße bereits ziemlich weit vorgerückten larvalen Stadien erwies sich bei den Untersuchungen insofern sehr günstig, als dieselben hinsichtlich der Verteilung der Lymphgefäße mit erwachsenen Exemplaren unmittelbar verglichen werden konnten. Andererseits war die Sicherheit gegeben, daß bei der Untersuchung sämtliche größere Lymphgefäßstämme berücksichtigt worden sind.

Obwohl Repräsentanten anderer Amphibienordnungen in bezug auf die Anordnung der Lymphgefäße bereits vielfach untersucht worden sind, so lassen sich die verschiedenen Untersuchungsergebnisse bei ihrer Lückenhaftigkeit miteinander nur wenig vergleichen. Die Anuren können in dieser Hinsicht nur in ihren larvalen Entwicklungsstadien in Betracht gezogen werden, da die Ausbildung der weiten subcutanen Lymphräume der erwachsenen Anuren die ursprüngliche Anordnung der Lymphgefäße vollkommen verwischt.

Über das Lymphgefäßsystem der Gymnophionen sind wir noch zu ungenügend unterrichtet, als daß dieselben in größerem Umfange in Vergleich gezogen werden könnten.

Beschränken wir uns bei einem Vergleich nur auf die lymphatischen Hauptstämme, so erscheint die Existenz des Truncus lymphaticus longitudinalis dorsalis wenigstens bei Urodelen- und Anurenlarven unzweifelhaft. Bei gewissen Anurenlarven, bei denen der

Flossensaum wie bei *Bombina* bis an den Kopf reicht, verläuft auch der dorsale Längsstamm bis zum Kopf und nimmt Zweige aus dem Flossensaum, der Muskulatur und der Haut auf. Ebenso konstant scheint in den beiden Ordnungen auch der T. lymph. long. ventralis zu sein, der auch bei Froschlarven bis zum Schwanzansatz reicht. Wir vermuten, daß die beiden Stämme auch bei Gymnophionen vorhanden sind. Die paarigen Seitenstämme treten bei Urodelen- und Anurenlarven auf, sicher erwiesen ist ihre Existenz noch nicht, jedoch sehr wahrscheinlich bei sämtlichen Urodelen und auch Gymnophionen. Inwiefern die subvertebralen Stämme in der bei Salamanderlarven geschilderten Entwicklung und Ausdehnung auch bei anderen Amphibien vorkommen, wäre erst noch festzustellen. Nach den bisherigen Untersuchungen beschränken sich dieselben bei Froschlarven nur auf den Thorax. Noch wenig aufgeklärt ist das Verhältnis der Lymphstämme, insbesondere der des Kopfes zum Venensystem.

Erst wenn die berührten noch zweifelhaften Punkte durch weitere Untersuchungen vervollständigt sein werden, wird eine gewisse Grundlage zu vergleichenden Betrachtungen des Lymphgefäßsystems der niederen Wirbeltiere geschaffen sein.

Krakau, im Januar 1912.

Literatur.

1) Bethge, E., Blutgefäßsystem von Salamandra macul., Triton taen. und Spelerpes fuscus. Zeitschr. f. wiss. Zoologie. Bd. LXIII. 1898.

2) Calori, L., Sul sistema linfatico delle Rane e delle Salamandre. Memorie dell' Ac. delle sc. dell' istituto di Bolognia. Ser. II. T. III. Fasc. 4. 1864. p. 465—511.

3) Favaro, G., Ricerche anatomo-embriologiche intorno alla circolazione caudale ed ai cuori linfatici posteriori degli Anfibi, con particulare riguardo agli Urodeli. Atti dell' Ac. sc. venet.-trentino-istriana. Cl. I. Anno 3. Padova 1906. p. 122—166.

4) Greil, Über die Entwicklung des Truncus arteriosus der Anamnier. Verh. der Anat. Gesellsch. Heidelberg 1903.

5) Hoyer, H., Untersuchungen über das Lymphgefäßsystem der Froschlarven. Teil I und II. Bull. Acad. Sc. Cracovie. 1905 und 1908.

6) Knower, H. McE., The Origin and Development of the Anterior Lymph Hearts and the Subcutaneous Lymph Sacs in the Frog. The Anatomical Record. V. II. 1908.

7) Kölliker, A., Note sur le développement des tissus chez les Batraciens. Annales des sc. nat. IIIe Série zool. T. VI. 1846.
8) Langer, C., Die Lymphgefäße im Schwanze der Batrachierlarven. Sitzungsbericht d. Akad. d. Wiss. Wien. Bd. LVIII. 1868.
9) Marcus, H., Über intersegmentale Lymphherzen nebst Bemerkungen über das Lymphsystem. Morpholog. Jahrb. Bd. XXXVIII. 1908.
10) —— Über Beziehungen zwischen dem Lymph- und Blutgefäßsystem. Sitzungsbericht d. Ges. f. Morph. u. Phys. München 1911.
11) Mayer, S., Über die blutleeren Gefäße im Schwanze der Batrachierlarven. Sitzungsber. d. Akad. d. Wiss. Wien. Bd. XCI. 1885.
12) Meyer, J., Systema amphibiorum lymphaticum disquisitionibus novis examinatum. Diss. inaug. Berolini 1845.
13) Müller, Joh., Über die Existenz von vier getrennten, regelmäßig pulsierenden Herzen, die mit dem lymphatischen System in Verbindung stehen, bei einigen Amphibien. Arch. f. Anat. und Phys. 1834.
14) Panizza, B., Sopra il sistema linfatico dei rettili. Pavia 1833.
15) —— Sul rapporto fra i vasi linfatici e sanguigni nei rettili. Milano 1844.
16) Rouget, Ch., Mémoire sur le développement, la structure et les propriétés physiologiques des Capillaires sanguins et lymphatiques. Arch. de physiol. normale et patholog. T. V. 1873.
17) Rusconi, M., Riflessioni sopra il sistema linfatico dei Rettili. Pavia 1845 (nicht zugänglich).
18) —— Über die Lymphgefäße der Amphibien. Müllers Archiv 1843.
19) —— Einige historische Notizen, die Lymphgefäße der Amphibien betreffend. Müllers Archiv 1843.
20) —— Lettera del dottore Mauro Rusconi al Sig. E. E. Weber sopra i vasi linfatici dei rettili. Pavia 1847.
21) Weliky, W., Einige Beiträge zur Anatomie, Histologie und Physiologie der Lymphherzen. Referat in Hofmann-Schwalbes Jahresber. f. Physiologie. 1884.
22) —— Über vielzählige Lymphherzen bei Salamandra maculosa und Siredon pisciformis. Zoolog. Anz. Bd. VII. 1884.
23) —— Über die Lymphherzen bei Triton taeniatus. Zool. Anz. Bd. X. 1887.
24) —— Weitere Untersuchungen über die Lymphherzen und Lymphgefäße einiger Amphibien. Referat in Hofmann-Schwalbes Jahresb. 1889.

Erklärung der Figuren auf Tafel XII und XIII.

a Aorta,
b der aus den subvertebralen Stämmen aufsteigende Ast,
c Ast des Truncus lymph. longitud. lateralis, welcher sich in dem dem Lymphherzen vorhergehenden Segment abzweigt,
Ch Chorda bzw. Wirbelsäule,
cl Cor lymphaticum,
dt Ductus thoracicus,
g Ast des Truncus lymph. longit. lateralis, welcher sich in dem dem Lymphherzen entsprechenden Segment abzweigt,

1.

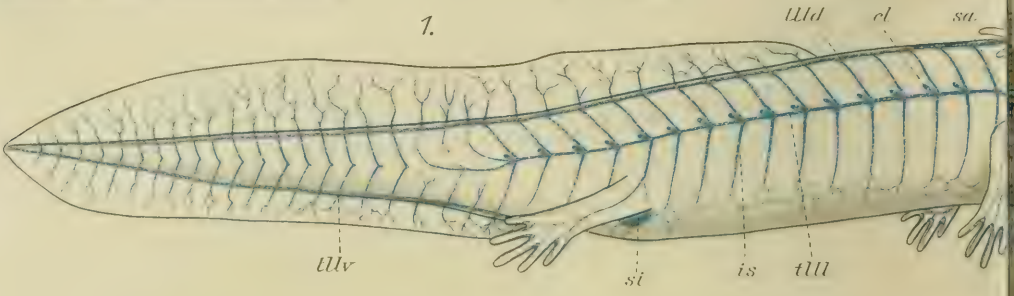

2.

5.

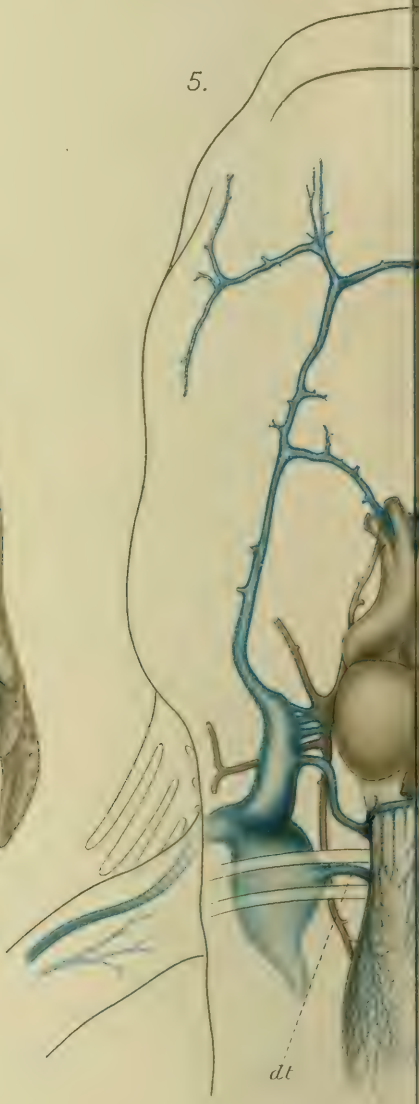

3.

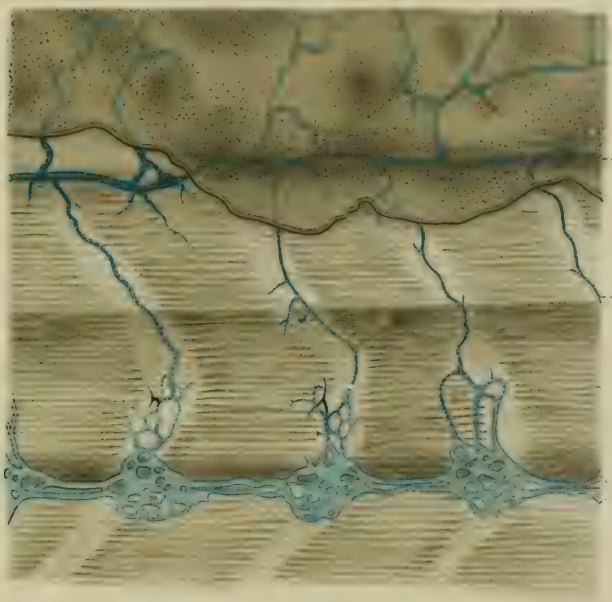

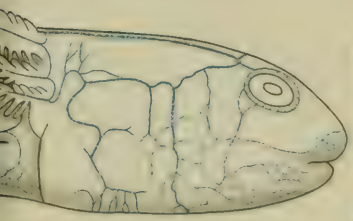

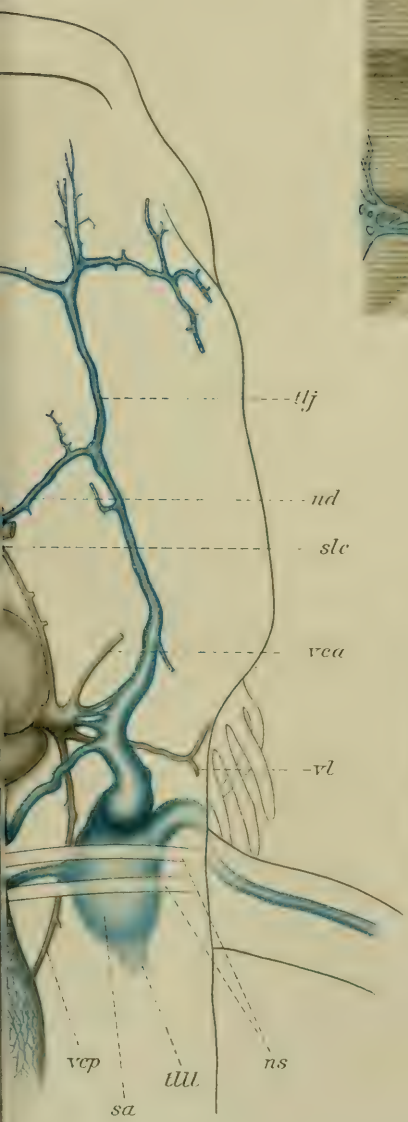

4.

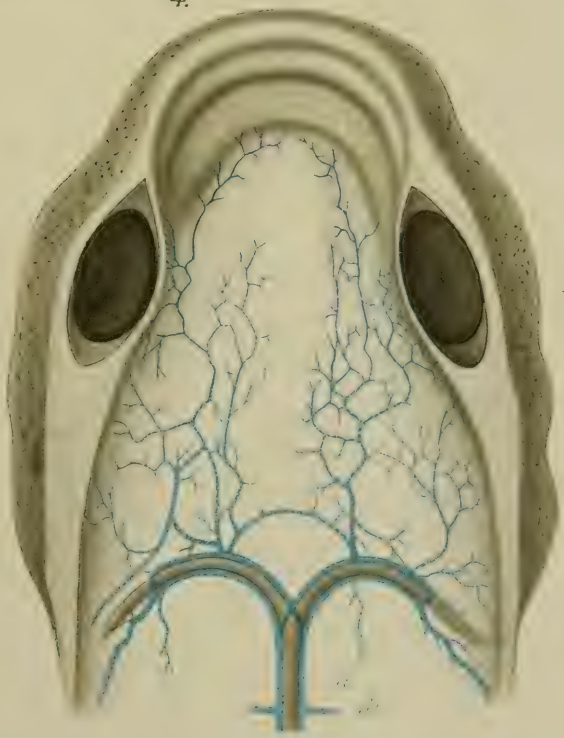

7.

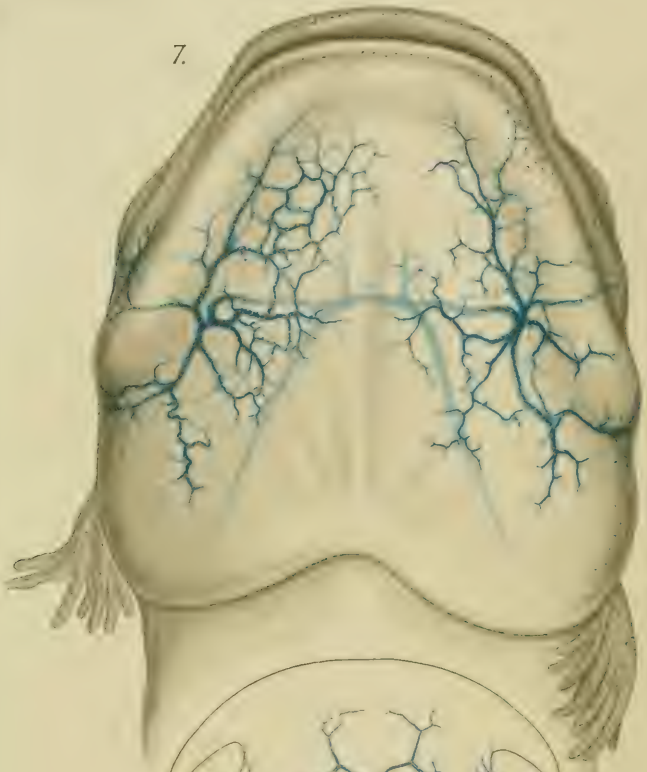

9.

6.

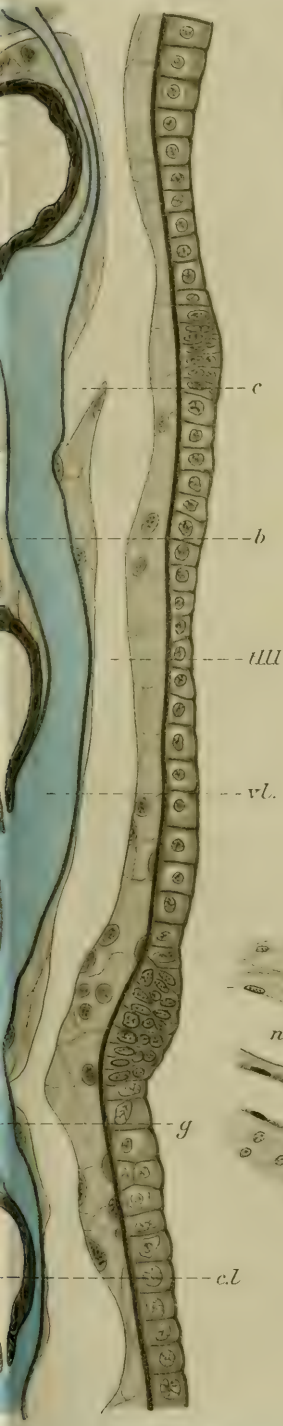

10.

11.

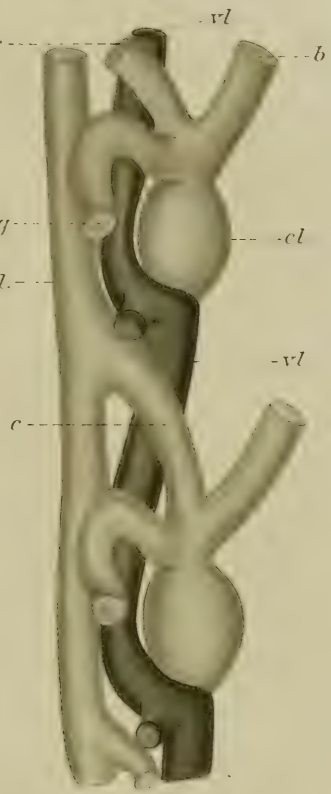

8.

i intervertebrales Lymphgefäß,
is intersegmentales Lymphgefäß,
m Muskelbündel an der Dorsalwand des Lymphsinus des Truncus art.,
nd das zuführende Lymphgefäß des Lymphsinus des Truncus art.,
ng Ast, welcher aus dem Zusammenfluß des dorsalen und ventralen Intersegmentalgefäßes entsteht,
ns III. und IV. Nerv des Plexus brachialis,
S Magen,
sa Sinus axillaris,
si Sinus inguinalis,
slc Sinus lymphaticus cordis,
ta Truncus arteriosus,
tlj Truncus lymphaticus jugularis,
tlld Truncus lymphat. longitud. dorsalis,
tlll Truncus lymphat. longit. lateralis,
tllsv Truncus lymphat. longit. subvertebralis,
tllv Truncus lymphat. longitud. ventralis,
vca Vena cardinalis anterior,
vcp Vena cardinalis posterior,
vl Vena lateralis.

Fig. 1. Halbschematische Darstellung der Verteilung der subcutanen Lymphgefäße der Salamanderlarve.
Fig. 2. Die subcutanen Lymphgefäße im Bereiche der Cloake, der Inguinalgegend und der volaren Seite der Hinterextremitäten.
Fig. 3. Ausschnitt aus den mittleren Partien des Schwanzes nach Entfernung der Haut und eines Teiles der Muskulatur zur Darstellung der subvertebralen Stämme und der intervertebralen Gefäße. Die 2 dunkel markierten Äste steigen zur Seitenlinie auf (in Fig. 9 mit *b* bezeichnet).
Fig. 4. Die Verteilung der Lymphgefäße an der Aorta (*a*), ihren Bögen und der Schädelbasis.
Fig. 5. Die Anordnung der Lymphgefäße in der Herzgegend und ihr Verhältnis zu den Blutgefäßen. *S* Magen; *ns* 3. und 4. Spinalnerv; *slc* Sinus lymphaticus cordis auf der Dorsalseite des Truncus arteriosus; *sa* axillare Lymphsinus, die Mündungen des Ductus thoracicus *dt* und des Seitenstammes *tlll* in denselben; *tlj* Truncus lymphaticus jugularis; *vca* und *vcp* Vena cardinalis anterior und posterior. Die übrigen Bezeichnungen siehe oben.
Fig. 6. Die Verteilung der Lymphgefäße auf der Dorsalseite des Kopfes.
Fig. 7. Lymphgefäßverzweigung auf der Ventralseite des Kopfes.
Fig. 8. Querschnitt durch den Sinus lymph. cordis in der Höhe der Mündung der zuführenden Gefäße *nd*: *m* Muskelbündel; *ta* Truncus arteriosus.
Fig. 9. Horizontalschnitt durch eine Salamanderlarve zur Veranschaulichung der Lymphherzen *cl*, des Seitenstammes *tlll*, des Intervertebralastes *b*, der Seitenstammzweige *c* und *g* und der Lateralvene *vl*.
Fig. 10. Abbildung des Rekonstruktionsmodelles von der ventralen Seite.
Fig. 11. Abbildung des Rekonstruktionsmodelles von der dorsalen Seite.
Die Zeichenerklärung für beide Figuren siehe oben.

Besprechung.

S. Weissenberg, Das Wachstum des Menschen nach Alter, Geschlecht und Rasse (Studien und Forschungen zur Menschen- und Völkerkunde VIII). Strecker & Schröder, Stuttgart 1911.

Der Autor hat seine Untersuchungen an einer großen Zahl von russischen Juden, also einem recht einheitlichen Material, angestellt. In einer kurzen Literaturbesprechung wendet er sich mit Recht gegen das Suchen nach einem in bestimmten Verhältnissen begründeten Modulus für die Körperproportionen des Menschen oder das Messen nach Kopfhöhen, weil dadurch die feinen Unterschiede verwischt würden. Auf die genaue Altersbestimmung legt der Autor besonderen Wert. Leider hat er sich einer Meßtechnik bedient, die von der gebräuchlichen nicht zu ihrem Vorteil abweicht; namentlich ist die Anwendung des Bandmaßes für die Extremitäten unzweckmäßig, weil durch die Entwicklung von Muskulatur und Fett zu sehr beeinflußt. Dagegen muß seiner Forderung, projektivische Messungen nach Möglichkeit zu vermeiden, vollkommen beigepflichtet werden (auch Martin mißt die obere Extremität neuerdings direkt, und die Projektion an der unteren ist unmerklich). Unzweckmäßig erscheint die Gegenüberstellung der Armlänge einschließlich der Hand mit der Beinlänge vom Trochanter major bis zum Boden, da hierbei morphologisch ungleichwertige Abschnitte verglichen werden. Ebenso ist es aus Gründen, die ich im letzten Bande dieser Zeitschrift auseinandersetze, nicht rätlich, die Körpergröße als Vergleichsmaß bei Berechnung der relativen Maße zu verwenden, da sie keine morphologische Einheit darstellt. Mit Messungen am Skelet ist ein Vergleich infolge der angewendeten Meßtechnik nicht durchführbar.

Beim Fetus konstatiert der Autor die bekannte ständige Zunahme der Extremitäten gegenüber dem Rumpf und die des Beines gegenüber dem Arm. Auch beim Neugeborenen bestehen noch ähnliche Verhältnisse (daß die Proportionen denen des Erwachsenen »entgegengesetzt« seien, weil der Rumpf länger als die Extremitäten und der Arm länger als das Bein, ist ungeschickt ausgedrückt). Ein Geschlechtsunterschied läßt sich zu dieser Zeit nicht feststellen.

Beim Erwachsenen tritt die Geschlechtsdifferenz sowohl in den absoluten, wie in den relativen (in Promill der Körpergröße ausgedrückten) Maßen hervor, besonders die relativ größere Rumpflänge und geringere Extremitätenlänge der Frau, sowie ihre größere Hüftbreite. Die Körpergröße der Frau ist um 7% geringer.

Weiterhin werden dann die Körpergröße, die Sitzhöhe, die Rumpflänge, Kopfhalslänge, die Länge der Extremitäten und ihrer Abschnitte in ihrer absoluten Zunahme geschildert, ebenso die Becken- und Kopfmaße, dann der Brustumfang, das Körpergewicht, Hub- und Druckkraft. Die genannten Maße werden auch in ihrem Verhältnis zur Körpergröße und in ihrem gegenseitigen Verhalten verfolgt.

Aus seinen Ergebnissen schließt Weissenberg, daß der Körper als Ganzes sowohl, wie seine einzelnen Teile Perioden gesteigerten und solchen verminderten Wachstums unterliegt, wobei die einzelnen Teile eine gewisse Selbständigkeit besitzen. Im allgemeinen charakterisiert er den Entwicklungsgang folgendermaßen: »Der Kopf wächst am schwächsten, das Bein am stärksten. Die Extremitäten wachsen intensiver als der Rumpf, das Bein intensiver als der Arm. Die Breitenmaße bleiben im Verhältnis zu den Längenmaßen zurück, indem der Körper das Bestreben offenbart, mehr in die Länge, als in die Breite zu wachsen«. Ein weiterer Abschnitt behandelt das Alter, in welchem die einzelnen Körperteile ihre definitive Größe erreichen.

Die sexuellen Differenzen der Proportionen rechnet der Autor mit Recht unter die sekundären Geschlechtsmerkmale. Er kommt zu dem Schluß: »Die dem Weib eigentümliche Körpergliederung ist weder eine Folge ihres kleineren Wuchses, noch eine solche ihres Stehenbleibens auf kindlicher Stufe, sondern ein Produkt ihres besonderen Entwicklungsganges.«

Weiterhin werden die Einwirkungen äußerer Faktoren, insbesondere der Ernährung, sowie der Einfluß der Pubertät besprochen. Die Rasse hat wohl Einfluß auf die definitive Körpergröße, aber die von verschiedenen Autoren festgestellten Wachstumsgesetze gelten für die ganze Menschheit. Eine Besprechung des Zwerg- und Riesenwuchses bietet kaum etwas Neues gegenüber dem bereits Bekannten.

Die Behauptung Weissenbergs, die Körperproportionen des Neugeborenen seien nicht phylogenetisch zu deuten, muß entschieden zurückgewiesen werden; wenn er das daraus schließt, daß die Proportionen des Neugeborenen mit denen eines erwachsenen Anthropomorphen nicht identisch sind, so ist das ein durchaus ungerechtfertigter Schluß.

Das letzte Kapitel enthält Versuche, gesetzmäßige Zusammenhänge zwischen intrauterinem und extrauterinem Wachstum, sowie zwischen Eintritt der Reife und Wachstum zu formulieren, wobei auch die Wirkung der inneren Sekretion von Schilddrüse und Thymus berührt wird. Die Ergebnisse sind durch zahlreiche graphische Darstellungen erläutert.

Im ganzen ist das Buch wirklich willkommen zu heißen und wird nicht nur dem Anthropologen, sondern auch dem Arzt und dem Erzieher von Nutzen sein. Um so mehr ist zu bedauern, daß der Autor sich nicht den sonst üblichen Methoden des Messens angeschlossen hat.

Mollison, Dresden.

Berichtigung.

Im Aufsatze »Der Bau der Soriciden und ihre Beziehungen zu anderen Säugetieren« von Dr. Augusta Ärnbäck-Christie-Linde, 2. Heft des 44. Bandes dieser Zeitschrift lies:

Auf Seite 271, 5. Zeile von unten
statt Didelphyiden Didelphia.

Auf Seite 252, 254, 275, 281 und 283
statt Tafel I Tafel VI.

Die Entwicklung des Schädelskeletes von Vipera aspis.

Von

Bernhard Peyer.

Mit 22 Figuren im Text und Tafel XIV—XVI.

Von jeher hat der Schädel der Schlangen durch zahlreiche Eigentümlichkeiten in seinem Bau das Interesse der Anatomen und Zoologen auf sich gezogen. Ich erinnere nur an die Lage des Kiefergelenkes hinter dem eigentlichen Schädel, an das Fehlen eines Trommelfelles, die Einfachheit des Zungenbeinapparates usw. Es ist auch der Schlangenschädel gewesen, von dem der Begriff der Trabeculae baseos cranii hergenommen wurde, welche Bezeichnung in der Folge für den Wirbeltierschädel überhaupt verwandt wurde (Rathke 1839). Wenn aber W. K. Parker (1878, p. 411) von einem »ophidian standard« der Schädelentwicklung spricht und gerade im Schlangenschädel einen Schlüssel zum Verständnis höherer Formen und zum Vergleich mit den Ichthyopsiden erblickte, so war das jedenfalls ein Mißgriff. Ohne Zweifel sind ja die Schlangen nach ihrer gesamten Organisation weitgehend nach einer Richtung hin differenziert im Sinne ihrer Lebensweise. Dieser Umstand darf auch bei der Betrachtung des gewiß in manchen Punkten außerordentlich einfach gebauten Schädels nicht außer acht gelassen werden. Vielmehr muß es das Bestreben des Untersuchers sein, diese einseitigen Formen an solche Typen anzuschließen, welche aus vergleichend-anatomischen Gründen und nach ihrer paläontologischen Vorgeschichte wirklich als allgemein gelten können. Auf welche Grundform nun der hochspezialisierte Schlangenschädel am ehesten zurückzuführen ist, welche Züge in seiner ontogenetischen Entwicklung einer solchen Rückbeziehung das Wort reden, welche

Regionen des Schädels am stärksten verändert wurden, davon wird später die Rede sein. Fossile Schlangen sind nur in äußerst dürftigen Resten aus verhältnismäßig jungen Schichten bekannt. So sind wir für die Kenntnis vom Aufbau des Schädels bei dieser Ordnung neben der vergleichenden Betrachtung der erwachsenen Formen vornehmlich auf die Entwicklungsgeschichte angewiesen.

Ich bin meinem verehrten Lehrer, Prof. A. Lang, sowie Herrn Prof. E. Gaupp in Freiburg, zu großem Dank verpflichtet, daß sie mir die Bearbeitung des vorliegenden Themas, die Entwicklung des Schlangenschädels, zur Aufgabe machten; denn diese Frage ist nach den großen älteren Arbeiten von Rathke (1839) und Parker (1878) nie mehr im Zusammenhang untersucht worden, obwohl sich die gesamte Schädelmorphologie seither beträchtlich weiter entwickelt hat, und auch die technischen Hilfsmittel viel bessere geworden sind.

Es wäre vielleicht wünschenswert gewesen, anstatt *Vipera aspis Tropidonotus natrix* zu untersuchen und eine Anzahl zweifelhafter Angaben der älteren Literatur nachzuprüfen. Es war dies auch ursprünglich meine Absicht und Aufgabe; allein es gelang mir zuerst, ein schönes Material von Embryonen der Juraviper zusammenzubringen, bevor ich, trotz großer Anstrengungen, Natternembryonen vom richtigen Alter erhalten konnte. Als ich dann nachträglich doch eine recht große Zahl von Embryonen der Ringelnatter[1] zu konservieren Gelegenheit hatte, blieb ich doch bei der schon begonnenen Bearbeitung der *Vipera aspis* L., zumal da es einen gewissen Reiz hat, eine in ihrer Entwicklung überhaupt noch nicht eingehend untersuchte Form zu studieren.

Es mag in dem nicht immer leicht zu beschaffenden Material begründet liegen, daß entwicklungsgeschichtliche Arbeiten über Schlangen nicht häufig sind. In erster Linie ist da die klassische Arbeit von Heinrich Rathke (1839) zu nennen: Die Entwicklungsgeschichte der Natter (*Coluber natrix*). In diesem Werke sind die Verhältnisse, soweit sich vor einer eingehenden Nachprüfung beurteilen läßt, schon sehr zuverlässig und in ausgezeichneter Weise beschrieben. Rathkes Darstellung ist nur in denjenigen Punkten nicht mehr zutreffend, wo die ausschließlich makroskopische Arbeits-

[1] Ich ließ die Eier in feuchtem Sägemehl in einem geräumigen Thermostaten bei 28° C sich weiter entwickeln und entnahm dem Apparat sukzessive die verschiedenen Stadien. Bei diesem Verfahren gingen von zahlreichen Eiern nur außerordentlich wenige zugrunde. Hingegen gelang mir die Überwinterung der ausgeschlüpften Tiere nicht.

weise ihm über den histologischen Charakter mancher Teile nicht genügenden Aufschluß liefern konnte. Die nächste größere Arbeit ist diejenige von PARKER (1878): On the structure and development of the skull in the common snake. PARKER gebührt das Verdienst, daß er mit zahlreichen guten Abbildungen eine Reihe von Tatsachen erläutert hat. Seine Bilder fanden denn auch bei zahlreichen anderen Autoren Aufnahme, da sie neben den Tafeln des RATHKEschen Werkes lange beinahe die einzigen bildlichen Darstellungen der Entwicklung eines Ophidiers repräsentierten. Dagegen ist die Beschreibung und Namengebung bei PARKER nicht immer zweckmäßig, da sie nicht streng nach einheitlichen Gesichtspunkten erfolgte und stark von Vorstellungen über den Bau des Schädels beherrscht wurde, die sich als unhaltbar erwiesen haben.

Der Schlangenschädel gehört nicht zu denjenigen Objekten, auf deren Untersuchung allgemeinere Theorien sich gründeten oder die, durch zahlreiche Arbeiten zum Gegenstand großer Kontroversen gemacht, so nach allen Seiten hin beleuchtet wurden. Aber die jeweiligen allgemeinen Fortschritte machten sich naturgemäß auch in der speziellen Frage nach dem Aufbau des Ophidiercraniums geltend, und so mag es nicht unangebracht sein, hier in kurzem Abriß auch einige Arbeiten zu nennen, die für die Entwicklung der Lehre vom Schädelbau überhaupt bedeutsam waren.

Die GOETHE-OKENsche Wirbeltheorie des Schädels hat, obwohl RATHKE ein Anhänger dieser Anschauungen war, seine Darstellung des Natternschädels nicht beeinflußt, indem er unbefangen und mit gleichmäßigem Interesse die tatsächlichen Verhältnisse beschrieb. L. JACOBSON führte (1842) den Begriff Primordialcranium in die Wissenschaft ein. Die Unterscheidung von Deck- und Ersatzknochen geht hauptsächlich auf eine Arbeit von KÖLLIKER (1849) zurück. HUXLEYS berühmte Abrechnung mit der Wirbeltheorie des Schädels (1858) sowie der lebhafte Streit um die Homologie der Gehörknöchelchen seit den sechziger Jahren mögen ebenfalls erwähnt werden. In der Morphologie des Schädels von PARKER und BETTANY ist der Schädel von *Tropidonotus natrix* eingehend behandelt. 1878 folgt die schon besprochene Arbeit von W. K. PARKER, On the structure and development of the skull in the common snake. Durch GEGENBAUR (1871, 1872) wurde die Frage der metameren Natur des Schädels zur Frage nach der Metamerie des Kopfes überhaupt. In diesem Zusammenhang müssen auch die Arbeiten von STÖHR (1879, 1881, 1882), FRORIEP (1882), FÜRBRINGER (1897) und anderen genannt

werden, obwohl die Beziehungen zu meinem Thema nicht unmittelbare sind. 1878 beschrieb Hasse monographisch das Gehörorgan der Ringelnatter. In der bekannten Arbeit von Born (1883) über die Nasenhöhlen und den Tränennasengang der amnioten Wirbeltiere werden *Tropidonotus natrix* und *Pelias berus* behandelt. C. K. Hoffmann gab in Bronns Klassen und Ordnungen des Tierreiches (1886) eine zusammenfassende Darstellung alles dessen, was bis dahin über die Entwicklung der Schlangen bekannt war. Die jüngste Periode in der Geschichte der Schädelmorphologie ist an einen technischen Fortschritt geknüpft, an die allgemeine Anwendung des His-Bornschen Plattenmodellierverfahrens. Für den Vergleich kam in erster Linie in Betracht das Gauppsche Modell des Primordialcraniums von *Lacerta agilis* (1900), sodann *Hatteria* (Schauinsland 1900) und *Emys* (Kunkel 1911).

Bei der vorliegenden Untersuchung habe ich mich hauptsächlich auf die zahlreichen Arbeiten von E. Gaupp gestützt. Insbesondere nenne ich: Das Primordialcranium von *Lacerta agilis* (1900), Die Metamerie des Schädels (1898), Ontogenese und Phylogenese des schallleitenden Apparates bei den Wirbeltieren (1899), das Kapitel: »Die Entwicklung des Kopfskelettes« im Hertwigschen Handbuche (1906), Zur Entwicklungsgeschichte und vergleichenden Morphologie des Schädels von *Echidna aculeata* var. *typica* (1908), Die Ala temporalis des Säugerschädels und die Regio orbitalis einiger anderer Wirbeltierschädel (1902). In der letztgenannten Arbeit ist die Orbitotemporalregion der Schlangen speziell berücksichtigt, wie auch in der neuesten Arbeit von Gaupp, Beiträge zur Kenntnis des Unterkiefers der Wirbeltiere (1911), *Python* und *Tropidonotus* behandelt werden. Es steht mir nicht zu, mich über die große Bedeutung der genannten Arbeiten, über die darin enthaltenen Gesichtspunkte, über die durch diese Untersuchungen begründete rationelle Nomenklatur des Primordialcraniums hier zu äußern. Dagegen möchte ich an dieser Stelle Herrn Professor Gaupp meinen tiefen Dank aussprechen für die mannigfache Hilfe, die er durch Rat und Tat in so wohlwollender Weise mir zuteil werden ließ.

Ebenso möchte ich meinem verehrten Lehrer Herrn Professor Hescheler meinen Dank abstatten für seinen schätzbaren Rat und zahlreiche Literaturnachweise, mit denen er meine Arbeit freundlichst unterstützte, und schließlich meinem Freunde C. Ad. Schück, der bei der monatelangen und nicht immer kurzweiligen technischen Arbeit des Modellierens mir getreulich Hilfe leistete.

Das Material zu der vorliegenden Arbeit lieferten eine große Anzahl von Embryonen der *Vipera aspis* L. Ich erhielt die trächtigen Exemplare — *Vipera* ist bekanntlich ovovivipar — namentlich aus dem Schweizer Jura zugesandt, chloroformierte sie und entnahm ihnen die Eier. Die von Ballowitz (1901) bei der Kreuzotter angewandte Decapitation nach vorhergegangener Narkose erwies sich hier nicht als notwendig. Gleichzeitig sammelte ich während zweier Sommer ein umfangreiches Material von Embryonen der Ringelnatter, zu dessen Bearbeitung ich später zu gelangen hoffe.

Als Fixierungsflüssigkeit verwandte ich in erster Linie Sublimat-Eisessig, gelegentlich Zenkersche Flüssigkeit. Zum Einbetten benützte ich fast ausschließlich Paraffin. Celloidin kombiniert mit Paraffin ergab namentlich bei größerer Schnittdicke schöne Resultate. Von den Färbeverfahren fand ich die Dreifachfärbung: Boraxkarmin-Bleu de Lyon-Bismarckbraun am zweckmäßigsten. (Stückfärbung in Boraxkarmin, Schnittfärbung in $^1/_2\,\%$iger alkoholischer Lösung von Bleu de Lyon und hernach in alkoholischer, nach Weigerts Vorschrift hergestellter Lösung von Bismarckbraun[1].) Hie und da wird nach der Braunfärbung eine nochmalige Blaufärbung notwendig. Die Färbedauer muß für jeden Fall kontrolliert werden, da sie sich nach dem Alter des Embryos, der Schnittdicke und dem Alter der verwendeten Farblösung richtet. Bei älteren Stadien kann die Blaufärbung leicht zu intensiv werden. Die Methode ist namentlich auch für das Studium der Nerven günstig.

Nach dem Bornschen Plattenmodellierverfahren (Peter 1906) fertigte ich zwei Modelle des Primordialcraniums von *Vipera aspis* auf einem jüngeren und einem älteren Stadium an. Beim jüngeren Stadium wurden die wenigen vorhandenen Deckknochen beidseitig modelliert; beim älteren gelangten sie, wie üblich, nur auf der rechten Seite zur Darstellung. Die Schnittdicke betrug beim ersten Modell 10 μ und jeder zweite Schnitt wurde gezeichnet bei 50facher Vergrößerung, woraus eine Plattendicke von 1 mm resultierte. Beim älteren Stadium betrug die Schnittdicke 20 μ. Im vorderen Teile des Modelles wurde jeder Schnitt gezeichnet, weiter hinten nur jeder zweite Schnitt, natürlich unter entsprechender Änderung in der Dicke der Wachsplatten Die Modelliermasse bestand zu gleichen Teilen aus Bienenwachs und Paraffin vom Schmelzpunkt 42°. Das erste Modell umfaßt 229 Schnitte von 10 μ, das

[1] Schoebel 1909.

zweite 719 Schnitte von 20 μ[1]. Der Direktor des anatomischen Institutes in Zürich, Prof. G. Ruge, gestattete mir freundlichst, das gesamte zum Modellieren notwendige Instrumentarium, namentlich den vorzüglichen Zeissschen Projektionsapparat zu benutzen, wofür ich ihm ergebenst den besten Dank aussprechen möchte. Herr Professor Felix unterstützte mich mit seiner reichen Erfahrung in der Praxis des Modellierens in der liebenswürdigsten Weise; auch ihn möchte ich an dieser Stelle meines aufrichtigen Dankes versichern.

Neben dem Studium der Schnittserien brachte ich auch die Färbung des Knorpels in toto durch Methylgrün, Methylenblau, Bismarckbraun, nach verschiedenen Vorschriften[2] unter nachfolgender Aufhellung des Präparates zur Anwendung. Ich erhielt damit namentlich gute Bilder vom Meckelschen Knorpel und vom Hyoid, während die tiefer liegenden Teile nicht mit der wünschenswerten Genauigkeit zu erkennen waren.

Von Maßen berücksichtigte ich die Gesamtlänge des Embryos sowie die Entfernung von der Nasenspitze zum höchsten Punkte der Scheitelbeuge. Zum Erkennen des Alters eines Schlangenembryos innerhalb gewisser Grenzen ist die relative Länge des Unterkiefers meines Erachtens ebenfalls gut zu gebrauchen.

Beschreibung des I. Modelles.

Cranium eines Embryos von Vipera aspis L. von 70 mm Gesamtlänge.

A. Das Chondrocranium.

1. Basalplatte und Chorda dorsalis.

Der hintere Schädelabschnitt, dessen Grundlage die Basalplatte bildet, nimmt bei *Vipera* einen größeren Teil der Gesamtschädellänge ein, als dies bei *Lacerta* der Fall ist. Die Basalplatte (Taf. XIV, Fig. 1) läßt sich gegenüber den umgebenden Teilen in genau derselben Weise abgrenzen, wie es Gaupp (1900, S. 411) für die Eidechse beschrieben hat. Es bilden also ebenfalls die Crista sellaris eine vordere quere Begrenzung, und eine hintere, quer verlaufende Linie die Grenze gegen die Wirbel. Die Grenze gegen die seitliche Occipitalregion verläuft schräg von hinten innen nach vorn außen an der Basis des Occipitalpfeilers, diejenige gegen die Ohrkapsel seitlich in sagittaler Richtung. Einzig der seitliche vordere freie

[1] Davon entfallen eine große Anzahl auf das weit caudalwärts reichende Hyoid.

[2] Lundvall (1904, 1905); Bakay (1902); van Wijhe (1902).

Rand der Basalplatte fügt sich nicht jenem Achteck ein, das bei *Lacerta* die Grundform des Gebildes darstellt. Vorn hängt die Basalplatte mit der Ohrkapsel zusammen (Taf. XIV, Fig. 3). Hinten wird sie von ihr durch den einen Schenkel der Fissura metotica getrennt (Taf. XIV, Fig. 2). Die Basalplatte grenzt also nur vorn an die Trabekel, seitlich eine Strecke weit an die Ohrkapsel und weiter an die Occipitalpfeiler. Im übrigen ist ihr Rand völlig frei. Sie wird durchsetzt von einer großen, analog wie bei *Lacerta* gelagerten Fenestra basicranialis posterior (Taf. XIV, Fig. 1 u. 2), welche eine bloße Lücke in der Verknorpelung darstellt und weder Nerven

Fig. 1.

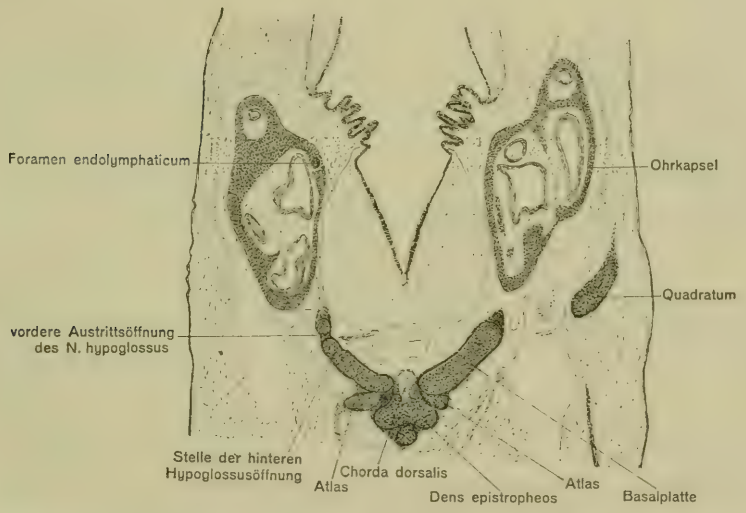

Schnitt durch die Occipital- und Oticalregion. Embr. 74a. 6, 2, 3. I. Modell. Vergrößerung 25 : 1.

noch Gefäßen Durchlaß gewährt. Der N. abducens durchsetzt die Basalplatte in ihrem vorderen seitlichen Teile in schräger Richtung[1]. Die Crista sellaris ist eher breiter als bei *Lacerta*. Die Basalplatte ist durchaus einheitlich. Obwohl sie zwei Regionen des Schädels durchzieht, weist sie keinerlei Trennung auf. Die Brücke von der Basalplatte zur Ohrkapsel wird durch das Facialisloch in eine breite Commissura basicapsularis posterior und eine sehr schmale Commissura basicapsularis anterior getrennt.

[1] Der Kanal des Nerven ist so fein, daß er erst beim Modellieren übersehen wurde, bis mich Herr Prof. Gaupp darauf aufmerksam machte.

Die Chorda dorsalis (Taf. XIV, Fig. 1) tritt aus dem Zahn des Epistropheus auf die Dorsalfläche der Basalplatte (Textfig. 1), welche streckenweise eine Delle zu ihrer Aufnahme aufweist. Obwohl das modellierte Stadium ein erheblich jüngeres ist, als dasjenige des von Gaupp beschriebenen *Lacerta*-Embryos, so reicht doch die Chorda dorsalis bei weitem nicht mehr bis zum Hinterrand der Crista sellaris, sondern hört schon ein gutes Teil vor dem Hinterrand der Fenestra basicranialis posterior auf. Es wird jedoch in einem späteren Abschnitte gezeigt werden, daß auf noch früheren Stadien das Verhalten der Chorda durchaus das bei Reptilien-Embryonen typische ist, d. h. daß sie beinahe bis zur Hypophysis reicht (vgl. Textfig. 15).

2. Occipitalregion.

An der Occipitalregion des knorpligen Primordialcraniums lassen sich ein basaler, zwei seitliche und ein oberer Teil unterscheiden. Davon entspricht der basale dem hinteren Teile der Basalplatte und wurde dort beschrieben. Da, wo er jederseits in die seitliche Partie, den Occipitalpfeiler übergeht, finden sich nahe beisammen 2 Hypoglossuslöcher (Taf. XIV, Fig. 3). Oben gehen die Occipitalpfeiler, indem sie medianwärts umbiegen und miteinander und mit der die höchsten Stellen beider Ohrkapseln verbindenden Knorpelbrücke sich vereinigen, in das Tectum posterius (Taf. XIV, Fig. 1, 2, 3) über. Dabei nehmen sie oben auch an sagittaler Ausdehnung zu, während ihre Dicke abnimmt. Nach vorn trennt sie die schon erwähnte Fissura metotica von der Ohrkapsel. Die Fissur reicht sehr weit nach oben. In ihrer Fortsetzung nach oben deutet eine Furche noch eine Strecke weit die Trennung von Tectum posterius und Ohrkapsel an (Taf. XIV, Fig. 3). Die Occipitalregion hat an der Bildung des Tectum posterius durchaus den Hauptanteil. Die dorsomedial vereinigten Gehörkapseln tragen nur wenig dazu bei. Die Fissura metotica ist in durchaus typischer Weise vorhanden (vgl. Gaupp 1900, S. 444)[1].

3. Labyrinthregion.

Bei der Betrachtung der Seitenansicht des Modelles macht sich fühlbar, daß das Cranium in schwachem Maße die Scheitelbeuge des

[1] Es mag noch bemerkt werden, daß auf dem modellierten Stadium die Pila occipitalis schon aus fertigem Knorpelgewebe besteht, während im Gebiet der Ohrkapsel sich noch große Strecken von Vorknorpel und Zellknorpel finden.

aufliegenden Gehirnes ebenfalls mitmacht, und daß so der chordale Schädelabschnitt gegen den prächordalen abgebogen ist. So kommt es, daß die nachmals höchste Stelle der Gehörkapsel, die Gegend des Sinus superior, nach hinten schaut, während die künftig vorderste Partie am Übergang des vorderen Bogenganges in seine Ampulle, die Cupula anterior, die höchste Lage einnimmt (Taf. XIV, Fig. 3).

Die Grenzen der Gehörkapsel sind schon durch die bisher beschriebenen Schädelteile gegeben. Nach hinten durch die Fissura metotica jederseits von den Occipitalpfeilern getrennt, verbindet sie sich dorso-medial mit denselben zum Tectum posterius. Von der Basalplatte trennt dieselbe Fissur, indem sie rechtwinklig umbiegt, die Ohrkapsel im hinteren Teile. Im vorderen Teile stellt die breite basicapsulare Commissur, durch das Foramen für den N. facialis in eine schmale vordere und eine größere hintere Brücke geteilt, die Verbindung her (Taf. XIV, Fig. 1). Nach vorn umgibt die Ohrkapsel gemeinsam mit dem vorderen Seitenteil der Basalplatte von hinten die weite Incisura prootica (zur Aufnahme des Ganglions des 2. und 3. Trigeminusastes bestimmt). Im übrigen ist der vordere und obere Rand der Ohrkapsel völlig frei.

Es ist nicht wohl möglich, ohne Zwang die Gesamtform der Ohrkapsel mit irgendeinem geometrischen Körper zu vergleichen. Immerhin lassen sich eine mediale, eine laterale und schließlich eine kleine vordere Fläche unterscheiden.

Das äußere Relief ist erst schwach ausgeprägt. Wie schon Rathke bemerkt, sind ja die Bogengänge auf frühen Stadien auch relativ kleiner. Jedoch lassen sich an der lateralen Wand die drei Bogengänge mit ihren Ampullen durch ihnen entsprechende Prominenzen erkennen. Also finden wir eine Prominentia semicircularis anterior, Prom. ampullae anterioris, Prom. semicircularis lateralis, Prom. ampullaris lateralis, Prom. semicircularis und ampullaris posterior. An der medialen Wand tritt die Prominentia utricularis am stärksten hervor. Auch die Prom. semicircularis anterior und posterior sind erkennbar.

Es finden sich folgende Öffnungen im Gebiete der Ohrkapsel:

ein großes noch einheitliches Foramen acusticum, das einen Teil der medialen Wand einnimmt und durch dessen vordere Partie der vordere, durch dessen hintere Partie der hintere Acusticusast in den Labyrinthraum tritt (Taf. XIV, Fig. 1);

etwas vor dem Sinus superior das Foramen endolymphaticum

für den Ductus endolymphaticus (Aquaeductus vestibuli). (Taf. XIV, Fig. 1.) Dem Vorderrande des Tectum posterius liegt jederseits ein großer Saccus endolymphaticus an.

An der lateralen Wand wird die große Fenestra vestibuli durch die Fußplatte der Columella verschlossen (Taf. XIV, Fig. 3). Während auf älteren Stadien diese Fußplatte zum großen Teil einem ausgedehnten perilymphatischen Raume anliegt, ist sie auf dem jungen modellierten Stadium den häutigen Teilen des Labyrinthes, speziell dem Sacculus und der Lagena, viel näher. Ein Ductus perilymphaticus oder andere perilymphatische Räume bestehen noch nicht. Der Raum zwischen den häutigen Bestandteilen und dem Knorpel ist mehr oder weniger gleichmäßig von embryonalem Bindegewebe erfüllt (Textfig. 1).

Auch hier führt eine Fenestra rotunda sive cochleae aus dem die Lagena beherbergenden Teile der Gehörkapsel in den Recessus scalae tympani, an dem sich eine Apertura medialis gegen den Schädelraum und eine nach außen führende Apertura lateralis unterscheiden lassen. Durch die den Raum der Schnecke medial begrenzende Knorpelwand und von da nach außen tritt ein Nerv, den ich vorläufig nicht mit Sicherheit bestimmen konnte.

Des Foramen faciale, das hinter der Incisura prootica liegt, wurde schon Erwähnung getan (Taf. XIV, Fig. 1, 3).

Durch die Fissura metotica treten der Glossopharyngeus, der Vagus-Accessorius und eine Vene.

Der Binnenraum der Ohrkapsel ist insofern sehr einfach gestaltet, als erst der vordere Bogengang durch eine knorplige Wand, ein Septum semicirculare anterius, in seinem dem Sinus superior benachbarten Teile von dem im übrigen noch einheitlichen Raume abgetrennt ist. Eine nach einem Schnitt der modellierten Serie gezeichnete Abbildung soll die Lagerung der Teile im einzelnen erläutern (Textfig. 1).

Zu bemerken ist noch, daß die Verknorpelung der Gehörkapsel überhaupt auf dem modellierten Stadium noch recht wenig weit gediehen ist. Im Gebiete des vorderen Bogenganges befindet sich ganz vorn eine Stelle, wo direkt eine Lücke in der Wandung existiert. Diese Lücke wurde am Modell aus technischen Gründen nicht dargestellt. Ich glaubte sie vernachlässigen zu dürfen, da sie auf wenig älteren Stadien nicht mehr besteht.

4. Columella auris.

Die Columella auris ist auf dem dargestellten Stadium ein leicht geschwungener, nach außen sich verjüngender, einheitlicher Knorpel (Taf. XIV, Fig. 2 und 3). Eine runde Fußplatte ist, allerdings nicht so scharf wie später, vom Stiel abgesetzt. Sie verschließt die Fenestra vestibuli. Das distale Ende ist der Mitte des Quadratums bis zur Berührung genähert. Der Knorpel ist wie gesagt einheitlich. Ein selbständiges weiteres Knorpelstück in der Nachbarschaft des Quadratums tritt erst auf späteren Stadien auf. Das dem Quadratum anlagernde Ende der Columella ist außerordentlich einfach gestaltet. Es ist, da kein Trommelfell vorhanden ist, naturgemäß auch nicht zu einem besonderen Insertionsteil ausgebildet (Textfig. 7). Daß die Columella mitsamt dem Quadratum eine beträchtliche Drehung durchmachen muß, um aus der auf dem dargestellten Stadium eingenommenen zur definitiven Lage zu gelangen, ist aus einem Vergleich der beiden modellierten Stadien ohne weiteres ersichtlich.

5. Orbito-temporal-Region.

Was das knorplige Primordialcranium dieser Region vornehmlich charakterisiert, ist seine große Einfachheit. In seiner ganzen Ausdehnung von der Crista sellaris und dem seitlichen Vorderrand der Basalplatte bis zum Hinterrand der Ethmoidalregion besteht das gesamte neurocraniale Skelet lediglich aus den Trabeculae baseos cranii, den seitlichen Schädelbalken (Taf. XIV, Fig. 1, 2, 3). Vom lateralen Rande der Crista sellaris und von den Seitenteilen des Vorderrandes der Basalplatte abgehend, umgeben die Trabekel in sanftem, nach außen konvexen Bogen die Fenestra basicranialis anterior s. fenestra hypophyseos, welche der Hypophysis und den inneren Carotiden Durchlaß gewährt (Taf. XIV, Fig. 1 und 2). Die Form der Fenestra ist ungefähr die eines Dreiecks mit nach vorn gerichteter Spitze. Je im hinteren seitlichen Winkel befinden sich, zwischen Crista sellaris und Trabekel scharf ausgeprägt, die Ausbuchtungen für den Eintritt der jederseitigen A. carotis interna (Taf. XIV, Fig. 1 und 2). Vor der Fenestra treten die Trabekel bis zur Berührung zusammen, ohne jedoch zu verschmelzen. Im weiteren Verlauf nach vorn weichen sie wieder etwas auseinander, um sich beim Eintritt in die Ethmoidalregion zur Bildung des Septum nasi zu vereinigen. Zur Bildung eines Septum interorbitale kommt

es nicht. Obwohl der Schädel von ausgesprochen tropibasischem Charakter ist, kommen sich die Augen doch medianwärts nicht so nahe, wie etwa bei *Lacerta*. Die Trabekel sind auf der ganzen Länge ihres Verlaufes etwa von gleicher Stärke und von rundlichem Querschnitt. (Textfig. 2.)

Von der gesamten Seitenwand der Orbitotemporalregion, wie

Fig. 2.

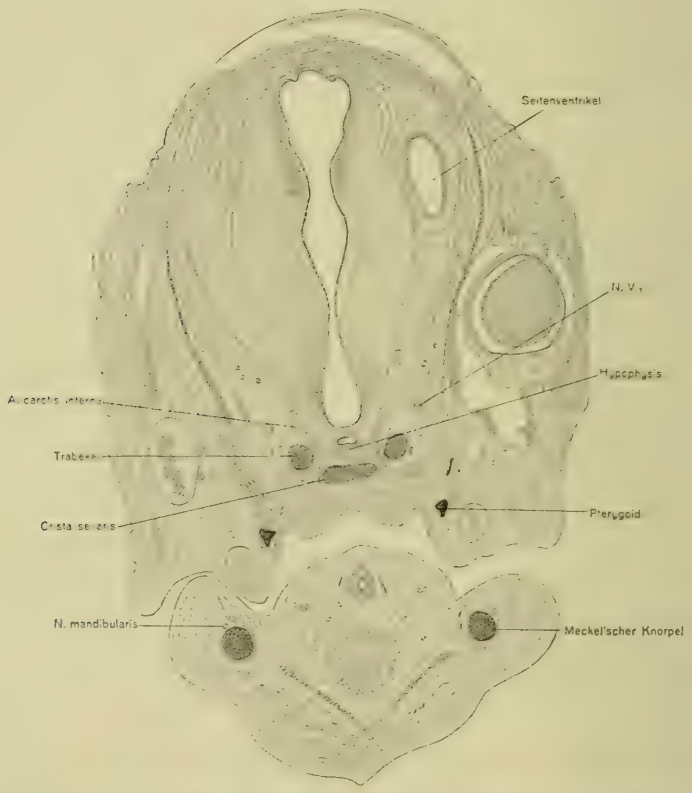

Schnitt durch die Hypophysis. Embr. 74a. 12, 2, 2. I. Modell. Vergrößerung 25 : 1.

sie bei Selachiern in mächtiger Ausbildung besteht, noch bei Amphibien gut entwickelt ist und bei zahlreichen Reptilien durch mehr oder weniger leichtes Spangenwerk in ihrem ursprünglichen Bestande noch umrissen wird, existiert rein gar nichts mehr. Es wird im allgemeinen Teile zu zeigen sein, daß wir, wenn schon im Verlauf der Ontogenese nichts Derartiges angedeutet ist, dennoch zum Verständnis dieses Befundes gewaltige Reduction einer früher vor-

handenen knorpligen Seitenwand der Orbitotemporalregion aus anderen Gründen postulieren müssen.

Parker beschreibt für *Tropidonotus* (1878 p. 410) ein etwa in der Mitte der Orbitotemporalregion gelegenes, diskretes Knorpelstück, »das dem Hinterrande des absteigenden Teiles des Frontale ansitzt«. Der Knorpel wird Pl. 31, Fig. 1 abgebildet und als Orbitosphenoid bezeichnet. Ein solcher Knorpel besteht bei *Vipera* nicht. Falls er wirklich bei *Tropidonotus* existiert, so würde sich diese Form vor *Vipera* auszeichnen durch den Besitz eines kleines Restes einer ehemaligen knorpligen Seitenwand der Orbitotemporalregion. Ich halte indessen die Angabe von Parker durchaus nicht für sicher und möchte sie bei nächster Gelegenheit nachprüfen. Auf jeden Fall sollte auch die Abbildung bei Rathke, Tab. VII, Fig. 17, was den »vorderen Keilbeinflügel« anbetrifft, dabei revidiert werden, da sie von der Parkerschen Darstellung abweicht.

6. Ethmoidalregion.

Aus der Vereinigung der Trabekel geht vorn das Septum nasi hervor. Seine untere Kante ist gegen die Achse der Trabekel stark abgebogen. Es reicht nach vorn bis zu der Stelle der Anlage des unpaaren Praemaxillare. Das Septum ist auf diesem Stadium die stärkste Partie des Ethmoidalskeletes und auch in der Verknorpelung am weitesten gediehen. Von hinten her nimmt es an Höhe zu bis zu der Stelle, wo die Hinterränder der Nasenkapsel-Kuppeln (Cartilagines cupulares) in das Septum übergehen. Von da senkt es sich bis zu der schon erwähnten Stelle der Anlagerung des Praemaxillare, indem die Spalte zwischen den Cartilagines cupulares immer tiefer wird. Die beiden Kuppeln setzen sich vor dem Septum noch eine Strecke weit völlig voneinander getrennt nach vorn fort.

Dach- und Bodenteil besitzt das Ethmoidalskelet auf diesem Stadium eigentlich nur in seiner vordersten Partie, wo diese Bildungen durch die Cartilagines cupulares repräsentiert werden. (Taf. XIV, Fig. 1 und 2.) Weiter nach hinten besteht, abgesehen davon, daß die Seitenwand an einer Stelle oben etwas medianwärts greift, überhaupt kein Dach, und der ganze Boden der Nasenkapsel wird durch die kleine Schale unter dem Organon vomeronasale (Jacobsonii) dargestellt. Eine Seitenwand der Nasenkapsel ist kräftiger entwickelt (Taf. XIV, Fig. 1 und 2.) Sie ist in der Richtung von außen unten nach innen oben zur Muschel (Concha) eingefaltet. Der Aditus conchae ist in ganzer Ausdehnung offen. Nach

vorn steht die Seitenwand mit der Cartilago cupularis in Verbindung, nach hinten mit dem Septum nasi, nach unten mit dem Knorpel unter dem Organon vomeronasale. So umschließt die Seitenwand gemeinsam mit dem Septum und der Verbindung zwischen Seitenwand und Septum, sowie mit der Cartilago cupularis jederseits eine einzige große dorsale Öffnung. Die vorn seitlich gelegene Fenestra narina ist hinten offen (Taf. XIV, Fig. 3.) In ihrer Umgrenzung finden sich oben und unten zwei knorplige Fortsätze, die wohl mit Recht als Cartilagines alares superior et inferior bezeichnet werden dürfen. Zwischen Muschel und äußere Nasenwand schiebt sich, von oben her kommend, ein Recessus extraconchalis der Nasenhöhle ein. Auf dem Querschnitt zeigt die Muscheleinfaltung die Form eines tiefen U, dessen Öffnung schräg nach unten schaut. Die Cartilagines cupulares in ihrer Verbindung mit dem Septum nasi bieten auf Querschnitten das überaus elegante Bild einer leicht geschwungenen Gabel. Man versteht es daher, wenn Parker bei der Beschreibung des Nasenskeletes der Schlangen von einem »pleasant piece of morphology« spricht.

Die Schale des Organon vomeronasale ist nach oben konkav (Taf. XIV, Fig. 1). Der mediale Rand der Schale ist stärker aufgebogen, da nur er in den vom Boden des Organes sich erhebenden Wulst tritt, während die mediale Partie des Organes der knorpligen Unterlage entbehrt. Gegenüber den späteren Stadien ist zu bemerken, daß eine Verlängerung des Knorpels nach hinten in die Gegend der Choanen noch fehlt. Die Verbindungen der Knorpelschale lateralwärts zur Concha, medianwärts zum Septum nasi, bestehen nur aus stark verdichtetem Gewebe. Man gewinnt bei Betrachtung von Querschnitten den Eindruck, daß hier eine Zona annularis im Sinne von Gaupp (1906, S. 587), d. h. eine Querschnittszone, auf der die Nasenkapsel allseitig von primordialen Skeletteilen umgeben ist, vorliege. Dabei muß allerdings bemerkt werden, daß auch die künftige Anlage eines Teiles des Vomer (zwischen dem medialen Rande der Schale des Organon vomeronasale und dem Septum nasi) und die künftige Anlage eines Teiles des Septomaxillare (zwischen dem lateralen Rande der Schale und der Concha) in dem Zuge verdichteten Gewebes mit enthalten sind. Die laterale Verbindung ist die stärkere. Hier scheint jedenfalls ein vorknorpliger Zusammenhang zwischen der erwähnten das Organon vomeronasale aufnehmenden Schale und der Seitenwand der Nasenkapsel vorzuliegen. Wie wir sehen werden, ist auf älteren Stadien die knorp-

lige Schale mitsamt den Fortsätzen, die sich daraus nach hinten in das Gebiet seitlich und unterhalb der Choanen entwickeln, vom übrigen knorpligen Skelet vollständig isoliert[1]. Ein eigentliches Planum autorbitale, eine richtig entwickelte Hinterwand der Nasenkapsel ist nicht vorhanden.

7. Kieferbogen.

Quadratum und Meckelscher Knorpel sind schon vollständig verknorpelt. Der Quadratknorpel ist von gedrungener Form, relativ kürzer, als auf späteren Stadien (Taf. XIV, Fig. 3) Im proximalen Ende überwiegt der sagittale Durchmesser, im distalen der quere, während die mittlere, etwas dünnere Zone ungefähr runden Querschnitt aufweist. Es ist lediglich eine Pars quadrata vorhanden. Ein Palatinteil ist auch nicht in Spuren angedeutet. Quadratum und Meckelscher Knorpel sind schon vollständig durch eine Gelenkspalte voneinander getrennt. Die Gelenkfläche des Quadratums, der Gelenkkopf, ist in sagittaler Richtung konvex nach unten, in transversaler Richtung konkav nach unten, während sich die Flächen in der Gelenkpfanne im Unterkiefer gerade umgekehrt verhalten. (Sattelgelenk.) Beachtenswert ist auf diesem Stadium die Lage des Gelenkes und, damit zusammenhängend, die Stellung des Quadratums (Taf. XIV, Fig. 3). Auf die analogen Verhältnisse bei *Tropidonotus* hat schon Parker (1878) hingewiesen. Das distale Ende des Quadratums schaut hier noch nach vorn, beim Schädel der erwachsenen *Vipera*, aber auch schon beim älteren modellierten Embryo, nach hinten. Der Winkel zwischen Quadratum und Meckelschem Knorpel ist hier noch ein stumpfer und nach oben offen, später verringert er sich zu einem spitzen, nur mehr nach vorn offenen Winkel. Damit hängt die ganze Lage des Gelenkes zusammen. Auf dem dargestellten Stadium liegt das Gelenk noch durchaus im Bereich des Neurocraniums. Später kommt es weit hinter den eigentlichen Schädel zu liegen.

Am Unterkiefer ist ein Processus retroarticularis vorhanden, der erheblich breiter als hoch ist (Taf. XIV, Fig. 3). An der medialen Seite des Meckelschen Knorpels ist die Chorda tympani erkennbar. Der Unterkiefer zieht sich in sanft S-förmiger Biegung von hinten

---

[1] Daß der Name Upper Labial Cartilage, den Parker bei *Tropidonotus* dieser Bildung beilegt, durchaus unzutreffend ist, braucht nicht erst betont zu werden. Born hat schon darauf hingewiesen (1883 S. 220).

außen nach vorn innen. Die vorderen Enden stoßen in der Medianebene nicht zusammen, sondern sind noch durch einen weiten Zwischenraum getrennt. Der MECKELsche Knorpel entbehrt noch durchaus der Bedeckung durch Hautknochen. (Textfig. 2.) Ersatzossifikationen sind dann natürlich erst recht noch nicht vorhanden. In seinem ganzen Verlaufe ist der MECKELsche Knorpel von ziemlich rundem Querschnitt. Nach vorn zu findet eine gewisse Verjüngung statt.

8. Hyo-branchial-Skelet.

Der gesamte Zungenbeinapparat ist auf die beiden Cornua hyalia beschränkt, von deren Vereinigungsstelle sich nach vorn ein einheitliches Stück eine Strecke weit fortsetzt (Processus entoglossus). Eine Verbindung der Cornua hyalia jederseits zur Columella auris, wie sie RATHKE (1839) für die Ringelnatter beschreibt, war auf diesem Stadium nicht mehr zu erkennen, ebenso nicht die Andeutung eines dritten Visceralbogens. Die hyalen Hörner des Zungenbeins sind auf dem dargestellten Stadium im Verhältnis zur Schädellänge gegenüber dem älteren Modell viel kürzer. Es hängt mit der schon erwähnten Krümmung der Schädelbasis und mit der Abkrümmung der Wirbelsäule gegen den Schädel zusammen, daß auf diesem Stadium das Zungenbein fast senkrecht zur Schädelbasis steht, während es nachher eher parallel zu ihr verläuft.

Ersatzossifikationen sind auf dem modellierten Stadium noch nicht vorhanden.

9. Deckknochen.

Angelegt sind das Praemaxillare, Maxillare, Palatinum und Pterygoid (Taf. XIV, Fig. 1, 2, 3). Das Praemaxillare ist unpaar, die übrigen genannten Knochen sind paarig. Es sitzt dem vorderen Ende des Septum nasi ventralwärts an. Die Lage von Maxillare, Palatinum und Pterygoid geht aus Taf. XIV, Fig. 7 hervor. Die Knochenanlagen mußten beim Modellieren etwas dicker dargestellt werden, als sie wirklich auf dem dargestellten Stadium sind. Dabei haben sie leider etwas ihre natürliche Form eingebüßt und sind auf den Figuren etwas zu rundlich herausgekommen.

Das beschriebene Modell unterscheidet sich durch seine starke Biegung von den bekannten Modellen der Schädelentwicklung, wie sie namentlich durch die ZIEGLERschen Reproduktionen allgemeine

Verbreitung gefunden haben. Dieser Unterschied rührt lediglich davon her, daß das gewählte Stadium wesentlich jünger ist als jene, bei denen das Primordialcranium schon den Höhepunkt seiner Entfaltung erreicht hat. Der äußere Anblick eines Schlangen- oder Vogelembryonen auf jener Stufe, wo die Bildung des Primordialcraniums erst begonnen hat, zeigt, daß auch das Kopfskelet, welches im wesentlichen noch an der Ventralfläche des Gehirns liegt, die Beugung des Gesamtkopfes in gewissem Grade mitmachen muß; natürlich nicht in der Weise, daß das Skelet den Biegungen des Gehirns entsprechend folgt. In der Scheitelbeuge z. B. hebt sich das Gehirn stark vom Skelet ab. Der Raum zwischen den Schenkeln der Biegung und dem Skelet (dem mittleren Schädelbalken nach Rathke, besser Mittelhirnpolster nach dem Vorschlage von Gaupp) wird von Gefäßen und von Bindegewebszügen erfüllt, welche nachher sich verlieren. (Textfig. 15.)

Beschreibung des II. Modelles.

Cranium eines Embryos von Vipera apsis L. von 125 mm Gesamtlänge[1].

A. Chondrocranium.

1. Basalplatte und Chorda dorsalis.

Die knorplige Basalplatte tritt auf dem Modell äußerlich gar nicht mehr in die Erscheinung, denn sie ist durch inzwischen aufgetretene Ersatzossifikationen, von denen später die Rede sein wird, dorsal und ventral bedeckt. Der knöcherne Belag ist an der äußeren und unteren Fläche erheblich kräftiger als an der oberen, inneren, der Schädelhöhle zugewendeten. Vielerorts ist unter dieser periostotischen Bedeckung der Knorpel schon ganz geschwunden, namentlich in dem eigentlichen Bodenteil. In den gegen die jederseitige Gehörkapsel ansteigenden Partien ist zwischen den bedeckenden Knochen etwas mehr Knorpel erhalten geblieben. Frei zutage tritt er nur mehr am Condylus occipitalis. Die Abgrenzung der Basalplatte gegen die angrenzenden Gebiete ist nicht mehr so leicht ersichtlich, da durch die später zu erwähnenden Verwachsungen unter den Ersatzossifikationen die ursprünglichen Grenzen verwischt werden. Die Fenestra basicranialis posterior ist noch offen. Der-

[1] Zu diesem Maß sei vergleichsweise bemerkt, daß die Gesamtlänge eines Embryos unmittelbar vor der »Geburt«, i. e. der Eiablage 178 mm betrug, wovon 24 auf den Schwanz entfielen, während die Strecke vom Nabel bis zur Cloake 10 mm ausmachte.

jenige Abschnitt, welcher vom N. abducens durchsetzt wird, ist schon völlig verknöchert, weshalb ich jenen Durchtritt erst später bei den Ersatzossifikationen beschreiben möchte. Von der Chorda dorsalis sind keine deutlichen Reste mehr zu erkennen.

2. Occipitalregion.

Wie bei dem erstbeschriebenen Stadium diese Region den übrigen in der Ausbildung des Knorpels voran war, so ist sie es jetzt im Zerfall desselben und im Auftreten der Ersatzknochen, namentlich

Fig. 3.

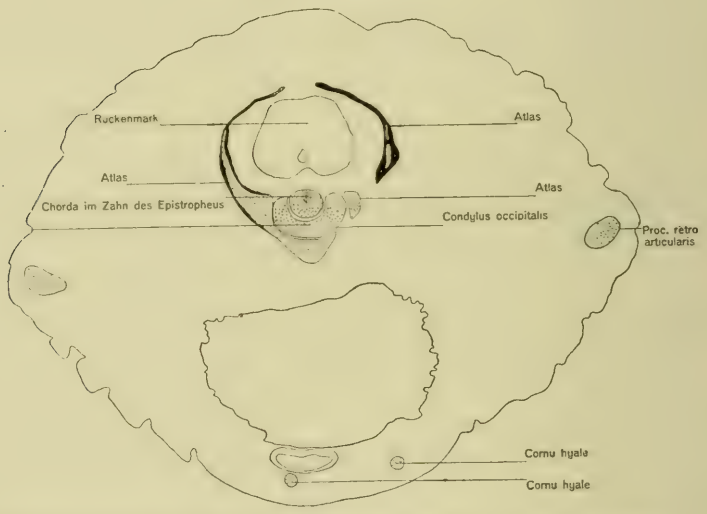

Querschnitt durch den Condylus occipitalis. Embr. 25. 15, 3, 1. Vergrößerung 16,3 : 1.

in den Seitenteilen. Wie schon erwähnt, bleibt im Condylus occipitalis Knorpel erhalten, ebenso in einem Teil des Tectum posterius, des nachmaligen Supraoccipitale, insbesondere in der Umgebung einer kleinen Spalte zwischen dem späteren Supraoccipitale und dem schon verknöcherten hinteren Teil der Ohrkapsel, durch welche Spalte eine Vene austritt (Taf. XV, Fig. 4). Die beigegebene Zeichnung eines Schnittes durch den Condylus occipitalis eines wenig jüngeren Embryos soll die Abbildungen vom Modell (Textfig. 3) in der Erläuterung der Formverhältnisse dieser Region ergänzen. Die Beschreibung der Ersatzknochen folgt nachher.

3. Oticalregion.

Auch in der Gehörregion ist vom knorpligen Primordialcranium äußerlich wenig mehr zu sehen. Stellen mit noch frei zutage liegendem Knorpel finden sich hauptsächlich an der medialen Seite der Gehörkapsel im Gebiet der Prominentia utricularis, und lateral auf einem Streifen, der vom vorderen Bogengang wenig vor dem den Sinus superior bedeckenden Knochen hinabzieht (Taf. XVI, Fig. 7) zum oberen Rande der großen Fenestra vestibuli. Indessen stellen die bedeckenden Knochen vielfach erst einen dünnen Belag dar, unter dem der Knorpel noch intakt erhalten ist. In den verschiedenen Teilen ist der Ersatz des Knorpels durch Knochen verschieden weit gediehen. Die hinterste Partie der Ohrkapsel, welche die hintere Ampulle, einen Teil des hinteren Bogenganges und den hinteren Teil des lateralen Bogenganges umschließt, ist schon völlig, bis zum Schwund der knorpligen Reste, verknöchert. Auf Querschnitten im Gebiet der Fenestra vestibuli ist dagegen meist noch aller Knorpel erhalten. Die den lateralen Bogengang umgebende Schale (Prominentia semicircularis lateralis) ist völlig verknöchert. Auch im Gebiet des vorderen Bogenganges ist die Verknöcherung sehr fortgeschritten; doch finden sich unter dem Knochen noch Reste von Knorpel. Im allgemeinen läßt sich sagen, daß auf dem dargestellten Stadium medial noch mehr Knorpel vorhanden ist, als lateral. Die beigegebenen Schnittbilder (Textfig. 4, 5, 6) mögen im einzelnen über die Verteilung von Knorpel und Knochen Aufschluß geben.

Die für das jüngere Modell umschriebenen Grenzen der Oticalregion sind, wennschon noch deutlich erkennbar, dadurch weniger scharf geworden, daß die ausgedehnte Fissura metotica bis auf wenige Löcher knöchern verschlossen wurde. Diese Löcher sind 1. eine dorsal gelegene Öffnung zwischen dem Tectum posterius und der Ohrkapsel, zum Durchtritt einer Vene (Taf. XV, Fig. 4), 2. das Vagus- und das Glossopharyngeusloch (Taf. XVI, Fig. 7), 3. der Recessus scalae tympani mit seiner medialen und lateralen Apertur (Textfig. 5). Die Abgrenzung gegen die Basalplatte ist naturgemäß nicht deutlich, da nach den Ausführungen von Gaupp (u. a. 1900 S. 507) anzunehmen ist, daß das Labyrinthorgan einen Gebietsteil okkupiert hat, der ursprünglich zur Basalplatte gehörte. Im Gebiete der Incisura prootica ist ein Ersatzknochen aufgetreten, das sogenannte Alisphenoid, von dem später die Rede sein wird.

Fig. 4.

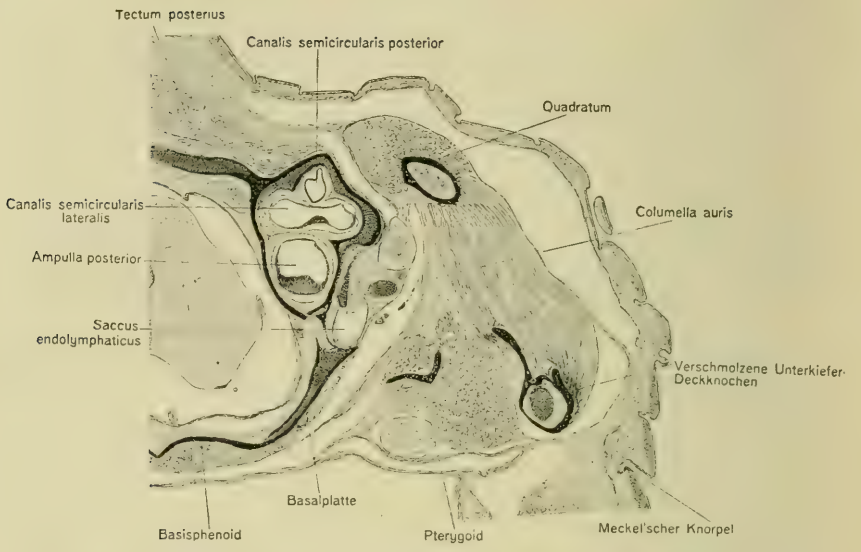

Querschnitt durch die Ohrregion. Embr. 25*. 58, 3, 1. II. Modell. Vergrößerung 20 : 1.

Fig. 5.

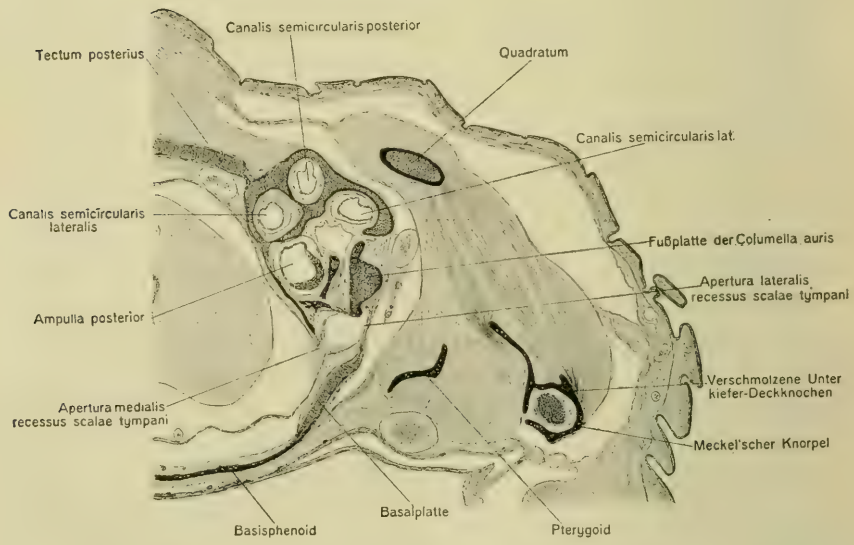

Querschnitt durch die Ohrregion (oralwärts vom Schnitt Fig. 4). Embr. 25*. 59, 1, 1. II. Modell. Vergrößerung 20 : 1.

Der vordere und obere Rand der Ohrkapsel grenzt jetzt an das Parietale (Taf. XVI, Fig. 6).

Das Relief der häutigen Teile des Gehörorganes ist auf diesem Stadium auch äußerlich gut ausgeprägt (Taf. XVI, Fig. 7). An der lateralen Fläche sind zu erkennen eine Prominentia semicircularis anterior, lateralis und posterior, die zusammen ungefähr ein schräg gelagertes Dreieck umschließen, dessen Spitze (die Gegend des Sinus superior) medianwärts und oben liegt, während die Basis (die

Fig. 6.

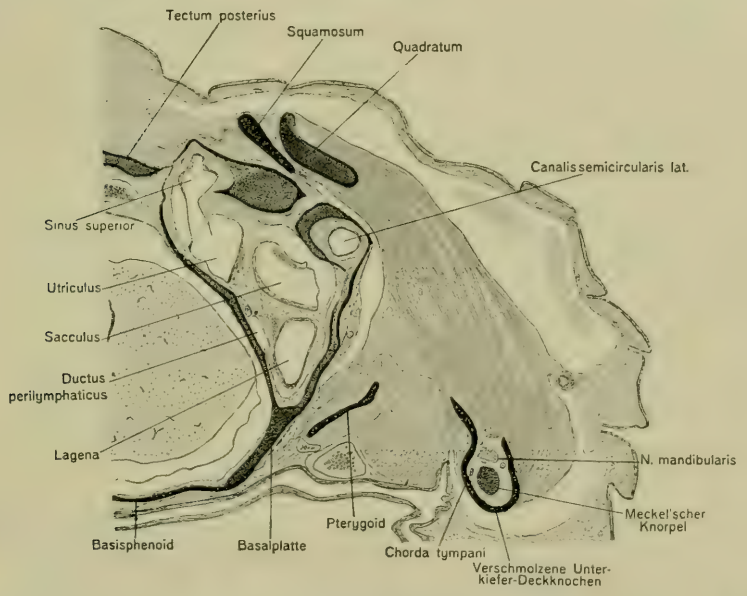

Querschnitt durch die Gehörregion (oralwärts von Schnitt Fig. 5). Embr. 25*. 60, 4, 1. II. Modell. Vergrößerung 20 : 1.

Prominentia semicircularis lateralis) ventralwärts davon liegt. Sodann eine Prominentia ampullaris anterior, medialis und posterior. An der medialen Seite tritt namentlich die Prominentia utricularis scharf hervor. Gegen das Tectum posterius (nachher gegen das Supraoccipitale) ist der hintere Bogengang scharf abgesetzt durch eine Furche, die, dorsomedial und vorn am schärfsten ausgeprägt, im Verlauf lateralwärts und nach hinten etwas verflacht.

Die verschiedenen Löcher der Gehörkapsel wurden schon für das frühere Stadium beschrieben. Gegenüber jenem Zustande ist die Änderung namhaft zu machen, daß jetzt zwei Acusticuslöcher

bestehen, ein Foramen acusticum anterius für den vorderen und ein Foramen ac. posterius für den hinteren Ast dieses Nerven.

Was den Binnenraum der Ohrkapsel anlangt, so hat Hasse (1878) in seiner trefflichen Arbeit über das Gehörorgan von *Coluber* (*Tropidonotus*) *natrix* am Binnenraum der knöchernen Ohrkapsel der Ringelnatter folgende Räume unterschieden:

1. ein Cavum inferius, das durch eine horizontale, stark nach außen vorspringende Leiste, die Crista vestibuli, in eine obere, weitere und in eine untere, engere kegelförmige Räumlichkeit geteilt wird, von denen jene dem Cavum vestubuli des Axolotl und der Eidechsen, diese der Cavitas cochleae derselben Tiere homolog ist. Beide Räume kommunizieren an der Leiste miteinander. Der Schneckenraum enthält die Schnecke mit den Nebenteilen, der Vorhofsraum umfaßt den Utriculus, die Verbindungsröhre der hinteren Ampulle das Ende des horizontalen Bogenganges und den größten Teil des Sackes;

2. ein mit der Cavitas vestibuli in Zusammenhang stehendes Cavum internum zur Aufnahme der Commissur der Bogengänge;

3. ein Cavum anterius für die vorderen, zusammenliegenden Ampullen und den Recessus utriculi;

4. ein Cavum posterius für die hintere Ampulle und den anliegenden Teil des horizontalen Ganges.

Vipera aspis auf dem dargestellten Stadium verhält sich nun ähnlich. Im einzelnen ist folgendes zu bemerken:

Die Cavitas cochleae ist in weit offener Verbindung mit dem Cavum vestibuli, demgemäß ist eine Crista vestibuli nur am vorderen Umfang der Lagena schwach angedeutet. Auch ein Cavum internum läßt sich nicht wohl abtrennen. Vom Sinus superior verläuft der hintere Bogengang (Textfig. 4, 5, 6) in einem geschlossenen Knorpelkanal nach hinten. Bevor dieser Kanal in das gemeinsame Cavum posterius mündet, vereinigt er sich mit einem knorpligen Kanal für den medialen Schenkel des lateralen Bogenganges, so daß auf einigen Schnitten diese beiden genannten Kanäle gemeinsam in einem Raume liegen, der von dem die hintere Ampulle, den lateralen Schenkel des äußeren Bogenganges und einen großen perilymphatischen Raum enthaltenden Höhlenabschnitte durch ein knorpliges Septum getrennt wird. Der mediale Schenkel des lateralen Bogenganges ist nur auf eine kurze Strecke extra eingeschlossen. Er mündet nach vorn bald wieder in das allgemeine Cavum inferius. Auf der Querschnittszone des Sinus superior ist für eine

kurze Strecke übrigens auch der seitliche Schenkel des lateralen Bogenganges durch ein knorpliges Septum vom Hauptraume abgetrennt. Der obere Bogengang ist vom Recessus utriculi und der lateralen Ampulle und weiter vorn von der vorderen Ampulle durch ein horizontales Septum getrennt. Im Gegensatz zu dem früher beschriebenen Stadium (und übrigens zu noch ziemlich älteren Stadien, als das erstbeschriebene darstellt) sind jetzt perilymphatische Räume wohl entwickelt. Ein großer perilymphatischer Raum liegt zwischen der Fußplatte der Columella und dem Sacculus. Der Ductus perilymphaticus liegt der medialen Seite der Lagena (Text-

Fig. 7.

Columella auris und sog. Stylohyale. Embr. 25*. 57, 3, 3. II. Modell. Vergrößerung 25 : 1.

figur 6) an. Er führt durch die Fenestra cochleae in den Recessus scalae tympani. Durch die mediale Apertur dieses Recessus steht er mit dem Subarachnoidealraum des Schädels in Verbindung. Durch die laterale Apertur tritt der Saccus perilymphaticus (Textfigur 4 und 5) nach außen, wo er sich zwischen die Fußplatte der Columella auris und deren rückwärts verlaufenden Stiel von hinten und unten her hinaufschiebt.

Die Columella auris hat sich gegenüber früheren Stadien nach Struktur, Form und Lage erheblich verändert (Taf. XVI, Fig. 6). Der Knorpel im Innern ist zwar noch völlig intakt, allein außen sind die Fußplatte und der proximale Teil des Stieles von Knochen bedeckt. Am distalen Ende, dem Quadratum angelagert, ist ein kleines,

rundliches selbständiges Stück aufgetreten, welches dem von PARKER (1878) für *Tropidonotus* beschriebenen Extrastapediale wohl entsprechen dürfte. Es ist beträchtlich kleiner als jene Bildung. Dieses Extrastück ist völlig knorplig. Über seine mutmaßliche Bedeutung soll später gehandelt werden. Der schon erwähnten Lageveränderung des Kiefergelenkes ist auch die Columella gefolgt, wie aus ihrer jetzigen Lage ohne weiteres hervorgeht.

4. Orbito-temporal-Region.

Die Trabeculae baseos cranii haben sich, abgesehen von der Größenzunahme, kaum verändert. Sie sind auch in ihrer ganzen

Fig. 8.

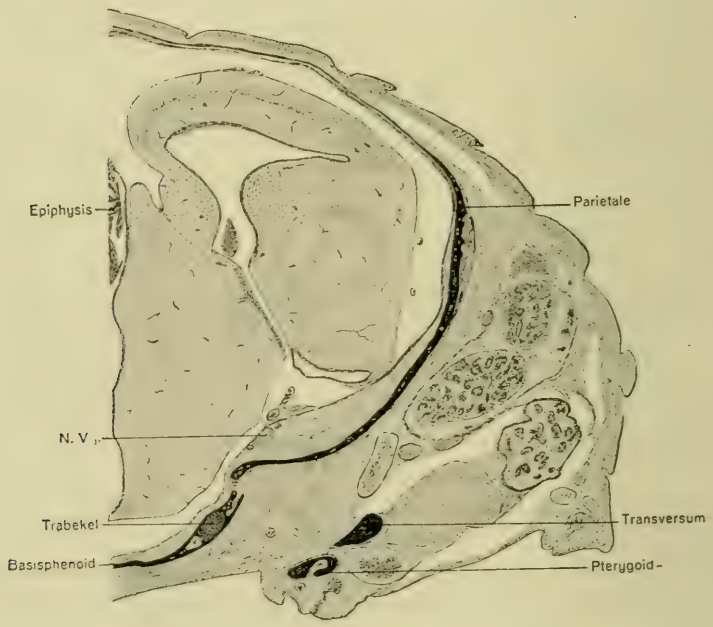

Querschnitt in der Epiphysen-Gegend. Embr. 25*. 71, 1, 2. II. Modell. Vergrößerung 25 : 1.

Ausdehnung erhalten, da sie ja überhaupt nicht verknöchern. Nach hinten zu verlieren sie sich im Basisphenoid unter Auflösung des Knorpels. Der Knorpel, den PARKER (1878, S. 410 Tab. 28, Fig. 8, Tab. 29, Fig. 5, Tab. 31, Fig. 1) beschreibt und abbildet (als Orbitosphenoid), entspricht nach GAUPP den Supraseptalplatten und ist (GAUPP 1906, S. 793) bei einem *Tropidonotus*-Embryo von 8 mm

Kopflänge nur durch verdichtetes Gewebe repräsentiert. Auf dem dargestellten Stadium von *Vipera aspis* gelangt er nicht zur knorpligen Ausbildung, auch später nicht, so daß das Chondrocranium der Orbitotemporalregion bei *Vipera* wirklich lediglich durch die Tra-

Fig. 9.

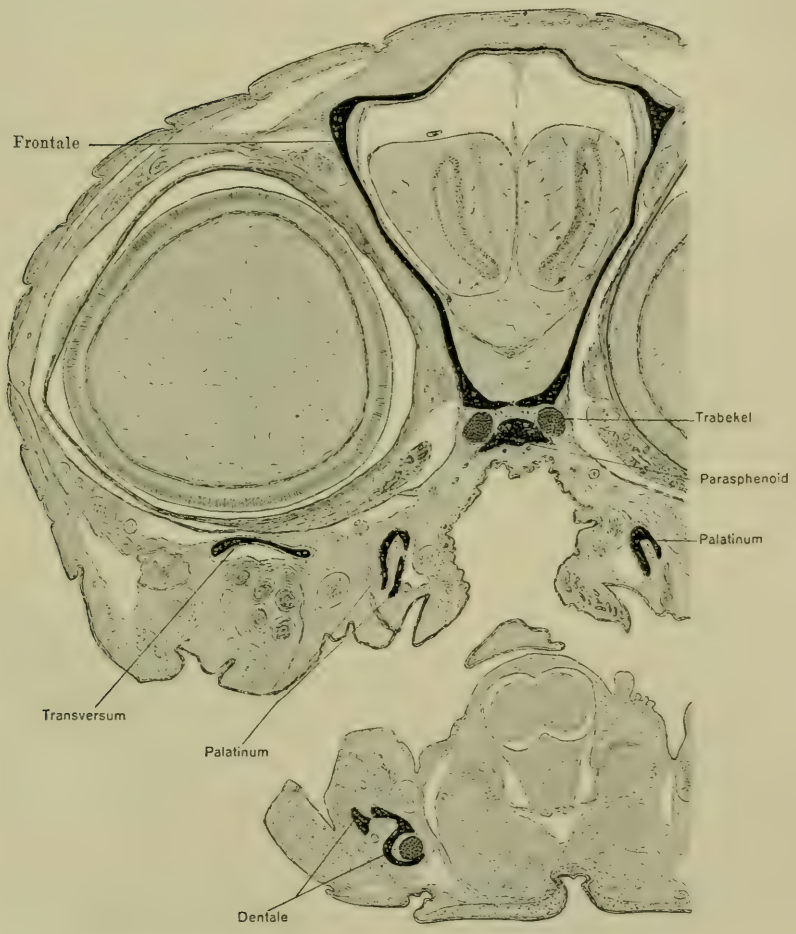

Querschnitt durch die Frontalia. Embr. 25*. 77, 3, 3. Vergrößerung 25 : 1.

bekel repräsentiert wird. Ein knorpliges Septum interorbitale kommt ebenfalls nicht zustande (Taf. XV u. XVI, Fig. 4, 5, 6, 7). Bei *Tropidonotus* wird ein solches durch verdichtetes Schleimgewebe angedeutet (Gaupp 1906, S. 793). Ich konnte durch die Freundlichkeit von Herrn Prof. Gaupp an einer Serie von *Tropidonotus natrix* von

diesen Verhältnissen Einsicht nehmen. Bei *Vipera* ist auf dem dargestellten Stadium nichts mehr davon zu sehen, und auch bei jüngeren Stadien ist dorsal vom oberen Rande der eigentlichen knorpligen Trabekel ein richtiges vorknorpliges Septum oder eine deutliche Anlage eines solchen nicht vorhanden. Von den durch diesen vollständigen Schwund der primordialen Seitenwand der Orbitotemporalregion geschaffenen Verhältnissen wird später nochmals dieRede sein.

5. Ethmoidalregion.

Durch Born (1883)[1] ist in ausgezeichneter Weise das Nasenskelet der Ringelnatter beschrieben worden, unter Berücksichtigung der Verhältnisse bei *Pelias berus*. Da bei *Vipera aspis* trotz der Übereinstimmung im allgemeinen nicht unwesentliche Abweichungen von dem Verhalten bei der Ringelnatter festzustellen sind, möchte ich im folgenden gleich bei der speziellen Beschreibung jeweils auf jene Arbeit Bezug nehmen. Die verschiedenen Wandungsteile der knorpligen Nasenkapsel, Dach (Tectum), Boden (Solum), mediale Wand (Septum), seitliche Wand (Paries lateralis) und Rückwand sind recht verschieden stark ausgebildet. Am kräftigsten ist das Septum nasi entwickelt. Von der Vereinigungsstelle der Trabekel nach vorn ziehend, tritt es erst horizontal über den hinteren Teil der knöchernen Kapsel des Jacobsonschen Organes, um dann, der nach vorn abfallenden vorderen Fläche dieser Kapsel aufliegend, vor ihr zu endigen. Das Septum nasi beschreibt somit jene Biegung um den dorsalen Umfang des Jacobsonschen Organon vomeronasale, die nach Borns Schilderung die Achse der Nasenhöhle ebenfalls mitmacht. Vor dem Septum setzen sich die beiden Kapselhälften (Cartilagines cupulares), median völlig voneinander getrennt, noch ein Stück weit nach vorn fort. Das Nasendach ist, abgesehen von der hintersten Partie, recht vollständig entwickelt; auch die Seitenwand ist in ihrem oberen Teil gut ausgebildet. Der untere Teil der Seitenwand sowie ein Solum nasi fehlen dagegen fast vollständig. Der Abschluß nach vorn wird durch die Cartilago cupularis ein vollständiger (Taf. XVI, Fig. 7), während ein Abschluß nach hinten, ein Planum antorbitale, durchaus fehlt. Infolge dieser Unvollständig-

[1] Bei der Untersuchung jüngerer Stadien von *Vipera aspis* habe ich an Hand der schönen Bornschen Untersuchung die dort festgestellte Anlage des Tränenganges als einer Epithelleiste ohne weiteres auch für diese Form bestätigen können.

keit der Wandungen sind auch die z. B. am knorpligen Nasenskelet von *Lacerta* zu unterscheidenden Fenestrae und Foramina nicht als solche abgegrenzt, mit Ausnahme des Foramen epiphaniale für den Ramus lateralis nasi. Die Fenestra narina ist hinten offen. Durch die Stelle des Beginnes der Muschel wird die Ethmoidalregion in einen vorderen und einen ungefähr gleich großen hinteren Teil abgeteilt. Vom vorderen Rande der Muschel setzt sich eine kurze Knorpelleiste frei vorspringend nach vorn fort. Zwischen dieser Leiste und der seitlichen Wand der Nasenkapsel liegt ein Teil der Glandula nasalis externa. Was Born (1883, S. 215) über die Art der Mündung dieser Drüse und ihre ganze Topographie für *Tropi-*

Fig. 10.

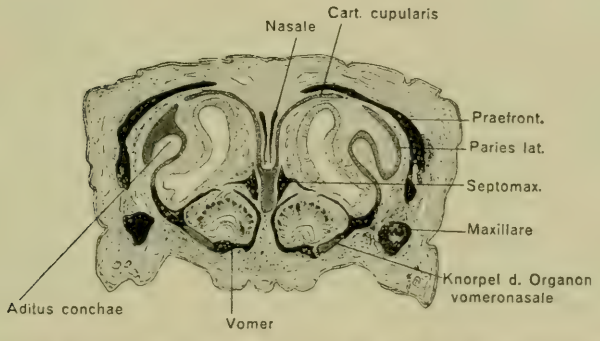

Querschnitt durch die Ethmoidalregion. Embr. 25. 35, 5, 3. Vergrößerung 16,6 : 1.

donotus beschreibt, findet sich bei *Vipera* durchaus bestätigt[1]. Die Form der Muschel (Concha) möge aus dem Schnittbilde (Textfig. 10) ersehen werden. Auf dem Nasendach und an der medialen Wandung bedingt das auflagernde und tief medianwärts hinabgreifende Nasale eine flache, sattelartige Eintiefung (Taf. XV, Fig. 4). Es hat

[1] Der Ausführgang der Drüse mündet also auch bei *Vipera* nicht direkt in die Nasenhöhle, sondern in die Rinne, die von der Apertura nasalis externa zur Nasenhöhle führt. Von da setzt sich der Drüsengang nach hinten fort, von der Nasenhöhle durch das Septomaxillare getrennt. Auch bei *Vipera* treten in die eigentliche Einbuchtung der Muschel, die sich nach hinten zur Röhre schließt, keine Drüsenteile ein. Bei *Tropidonotus* steht die genannte Schale durch eine Spange mit der Muschel und durch eine weitere, nach vorn ziehende Spange mit dem Basalstücke, dem Septum nasi in Verbindung. Für *Pelias berus* erwähnt Born das Fehlen der vorderen Spange. Bei *Vipera aspis* sind nun überhaupt keine Verbindungen der Schale des vomeronasalen Organes zu anderen knorpligen Teilen mehr vorhanden.

den Anschein, als ob durch dieses Hinabgreifen des Nasale die Entwicklung einer knorpligen medialen Wand der Nasenkapsel in dieser Gegend verhindert worden sei. Die Cartilago cupularis ist gut entwickelt. Nach hinten zieht sie sich in der ventralen Begrenzung der Fenestra narina in einen kräftigen Processus alaris inferior aus (Taf. XV und XVI, Fig. 6 und 7). Vom oberen Umfang der Fenestra senkt sich ein kleinerer Vorsprung herab, der wohl als Processus alaris superior gelten darf. Ein kleiner nach hinten umgebogener Teil der Cartilago cupularis bildet für den allervordersten Teil der Nasenhöhle eine knorplige Unterlage. Im übrigen besteht der knorplige Boden der Nasenkapsel lediglich aus der das Organon vomeronasale (Jacobsonii) unterfangenden Knorpelschale (Taf. XV, Fig. 5). Im Gegensatz zum früher beschriebenen Modell und auch im Gegensatz zu den durch Born für *Tropidonotus* beschriebenen Verhältnissen entbehrt diese Schale jeglicher knorpligen Verbindung zu anderen Teilen des primordialen Ethmoidalskeletes. Die Beschreibung, welche Born für den Zustand bei *Pelias berus* gibt, trifft, was die Form der Schale anlangt, auch für *Vipera* zu. Die Schale ist nach oben konkav, der mediale Rand ist stärker aufgebogen. Er tritt in den vom Boden des Organon vomeronasale sich erhebenden Wulst ein und endigt da. Die mediale Partie der Unterseite des Organes entbehrt der knorpligen Umhüllung. Hinter dem Organon vomeronasale hört der Knorpel nicht auf, sondern erstreckt sich, den Nasenrachengang umfassend, bis zu dessen Öffnung in die Mundhöhle nach hinten. Es ist dies der durch Solger (1876) bei *Python tigris* entdeckte säbelförmige Knorpel jederseits. Born hat den Knorpel für *Tropidonotus* festgestellt und auf die Unterschiede hingewiesen, die in seiner Ausbildung zwischen Ringelnatter und Kreuzotter bestehen. Lateral von dem aus der Schale des Organon vomeronasale nach hinten sich fortsetzenden Knorpel beginnt mit vorderem freien Ende eine weitere Knorpelspange (bei Born 1878, S. 219 mit *ke* bezeichnet), die sich weiter hinten mit der medialen vereinigt (Taf. XV, Fig. 5). Aus der Vereinigung beider Knorpel resultiert eine breite, dorsalwärts konkave Platte, deren medialer, aufgebogener Rand sich demjenigen der anderen Seite fast bis zur Berührung nähert. Der Tränengang liegt erst dem lateralen, weiter hinten auch dem medialen Knorpel innen an, um dann, nach vorn umbiegend, zwischen dem einheitlichen Knorpel und dem Vomer zur Mündung des Organon vomeronasale zu verlaufen. Dieser Gang verhält sich auch bei *Vipera* so, wie es

Born für *Tropidonotus* angegeben hat. Seine weiteren Lagebeziehungen zum Skelet sollen später bei der Behandlung der Deckknochen erörtert werden. Der hintere Rand der Partie, in welcher sich die beiderseitigen Knorpel medial am meisten genähert sind, entspricht der Stelle, wo die vorn getrennten Ductus nasopharyngei sich vereinigen (Taf. XV, Fig. 5). Die hinteren Enden der Knorpel weichen wieder auseinander, um für den einheitlichen Choanenraum Platz zu lassen.

6. Kieferbogen.

Das Quadratum hat nunmehr ungefähr seine definitive Lage und Form gewonnen (Taf. XVI, Fig. 6). Vom Knorpel sind nur noch Reste im proximalen und distalen Teil vorhanden, die durch eine vollständig verknöcherte mittlere Zone voneinander getrennt sind. Der Meckelsche Knorpel ist in seiner ganzen Ausdehnung knorplig erhalten. Die Verknöcherung des Articulare hat erst in ganz untergeordneter Weise am dorsalen Umfang des Processus retroarticularis begonnen (Taf. XV, Fig. 5, Textfig. 20a). Dagegen hat der Unterkiefer noch nicht seine definitive Länge erreicht. Die vorderen Enden der beiderseitigen Meckelschen Knorpel treffen jetzt in der Medianlinie zusammen, ohne jedoch zu verschmelzen. Bekanntlich bleiben sie ja zeitlebens nur syndesmotisch verbunden, welcher Umstand sich leicht aus der Art der Nahrungsaufnahme bei Schlangen erklärt.

7. Hyo-branchial-Skelet.

Auf diesem Stadium hat das Zungenbein vollständig seine definitive Gestaltung gewonnen. Die Cornua hyalia haben sich zu den bekannten, überaus langen und dünnen Stäben ausgewachsen (Taf. XV, Fig. 5). Ein Processus entoglossus, ein vorderes einheitliches Stück, ist deutlich ausgebildet. Bei *Tropidonotus* fehlt ein solches. Das Zungenbein ist mindestens so lang wie die Strecke von der Nasenspitze bis zum Foramen occipitale magnum. Die beiden Enden der Cornua sind leicht hakenförmig gegeneinander gekrümmt.

8. Ersatzknochen.

Auf dem modellierten Stadium sind die Ersatzknochen schon sämtlich angelegt und zum Teil schon recht weit gediehen. Das Basioccipitale nimmt die hintere Region der Basalplatte ein, die es knöchern zu verschließen beginnt. Die Pleurooccipitalia (Exocci-

pitalia) schließen das Supraoccipitale von der Begrenzung des Hinterhauptloches aus. Sie sind vom Basioccipitale kaum mehr abzugrenzen. Die Grenze der Pleurooccipitalia gegen das Supraoccipitale war an der Modellserie infolge von ungünstiger Schnittrichtung nicht deutlich. Parker gibt von *Tropidonotus* ihren Verlauf noch für den erwachsenen Schädel an (1878, Tafel 32). An der Grenze der Pleurooccipitalia gegen das Basioccipitale tritt jederseits der Hypoglossus durch zwei getrennte, sehr nahe beieinander liegende Foramina aus. Das Loch für die hintere Wurzel liegt etwas tiefer, als das vordere. Das Opisthoticum nimmt die hintere Partie der Gehörkapsel ein. Es ist vom Prooticum noch gut getrennt durch eine Zone frei zutage tretenden Knorpels, die sich vor der Gegend des Sinus superior an der lateralen Fläche der Gehörkapsel zum oberen Rande der Fenestra vestibuli hinabzieht. An der medialen Wand ist die trennende Knorpelfläche noch größer. Auf dem vorliegenden Stadium war es nicht möglich, ein Epioticum vom Opisthoticum abzutrennen. Bei *Tropidonotus* ist nach Parker der Sinus superior mit den benachbarten Teilen des vorderen und hinteren Bogenganges der Ort dieses Knochens. Übrigens wird [(Gaupp 1906, S. 796) an seiner Selbständigkeit bei Schlangen überhaupt gezweifelt. Er dürfte eher bloß einen Teil des Opisthoticums darstellen. Mit dem Prooticum verwachsen ist das sogenannte Alisphenoid (Taf. XVI, Fig. 6, 7), das diesen Namen schwerlich verdient, wahrscheinlich nur einen Teil des erstgenannten Knochens darstellt. Es liegt in der Gegend der früheren Incisura prootica lateral vom Trigeminusganglion. Zwischen dem Knochen und der Gehörkapsel findet sich das hintere Trigeminusloch (Taf. XVI, Fig. 6.) Ein vorderes ist noch nicht vom Knochen umschlossen. Das »Alisphenoid« ist in seinem vorderen Teil durch eine horizontal verlaufende Spalte vom Knorpel der Basalplatte und von dem ihm aufliegenden Basisphenoid getrennt, während es im hinteren Teile damit verschmolzen ist. Das Basisphenoid nimmt die Stelle der Crista sellaris und der Fortsetzung der vorderen Seitenteile der Basalplatte in die Trabekel ein. Die knorpligen Trabekel werden vom Knochen umschlossen, in dem sie wie ein Nagel in einem Brette stecken. Wie schon erwähnt, ist ein »Orbitosphenoid«, wie es Parker für *Tropidonotus* beschreibt und abbildet, bei *Vipera* absolut nicht vorhanden. Daß das Quadratum in seiner Verknöcherung schon recht weit gediehen ist, wurde bereits bemerkt. Ein Articulare ist erst angedeutet. Die Fußplatte und der proximale Stielteil der Columella auris sind schon von

Knochen umgeben. (Textfig. 5.) Der distale Teil und jenes schon erwähnte diskrete, dem Quadratum angelagerte Stück, das jedenfalls mit dem von PARKER für *Tropidonotus* beschriebenen »Stylohyale« auf eine Linie zu stellen sein dürfte, sind noch knorplig.

9. Deckknochen.

Der größte Deckknochen, der mächtigste Knochen des Schlangenschädels überhaupt, ist das Parietale (Taf. XV u. XVI, Fig. 4, 5, 6). Auf dem dargestellten Stadium ist er schon gewaltig entwickelt, aber doch noch weit davon entfernt, mit der Anlage der anderen Seite zu verschmelzen. Er beginnt vor der Ohrkapsel mit einer verbreiterten Partie, in die sich die Spitze der Ohrkapsel von hinten her hineinschmiegt. Von dieser Anlagerungsstelle schiebt sich ein Fortsatz über den oberen Umfang des vorderen Bogenganges nach hinten (Taf. XVI, Fig. 6). Der Hauptteil des Knochens ist eine nach außen gewölbte Schale. Er sitzt dem Basisphenoid und dem hinteren Abschnitt der Trabekel auf, von ihnen durch eine weite Spalte getrennt. (Textfig. 8.) Die höchste Stelle findet sich etwa in der Mitte; nach vorn, gegen das Frontale hin, sowie nach hinten fällt der obere Rand des Knochens etwas ab. Dem vorderen oberen Teile sitzt außen das Postfrontale lose an (Taf. XV u. XVI, Fig. 5, 6, 7). Es ist ein kleiner, länglicher, schräg nach außen und unten gerichteter Knochen. Von seiner Mitte geht an der äußeren Fläche ein hakenförmiger Fortsatz nach oben. Zwischen Parietale und Frontale findet sich eine große Lücke, die sich in der Folge nur wenig mehr zu schließen hat, um das Foramen orbitale magnum (GAUPP 1902, S. 184) zu bilden[1]. Das Loch wurde früher als Foramen opticum bezeichnet, und erst durch die erwähnte Arbeit von GAUPP wurde seine wirkliche Bedeutung festgestellt. Am Modell tritt noch so recht der durchaus sekundäre Charakter dieser Nervenöffnung (für den II., III., IV., V_1. und VI. Gehirnnerven) zutage. Weiteres hierüber folgt im allgemeinen Teil.

Am Frontale sind folgende Teile (Textfig. 9) zu unterscheiden:

1. eine laterale Pars descendens, die schräg von oben außen nach unten innen verläuft. Sie sitzt hinten den Trabekeln und dem dazwischenliegenden vordersten Teil des Parasphenoids auf, vorn dem hintersten Teil der Nasenkapsel. Der Knochen nimmt von hinten nach vorn ziemlich gleichmäßig an Höhe ab;

[1] Parietale und Frontale sind auf dem modellierten Stadium auch oben, wo sie später sich berühren, noch voneinander getrennt.

2. ein Dachteil. Er stößt mit der lateralen Pars descendens in einer scharfen Kante zusammen (Taf. XV, Fig. 4). Nach hinten ist das Dach über die seitliche Partie hinaus fortgesetzt;

3. ein medialer absteigender Teil. Das Dach biegt vorn an der medialen Kante nach unten um, und dieser innere absteigende Teil vereinigt sich basal mit dem lateralen. Durch die so gebildete knöcherne Höhlung tritt der Lobus olfactorius.

Das Praefrontale (Taf. XV u. XVI, Fig. 4, 6; Textfig. 10) ist von ziemlich komplizierter Gestalt. Mit einer verbreiterten Basis sitzt es dem vorderen Ende des Maxillare auf. Von hier erhebt sich eine Platte mit medianwärts gerichteter Konvexität bis etwas über die halbe Höhe des hinteren Teiles der seitlichen Nasenkapselwand. Davor zieht ein kräftiger, nach oben und außen konvexer Bogen quer über die Nasenkapsel zwischen Frontale und Nasale bis gegen die Medianlinie. Die beiderseitigen Knochen kommen jedoch auch beim erwachsenen Tiere nicht zur Vereinigung. Zwischen dem unteren Teil des Bogens und der erstgenannten, nach unten und innen gewölbten Platte findet sich im Praefrontale eine Durchgangsöffnung für den Tränengang [1] (Taf. XVI, Fig. 6). Im ausgebildeten Schädel liegt der obere Bogen des Praefrontale dem Frontale eng an. Die Naht verläuft in einer gebrochenen Linie. Der Knochen hat offenbar die Aufgabe, beim Beißakt durch die Verbindung mit dem großen, festen Frontale dem Maxillare ein Widerlager zu bieten. Das Nasale be-

[1] Da der Tränengang (Tränennasengang) zu den Skeletteilen der Ethmoidalregion ganz bestimmte Lagebeziehungen zeigt, möge hier sein Verlauf kurz beschrieben werden. Die Tränendrüse liegt am hinteren und medialen Umfang des Bulbus oculi. Von ihr aus zieht sich der spaltförmige Ausführgang an der lateralen Fläche des Praefrontale nach vorn. Vor der Stelle, wo er diesen Knochen durchbohrt, ist er zum Tränensack ausgeweitet, und der Sack steht durch einen einzigen Kanal in Verbindung mit dem durch die Verwachsung der Lider geschlossenen Conjunctivalsack. Nach der Durchbohrung des Praefrontale liegt der Gang lateral vom Muschelknorpel, tritt dann an die mediale Seite desjenigen Knorpels, der aus der Schale des Jacobsonschen Organes sich nach hinten fortsetzt, und zwar speziell an den lateralen selbständigen Teil desselben, weiter nach hinten an den medialen Hauptteil. Dorsomedial vom Ductus lacrymalis liegt der Vomer, und zwar der seitliche und untere Umfang der hintersten Partie der Kapsel des Organon vomeronasale. An dieser Stelle biegt der Gang nach vorn um und verläuft nun zwischen dem medialen Hauptteil des erwähnten Knorpels und dem Vomer nach vorn, wo er schließlich der Unterseite dieses Knochens dicht anliegt. Er mündet in die mediale Wandung des kurzen Ausführungsganges des Jacobsonschen Organes. Der geschilderte Verlauf stimmt vollkommen mit der exakten Beschreibung, die Born (1883) von diesen Verhältnissen für *Tropidonotus natrix* gegeben hat, überein.

deckt einen Teil (Taf. XV, Fig. 4) des knorpligen Nasendaches. Es greift medianwärts tief in die Spalte zwischen den beiden Nasenkapselhälften hinab. Auch am erwachsenen Schädel bleibt es von den übrigen Deckknochen isoliert. Der eigentliche Dachteil verjüngt sich bei *Vipera* nach außen weniger, als dies bei *Tropidonotus* der Fall ist.

Septomaxillare und Vomer bilden die Kapsel für das gewaltig entwickelte Organon vomeronasale (Textfig. 10, 12 und 13) in der Weise, daß das Septomaxillare das Dach, der Vomer den Boden und die mediale Wand bildet. Das vordere Ende der Höhlung liegt jedoch ausschließlich im Septomaxillare, das hintere nur im Vomer. Das hinterste Stück des Septomaxillare ist von der Begrenzung des Hohlraumes ausgeschlossen, indem es sich über den Vomer schiebt. An der Umhüllung des Organes ist auch der früher beschriebene Knorpel beteiligt. Er umwandet einen Teil des lateralen und basalen Umfanges, um dann unter scharfer Umbiegung von unten her in den Wulst zu treten, der sich vom Boden des Jacobsonschen Organes erhebt. Die ganze Kapsel gewährt auf Schnittbildern einen außerordentlich zierlichen Anblick. Das Septomaxillare verläuft von vorn innen in flach S-förmiger Biegung etwas nach hinten und weit lateralwärts. Das nach oben aufgebogene laterale Ende schließt sich an die Muschel an. Zur Aufnahme des verdickten medialen Endes des Knochens besteht im Septum nasi eine Eintiefung, die Born (1883) schon für *Tropidonotus* beschrieben hat. Der Vomer ist nach hinten (Taf. XVI, Fig. 6; Textfig. 10) über die Begrenzung des Organon vomeronasale hinaus fortgesetzt in Gestalt einer Spange, die an der medialen Seite von unten aufsteigt, einen beträchtlichen Zwischenraum zwischen sich und dem Hauptteil des Knochens läßt und sich oben mit ihm wieder vereinigt. Im Gebiet dieser Spange besteht in der hinteren Wand des Vomer eine Öffnung. Sodann finden sich in der dorsalen Kapselfläche des Vomer zahlreiche Löcher für den Durchtritt der starken Olfactoriusäste zum Organon vomeronasale.

Das unpaare Praemaxillare hat schon seine endgültige Gestalt erreicht. Es ist dreistrahlig. Mit einem mittleren aufsteigenden Fortsatze greift es nach oben weit zwischen die beiden Cartilagines cupulares hinauf, fast bis zu den Nasalia. Von der Basis dieses Fortsatzes geht jederseits seitlich ein weiterer ab, der, sich verjüngend, bogenförmig lateralwärts und nach hinten verläuft. Ihm liegt der Anfangsteil der Cartilago alaris inferior dorsal auf. Der

mittlere basale Teil des Knochens ist etwas nach oben gewölbt. In dieser Wölbung sitzt der Eizahn.

Das Maxillare ist gegenüber demjenigen von *Tropidonotus* bekanntlich (Taf. XVI, Fig. 6) stark verkürzt. Es liegt weit seitlich, und zwar unterhalb des Praefrontale vorn und des Transversum hinten. Es ist im allgemeinen von rundlichem Querschnitt. Der Giftzahn und die Ersatzzähne sitzen am hinteren Ende. Der Knochen verläuft auf diesem Stadium noch annähernd horizontal, während er beim ausgebildeten Tiere auch in der Ruhelage von vorn nach hinten geneigt ist und bei der Aufrichtung des Giftzahnes noch steiler zu stehen kommt.

Das Palatinum (Taf. XV, Fig. 5) ist von geringer Ausdehnung. Es beginnt medioventralwärts vom vordersten Ende des Pterygoids,

Fig. 11.

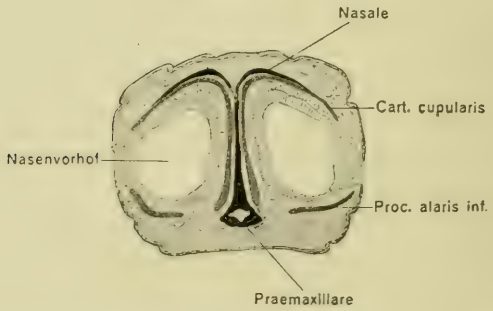

Querschnitt durch den vorderen Teil der Nasenregion. Embr. 25. 37, 2, 1. Vergrößerung 16,6 : 1.

das ihm auflagert, und zieht von da nach vorn. Die Unterseite weist eine Furche zur Aufnahme der Zähne auf. Am Palatinum von *Tropidonotus* verläuft etwa von der Mitte der medialen Fläche ein gekrümmter Fortsatz nach innen und unten. Ein solcher Fortsatz fehlt bei *Vipera*.

Das Pterygoid ist der längste Knochen des Schädels überhaupt. Es zieht vom Palatinum leicht geschwungen nach hinten bis zum Kiefergelenke (Taf. XV u. XVI, Fig. 4, 5, 6); dort legt es sich an die mediale Seite des Unterkiefers an. Im vorderen zahntragenden Teile besitzt der Knochen an seinem unteren Umfang eine Furche zur Aufnahme der Zähne.

Das Transversum ist schon (Textfig. 8 und 9) in seiner typischen Gestalt ausgebildet. Mit breiter, ebener Fläche dem hinteren Ende des Maxillare auflagernd, zieht es sich verschmälernd und dafür an

Dicke etwas zunehmend nach hinten und innen zum Pterygoid. Diesem liegt es ungefähr in der Gegend des hinteren Endes der Pars descendens des Parietale auf.

Das Parasphenoid beginnt vorn zwischen den Trabekeln (Taf. XV und XVI, Fig. 4, 5, 6). Von da verläuft es nach hinten und bildet den Verschluß der Fenestra hypophyseos. Hinter derselben greift es unter das Basisphenoid, mit dem es auf diesem Stadium schon verwachsen ist. Am hinteren Rande der ehemaligen Fossa hypophyseos besteht jederseits eine Öffnung für die A. carotis interna noch als geräumige, längliche Spalte (Taf. XV, Fig. 4 und 5) zwischen Parasphenoid und Basisphenoid. Der vorderste Teil des Parasphenoids erscheint als eine zwischen den Trabekeln vertikal gestellte Platte. Mit dem Auseinanderweichen der knorpligen Schädelbalken nach hinten verliert der Knochen rasch an Höhe und geht in eine horizontal gelagerte Platte über, deren Ränder zangenartig den medialen Umfang der Trabekel (Textfig. 19) von oben und unten umfassen. Der hintere Hauptteil des Parasphenoids stellt eine flache Schale dar. Derjenige Teil, der sich ventral unter das Basisphenoid schiebt, ist gegen diesen Knochen ungefähr halbkreisförmig abgegrenzt.

Unterkiefer. Die Deckknochen des Unterkiefers sind das Dentale, Spleniale sive Operculare (Textfig. 20), Complementare und ein gewaltiger »Großknochen«, in dessen Bildung das Supraangulare, Goniale, Angulare und die erst in Anfängen vorhandene Ersatzossifikation des Articulare aufgegangen sind. Das Dentale sitzt dem oberen lateralen Umfang des MECKELschen Knorpels auf, dessen vorderes Ende sich ein Stück weit unbedeckt vom Knochen frei nach vorn erstreckt. (Taf. XV, Fig. 5). Es besitzt oben eine Rinne zur Aufnahme der Zähne. Sein Querschnitt ist aus Textfig. 20*d* zu ersehen. Am hinteren Ende zieht ein spitz zulaufender Fortsatz lateral von dem erwähnten Großknochen nach hinten. Das Spleniale — die Bedeutung des Namens trifft in diesem Falle wirklich zu — ist ein schmales Riemchen an der medialen Seite des MECKELschen Knorpels im hinteren Bereich des Dentale. Das Complementare liegt als kleines Knochenplättchen hinter dem Spleniale. Der hintere, komplexe Teil des Unterkiefers ist außerordentlich lang, sowohl absolut als auch im Verhältnis (Taf. XVI, Fig. 6) zum Dentale. Der Aditus canalis primordialis für den Eintritt des 3. Trigeminusastes ist eine weite, gut umgrenzte Öffnung. Hinter ihr ist der Deckknochen über dem MECKELschen Knorpel nicht mehr

gewölbt, wie vorn, sondern bildet ein ebenes, horizontales Dach, das sich nach hinten verschmälert. An der medialen Kante dieses Daches erhebt sich eine hohe Knochenwand, die wohl funktionell, aber nicht morphologisch einem Processus coronoideus entsprechen dürfte. Der frei zutage tretende Knorpel ist im hinteren Teile des Unterkiefers völlig auf die Gelenkfläche beschränkt.

10. Gesamtcranium.

Am fertigen Schlangenschädel, der mit einem Minimum von Baumaterial den größten mechanischen Anforderungen gerecht wird, scheinen alle Teile, wie aus einem Guß gefügt, ein einheitliches Ganzes zu bilden. Eingehende Betrachtung zeigt aber bald, daß die Einheit nur eine scheinbare ist, und daß die heterogensten Elemente, die z. B. am Schädel eines Knorpelganoiden noch säuberlich auseinandergehalten sind, ein geschlossenes Gebilde aufbauen dadurch, daß sie untereinander in engste Beziehung treten. Neben der vergleichenden Betrachtung der mannigfaltigen erwachsenen Formen ist das Studium der Entwicklungsgeschichte des einzelnen Objektes dazu angetan, uns über die Art und Weise dieses Aufbaues Aufschluß zu geben. Das im Modell dargestellte Cranium eines *Vipera*-Embryos von 125 mm Gesamtlänge ist deswegen hierfür günstig, weil bei ihm die Komponenten, knorpliges Primordialcranium, Ersatzossifikationen und Deckknochen, im wesentlichen noch gut getrennt sind, aber doch schon die Verhältnisse des ausgebildeten Schädels erkennen lassen.

In der Occipitalregion dominieren schon die Ersatzknochen. Auch in der Gehörgegend bedecken sie schon den größten Teil der Oberfläche, der äußeren mehr als der inneren, aber unter dem knöchernen Belag ist das knorplige Primordialcranium noch gut erhalten. (Textfigur 4, 5, 6.) Beide Regionen sind in ihrer Ausbildung konservativ. Sie entfernen sich nicht wesentlich vom allgemeinen Reptilientypus. Um so mehr ist die Orbitotemporalregion verändert. In ihr ist die knorplige Seitenwand bis auf den letzten Rest verschwunden. Die Umwandung der Schädelhöhle wird von zwei gewaltig entwickelten Deckknochen, dem Parietale und Frontale, übernommen. Das frühere Vorhandensein einer knorpligen primordialen Seitenwand der Orbitotemporalregion muß postuliert werden, trotzdem im Verlauf der Ontogenese auch gar nichts mehr davon rekapituliert wird, deswegen, weil eine solche knorplige Seitenwand bei anerkannt niederen Formen in hoher Ausbildung sich findet und von da eine

befriedigende vergleichend-anatomische Reihe vom Zustande der höchsten Entwicklung bis zum völligen Schwunde sich aufstellen läßt, weil die Form des Parietale und Frontale augenscheinlich nicht eine ursprüngliche, sondern eine hochdifferenzierte ist, und namentlich, wie GAUPP betont, weil das Verhalten der Gehirnnerven nur durch eine solche Annahme ihre Erklärung findet. Durch die Untersuchungen von GAUPP (1902) wurde klargelegt, daß das Parietale nicht den Ort der hypothetischen früheren knorpligen Wandung einnimmt, deren Lage durch den Verlauf der Dura mater noch angedeutet wird, sondern weit lateral davon sich befindet. Die Durchtrittsstellen des III. und IV. Gehirnnerven durch die Dura mater entsprechen nach GAUPP den Foramina in der primordialen Wand. Zwischen der Dura und dem Parietale findet sich ein Raum, der erst sekundär der Schädelhöhle zugeschlagen wurde. In ihm verlaufen der VI. Gehirnnerv, der erste Ast des V., der IV. und der III. nach vorn. Dieser Raum bildet ein Analogon zum Cavum epiptericum der Säuger[1], und die weite Lücke, die aus ihm zur Orbita führt — sie wurde früher als Foramen opticum bezeichnet — ein Analogon zur Fissura orbitalis superior. Durch sie treten alle die genannten Nerven und der Opticus in die Augenhöhle. GAUPP hat die Lücke, die später durch dorsales Zusammenstoßen des Frontale und Parietale sich zum rings von Knochen umgebenen Loche schließt, Foramen orbitale magnum benannt. Zwischen dem ventralen Rande des Parietale einerseits, Parasphenoid und Trabecula andererseits tritt der Ramus palatinus des Facialis[2] nach außen und unten zum Ganglion sphenopalatinum. Die Verhältnisse liegen bei *Vipera* gerade so, wie sie GAUPP für *Tropidonotus* beschrieben hat. Das im Modell dargestellte Stadium ist so recht dazu angetan, die theoretische Anschauung zum sinnfälligen Ausdruck zu bringen. Namentlich tritt der durchaus sekundäre, ich möchte fast sagen zufällige Charakter des Foramen orbitale magnum in die Erscheinung (Taf. XVI, Fig. 6). Im Grundriß der Orbitotemporalregion ist durch die Scheidung in eine breite hintere und eine schmale vordere

[1] Das Cavum epiptericum erhielt durch GAUPP seinen Namen von der Lage über dem Processus basipterygoideus bzw. der Ala temporalis des Keilbeines. Ein Processus basipterygoideus ist bei Schlangen nicht vorhanden. Der untere Rand des Parietale sitzt hier den Trabekeln und dem sie umfassenden Parasphenoid, sowie im hintersten Abschnitt dem Basisphenoid auf.

[2] Bei *Vipera* besteht eine obere und eine untere Verbindung vom Facialis zum Ganglion sphenopalatinum. Die beiden repräsentieren zusammen den Ramus palatinus und vereinigen sich vor ihrem Eintritt ins Ganglion.

Partie der tropibasische Charakter des Schädels scharf ausgesprochen. Ferner ist am Bodenteil bemerkenswert die enge Beziehung zwischen Deckknochen und Ersatzossifikation, wie sie in der frühen Verwachsung von Parasphenoid und Basisphenoid gegeben ist. Die Ausbildung des Frontale jederseits zu einem geschlossenen Knochenringe ist durchaus eigenartig, aber nicht ohne Analoga (*Necturus* und *Amphiuma*, WIEDERSHEIM 1877, S. 508.)

Fig. 12.

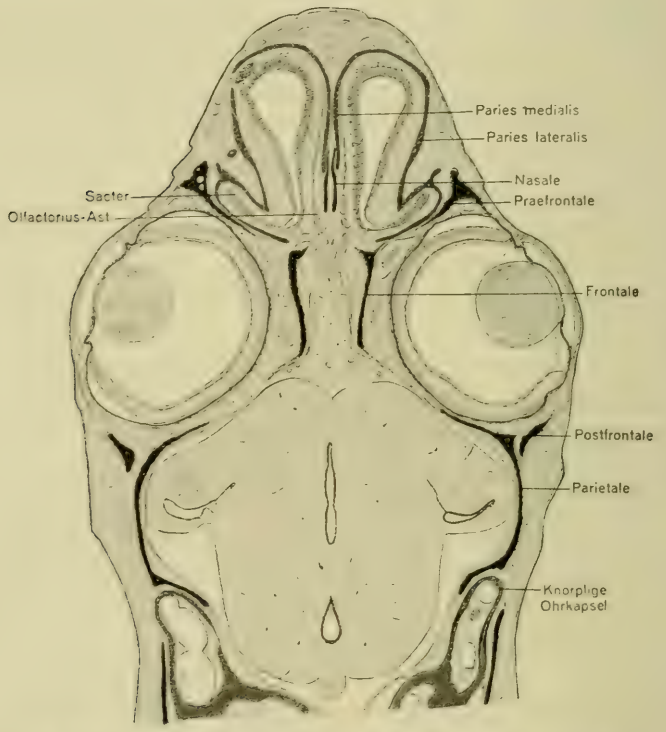

Schnitt parallel zum Schädeldach. Embr. 25 c. 21, 1, 1. Vergrößerung 12,5 : 1.

Im Nasenskelet ist der Knorpel vorherrschend. Auch das knorplige Skelet dieser Region ist stark reduziert, ganz allgemein verglichen etwa mit *Lacerta* oder *Sphenodon*, aber auch ein spezieller Vergleich mit *Tropidonotus* zeigt, daß jene Form noch einige Spangenbildungen besitzt, die bei *Vipera* verloren gegangen sind. Neben der allgemeinen Rückbildung geht in einer Beziehung eine Weiterbildung einher. Sie besteht in der Ausbildung jener Knorpel, die in der Fortsetzung der Schale des Organon vomeronasale jederseits

die Choane nach hinten begleiten. Sie hängt (Taf. XVI, Fig. 7) zusammen mit der Ausscheidung einer sekundären Mundhöhle aus der ursprünglichen. Es erscheint mir nicht unwahrscheinlich, daß die starken mechanischen Insulte, denen das Dach der Mundhöhle ausgesetzt ist, wenn sich die Viper mit dem Munde förmlich über das umfangreiche Beutetier stülpt, einen Schutz der Choanen durch diese Knorpel veranlaßt haben.

Fig. 13.

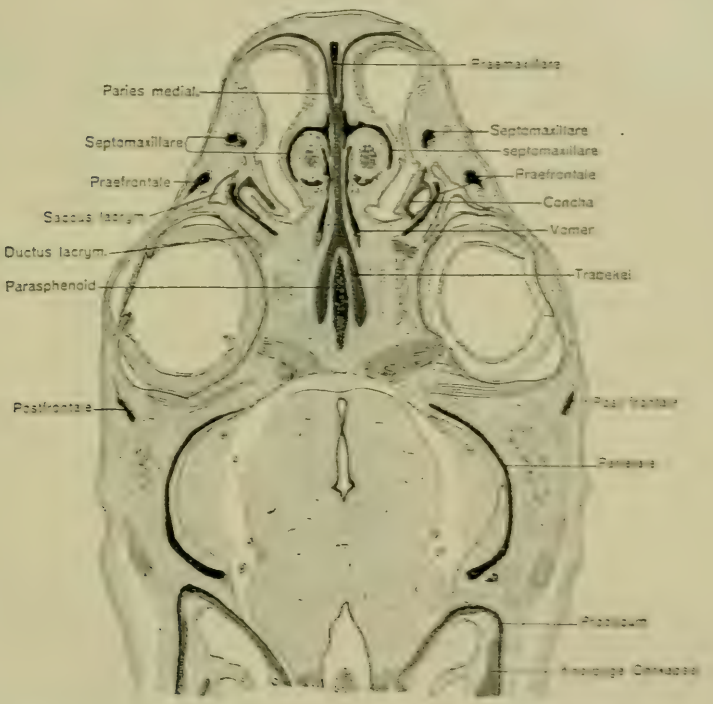

Schnitt parallel zum Schädeldach. Embr. 25 c. 13, 1, 1. Vergrößerung 12,5 : 1.

Septomaxillare und Vomer sind ganz in den Dienst der Umhüllung des Organon vomeronasale (Jacobsonii) getreten und haben hierbei Formen angenommen, die sicher als hochspezialisierte gelten dürfen. Doch ist die allgemeine Lage der Teile durchaus wie bei den übrigen Reptilien. Bemerkenswert ist die tiefe, von oben zwischen die Nasenkapselhälften einschneidende Spalte, in welche die Nasalia mit einer vertikal gestellten Platte hinabgreifen (Textfig. 9 und 10).

Die Deckknochen des Daches der Mundhöhle sind weit auseinandergerückt und bedingen so die große Breite des Schädels. Ihr

loses Gefüge, das eines festen Bandapparates und der Hilfe der Muskeln bedarf, um seine Lage zu bewahren, wird verständlich durch die Art der Nahrungsaufnahme bei Schlangen. Auf die Funktion dieses Apparates, in welchem das mächtig entwickelte, überaus lange Pterygoid jedenfalls eine Hauptrolle spielt, kann ich hier nicht eingehen. Vielleicht ist auch die Gymnocrotaphie des Schlangenschädels, das Fehlen jeglicher Jochbogenbildung, aus diesem Gesichtspunkte zu betrachten. Ein Spezifikum der Giftschlangen ist die Verkürzung des Maxillare.

Die Derivate der Visceralbogen und die in ihrer Umgebung auftretenden Deckknochen weisen manche Eigentümlichkeiten auf. Der Unterkiefer ist sehr lang. Vielleicht hängt damit zusammen,

Fig. 14.

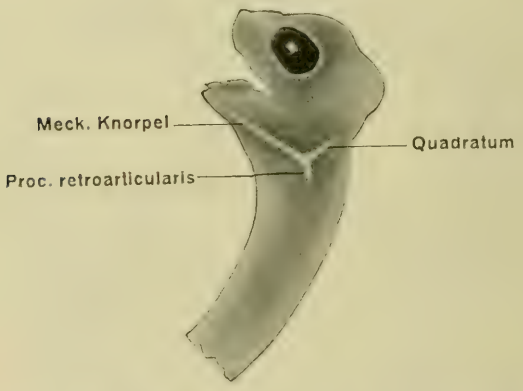

Kopf von *Vipera aspis*. Aufgestelltes Präparat. Methylgrünfärbung.

daß die Deckknochen seines ausgedehnten hinteren Abschnittes zu dem schon erwähnten Großknochen verschmolzen sind, an dessen Aufbau sich in der Folge auch das Articulare, ein Ersatzknochen, beteiligt. Das einheitliche Gebilde verleiht dem Unterkiefer gerade bei seiner Länge jedenfalls eine größere Festigkeit, als eine Anzahl getrennter, langer und schmaler Stücke es tun würden. Wie die Länge des Unterkiefers, so dürfte auch die Lage des Kiefergelenkes hinter dem eigentlichen Schädel und die Stellung des Quadratums, das bis ganz auf den Schädel hinaufreicht, unter den schon berührten Gesichtspunkt der Art der Nahrungsaufnahme fallen.

Bei der Beschreibung des ersten Modelles wurde hervorgehoben, daß dort die Lagebeziehungen von Quadratum und Unterkiefer noch viel mehr mit denjenigen bei anderen Reptilien übereinstimmen.

Das distale Ende des Quadratums schaut nach vorn, der nach oben offene Winkel zwischen Quadratum und Unterkiefer ist ein stumpfer (Taf. XIV, Fig. 3), und das Kiefergelenk liegt noch im Bereich des Neurocraniums. Beim zweiten Modell liegen hierin schon durchaus die Verhältnisse des ausgebildeten Vipernschädels vor: Das distale Ende des Quadratums schaut nach hinten; der Winkel zwischen Quadratum und Unterkiefer ist ein spitzer und nach vorn offen, und das Kiefergelenk liegt schon hinter dem eigentlichen Schädel (Taf. XIV, Fig. 6). So sehen wir, wie hier im Verlauf der Ontogenese ein Prozeß sich abspielt, der jedenfalls, abgesehen von cänogenetischen Modifikationen, im wesentlichen auch phylogenetisch durchlaufen wurde. Textfig. 14 zeigt in seitlicher Ansicht Meckelschen Knorpel und Quadratum eines *Vipera*-Embryo, bei dem diese Teile mit Methylgrün gefärbt und nach Aufhellung des ganzen Kopfes mikrophotographisch aufgenommen wurden. Die Zeichnung wurde nach der Photographie hergestellt, so daß hier die erwähnten Lagebeziehungen mit großer Genauigkeit wiedergegeben sind[1].

Das Fehlen eines Trommelfelles und die einfache Gestaltung der Columella auris hängen sicher miteinander zusammen.

Der Zungenbeinapparat ist auf die überaus langen, knorpligen Cornua hyalia beschränkt, die nach vorn in einen einheitlichen Processus entoglossus sich fortsetzen (Taf. XV, Fig. 5).

Allgemeiner Teil.

Vergleichende Betrachtung.

Nachdem im Vorhergehenden nur die beiden im Modell dargestellten Entwicklungsstufen beschrieben worden sind, sollen im Folgenden auch weitere Stadien berücksichtigt werden. Gleichzeitig soll das Cranium von *Vipera* mit anderen Formen, namentlich mit *Lacerta*, regionenweise verglichen werden. Auf dem ersten Stadium hat das knorplige Primordialcranium seinen Höhepunkt noch nicht erreicht, auf dem zweiten schon überschritten. Dazwischen besteht ein Stadium der höchsten Ausbildung, auf dem auch die Ethmoidalregion völlig verknorpelt ist, während die Occipital- und Oticalregion, die sowohl in der Anlage des Knorpels als auch in seinem Ersatz durch Knochen einen Vorsprung haben, noch ein intaktes Chondrocranium aufweisen.

[1] Die mikrophotographische Aufnahme verdanke ich, wie viele andere, meinem Freunde N. Lebedinsky.

Chorda dorsalis. Am ersten Modell, das erheblich jünger sein dürfte, als das Gauppsche *Lacerta*-Modell, reicht die Chorda bei weitem nicht mehr bis zur Fissura basicranialis posterior (Taf. XIV, Fig. 1). Wie es jedoch schon Parker für *Tropidonotus* richtig abgebildet hat (1878, Taf. 27, Fig. 2), erstreckt sie sich bei noch jüngeren Stadien fast bis zur Hypophysis, deren Einstülpung ja bei allen Wirbeltieren der Chorda ihre natürliche Grenze setzt. Ein Sagittalschnitt durch einen Embryo von *Tropidonotus natrix* soll dies veranschaulichen[1]. Auf älteren Stadien von *Vipera* löst sich die Chorda

Fig. 15.

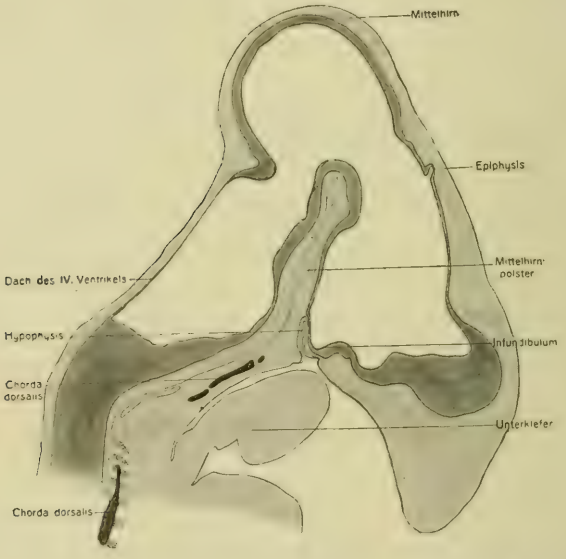

Embryo von *Tropidonotus natrix*. Sagittalschnitt. Vergrößerung 16,6 : 1.

in einzelne Reste auf. Am zweiten modellierten Stadium war nichts mehr davon zu erkennen. Welches die Gründe sind, die bei *Lacerta* ein längeres Persistieren, bei *Tropidonotus* und *Vipera* den frühen Schwund der Rückenseite im Gebiet des Schädels bedingen, ist mir nicht bekannt.

Auf dem jüngsten Stadium von *Vipera*, das ich geschnitten habe, ist in der Basalplatte die Fenestra basicranialis posterior noch sehr ausgedehnt, während die Seitenteile und die Crista sellaris

[1] Ich verdanke diesen Embryo, wie eine Anzahl anderer, der Güte von Herrn Privatdozent Dr. H. Bluntschli.

gut ausgebildet sind. Die Occipitalpfeiler reichen noch wenig nach oben und sind von einer dorsomedialen Vereinigung durch ein Tectum posterius noch weit entfernt. Der dorsale Teil des Labyrinthes entbehrt noch völlig der Umwandung durch Skeletteile. An der lateralen Seite des vorderen Bogenganges ist eine Gewebsverdichtung aufgetreten, eine schwächere am äußeren Umfang des hinteren Bogenganges. Zwischen häutigem Labyrinth und Gehirn befindet sich nur indifferentes embryonales Bindegewebe. Etwas tiefer werden die beiden Gewebsverdichtungen am vorderen und hinteren Bogengang verbunden durch Gewebe, das in der Umgebung des seitlichen Bogenganges auftritt. Auf diesem Stadium ist es nicht mehr möglich, einen Zusammenhang der Columella auris mit den Zungenbeinhörnern nachzuweisen, wie ihn Rathke für *Tropidonotus natrix* festgestellt hat. Doch ist zu erwarten, daß dies auf geeigneten Stadien möglich sein wird, zumal nachdem Bender (Anat. Anzeiger, Bd. 40, Nr. 6/7) die hyale Natur der Gesamt-Columella und ihren Zusammenhang mit den Cornua hyalia für *Testudo graeca* nachgewiesen hat. Das eben beschriebene Stadium von *Vipera* läßt erkennen, daß der proximale Teil der Columella selbständig von der Ohrkapsel entsteht und durch die Hyomandibularspalte von der Anlage des Quadratums getrennt wird.

In seiner Monographie des Natternschädels beschreibt W. K. Parker als Stylohyale (style-hyale scale) einen Ersatzknochen, der am distalen Ende der Columella auris auftritt und dem Quadratum anliegt. Gaupp (1906) empfiehlt diese Angabe zur Nachprüfung. Ich habe für *Vipera* gefunden, daß von dem Stadium an, wo das knorplige Primordialcranium völlig entwickelt ist, tatsächlich dorsal vom distalen Ende der Columella dem Quadratum benachbart ein diskretes Knorpelstück auftritt. Es liegt später dem Quadratum dicht an und scheint mit ihm zu verknöchern. Am ausgewachsenen Schädel findet sich am Quadratum eine Hervorragung, die dieser Bildung entsprechen dürfte. Auf dem Stadium, wo die junge Viper den mütterlichen Organismus verläßt, ist das Stück noch knorplig, aber mit einer knöchernen Erhebung des Quadratums fest verbunden. Auf früheren Stadien ist der Knorpel nicht vorhanden. Seine Abtrennung von der Columella ist mir sehr wahrscheinlich. Ich habe sie aber nicht beobachten können. Ob diese Bildung der Extracolumella der Saurier vergleichbar ist, muß vorerst dahingestellt bleiben.

Occipital- und Oticalregion sind in ihrer Gestaltung konser-

Fig. 16.

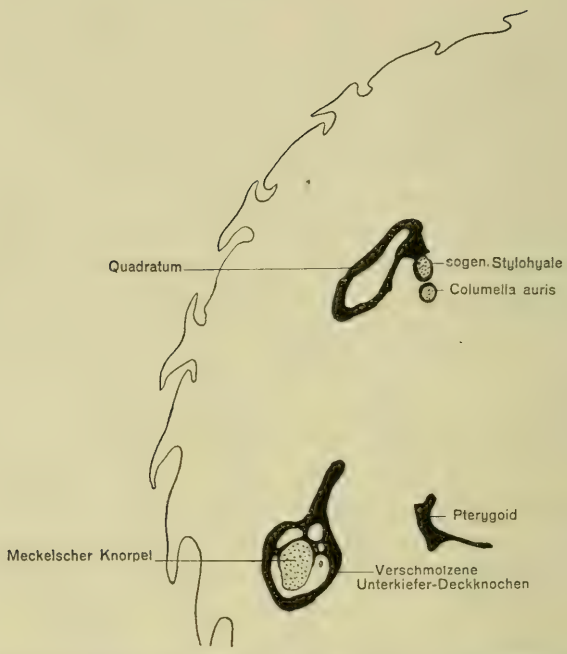

Columella auris und sog. Stylohyale. Embr. 27a. 39, 3, 3. Vergrößerung 25 : 1.

Fig. 17.

Querschnitt durch das hintere Ende der Ohrkapsel. Embr. 6b. 6, 6, 4. Vergrößerung 33,3 : 1.

vativ. Sie entfernen sich nicht wesentlich vom allgemeinen Reptilientypus. In der Ausbildung des Tectum posterius besteht insofern ein Unterschied gegen das knorplige Primordialcranium von *Lacerta* und *Emys*, als der occipitale Anteil bei *Vipera* überwiegt, während bei jenen genannten Formen das Tectum posterius ein reines Tectum synoticum darstellt. Auf das Bestehen einer nach Form und Lage typischen, mit *Lacerta* übereinstimmenden Fissura metotica, die nachher bis auf wenige Löcher knöchern verschlossen wird, ist schon hingewiesen worden. Parker beschreibt für *Tropidonotus* nur ein Hypoglossusloch. Bei *Vipera* bestehen deren zwei. Es erscheint jedoch nicht unwahrscheinlich, daß auch das »posterior condyloid foramen«, welches dieser Autor für *Tropidonotus* angibt, ebenfalls eine Hypoglossusöffnung ist.

Was den Binnenraum der Ohrkapsel anlangt, so beschränke ich mich auf die Angabe der tatsächlichen Verhältnisse, wie sie bei der Beschreibung des zweiten Modelles (Textfig. 4, 5, 6) geschildert wurden. Die dort mitgeteilten Befunde fügen sich nicht gerade zwanglos in jene Einteilung der Räumlichkeiten des knöchernen Labyrinthes, die Hasse (1873) für die erwachsene Ringelnatter aufgestellt hat; allein vor einer eingehenden Kenntnis der ganzen Entwicklung jener Form lassen sich nicht wohl spezielle Vergleiche durchführen oder eventuelle Änderungen vorschlagen.

Nach Parker treten in der Ohrgegend vier selbständige Ersatzknochen bei der Ringelnatter auf, das Prooticum, Opisthoticum, Epioticum und das »Alisphenoid«. Prooticum und Opisthoticum sind auch bei *Vipera* vorhanden. Ein selbständiges Epioticum konnte ich nicht finden. Das »Alisphenoid« (Taf. XV, Fig. 4, 5) entsteht in der Gegend der Incisura prootica des Primordialcraniums als Ersatzknochen mit Unterdrückung der knorpligen Präformation. Bei einem einzigen Stadium fand ich eine kurze kleine Knorpelleiste vom Rande der Incisura nach vorn vorspringend, welches Knorpelstückchen sich als Rest einer früher ausgedehnteren Wandung auffassen läßt. Gegen die Basalplatte ist der Knochen eine Strecke weit abgesetzt, während er nach oben mit dem Prooticum zusammenhängt. Nach meinen Serien gewinne ich den Eindruck, daß es sich überhaupt nur um einen Teil des Prooticums handelt. Auf dem im zweiten Modell dargestellten Stadium weist der Knochen erst ein Trigeminusloch auf, und ein Teil des Ganglions V, 2 und 3 liegt vor ihm. Zwischen dem Knochen und dem Parietale besteht noch eine beträchtliche Lücke. Zu der Zeit jedoch, wo die junge Viper geboren

wird bzw. unmittelbar nach der Eiablage das Ei verläßt, stoßen die beiden genannten Knochen aneinander, und innerhalb des »Alisphenoids« sind 2 Trigeminuslöcher vorhanden. Auf jeden Fall ist der Name Alisphenoid zu streichen, da er den heutigen Anschauungen nicht entspricht.

Von hoher Bedeutung ist die Tatsache, daß der Nervus abducens noch eine primäre Austrittsöffnung besitzt, daß er aber nur durchtritt, um nach kurzem Verlauf im Knochen wieder in die Schädelhöhle einzutreten und erst im großen Foramen orbitale magnum mit den anderen Augenmuskelnerven, dem Opticus und dem ersten Trigeminusaste, eine sekundäre Austrittsstelle zu finden. Es wird somit bei *Vipera* jene Anschauung vom Aufbau der Orbitotemporalregion des Schlangenschädels bestätigt, zu welcher Gaupp durch das Studium der embryonalen Verhältnisse bei *Tropidonotus* und makroskopische Präparation von *Dipsadomorphus* gelangte. Auf keinem der zahlreichen untersuchten Stadien treten bei *Vipera* knorplige Reste oder vorknorplige Andeutungen einer ursprünglichen primordialen Seitenwand der Orbitotemporalregion auf. Das frühere Vorhandensein einer solchen ist, abgesehen von anderen vergleichend-anatomischen Gründen, lediglich aus dem Verlaufe der Dura mater und dem Verhalten der Gehirnnerven zu postulieren. Ich hoffe, später nachprüfen zu können, ob bei *Tropidonotus natrix* der Knorpel, den Parker (1878) als Orbitosphenoid beschreibt, wirklich in der angegebenen Weise existiert. Ist dies der Fall, so wäre dadurch diese Form recht wesentlich von *Tropidonotus* verschieden.

Schnitte durch Embryonen von *Tropidonotus* unmittelbar vor der Geburt bzw. Eiablage zeigen, daß hier das Gehirn die durch das weit ausgreifende Parietale geschaffene Höhlung schon viel vollständiger ausfüllt, als dies auf jüngeren Stadien der Fall ist.

Im Eintritt der Carotiden (Taf. XVI, Fig. 1 und 2; Textfig. 2) in die Schädelhöhle unterscheiden sich *Vipera* und *Tropidonotus* voneinander. Bei *Tropidonotus* treten die inneren Carotiden, der Darstellung von Rathke und Parker zufolge, durch gesonderte Löcher des Chondrocraniums ein, bei *Vipera* nur durch Ausbuchtungen in den beiden latero-caudalen Ecken der ungefähr dreieckigen Fenestra hypophyseos. Die Trabekel treten sehr früh auf und bleiben in ihrem vorderen Teil (Textfig. 19) überhaupt knorplig bestehen, während der hintere Teil resorbiert wird. Bei den ältesten Embryonen ist dieser knöcherne Ersatz des hinteren Teiles, bis gegen das Chiasma nervorum opticorum, schon vollzogen. Auf frühen

Stadien tritt der tropibasische Charakter des Schädels, der überhaupt schwächer ausgeprägt ist als beim Typus *Lacerta*, weniger hervor, indem die Augen noch nicht ihre nachherige Tiefe erreicht haben und zwischen sich noch einen weiteren Zwischenraum lassen, als späterhin. Ein Septum interorbitale ist nicht vorhanden, auch vorknorplig nicht angelegt. Die vordere Vereinigungsstelle der Trabekel ist bei jungen Embryonen von einer horizontal ausgedehnten Gewebsverdichtung umgeben.

Für das Ethmoidalskelet ist charakteristisch das gegenüber dem übrigen Chondrocranium verspätete Auftreten. Zuerst erscheint das

Fig. 18.

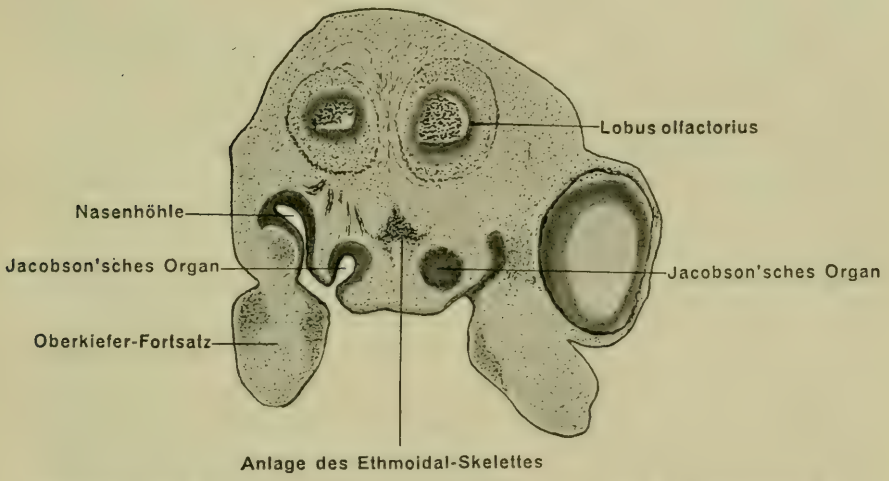

Querschnitt durch den hinteren Teil der Nasenregion. Embr. 87 a. 13, 4, 5. Vergrößerung 25 : 1.

Septum nasi als eine Gewebsverdichtung, die, von der Vereinigungsstelle der Trabekel ausgehend, nach vorn nur bis zwischen die kugeltörmigen Organa vomeronasalia reicht. Sie dehnt sich in der Folge weiter aus und geht in den vorknorpligen und knorpligen Zustand über; sodann legen sich die mediale und dorsale Wand der Nasenkapsel an, und schließlich die übrigen Teile. Ein spezieller Vergleich mit dem vollständigeren knorpligen Ethmoidalskelet von *Tropidonotus natrix* wurde an Hand der Bornschen Darstellung schon bei der Beschreibung des zweiten Modelles durchgeführt. Hier soll nur wiederholt werden, daß die Knorpelschale unter dem Organon vomeronasale jederseits und die sich daraus nach hinten fortsetzenden Knorpel jeglicher Verbindung mit anderen knorpligen Teilen bei

Vipera aspis entbehren, während bei *Tropidonotus natrix* eine Verbindung dieser Schale zum Septum nasi sowie zur Muschel durch je eine Spange dargestellt wird. Eine Vergleichung mit *Lacerta* zeigt, daß zur Ableitung des knorpligen Nasenskeletes von *Vipera* vom Sauriertypus Rückbildung und Weiterbildung in Anspruch genommen werden müssen, Rückbildung fast in allen Teilen, Fortbildung für die Knorpel caudal von der Schale des Organon vomeronasale. Und zwar entsprechen diese Knorpel denjenigen Teilen, welche bei *Lacerta* von Gaupp als Cartilagines ectochoanales bezeichnet wurden. Um dies zum Ausdruck zu bringen, möchte ich für diesen paarigen Knorpel, der von Solger bei *Python* entdeckt und durch Born bei *Tropidonotus natrix* und *Pelias berus* näher beschrieben wurde, den ähnlich lautenden Namen Cartilago hypochoanalis vorschlagen. In der Arbeit von Thäter (1911) wird die Verschiedenheit der Gaumenbildung bei Schlangen und Säugern betont. In diesem Zusammenhange mag darauf hingewiesen werden, daß der Ductus nasopharyngeus dort durch Deckknochen, hier durch dem nasalen Skelete angehörigen Knorpel von der Mundhöhle getrennt wird. Ein augenfälliger Unterschied gegenüber *Lacerta* (Taf. XIV und XV, Fig. 1, 2, 4, 5) besteht in der tiefen Spalte, welche die beiden Nasenkapselhälften dorsal und vorn voneinander trennt. In diese Spalte senken sich die Nasalia mit einer vertikal gestellten Partie hinab. Es wurde schon darauf hingewiesen, daß diese senkrechten Lamellen der Nasalia zum Teil eine weitere Ausdehnung der knorpligen medialen Wand der Nasenkapsel verhindert haben dürften. Die Nasenhöhle ist sehr einfach gestaltet, die Muschel gut entwickelt (Textfig. 10). Infolge der starken Reduction der knorpligen Teile sind die bei *Lacerta* unterschiedenen Fenster (Fenestra olfactoria, Fenestra lateralis nasi, Fenestra narina) nicht allseitig knorplig umwandet. Einzig das Foramen epiphaniale (für den N. lateralis nasi des V, 1) besteht in gleicher Ausbildung. Eine Cartilago paraseptalis fehlt. Auf dem ersten Modell ist in der Gegend des Organon vomeronasale eine schmale Zona annularis, eine Querschnittszone, auf der die Nasenhöhle (Taf. XIV, Fig. 2) mit dem aus ihr hervorgegangenen Organe allseitig von primordialem Skelet umgeben ist, vorknorplig angedeutet. Das Septum nasi wird in seinem Verlaufe durch die Kapseln der Organa vomeronasalia beeinflußt, die bei Schlangen gewaltig entwickelt sind. An der Bildung dieser Kapsel jederseits nehmen neben dem Knorpel Septomaxillare und Vomer teil (Textfig. 10 und 11). Über diese Knochen

soll im Zusammenhang mit der Entwicklung der übrigen Deckknochen noch einiges mitgeteilt werden.

Der Schlangenschädel ist ausgezeichnet durch das starke Vorherrschen der Deckknochen. Wie weit dies gehen kann, wurde im speziellen ausgeführt. Eine allgemeine Vorstellung von diesen Verhältnissen gibt die Betrachtung auch des ersten Modelles in der Seitenansicht, indem hier die Allostosen noch fast völlig fehlen und so die Unvollständigkeit des knorpligen Primordialcraniums zutage tritt.

Im folgenden möchte ich einige Angaben über die Reihenfolge des Auftretens der einzelnen Deckknochen machen. Zuerst erscheinen ungefähr gleichzeitig Praemaxillare, Maxillare, Palatinum und Pterygoid (Taf. XIV, Fig. 1, 2, 3.) Von den später auftretenden erscheint das Parasphenoid erheblich nach den übrigen. Der Vomer ist dem Septomaxillare in der Entwicklung voraus. Am Unterkiefer treten die Deckknochen erst nach der erstgenannten Gruppe, Praemaxillare, Maxillare usw., auf. Der Zusammenschluß der hinteren Stücke zum »Großknochen« erfolgt sehr früh, schon auf jenem Stadium, wo das Chondrocranium eben seine volle Entfaltung erreicht hat. Das Operculare wird spät angelegt. Zwischen dem Dentale und den hinteren Knochen besteht anfänglich eine Zone, wo der Knorpel noch nicht knöchern bedeckt ist.

Das Squamosum (Textfig. 6) entsteht am lateralen Umfang der Ohrkapsel in der Gegend der Prominentia semicircularis lateralis. Was seine morphologische Natur anlangt, so spricht sich Thyng (1906) dahin aus, daß das Schlangensquamosum ein Supratemporale darstelle. Parker beschreibt eine medioventral vom Squamosum gelegene, ovale kleine Knochenlamelle am *Tropidonotus*-Embryo. Gaupp konnte (1894) diesen Befund an einem daraufhin untersuchten Embryo nicht bestätigen. Bei *Vipera* habe ich auf keinem Stadium eine solche Bildung finden können. Doch läßt sich daraus natürlich nicht auf das andere Objekt schließen. Diese Lamelle, die bei *Tropidonotus* vorübergehend vorhanden sein soll, würde nach Thyng das eigentliche Squamosum repräsentieren.

Das Parietale entsteht, wie immer, paarig; indessen findet die Vereinigung der beiden Anlagen noch während des Embryonallebens statt. Auf den großen Umfang dieses Knochens am Schlangenschädel wurde schon hingewiesen.

Das Frontale (Taf. XV, Fig. 4) bildet mit seiner vordersten Partie einen knöchernen Ring um den Lobus olfactorius. Schon Rathke stellte bei *Tropidonotus* fest, daß die mediale Lamelle des Knochens

erst nach dem seitlichen und dorsalen Teil sich ausbildet. Ich kann diesen Befund für *Vipera* bestätigen. Da diese mediale Umschließung des Lobus olfactorius durch den Knochen eine durchaus eigenartige Erscheinung ist, die von indifferenteren Zuständen abgeleitet werden muß, so ist auch das späte Auftreten dieser medialen Partie verständlich.

Das Parasphenoid ist ein Schleimhautknochen, der den Verschluß der Fenestra hypophyseos bildet. (Textfig. 19.) Bemerkenswert ist sein Verschmelzen mit dem Basisphenoid.

Fig. 19.

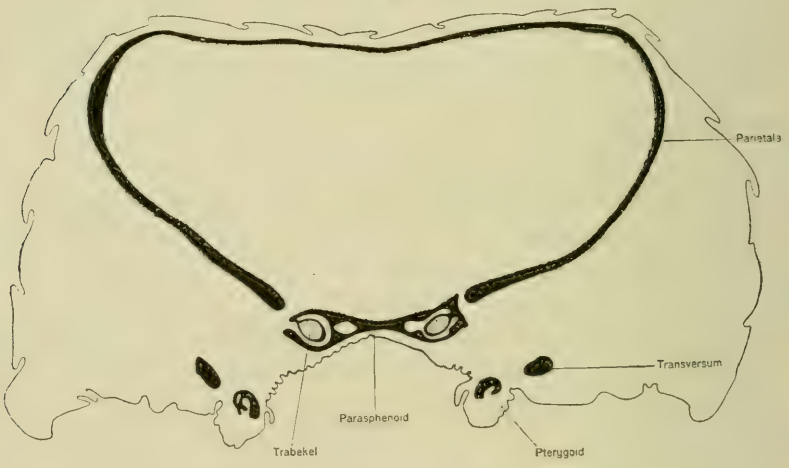

Querschnitt durch das Parietale. Embr. 27a. 55, 3, 2. Vergrößerung 16,6 : 1.

Am Vomer entsteht der dorsale Teil, der die hintere Partie des Daches des Organon vomeronasale bildet und von den Olfactoriusästen durchlöchert wird, erst später.

Das Septomaxillare stimmt nach seiner Lage mit demselben Knochen bei *Lacerta* überein. (Textfig. 10.)

Das Praefrontale ist stark entwickelt und vom Tränengang durchbohrt. Ein lateraler Knochen, ein Reptilienlacrymale (Adlacrymale Gaupp), tritt auch während der Entwicklung nicht auf.

Für die Nasalia ist die vertikal gestellte Partie, welche in den Internasalraum eindringt, charakteristisch.

Maxillare, Palatinum, Pterygoid und Transversum entstehen

ohne Beziehung zu knorpligen Teilen[1]. Für das Pterygoid ist seine große Länge charakteristisch.

Der Unterkiefer unterscheidet sich etwas in seinem Aufbau von demjenigen von *Tropidonotus natrix*, den Gaupp kürzlich (1911) beschrieben hat, wie übrigens auch der ausgebildete Unterkiefer von *Vipera* sich schon äußerlich vom *Tropidonotus*-Unterkiefer unterscheidet[2]. An der Zusammensetzung beteiligen sich folgende Knochen: Supraangulare (lateral-proximal), Goniale (medial-proximal), Angulare (nicht bis zum hinteren Ende reichend, ventral vom Goniale, von ihm nur unscharf geschieden), Dentale (distal-lateral), Spleniale sive Operculare (medial vom Dentale), Complementare(?) und schließlich das aus der Verknöcherung des Gelenkendes des Meckelschen

Fig. 20.

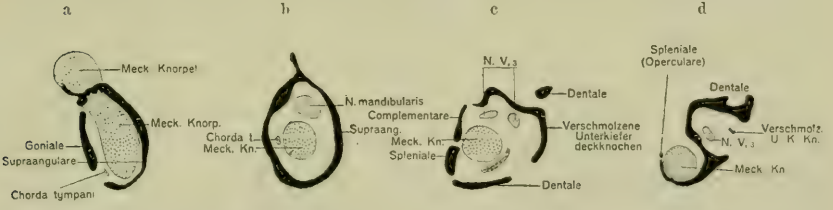

Querschnitte durch den rechten Unterkiefer. a Embryo 25*. 56, 1, 1. b Embryo 25*. 61, 3, 1. c Embryo 25*. 71, 1, 3. d Embryo 25*. 74, 4, 3. II. Modell. Vergrößerung 33,3 : 1.

Knorpels hervorgehende Articulare. Goniale und Supraangulare verwachsen schon sehr früh zu einem einheitlichen »Großknochen«,

[1] Bei dieser Gelegenheit möchte ich auf einen Fehler in der Farbengebung auf einigen Figuren der Parkerschen Arbeit aufmerksam machen. Auf Tafel 32, Fig. 1 und 2 sind Praefrontale, Palatinum und Pterygoid mit der im übrigen für Ersatzknochen verwendeten gelbbraunen Farbe getönt, auf Tafel 31, Fig. 2 dazu noch das Transversum, welches auf Taf. 32 richtig dargestellt ist. Da zu jener Zeit die Natur der genannten Knochen bekannt war, ist anzunehmen, daß es sich nur um ein Versehen in der Kolorierung (Handkolorierung?) handelt.

[2] Der Unterkiefer von *Vipera* ist graciler gebaut, als derjenige der Ringelnatter. Er besitzt einen langen, dünnen vorderen Teil und eine hohe, ungefähr dreieckige hintere Partie, während er sich bei *Tropidonotus* in etwa gleicher Stärke von hinten nach vorn zieht. Bei *Tropidonotus* führt zum Aditus canalis primordialis eine weite, tiefe Grube, die dadurch gebildet wird, daß lateraler und medialer Kieferrand ungefähr gleich hoch hinauf eine Wand bilden. Bei der erwachsenen *Vipera* dagegen ist der Aditus viel enger. Der laterale Rand bildet nur eine scharfe Kante, ohne sich als eigentliche Wand zu erheben; dagegen bildet der mediale Rand eine überaus hohe Knochenwand. Dieselbe gehört jedoch ursprünglich zu dem lateral gelegenen Supraangulare, das sich dorsomedianwärts über den Meckelschen Knorpel hinweg und von da in die Höhe erstreckt.

in welchem später noch das Articulare aufgeht. Es ist nun die Frage, ob in diesem Großknochen auch ein Angulare enthalten ist. Wenn dies der Fall ist, dann muß der hinter dem Spleniale und dorsal von ihm in der vorderen Kieferhälfte gelegene Knochen als

Fig. 21.

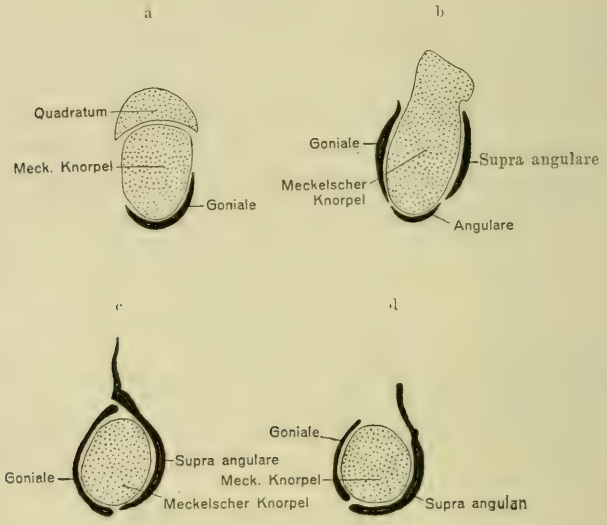

Querschnitte durch den hinteren Teil des rechten Unterkiefers. a Embr. 6b. 6, 5, 1. b Embr. 6b. 7, 2, 1. c Embr. 6b. 7, 6, 1. d Embr. 6b. 8, 2 3. Vergrößerung 25 1.

Fig. 22.

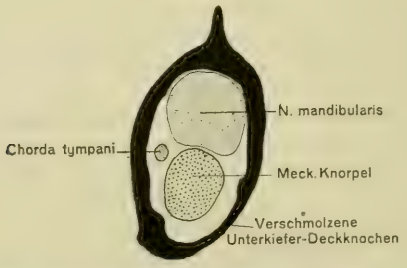

Querschnitt durch den linken Unterkiefer. Der gleichmäßigen Orientierung halber spiegelbildlich gezeichnet. Embr. 27a. 43, 4, 2. Vergrößerung 25 : 1.

Complementare gedeutet werden. Auf der für diese Untersuchung günstigsten Serie tritt auf einigen Schnitten ventral vom Goniale ein diskretes Stück auf, das wohl als Angulare anzusprechen ist; allein die Trennung ist nicht durchgängig, und die Frage scheint mir auf Grund nur dieses Befundes nicht zu entscheiden. Auf

diesem Stadium ist neben dem Goniale, dem erwähnten abgetrennten Stück und dem Supraangulare erst das Dentale vorhanden (Textfigur 20). *Tropidonotus* besitzt nach Gaupp ein deutliches Angulare. Es ist derselbe Knochen, den Parker als Complementare bezeichnete. Die Chorda tympani durchbohrt vor dem Gelenk den erwähnten Großknochen an seiner medialen Seite. Sie ist schwächer, als bei *Tropidonotus*. Das Supraangulare ist weitaus der mächtigste Knochen des Unterkiefers und macht den Hauptteil des gesamten komplexen Gebildes aus. Das Dentale sendet zwei Fortsätze nach hinten; davon liegt der dorsale auf dem Großknochen, der ventrale zwischen ihm und dem Spleniale. Es wurde schon darauf hingewiesen, daß vielleicht in der Längenentwicklung des Unterkiefers das Moment zu erblicken ist, das zu der intensiven Verwachsung der Knochen in seinem hinteren Teile geführt hat.

Ergebnisse.

Der Schlangenschädel stellt nicht jenen »Standard« von Schädelentwicklung dar, den Parker in ihm erblickte und den er für die Anknüpfung nach oben und unten (Vögel und Ichthyopsiden) besonders günstig hielt. Vielmehr ist der Schlangenschädel ein extrem differenziertes Cranium, das sich in seiner Entwicklung auf den allgemeineren Sauriertypus zurückführen läßt. Für den Vergleich kommt in erster Linie die in ihrer Entwicklung am besten bekannte Form *Lacerta* in Betracht. Gewaltige Ausbildung der Deckknochen, Rückbildung im knorpligen Primordialcranium und innige Beziehung des Deckknochens zur Ersatzossifikation in zwei Fällen sind neben der eigenartigen Anordnung der Teile des Kauapparates, welche durch die Art der Nahrungsaufnahme bedingt wird, die vornehmsten Charaktere des Ophidiercraniums.

Am Chondrocranium sind Occipitale und Oticalregion in ihrer Ausbildung konservativ. Wie bei *Lacerta* besteht eine typische Fissura metotica, welche die beiden Regionen voneinander und einen Teil der Ohrkapsel von der Basalplatte trennt. Sie wird in gleicher Weise wie bei der erwähnten Form bis auf wenige Löcher knöchern verschlossen. An der Basis des Occipitalpfeilers sind zwei Hypoglossuslöcher vorhanden. An der Bildung des Tectum posterius nimmt, im Gegensatz zu *Lacerta* und *Emys*, die occipitale Komponente den Hauptanteil. Das Labyrinth ist von einfacher Gestaltung. Die Columella auris entsteht unabhängig von der Ohrkapsel. Sie ist nach ihrer Lage zur ersten Visceralspalte hyaler Natur, doch

konnte der Zusammenhang mit den Cornua hyalia auf den zu Gebote stehenden Serien nicht nachgewiesen werden. Am distalen Ende der Columella findet sich auf späteren Stadien ein diskretes Knorpelstück, das dem Quadratum anliegt und mit ihm später knöchern verschmilzt. Der N. abducens gelangt durch eine primäre Öffnung im vorderen seitlichen Teile der Basalplatte nach außen.

Die Orbitotemporalregion entfernt sich in ihrem Aufbau am meisten vom Sauriertypus. Eine knorplige Seitenwand dieser Region, wie sie bei niederen Formen in hoher Ausbildung besteht und noch bei *Lacerta* durch ein graciles Spangenwerk in ihrem früheren Umfange umrissen wird, ist bei *Vipera* völlig verschwunden. Das Knorpelskelet ist lediglich auf die Trabeculae baseos cranii beschränkt. Die Umwandung der Schädelhöhle wird ganz von den mächtig entfalteten Deckknochen, Parietale und Frontale, übernommen. Es treten auch im Verlauf der Entwicklung keine Spuren einer früheren primordialen Wandung auf. Der von Parker als Orbitosphenoid bei *Tropidonotus natrix* beschriebene Knorpel existiert bei *Vipera* nicht. Es ist auch kein knorpliges Septum interorbitale vorhanden. Der tropibasische Charakter des Schädels ist aber trotzdem gut ausgeprägt, namentlich im Grundriß der Orbitotemporalregion, der eine breite hintere und eine schmale vordere Partie erkennen läßt. Zwischen den Trabekeln verschließt ein Parasphenoid die Fenestra hypophyseos. Es verschmilzt später mit dem Basisphenoid. Das frühere Vorhandensein einer primordialen knorpligen Seitenwand der Region muß aus dem Verhalten der Gehirnnerven gefolgert werden. Nur der Abducens besitzt unter den Augenmuskelnerven eine primäre Austrittsöffnung. Er tritt aber nach dem Passieren dieser Öffnung wieder in den Schädel (Taf. XV, Fig. 4) ein, um ihn erst zusammen mit dem Opticus, Oculomotorius, Trochlearis und dem ersten Trigeminusast zwischen Frontale und Parietale durch das ausgedehnte Foramen orbitale magnum zu verlassen. Somit werden die Befunde, die Gaupp von *Tropidonotus* und *Dipadomorphus* mitgeteilt hat, bei *Vipera* vollkommen bestätigt, und die Anschauungen über den Bau der Orbitotemporalregion des Schlangenschädels, zu denen er auf Grund der erwähnten Tatsachen gelangte, dürften durch die hergestellten Modelle eine gewisse Veranschaulichung erfahren haben.

Für die Ableitung des knorpligen Nasenskeletes der *Vipera aspis* von den Zuständen bei Sauriern, speziell *Lacerta*, sind Rückbildung und Ausbildung in Anspruch zu nehmen; starke Rück-

bildung für fast alle Teile, Ausbildung nur für jenen Knorpel, der sich aus der Schale des Organon vomeronasale nach hinten fortsetzt. Eine Cartilago paraseptalis ist nicht vorhanden. Der beschriebene Knorpel stellt eine Weiterbildung der Cartilago ectochoanalis von *Lacerta* dar. Ich möchte dafür die Bezeichnung Cartilago hypochoanalis vorschlagen. Gegenüber *Tropidonotus* besteht der Unterschied, daß bei *Vipera* die Schale des Organon vomeronasale und der sich daraus nach hinten fortsetzende Knorpel jeglicher Verbindung mit anderen knorpligen Teilen entbehren. Auf frühen Stadien ist jedoch eine Zona annularis angedeutet, eine schmale Querschnittszone, auf welcher die Nasenhöhle allseitig von primordialem Skelete umgeben ist. Die verschiedenen bei *Lacerta* zu unterscheidenden Fenster sind bei *Vipera* infolge der starken Reduction des Knorpels nicht mehr abzugrenzen. Am besten sind Septum nasi und Cartilago cupularis ausgebildet. Ein tiefer Internasalraum trennt die beiden Nasenkapselkuppeln. Die Muschel ist gut ausgebildet.

Das knorplige Quadratum ist einfach gestaltet. Reste einer Pars palatina treten nicht auf. Das Quadratum erlangt seine eigenartige definitive Stellung erst im Verlauf der Ontogenese durch eine Drehung von über 90°. Auf frühen Stadien schaut sein distales Ende noch nach vorn. Gleichzeitig rücken Quadratum und Squamosum hoch am Schädel hinauf. Das Kiefergelenk liegt auf frühen Stadien noch im Bereich des Neurocraniums; es kommt erst später hinter den eigentlichen Schädel zu liegen. Der Meckelsche Knorpel ist durch seine Länge ausgezeichnet. Das Hyobranchialskelet ist auf die beiden langen Cornua hyalia reduziert. Im Unterschied zu *Tropidonotus* besteht ein einheitlicher Processus entoglossus.

Unter den periotischen Knochen konnte ich ein selbständiges Epioticum, wie es Parker für *Vipera* beschreibt, nicht finden. Das von demselben Autor bei der Ringelnatter beschriebene Alisphenoid ist bei *Vipera* ein Teil des Prooticums. Er wird nicht knorplig präformirt. Der Name Alisphenoid dürfte auf jeden Fall zu streichen sein.

Die Knochenlamelle medial vom Squamosum, die Parker bei *Tropidonotus* beschrieben hat, besteht bei *Vipera* auf keinem Stadium.

Die Deckknochen des Unterkiefers sind das Dentale, Spleniale sive Operculare, Complementare, Supraangulare, Goniale und Angulare. Das Angulare ist auf den mir zur Verfügung stehenden Serien nicht vollständig vom Goniale getrennnt. Die proximalen Stücke

verschmelzen schon auf dem Stadium, wo das Chondrocranium gerade seine volle Entwicklung erreicht hat, zu einem komplexen Großknochen.

Auf die weiteren Befunde will ich im einzelnen hier nicht mehr eingehen. Ich hoffe, mit der Beschreibung der Entwicklung bei einer bisher noch nicht eingehend untersuchten Form einen kleinen Beitrag zur Kenntnis des Kopfskeletes der Wirbeltiere geliefert zu haben.

Literatur.

Bakay. (Angabe betr. Verwendung von Bismarckbraun.) Verhandl. Anat. Ges. 16. Vers. 1902. S. 248.

Ballowitz. Ein Kapitel aus der Entwicklungsgeschichte der Schlangen: Die Schicksale des Urmundes bei der Kreuzotter und der Ringelnatter. Verh. anat. Ges. 15. Vers. 1901.

Bender, O. Über Herkunft und Entwicklung der Columella auris bei Testudo graeca. Anat. Anz. Bd. XL. S. 161.

Born, G. Die Nasenhöhlen und der Tränennasengang der amnioten Wirbeltiere. Morpholog. Jahrb. III. Bd. 1883.

Fischer, Eugen. Das Primordialcranium von Talpa europaea. Anat. Hefte. Bd. XVII. 1901.

Fischer, J. G. Die Gehirnnerven der Saurier, anatomisch untersucht von J. G. Fischer. Abhandlungen aus dem Gebiete der Naturwissenschaften, herausgegeb. von dem Naturwissenschaftl. Verein in Hamburg. II. Bd. Abt. 2. 1852.

Froriep, A. Zur Entwicklungsgeschichte der Wirbelsäule, insbesondere des Atlas und Epistropheus und der Occipitalregion. I. Beobachtungen an Hühnerembryonen. Arch. f. Anat. u. Phys. Anat. Abt. 1883.

Fuchs, Hugo. Untersuchungen über Ontogenie und Phylogenie der Gaumenbildung bei den Wirbeltieren. Zweite Mitteilung: Über das Munddach der Rhynchocephalen, Saurier, Vögel, Schlangen, Krokodile und Säuger und den Zusammenhang zwischen Mund und Nasenhöhle bei diesen Tieren. Zeitschr. f. Morphologie und Anthrop. Herausgegeben von Schwalbe. Bd. XI. Heft 2. 1908.

Fürbringer, Max. Über die spinooccipitalen Nerven der Selachier und Holocephalen und ihre vergleichende Morphologie. Festschrift zum 70. Geburtstage von Carl Gegenbaur. III. Bd. 1897.

Gaupp, E. Zur Kenntnis des Primordialcraniums der Amphibien und Reptilien. Verhandl. Anat. Ges. 5. Versamml. München 1891.

—— Beiträge zur Morphologie des Schädels. III. Zur vergl. Anatomie der Schläfengegend am knöchernen Wirbeltierschädel. 1893. Morpholog. Arbeiten. Herausgegeb. von Schwalbe.

—— Die Metamerie des Schädels. Ergebnisse der Anatomie und Entwicklungsgeschichte. Herausgegeb. von Merkel u. Bonnet. 1897/98. Bd. VII.

Gaupp, E. Ontogenese und Phylogenese des schallleitenden Apparates bei den Wirbeltieren. Ebenda. Bd. VIII. 1899.
—— Das Chondrocranium von Lacerta agilis. Anatom. Hefte. Herausgegeb. von Merkel u. Bonnet. Bd. XIV. 1900.
—— Alte Probleme und neue Arbeiten über den Wirbeltierschädel. Ergebnisse der Anat. und Entwicklungsgeschichte. Bd. X. 1900.
—— Über die Ala temporalis des Säugerschädels und die Regio olfactoria einiger anderer Wirbeltierschädel. Anat. Hefte. Bd. XIV. 1902.
—— Neue Deutungen auf dem Gebiete der Lehre vom Säugetierschädel. Anat. Anz. Bd. XXVII. 1905.
—— Über allgemeine und spezielle Fragen aus der Lehre vom Kopfskelet der Wirbeltiere. Verhandl. Anat. Ges. 20. Versamml. 1906. Rostock.
—— Die Entwicklung des Kopfskeletes. Hertwigsches Handbuch der Entwicklungsgeschichte. III. 2b. 1906.
—— Über allgemeine und spezielle Fragen aus der Lehre vom Kopfskelet der Wirbeltiere. Verh. Anat. Gesellschaft. Rostock 1906.
—— Zur Entwicklungsgeschichte und vergl. Morphologie des Schädels von Echidna aculeata var. typica. In: Semons Zoologische Forschungsreisen in Australien und dem Malayischen Archipel. 1908.
—— Beiträge zur Kenntnis des Unterkiefers der Wirbeltiere. Anat. Anz. 1911. Bd. XXXIX.
Gegenbaur, C. Untersuchungen zur vergleichenden Anatomie der Wirbeltiere. Heft 3. Das Kopfskelet der Selachier. Ein Beitrag zur Erkenntnis der Genese des Kopfskeletes der Wirbeltiere. 1872.
Hasse, C. Die Morphologie des Gehörorganes von Coluber natrix. Anatomische Studien. Herausgegeb. von Hasse. Leipzig 1873.
Hoffmann, C. K. Reptilien. In: Bronns Klassen und Ordnungen des Tierreichs. VI. Bd. III. Abteilung.
Huxley, Thomas, H. On the theory of the Vertebrate Skull. The Croonian lecture. Proceedings of the Royal Society of London. Vol. IX. 1859.
Jacobson, L. Om Primordialcraniet. Förhandlinger vid de Skandinaviske Naturforskarnes tredge Möte i Stockholm. 13. Juli 1842.
Katharıner, L. Die Mechanik des Bisses der solenoglyphen Giftschlangen. Biolog. Centralblatt. Bd. XX. Nr. 2. 1900.
Kölliker, A. Allgemeine Betrachtungen über die Entstehung des knöchernen Schädels der Wirbeltiere. Ber. v. d. kgl. zootomischen Anstalt zu Würzburg. 2. Ber. f. d. Schuljahr 1847/48.
Kunkel, B. Zur Entwicklungsgeschichte und vergl. Morphologie des Schildkrötenschädels. Anat. Anz. Bd. XXXIX.
Lundvall, Halvar. Über Demonstration embryonaler Knorpelskelete. Anat. Anzeiger. Bd. XXV. 1904.
—— Weiteres über Demonstration embryonaler Skelete. Anat. Anzeiger. 1905. S. 520.
Parker, W. K. On the structure and development of the skull in the common snake. Philosophical Transactions. Vol. CLXIX. Part. II. 1878. (Erschienen 1879).
Parker and Bettany. The morphology of the skull. London 1877. Deutsch von Vetter. Die Morphologie des Schädels. Stuttgart 1879.
Peter. Die Methoden der Rekonstruktion. 1906.
Rathke, Heinrich. Entwicklungsgeschichte der Natter. Königsberg 1839.

Retzius, Gustaf. Das Gehörorgan der Wirbeltiere. II. Bd. Stockholm 1884.
Schauinsland, H. Weitere Beiträge zur Entwicklungsgeschichte der Hatteria punctata. Skeletsystem, schallleitender Apparat, Hirnnerven usw. Arch. f. mikr. Anat. und Entwicklungsgeschichte. Bd. LVI. 1900.
Schoebel. (Angabe, betr. die Dreifachfärbung Boraxkarmin, Bleu de Lyon, Bismarckbraun.) Zeitschr. für wiss. Mikroskopie. Bd. XXV. Heft 4. 16. März 1909.
Solger, B. Beiträge zur Kenntnis der Nasenwandung und besonders der Nasenmuscheln der Reptilien. Morpholog. Jahrbuch. Bd. I. 1876.
Stöhr, Ph. Zur Entwicklungsgeschichte des Anurenschädels. Zeitschr. für wissenschaftl. Zoologie. Bd. XXXVI. 1881.
—— Zur Entwicklungsgeschichte des Kopfskeletes der Teleostier. Festschrift zur Feier des 300jährigen Bestehens der Julius-Maximiliansuniversität zu Würzburg. Leipzig 1882.
—— Zur Entwicklungsgeschichte des Urodelenschädels. Zeitschr. für wissenschaftliche Zoologie. Bd. XXXIII. 1879.
Thäter. Das Munddach der Schlangen und Schildkröten. In: Fleischmann, Die Kopfregion der Amnioten. VIII. Morpholog. Jahrb. Bd. XLI. 1910.
Thyng. The squamosal bone in tetrapodous vertebrata. Tufs College Studies. Vol. II. No. 2. Scientific Series.
Tonkoff, W. Zur Entwicklungsgeschichte des Hühnerschädels. Anat. Anz. Bd. XVIII. 1900.
Vogt, C. Zur Neurologie von Python tigris. Joh. Müllers Archiv. 1839.
Voit, Max. Das Primordialcranium des Kaninchens. Anat. Hefte. Abt. 1. Bd. XXXVIII.
Wiedersheim, R. Das Kopfskelet der Urodelen. Morphol. Jahrb. Bd. III. 1877.
van Wijhe, J. W. A new method for demonstrating cartilagineous Mikroskeletons. Proceedings Akad. Amsterdam. Vol. IV. p. 47. (Meeting of Saturday May 31 1902.)

Tafelerklärung.

Die Abbildungen der Modelle wurden durch Herrn Zeichner Erne in natürlicher Größe entworfen und in halber Größe ausgeführt. Beim ersten Modell beträgt die Reduktion 0,55, beim zweiten genau 1/2. Um eine störende Asymmetrie zu beseitigen, die sich beim ersten Modell infolge einer seitlichen Verkrümmung des Embryos ergeben hatte, wurde nur die eine Hälfte verwendet und spiegelbildlich übertragen.

Tafel XIV.

Schädel eines Embryo von *Vipera aspis* von 70 mm Gesamtlänge.

Das Modell wurde bei 50facher Vergrößerung angefertigt. Die Zeichnungen wurden in natürlicher Größe des Modelles entworfen und ungefähr in

Morp

H

B. Pey

Figur 1

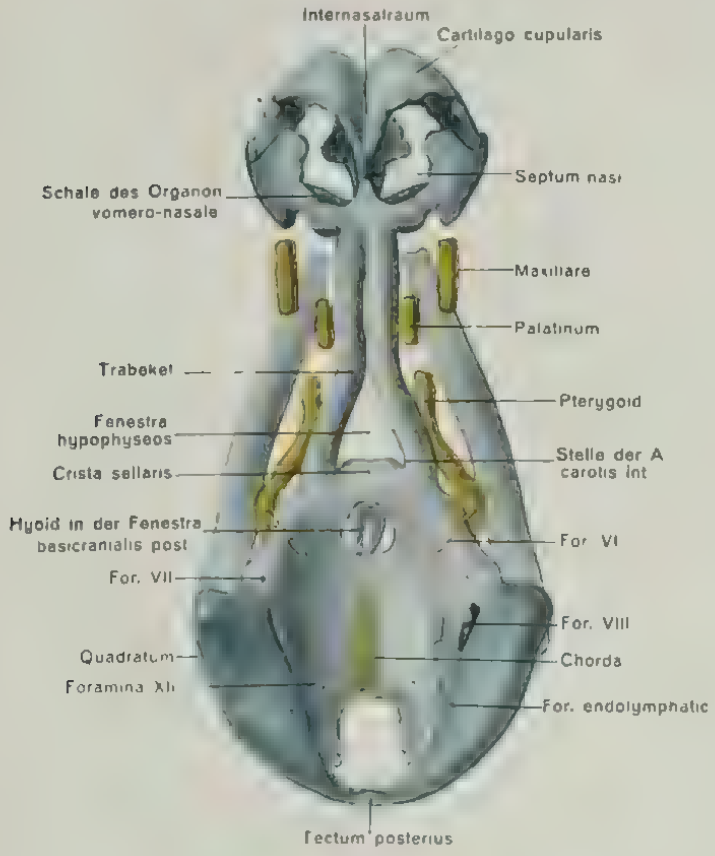

Figur 2

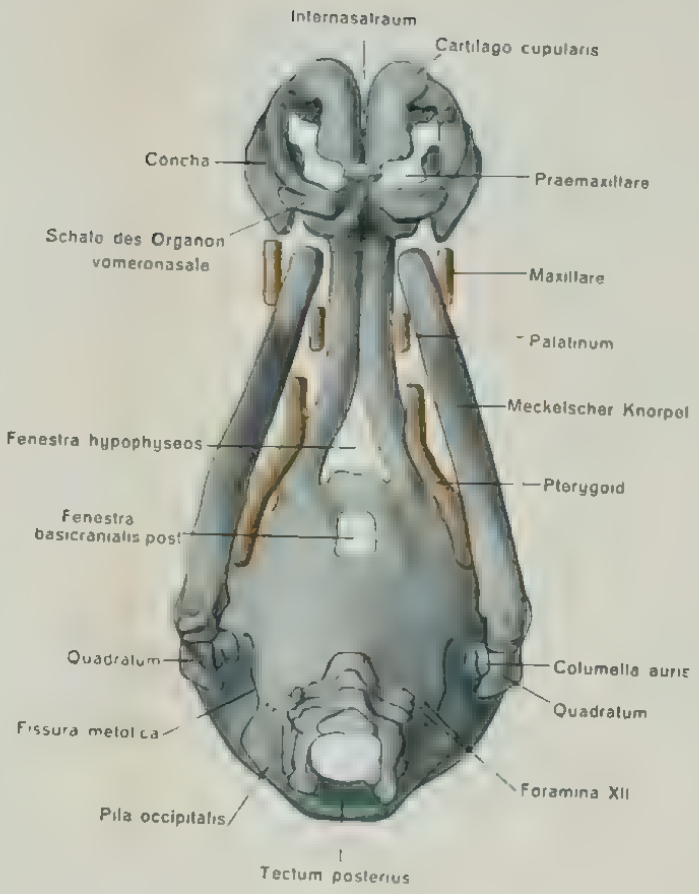

Figur 3.

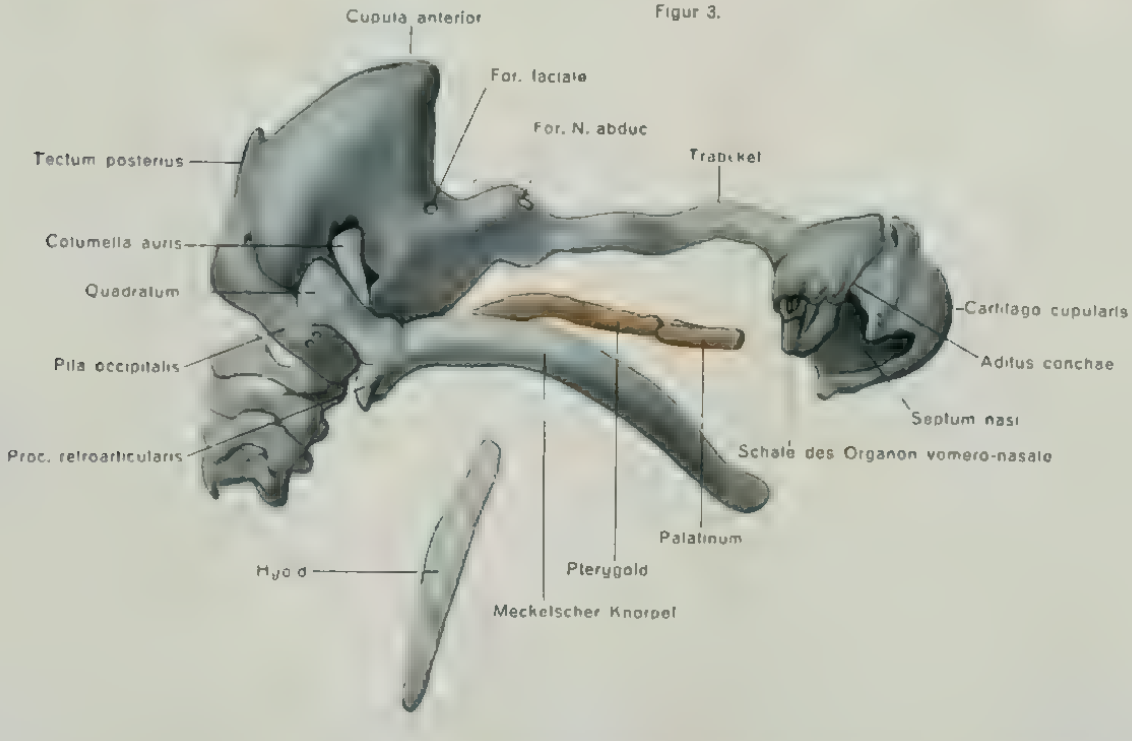

Figur 4.

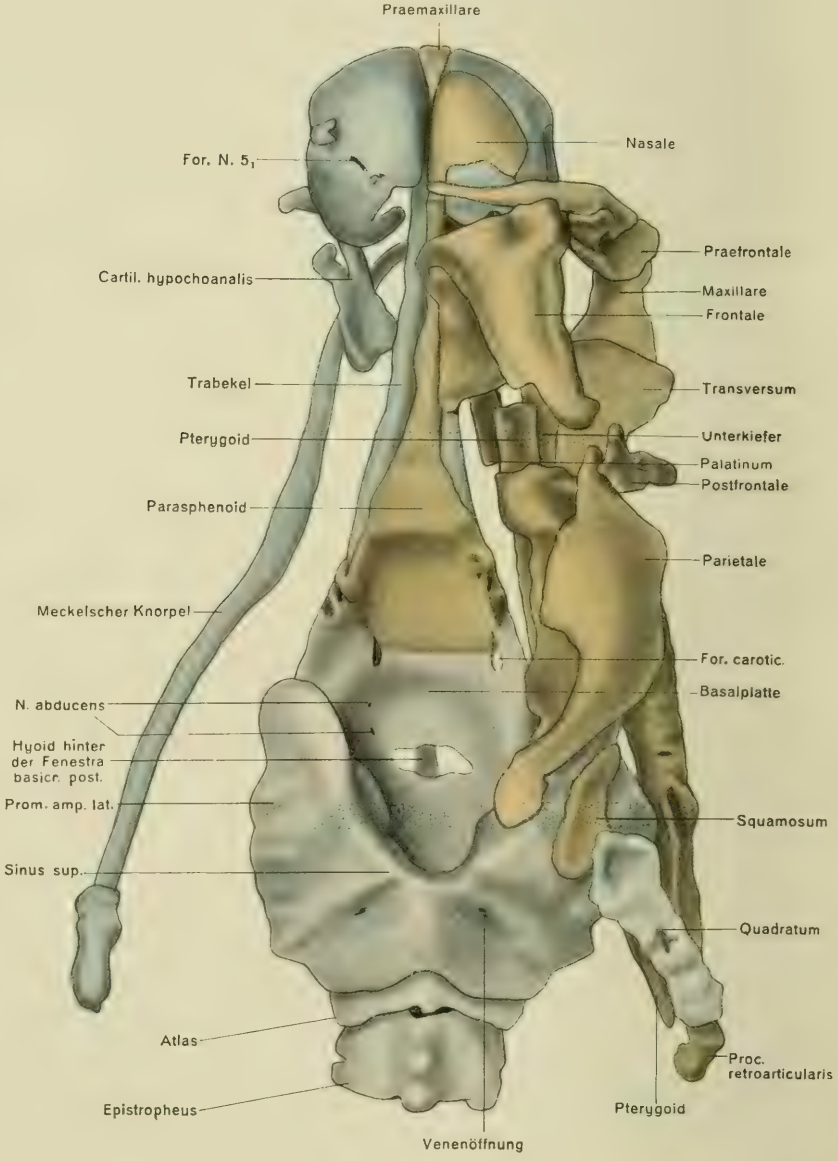
Praemaxillare
Nasale
For. N. 5_1
Praefrontale
Cartil. hypochoanalis
Maxillare
Frontale
Trabekel
Transversum
Pterygoid
Unterkiefer
Palatinum
Postfrontale
Parasphenoid
Parietale
Meckelscher Knorpel
For. carotic.
Basalplatte
N. abducens
Hyoid hinter der Fenestra basicr. post.
Prom. amp. lat.
Squamosum
Sinus sup.
Quadratum
Atlas
Proc. retroarticularis
Epistropheus
Pterygoid
Venenöffnung

Figur 5.

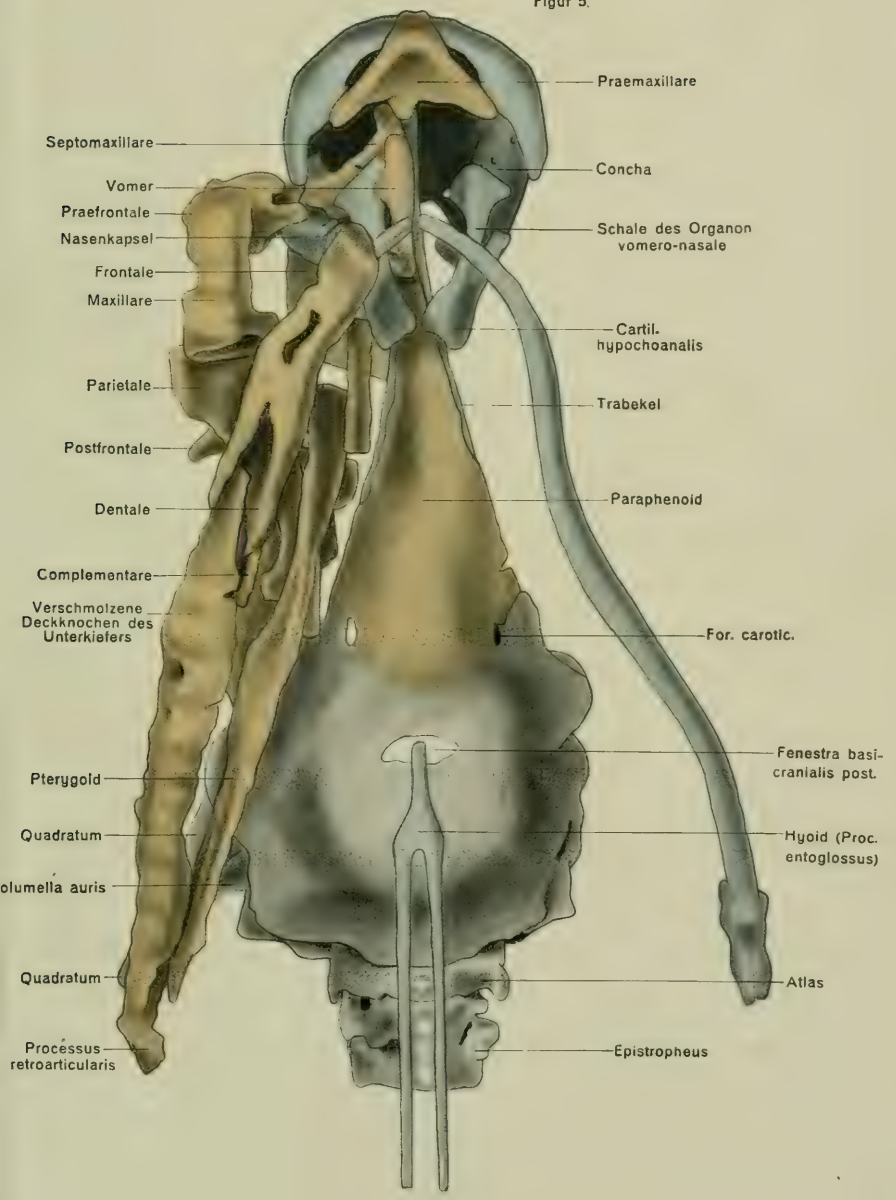
Praemaxillare
Septomaxillare
Concha
Vomer
Praefrontale
Nasenkapsel
Schale des Organon vomero-nasale
Frontale
Maxillare
Cartil. hypochoanalis
Parietale
Trabekel
Postfrontale
Dentale
Paraphenoid
Complementare
Verschmolzene Deckknochen des Unterkiefers
For. caroticum
Fenestra basicranialis post.
Pterygoid
Quadratum
Hyoid (Proc. entoglossus)
olumella auris
Quadratum
Atlas
Processus retroarticularis
Epistropheus

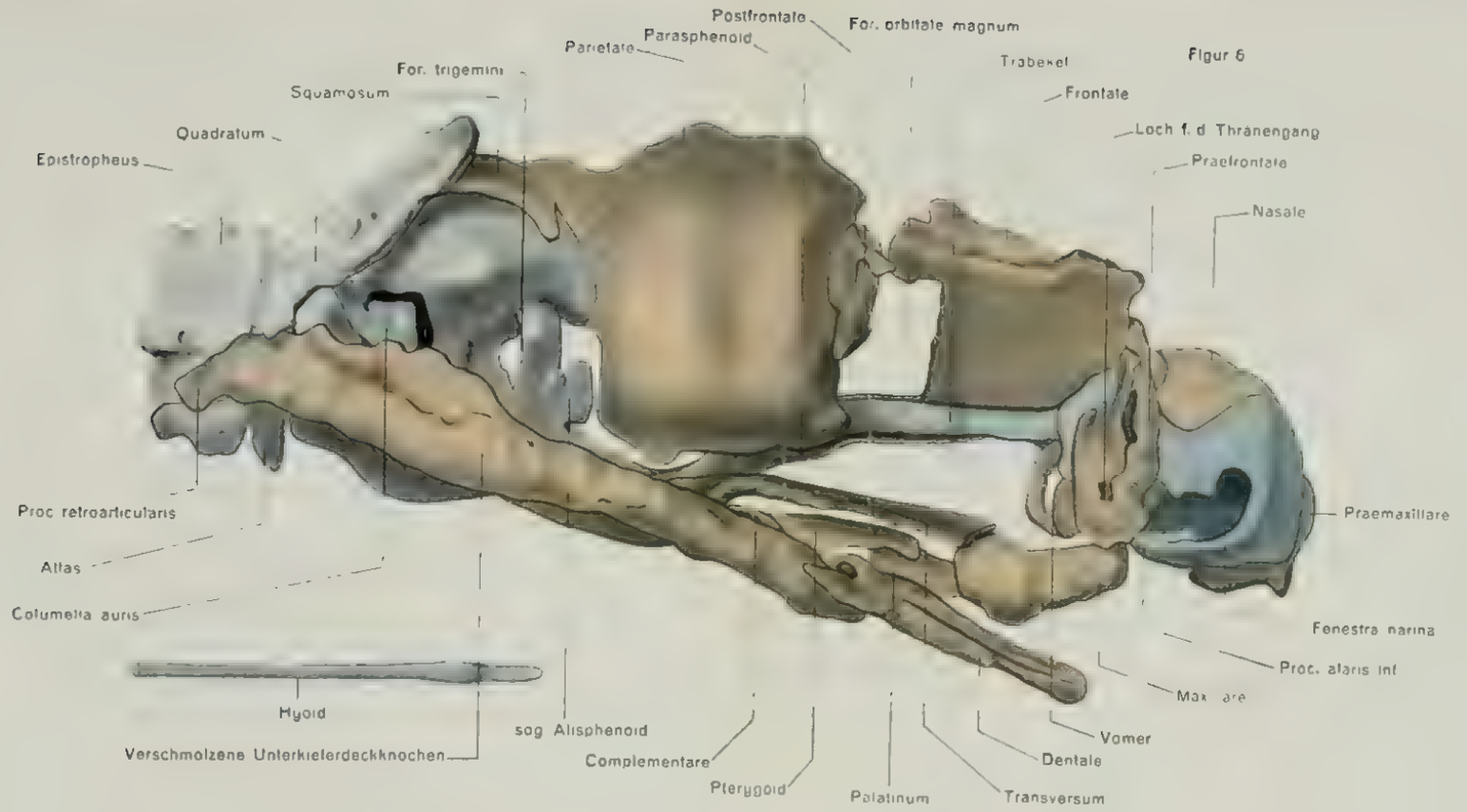
Postfrontale
For. orbitale magnum
Parietale
Parasphenoid
Trabekel
Figur 6
For. trigemini
Squamosum
Frontale
Quadratum
Loch f. d Thränengang
Epistropheus
Praefrontale
Nasale
Proc retroarticularis
Praemaxillare
Atlas
Columella auris
Fenestra narina
Proc. alaris int
Hyoid
sog Alisphenoid
Verschmolzene Unterkieferdeckknochen
Complementare
Vomer
Dentale
Pterygoid
Palatinum
Transversum

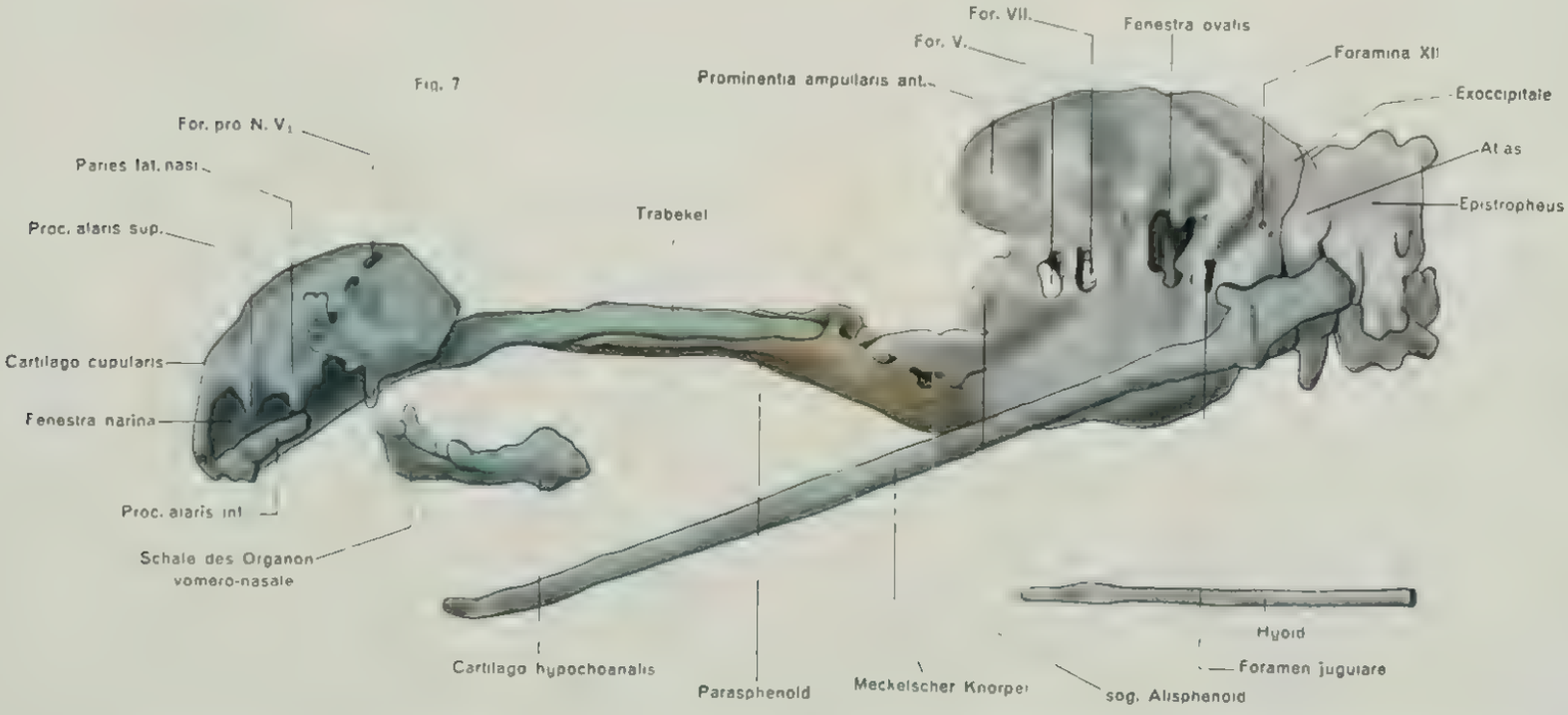
Fig. 7
For. VII.
Fenestra ovalis
For. V.
Foramina XII
Prominentia ampullaris ant.
Exoccipitale
For. pro N. V1
Atlas
Paries lat. nasi
Trabekel
Epistropheus
Proc. alaris sup.
Cartilago cupularis
Fenestra narina
Proc. alaris int.
Schale des Organon vomero-nasale
Hyoid
Foramen jugulare
Cartilago hypochoanalis
Parasphenoid
Meckelscher Knorpel
sog. Alisphenoid

halber Größe ausgeführt. Die Tafelfiguren wurden bei der Reproduktion alsdann auf zwei Drittel verkleinert. Das Verhältnis der Abbildungen zur wahren Größe des Objektes ist demnach $16^2/_3 : 1$.

Die Farben bedeuten:

hellblau	fertiger Knorpel
dunkelblau	junger Knorpel
braun	Deckknochen
grün	Chordagewebe.

Fig. 1. Dorsalansicht.
Fig. 2. Ventralansicht. Das Hyoid ist weggelassen.
Fig. 3. Ansicht von der rechten Seite.

Tafel XV und XVI.

Schädel eines Embryo von *Vipera aspis* von 125 mm Gesamtlänge.

Vergrößerung des Modelles, der Zeichnungen und Reproduktionen wie auf Tafel XIV.

Farben:		
	Knorpel	blau
	Deckknochen	gelb
	Ersatzknochen	farblos.

Fig. 4. Dorsalansicht.
Fig. 5. Ventralansicht.
Fig. 6. Ansicht von der rechten Seite.
Fig. 7. Ansicht von der linken Seite. Auf Fig. 4, 5, 6 und 7 ist das Hyoid nur in seinem vorderen Teile dargestellt. In Fig. 4 ist die Schale des Organon vomeronasale etwas lateralwärts verschoben. Sie wäre normalerweise in dieser Ansicht nicht sichtbar.

Die Kopfregion der Amnioten.

Morphogenetische Studien.

(9. Fortsetzung.)

Von

Dr. A. Fleischmann,

Professor der Zoologie und vergl. Anatomie in Erlangen.

Nachdem die Untersuchungen meiner Schüler A. Kriegbaum und H. W. Schmidt mir klare Anschauung von der Beschaffenheit des Rachens gegeben hatten, wandte ich alle Aufmerksamkeit den frühen Entwicklungsstadien des Rachens zu, weil ich mir einen Überblick über den Verlauf der Rachenbildung verschaffen und die Unterlassung früherer Forscher verbessern wollte, welche bloß einzelne Perioden, speziell die Bildung der Schlundtaschen, beachtet hatten. Unmöglich darf man sich damit begnügen, diesen Ausschnitt der Embryonalgeschichte allein ins Auge zu fassen und den Zusammenhang der ersten Gestalt des Rachens mit dem fertigen Zustand zu vernachlässigen. Ebensowenig scheint es mir nützlich zu sein, wenn die Seitentaschen des embryonalen Rachens ohne Bedenken mit den bleibenden Seitenräumen der Anamnier verglichen werden. Fast 100 Jahre sind verflossen, seit Rathke die kleinen Spalten an der Kopfanlage der Amnioten »Kiemenspalten« genannt hat. Der von ihm eingeführte Terminus nebst seinen Varianten wurde von allen Nachfolgern anstandslos gebraucht. Mir aber scheint hier eine größere Vorsicht geboten zu sein; denn die Lektüre der Originalstellen (siehe Kapitel XIII, S. 630—635) hätte längst zeigen können, daß Rathkes Worte mehr einen allgemeinen Eindruck von der Ähnlichkeit der fraglichen Gebilde bei Amniotenembryonen und Fischen wiedergeben, jedoch des überzeugenden Nachdruckes ermangeln, mit welchem der Naturforscher zeigen soll, daß derselbe anatomische

Begriff notwendig für zwei große systematische Gruppen gilt, deren Embryonalentwicklung durch recht verschiedene Merkmale charakterisiert ist. Daher habe ich eine neue kritische Prüfung der Frage unter der Mitarbeit von drei Schülern, F. Stellwaag, J. Dohrer und Th. Mayr, eingeleitet. Die erste Voraussetzung eines solchen Vorhabens ist reiches Embryonenmaterial. Dafür habe ich durch unablässige Anspornung meiner Sammler gesorgt. Da man die innere Organisation nach äußeren Merkmalen immer noch nicht sicher bestimmen kann, ließ ich konsequent alle zur Verarbeitung bestimmten Embryonen in der linken Profilansicht mit der Kamera zeichnen, die Bilder messen und die Embryonen nach den Maßzahlen in eine Reihe ordnen. Die kritischen Stadien konnten dann leicht aus der Menge der vorrätigen Embryonen ausgelesen werden. Freilich mußten die passenden Größenstufen für das Studium des Prozesses, welchen ich genauer zu sehen wünschte, zuerst durch tastende Probeserien gesucht werden, aber wenn das gelungen war, konnten wir die entsprechend großen Embryonen mit sicherer Aussicht auf guten Erfolg mikrotomieren. Ich bin planmäßig darauf ausgegangen, durch die von uns zu analysierenden Regionen klare, eindeutige Schnittbilder zu gewinnen, weil ich eingesehen hatte, daß die meisten Vorarbeiten gerade unter der Vernachlässigung dieser Bedingung leiden. Die Schnittrichtung muß im allgemeinen so gewählt werden, daß sie senkrecht zur Hauptachse der betreffenden Gegend steht. Ich habe diesen Zweck dadurch erreicht, daß ich erst etliche Längsschnitte herstellte und an den Zeichnungen derselben die passende Schnittebene aussuchte, welche die Rachenachse senkrecht trifft, und eine Reihe von Parallelen zog. Diese wurden auf das Profilbild der Embryonen übertragen, welche zum Schneiden bestimmt waren. Dann kittete ich die Embryonen im Objekthalter des Jungschen Mikrotomes fest, schnitt etwas an und visierte nach den Umrißzeichnungen ein. Das ging sehr gut, weil ich seit langen Jahren die Embryonen nicht in einem Paraffinmantel einschließe, sondern aus dem geschmolzenen Paraffin heraushebe, die überschüssige Masse abfließen, dann auf der Hand erstarren lasse, so daß man hernach das ganze Oberflächenrelief des Körpers klar überblickt. Da gewöhnlich auf die Rekonstruktion in Wachs hingearbeitet wurde, mußte meist eine Definierebene am Kopfe angebracht werden, welche vorher ebenfalls auf der Zeichnung eingetragen ward. Dadurch ergab sich eine noch größere Sicherheit der Orientierung des Objektes durch zwei zueinander senkrecht

stehende Ebenen. Bei dieser Methode treffen die Serien nur die beabsichtigte Gegend gut, andere werden schräg getroffen, daß es nicht lohnt, die Schnitte aufzuheben. Doch spielt der Nachteil keine Rolle, wenn vorher für ausreichendes Material gesorgt wurde.

Der Pharynx der Amnioten erfährt eine außerordentlich starke Metamorphose. Seine jungen und älteren Phasen stellen sich bei genauer Betrachtung als so wesentliche Formgegensätze heraus, daß man nicht glauben möchte, die spätere Form habe sich aus dem früheren, so durchaus anders gestalteten Stadium entwickelt. Von den Seitentaschen der Anfangszeit bleibt nur ein einziges Paar in dauerndem Zusammenhange als wahrer Nebenraum des Rachens. Das zweite Paar verschwindet und die hinteren Paare lösen sich vom Mutterboden ab, um sich zu drüsigen Herden für innere Secretion zu differenzieren. Ohne zwingenden Grund hat man alle Seitenprodukte des Rachens bisher für gleichwertig gehalten, bloß weil bei den Fischen die gleichwertigen Kiementaschen vorkommen. Wenn man aber die Vorgänge, welche meine Schüler ausführlich schildern, genauer erwägt, kann die Annahme des homologen Wertes angesichts des sehr verschiedenen Schicksals der einzelnen Knospen nicht aufrechterhalten werden. Man soll eben nicht bloß die morphologischen Merkmale einer frühzeitigen Embryonalperiode, sondern die ganze Reihe aller späteren Veränderungen der jungen Anlage bis zum funktionsfähigen Zustande anschlagen, wenn man wirklich allgemeingültige Begriffe bilden will!

Erlangen, 1. März 1912.

XIII.

Die embryonale Metamorphose der Mundrachenwand beim Kanarienvogel (Fringilla canaria).

Von

Dr. **Friedrich Stellwaag,**

Assistent am zoologischen Institut Erlangen.

Mit 33 Figuren im Text und Tafel XVII u. XVIII.

Einleitung.

Der anatomischen Literatur fehlt immer noch eine zusammenfassende Übersicht über die erste Anlage und allmähliche Ausbildung der Mundrachenhöhle bei Vögeln. Die Mehrzahl der Autoren, welche diese Gegend studiert haben, befaßte sich lediglich mit der Schilderung der Verhältnisse in den ersten Bruttagen, oder es wurde der fertige Zustand eingehender studiert. Göppert (2) legte seine Bedeutung für den Weg der Atemluft dar und Sippel (11) untersuchte ihn nach vergleichend-anatomischen Gesichtspunkten, während Heidrich (3) seine histologische Differenzierung verfolgte. G. Aulmann (1) hat zwar im hiesigen zoologischen Institut den Versuch einer zusammenhängenden entwicklungsgeschichtlichen Übersicht gemacht, doch wurde er durch den Mangel junger Embryonen auf die Analyse älterer Stadien beschränkt.

Entwicklungsgeschichtliche Studien über die Mundrachenhöhle der Vögel sind schon vor einem Jahrhundert begonnen worden. Die erste eingehende Untersuchung wurde von Rathke (9) 1826 angestellt. War auch die damals übliche zootomische Methode noch so unvollkommen, Rathke beobachtete scharf und mit richtigem Verständnis. Daher wurden seine Arbeiten grundlegend für alle späteren Untersuchungen. In seiner Schrift: »Über die Entwicklung der Atemwerkzeuge bei den Vögeln und Säugetieren« beschäftigte er sich

genauer mit der Beschreibung der von ihm entdeckten Kiemenspalten und ging auch in groben Umrissen auf die Metamorphose ein. Die auf ihm fußenden Autoren beschränkten sich mehr auf die isolierende Betrachtung der Schlundtaschen und ihrer Derivate oder auf die Entwicklung des Vorderdarmes in den ersten Bruttagen und bauten die durch Rathke begründete Lehre von den Schlundtaschen aus. Man vernachlässigte es aber, die Schilderung von dieser frühen Zeit bis zum endgültigen Zustande der Mundrachenwand fortzuführen.

Prof. Dr. Fleischmann hat mich auf die vorhandene Lücke aufmerksam gemacht und mir die Mittel zur Beseitigung derselben gegeben. Dafür und für seine Unterstützung während der Untersuchung bin ich ihm zu großem Dank verpflichtet. Die vorliegende Arbeit beschäftigt sich mit den Veränderungen, die der Vorderdarm bis zu seiner definitiven Ausbildung erleidet, und will eine zusammenfassende Übersicht über die Geschichte der Mundrachenwand geben. Es lohnt sich wohl der Mühe, nach fast 90jähriger Pause mit vervollkommneten Mitteln die Angaben Rathkes zu prüfen und die Metamorphose in allen Einzelheiten klarzustellen.

Das erforderliche Material an Embryonen war in der Zwischenzeit im hiesigen zoologischen Institut gezüchtet und konserviert worden. Eine große Menge von Embryonen aller Altersstadien stand mir zur Verfügung. Um so schwieriger war die Gruppierung und Altersbestimmung, und ich sah mich veranlaßt, von den zu verarbeitenden Embryonen Umrißzeichnungen anzufertigen, um die aufeinanderfolgenden Altersstufen scharf zu fixieren. Diese Art der Behandlung hat den großen Vorteil, daß man bei der Verwendung des Materials sich rasch und sicher zurechtfindet.

Das Alter der Embryonen genau anzugeben, ist unmöglich. Man kommt zu einer viel klareren Anschauung, wenn man die Wachstumsveränderungen durch Vergleichung der äußeren Form der Embryonen verfolgt, wie sie sich ohne Mühe an den Umrißzeichnungen ablesen lassen. Ich habe daher die Umrißzeichnungen der beschriebenen Embryonen in den Textfiguren 1—7 zusammengestellt.

Die Schnittrichtung ist von ausschlaggebender Wichtigkeit. Nur wenn sie zweckentsprechend gewählt ist, erhält man klare Bilder und einwandfreie Modelle. Die beste Richtung durchschneidet den Vorderdarm quer, doch ist sie nicht immer anzuwenden, da er die längste Zeit winkelig geknickt ist. Modelliert wurde stets nur das Epithel des Vorderdarmes.

Fig. 1—7.

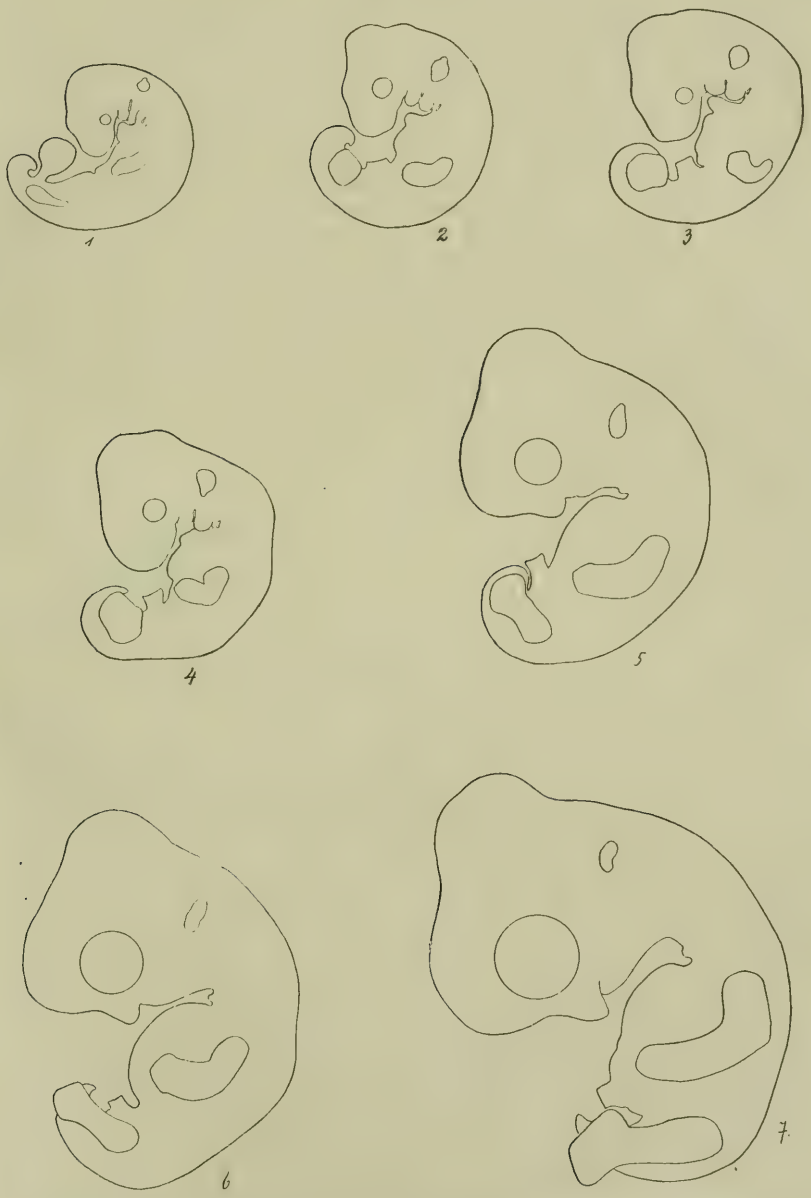

Umrißzeichnungen der 7 verwendeten Stadien von Kanarienvogelembryonen. Vergrößerung 7/1.

I. Die historische Grundlage der Lehre von den Kiemenspalten der Amnioten.

H. Rathke (9) beschrieb 1826 in der langen und dicken Halsgegend von Hühnerembryonen des III. und IV. Tages eine verhältnismäßig recht weite Rachenhöhle, die sich von der Mundhöhle ab allmählich kegelförmig in die Höhe der Speiseröhre und des Magens verengert. Sie erschien ihm ähnlich der Höhle, mit welcher die Kiemenhöhlen der Fische, insbesondere der Haifische, in Verbindung stehen. Denn man bemerkt in den Seitenwänden der genannten Höhle drei von oben nach unten herabgehende Spalten oder Schlitze, welche wie bei Fischen die dicke Wand des Halses durchsetzen und an der Außenfläche des Körpers eine äußere Mündung haben. Also sind am III. und IV. Bebrütungstage in jeder Seitenwand des Halses drei von vorn nach hinten plattgedrückte und von außen nach innen sich verkleinernde Seitenhöhlen der inneren Rachenhöhle vorhanden. Zwischen denselben liegen zwei Tafeln, deren Lage, Stellung und Gestalt ihnen eine entfernte Ähnlichkeit mit den Kiemen der meisten Fische verleiht. Die Tafeln verschwinden in den nächstfolgenden Bebrütungstagen. Die Ähnlichkeit wird jedoch größer, wenn man Fischembryonen vergleicht. Sie werden aber späterhin den Kiemen erwachsener Fische nicht ähnlicher, denn Forchhammers Abbildung eines sehr jungen Schleimfischembryos läßt vermuten, daß die Kiemen in früher Entwicklungszeit ähnlich aussehen, wie die Tafeln des Hühnchens. Bei *Blennius* fand er in der ersten Hälfte des Embryonallebens Kiemendeckel und Membrana branchiostega jederseits als höchst schmale Verlängerungen des Unterkiefers angedeutet. Die ersten Spuren der Kiemen erschienen als rohe, bogenförmig gekrümmte, relativ mäßig dicke, schmale, kurze, nur sehr wenig schräg von oben hinten nach unten vorn gehende, gerade von innen nach außen gerichtete und frei liegende Tafeln, welche nicht die mindeste Spur von einzelnen Kiemenblättchen besitzen. Sie haben eben dadurch eine große Ähnlichkeit mit den Tafeln am Halse des Hühnchens, obwohl sie in größerer Zahl vorhanden und relativ dünner sind. Rathke fürchtete daher keinen Fehlgriff zu tun, wenn er die beschriebenen Tafeln am Halse des Hühnchens für die Anlagen oder die auf einer der niedrigsten Stufen stehenden Durchgangsbildungen der Kiemen halte und behaupte, daß auch die Vögel mit Kiemen versehen sind, die aber in ihrer ersten Entwicklung schon wieder zugrunde gehen. Am IV. Bruttage bemerkt man dicht hinter der Mundöffnung an der unteren Seite der Augengegend zwei den beiden Seitenhälften des Hühnchens angehörige breite und dicke Lappen, die in der Mittellinie des Körpers miteinander verschmolzen sind. Durch eine breite und seichte Querfurche an der unteren Fläche wird jeder Lappen in zwei Abteilungen zerfällt. Aus der vorderen Abteilung entwickelt sich allmählich der Unterkiefer. Die hintere bedeckt mit mäßig scharfem Hinterrande die vorderste und größte Spalte des Halses, wie bei den meisten Fischen der Kiemendeckel die Kiemen. Überdies kommt die hintere Abteilung auch darin mit dem Kiemendeckel der erwachsenen Fische, welcher nach den Untersuchungen von Bojanus nur ein Teil des Unterkiefers sein soll, überein, daß sie in ihrer Mitte am breitesten ist, nach unten und oben aber sich von der Mitte aus verschmälert. Hinter ihr wird die Halsgegend unten wieder etwas schmäler; hier befinden sich die zwei anderen Spaltöffnungen des Halses. Dicht hinter den beiden vorderen Lappen

der Halsgegend liegt das Herz. Am III. und IV. Tage besteht dasselbe nur aus einem Atrium und einem Ventrikel, aus welchem die Aorta als eine mäßig lange, gebogene Röhre zwischen den beiden hinteren Spaltöffnungen des Halses entspringt. Dort teilt sie sich pinselförmig in 2 Paar zarte Äste, zwei Äste begeben sich nach der rechten, zwei Äste nach der linken Seite, dringen in eine der oben beschriebenen Tafeln, um gerade von unten nach oben zu verlaufen und sich unter den schon vorhandenen Spuren der Wirbelsäule mit den übrigen Ästen zum einfachen Stamm der Aorta abdominalis zu vereinen. Innerhalb der Tafeln aber geben die Gefäße, ungleich den Kiemenarterien der Fische, keine Seitenzweige ab. Wahrscheinlich haben bei den Fischen die Schlagadern, welche aus dem Herzwirbel entspringen, in der frühesten Entwicklungszeit einen ähnlich einfachen Bau, begeben sich auf ähnliche Weise wie bei den sehr jungen Embryonen des Huhnes zu der Aorta und verzweigen sich erst später, wenn die einzelnen Kiemenblättchen entwickelt werden. Rathke gründete seine Vermutung auf die Untersuchungen von Rusconi über die Entwicklungsgeschichte des Gefäßsystems innerhalb der Kiemen der Molche, demnach habe der vordere Teil des arteriellen Systems bei den Vögeln anfänglich einen »ähnlichen« Bau wie bei den Molchen, wenn diese sich noch auf ihren niedrigsten Entwicklungsstufen befinden. Die Einrichtung des Gefäßsystems spricht gleichfalls dafür, daß diejenigen Teile des Hühnchens, die Rathke »Andeutungen« der Kiemen genannt habe, wirklich für solche genommen werden müssen; sie gibt einen höchst wichtigen und auffälligen Beleg zu der Behauptung ab, daß die höheren Wirbeltiere bei ihrer Ausbildung die Entwicklungen der niederen in sich aufnehmen.

Am V. Bebrütungstage haben sich bei einigen Embryonen die beiden hintersten Kiemenlöcher jeder Seite zu kaum noch sichtbaren runden Löchern verkleinert, bei anderen schon völlig geschlossen. An der inneren Wand der Rachenhöhle aber bemerkt man da, wo sich früher die beiden hintersten Kiemenlöcher befanden, noch ebensoviele kleine Gruben als die letzten Andeutungen der früheren Kiemenhöhlen, welche in den nächsten Stunden gleichfalls verschwinden. Der hinter der Mundhöhle liegende Lappen jeder Seite hat sich mäßig vergrößert, die an ihm befindliche Querfurche ist tiefer, der hintere Randteil dünner geworden, springt weiter nach unten und hinten vor und bedeckt das unter ihm liegende, seit dem vorigen Tage noch vergrößerte vordere Kiemenloch vollständig. Der Unterkiefer ist am VI. Tage schon stärker hervorgetreten. Dadurch wurde die Furche zwischen ihm und dem kiemendeckelartigen Teile tiefer, so daß zwischen beiden Teilen schon eine tiefe Einschnürung des Leibes stattfindet. Dieses eingeschnürte Stück des Leibes bildet sich mit schnellen Schritten allmählich zu dem langen Vogelhalse aus. Das kiemendeckelartige Gebilde verlängert sich in den nächstfolgenden Tagen immer mehr nach hinten und hilft mit seinem hintersten Teile die jetzt noch offene Brusthöhle von unten verschließen. Die erste Halsspalte verschwindet am Ende des VI. Tages gänzlich.

Auch bei Säugetieren befinden sich in frühester Lebenszeit zur Seite des Halses mehrere Spaltöffnungen, die von außen nach innen durch die dicke Wand des Halses in die Rachenhöhle führen. Die vorderste, dicht hinter dem Rudimente des Unterkiefers ist am größten, die hinterste am kleinsten. Bei einem 6 Linien langen, 3 Wochen alten Schweinsembryo fand Rathke vier Spalten. Die drei vordersten stellen linsenförmige von vorn nach hinten plattgedrückte Höhlen dar. Die hinterste bildet einen kaum wahrnehmbaren, runden Kanal.

Die Wahrheit des alten Harveyschen Satzes von den Durchgangs-

bildungen der Tiere wird durch die den Kiemen der Fische ähnlichen Platten des Halses bei Vögeln und Säugetieren schön bewiesen. Kiemenartige Platten des Halses hat er auch bei den über den Batrachiern stehenden Amphibien entdeckt. Embryonen von *Lacerta agilis* besitzen jederseits drei Spalten, von welchen die vorderste am breitesten ist. Überhaupt ähneln in Hinsicht der Zahl, Lage, verhältnismäßigen Größe und Tiefe dieser Spalten, desgleichen in Hinsicht der Form des Rudimentes des Unterkiefers und des an diesem befestigten kiemendeckelartigen Anhangs, sowie endlich auch in Hinsicht der Lage und Befestigung des Herzens die Embryonen der Eidechse denen des Haushuhns vom IV. Tage der Bebrütung so sehr, daß er einer weiteren Beschreibung jener Teile überhoben sein könne.

Bald darauf (1828) hat K. Rathke bei einem menschlichen Embryo aus der 6. oder 7. Schwangerschaftswoche Andeutungen von Kiemen gefunden.

Die Entdeckung Rathkes fand sehr rasch einen beredten Anwalt in Huschke, welcher dem Vergleiche mit den Kiemenspalten nicht bloß beistimmte, sondern auch durch die Schilderung der sog. Schlundbogengefäße eine neue Stütze verlieh. Er führte damals folgende Gedanken aus:

Vom III.—VIII. Tage der Bebrütung des Hühnereis sind die von Rathke angegebenen Kiemenspalten jederseits am Halse nicht zu verkennen. Alle drei führen in den Schlund, wie man mit Hilfe eingeschobener Haare sieht, die durch den Mund ihren Ausgang finden, und werden von vorn nach hinten zunehmend kleiner wie die Spalten der Fischkiemen. Die dazwischen liegenden Gallertstücke müssen als Kiemenbögen und als Kiemen selbst angesehen werden, was besonders auch durch das gleich zu erwähnende Verhalten des Gefäßsystems bewiesen wird. Hierdurch entsteht am Halse eine Gliederung des Leibes, woran selbst die vorderen Teile Anteil nehmen. So liegt vor der ersten Kiemenspalte das Zungenbeinhorn als ein ähnlicher Hautwulst wie die Kiemenbögen selbst; darauf folgt der in einen Winkel geknickte Wulst des Ober- und Unterkiefers. Zwischen beiden Bogen befindet sich ein großes Loch, wie zwischen je zwei Kiemenbögen, das nur wenig weiter nach hinten als die erste Kiemenspalte sich öffnet und anfangs auch frei in die Mundhöhle führt, aber nicht Kiemenöffnung, sondern äußerer Gehörgang ist, so daß hierdurch noch mehr bewiesen wird, daß diese Öffnung in den Branchialspalten ihre ersten Entwürfe besitze. Besonders merkwürdig ist die Veränderung des Gefäßsystems vom III.—VII. Tage der Bebrütung. Aus dem vom Herzen abgehenden Stamme entspringen sechs Gefäße, welche sich anfangs genau an die Kiemenbögen halten. Jede der drei Pulsadern trifft einen Kiemenbogen, läuft an dessen innerer Fläche von vorn nach hinten und ist folglich Kiemenarterie. Am Rückgrat angelangt, schickt die erste schon am IV. Tage einen Zweig nach dem Kopf als Carotis, einen zweiten aber abwärts, welcher mit der hinten angekommenen II. Kiemenpulsader derselben Seite sich vereinigt. Diese anastomosiert mit der III., so daß beiderseits durch eine Reihe von Schlingen das Blut wieder in einen Stamm zusammenfließt, welcher mit dem der anderen Seite verbunden, die Aorta descendens bildet. Ästchen an die Bögen werden nicht abgegeben. Es wird folglich nur eine Skizze des Fischtypus durch diesen Verlauf angedeutet, da an eine Atmung des Schafwassers ohne Verästelung der verhältnismäßig sehr großen Gefäße nicht gedacht werden kann. Sehr bald aber (V.—VI. Tag) nimmt das Gefäßsystem mit Verkleinerung der Kiemenöffnungen eine andere Gestalt an. Die hintere, dem Herzen zunächst abgehende linke Arterie, die dem kleinsten Kiemenbogen angehört, verschwindet schnell, während sie rechts bleibt, nur die

Anastomose mit der II, mittleren verliert und die rechte Lungenarterie darstellt; die linke Art. pulmonalis wird von der übrigbleibenden II. Kiemenarterie gebildet. Die rechte II. Kiemenarterie wird Aorta und verliert nur ihre Verbindungszweige mit der I. und III. Kiemenpulsader dieser Seite, und die 2 ersten gehen, nachdem dies geschehen ist, bloß als Anonymae am Halse herauf. Bei dieser Umwandlung wird der anfangs lange Stamm der aufsteigenden Aorta immer näher an das Herz gerückt, die rechte III. und linke II. Kiemenpulsader sind zum gemeinsamen Stamm der Art. pulmonalis vereinigt und an das rechte Herz gerückt, während die beiden vorderen Kiemenarterien als Anonymae sich mit der II. rechten verbunden haben, die als Aorta das linke Herz zum Ort ihres Ursprungs gewählt hat, wodurch eine Form entsteht, welcher fast alle Ähnlichkeit mit dem Gefäßsystem der Fische fehlt.

Einige Jahre später (1832) faßte Rathke (9, seine Gedanken übersichtlich zusammen. Er verwies auf eigene Untersuchungen an *Blennius viviparus*, welche ihm zeigten, daß bei den Grätenfischen die Seitenwände des Leibes ursprünglich ganz glatt sind. Bald aber entstehen dicht hinter der Mundöffnung jederseits 5 parallele, wenig voneinander entfernte Spalten, durch die man von außen in die künftige Rachenhöhle eindringen kann, und zwischen den Spalten 4 Bogen. In dem vordersten Bogen jeder Seite bilden sich allmählich zwei zarte, sulzigknorpelige, senkrechte und einander parallele Fäden, von denen später jeder sich in mehrere Glieder teilt; endlich wandelt sich der vordere zu dem Quadratbeine und der einen Hälfte des Unterkiefers, der hintere zu der einen Hälfte des von Cuvier so genannten Zungenbeins um. Mit diesen Befunden verglich Rathke die bei Schlangen, Eidechsen, Vögeln und Säugetieren entdeckten Spalten, die dicht hinter der Mundöffnung die Seitenwand des Körpers völlig durchdringen und zwischen sich, sowie der Mundspalte mehrere Bogen umfassen, die nach Form, Lage und Verbindung, teils auch deshalb, weil durch sie, wie an sehr jungen Embryonen der Fische, beinahe unmittelbar vom Herzen aus ebensoviele Blutgefäßbogen zur Aorta verlaufen, denjenigen Bogen höchst ähnlich sind, aus denen sich bei Fischen der Unterkiefer, das Zungenbein und die Kiemenbogen bilden. Bei Vögeln und Säugetieren kommen jederseits zwar nur 4 solcher durch Spalten getrennter Bogen vor. Dicht hinter der letzten Spalte jedoch verläuft durch die Leibeswand ein Blutgefäß wie durch jeden Bogen selbst; dasselbe entspringt wie jene aus dem Herzen und fließt mit ihnen dicht unterhalb des Rückgrates zu dem Stamme der Aorta zusammen. Deshalb könne man wohl aussprechen, daß bei Vögeln und Säugetieren jederseits eigentlich fünf Bogen vorhanden seien, deren hinterster, wie die hinterste Kieme von *Gadus aeglefinus* und einiger anderer Fische, von den übrigen Körperteilen nicht abgetrennt sei. Der 1. und 2. Bogen wachsen bald wieder zusammen und stellen dann einen an seiner äußeren wie inneren Fläche mit einer senkrechten Furche versehenen Halbgürtel dar, ähnlich demjenigen, aus dem sich bei den Fischen der Unterkiefer und das Zungenbein bildet. Daß der 2. Bogen demjenigen Teile der Fische entspreche, woraus sich das Zungenbein bildet, geht auch daraus hervor, daß sich sein hinterer Rand zu einer der Membrana branchiostega der Fische ähnlichen Platte auszubreiten strebe. Später als die vorderste Seitenspalte schließen sich die übrigen, alle jedoch so früh, daß die zwischen ihnen befindlichen, den Kiemenbogen der Fische und Batrachier entsprechenden Bogen schon wieder verschwinden, ehe sich besondere Kiemenblättchen auf ihnen ausgebildet hätten.

Obwohl sich bei den über den Batrachiern stehenden Tieren Teile kenntlich

machen, die ihr Entsprechendes in den Kiemen der Fische und Batrachier haben, erheben sie sich nicht über die ersten Entwicklungsstufen und erscheinen nur als Andeutungen oder Rudimente von Kiemen. Es könne deshalb auch nicht befremden, wenn sich bei manchen höheren Tieren in und an ihnen keine ähnlichen Skeletteile ausbilden, als gewöhnlich in den Kiemen der Fische und Batrachier vorkommen. In allen Wirbeltieren (abgesehen von den Schildkröten, deren jüngere Embryonen er noch nicht untersucht hat) bilden sich in den beiden Bogen des II. Paares allmählich zwei sulzig-knorpelige Fäden; an der Bauchseite gehen sie unmittelbar ineinander über, so daß die beiden zusammen einen ununterbrochenen Halbgürtel darstellen. Bei den Vögeln gliedert sich dieser Gürtel, während er rein knorpelige Beschaffenheit annimmt, in fünf, in einer einfachen Reihe liegende Teile (4 paarige und 1 unpaarigen). Der mittlere verlängert sich darauf sowohl nach vorn, als auch nach hinten und teilt sich allmählich in einen vorderen, in die Zunge eindringenden, und einen hinteren, gegen den Kehlkopf gewendeten Knorpel. Er stellt jetzt den Körper, die paarigen Teile: die beiden Hörner des Zungenbeins dar. Die Hörner nehmen gegen das Ende des Fruchtlebens auffallend an Länge zu, begeben sich mit ihren oberen Enden aus ihrer früheren Lage, wachsen an beiden Seiten des Schädels, je nach den verschiedenen Gattungen der Vögel, mehr oder weniger weit nach oben und biegen sich verschieden stark nach vorn um. Bei *Coluber natrix* begeben sich, wenn das Längenwachstum des Embryos immer mehr zunimmt, die Enden jenes sich gleichfalls sehr stark verlängernden Halbgürtels aus ihrer früheren Lage und Verbindung, wachsen aber nicht an den Seiten des Schädels hinauf, sondern richten sich nach hinten und kommen unterhalb der Speiseröhre zu liegen. Der mittlere Teil dieses sehr einfachen Zungenbeins wächst nur nach vorn in eine kurze Spitze aus und eine Gliederung stellt sich nirgends ein. Bei Schafen, Rindern, Schweinen, wahrscheinlich auch bei allen übrigen Säugetieren bildet sich hinter dem oben erwähnten Halbgürtel, der dem Zungenbeine der Grätenfische, Vögel und Schlangen entspricht, ein zweiter, kürzerer, von anfänglich sulzig-knorpeliger Beschaffenheit. Seine Lage und seine Verbindung deuten darauf hin, daß er aus demjenigen Bogen und dem Mittelstück desselben entspringe, die dem vordersten Kiemenpaare der Grätenfische entsprechen. Das Zungenbein der Säugetiere bildet sich also nicht nur wie das der Vögel und der Natter aus demjenigen Körperteile, welcher der Grundlage des Zungenbeins der Fische entspricht, sondern aus demjenigen, welcher der Grundlage des vordersten Kiemenpaares der Grätenfische analog ist. Die bei *Proteus*, *Axolotl*, *Siren* zeitlebens, bei Salamandern, Tritonen, Fröschen, Kröten im Larvenzustande zwischen dem Unterkiefer und den vorderen Extremitäten vorhandenen Skeletteile sind nach einem ähnlichen Typus wie die bei Grätenfischen und Plagiostomen in der gleichen Gegend liegenden Skeletteile (Zungenbein, Kiemenstützen und Schlundkiefer) gebildet und unterscheiden sich hauptsächlich nur durch einen weniger zusammengesetzten Bau. Das Zungenbein der erwachsenen Salamander, Tritonen, Frösche, Kröten entsteht aus jenen Teilen, hauptsächlich infolge einer Rückbildung und Verschmelzung. Das Zungenbein der Vögel und der Natter entsteht aus einem ähnlichen Körperteile wie das Zungenbein der Fische. Das Zungenbein der Säugetiere aber entsteht nicht bloß aus einem dem soeben angegebenen ähnlichen Körperteile, sondern aus einem weiteren Körperteile, aus dem sich das erste Kiemenpaar der Grätenfische bildet. Das Zungenbein aller Tiere über den Batrachiern unterscheidet sich von demjenigen Skeletteile der Fische, welcher bei diesen

Geschöpfen zwischen dem Unterkiefer und den vorderen Extremitäten seine Lage hat, wesentlich nur durch größere Einfachheit, ist aber in Hinsicht seiner Entstehungsweise ihm analog. Nicht die mindeste Andeutung von oxydierenden Blättchen bildet sich jemals auf den Kiemenbogen der Schlangen, Eidechsen, Vögel und Säugetiere, sondern es verwachsen die Bogen dieser Tiere und verlieren ihre eigentliche Bedeutung schon so früh, daß solche Blättchen auf ihnen gar nicht zum Auftreten kommen konnten. Bei Vögeln, Säugetieren, wahrscheinlich auch bei den höheren Amphibien, wächst aus dem Körperteile, in welchem späterhin die vorderen oder die alleinigen Hörner des Zungenbeines entstehen, jederseits ein nach hinten gewendeter Lappen hervor, der sich alsbald über die hinter ihm liegende Kiemenspalte ausbreitet, sie von außen verdeckt und noch etwas später mit dem zunächst liegenden Kiemenbogen verwächst. Diese Lappen oder die Kiemendecke sind nicht, wie Rathke früher glaubte, für die Seitenstücke der Kiemendeckel, sondern für die Seitenstücke der Kiemenhaut der Grätenfische zu halten. Auch das Herz liegt bei den Embryonen der Vögel und Säugetiere ursprünglich im Halse und dicht an der Speiseröhre, nachher aber schieben sich dazwischen die Lungen ein, um immer weiter nach hinten zu gelangen. Wenn dann der Embryo in seiner Entwicklung weiterschreitet, verkürzen sich die Wolffschen Körper und die Leber rückt weiter nach hinten. Ihr folgen, während sich gleichzeitig die Luftröhre mehr verlängert, die immer größer werdenden Lungen und das Herz, so daß beide erst jetzt zwischen die vorderen Extremitäten und zum Teil selbst hinter dieselben zu liegen kommen. Sowie aber das Herz sich immer mehr von den Kiemenandeutungen entfernt, verwachsen diese teils untereinander, teils mit ihren Decken; es obliterieren ihre Gefäße und schwinden fast alle. Während diese Vorgänge sich abspielen und noch späterhin, verlängern sich die Kiemendecken, d. h. die zwei Seitenlappen, die an der unteren Seite des Embryos miteinander verschmolzen sind, in eben demselben Maße, als die eben angegebenen Teile sich verkürzen und schwinden, bis ihr hinterer Rand zuletzt in die Gegend der vorderen Extremitäten gelangt und mit der Brustwand zusammenschmilzt. Es werden demnach bei Vögeln und Säugetieren, wahrscheinlich auch bei den höheren Amphibien, der untere Teil und die Seitenteile der Hautbedeckungen des Halses von einem der Kiemendecke der Fische ursprünglich ähnlichen Körperteile dargestellt. Mithin darf die von ihnen zusammengesetzte Partie des Halses ebenfalls, wie bei den erwachsenen Fröschen und Salamandern, als ein unvollkommenes Seitenstück zur Kiemendecke der Grätenfische angesehen werden.

Die Kiemendecken sind am größten und am meisten zusammengesetzt bei den Fischen, am kleinsten und einfachsten dagegen bei Vögeln und Säugetieren. Die Kiemendecken der drei höheren Wirbeltierklassen bilden sich nach demjenigen Typus, der für die Kiemendecken der Grätenfische charakteristisch ist, erreichen aber nicht eine so hohe Entwicklungsstufe, sondern entsprechen nur demjenigen Anteil derselben, welcher von der Kiemenhaut gebildet wird, und stellen zuletzt die Hautbedeckung der Kehle und der unteren (oder beim Menschen vorderen) Partie des Halses dar. Bei den Vögeln und Säugetieren bildet sich aus demjenigen Abschnitte des Körpers, welcher die Andeutung der Kiemen in sich begreift, allmählich der Hals hervor. Deshalb wird der lange Körperteil der Plagiostomen und Cyclostomen, welcher die Kiemen enthält, mit dem Namen des Halses, das ihn umgebende System von Knorpeln aber mit den Namen des »Halsskeletes« oder »Halskorbes« zu belegen sein.

II. Der fertige Zustand.

Das Relief am Boden und Dache der Mundrachenhöhle erwachsener Vögel ist zuerst von Göppert (2) einer eingehenden Prüfung unterzogen worden. Er hat damit einen fruchtbaren Anstoß zu neuen Studien gegeben. Jedoch bringt eine noch so genaue Untersuchung der Einzelheiten des fertigen Zustandes, mag sie in physiologischer oder histologischer Richtung erfolgen, nicht volle Klarheit. Der Wert und das Verhältnis der einzelnen Teile läßt sich nur auf Grund entwicklungsgeschichtlicher Studien bemessen, wie sie Kallius (5) für die Zunge und Aulmann (1) für die Mundhöhle unternommen haben. Erst wenn der fertige Zustand als Resultat einer konsequent fortschreitenden Entwicklung aufgefaßt wird, gewinnt man ein sicheres Urteil über die gröberen und feineren Details und wird in den Stand gesetzt, den Vergleich mit anderen Klassen sicher durchzuführen.

Es ist daher nicht überflüssig, den Mundrachenraum einer erneuten Würdigung zu unterziehen. Doch will ich mich nicht in der Schilderung der Details verlieren, sondern hauptsächlich das hervorheben, was bisher ungenügend oder gar nicht beachtet wurde, was aber für die spätere Charakteristik der Embryonalstadien von Wichtigkeit ist.

Bekanntlich gehen Mund- und Rachenhöhle des Vogels wie aller Amnioten ohne deutliche Grenze ineinander über, weshalb man berechtigt ist, vom »Mundrachenraume« zu sprechen. Eine exakte Trennungslinie ist bisher nicht gefunden worden. Aulmann hat mit Recht auf die Hypophyse hingewiesen und das Dach der Mundhöhle bis zu ihrer Wurzelstelle gerechnet, wo der Rachen mit den Tubeneingängen seinen Anfang nimmt. In welcher Zone aber entodermales und ectodermales Epithel am Boden zusammenstoßen, läßt sich schwer entscheiden. Mir scheint Aulmann nicht das Rechte getroffen zu haben, als er kurzweg die Zunge für ein ectodermales Produkt erklärte. Vielmehr ist sie in ihrem vorderen Teil ectodermaler, in ihrem hinteren Teil entodermaler Herkunft, wie Kallius einwandfrei nachgewiesen hat. Das aber steht sicher und ist bekannt, daß der Kehlhügel mit dem Kehlspalt als ehemals hinter den Schlundtaschen liegend zum Entoderm zu rechnen ist.

Bei der anatomischen Betrachtung fällt der unverhältnismäßige Größenunterschied der beiden Komponenten auf. Die Mundhöhle

ist überwiegend groß und ihre Ausdehnung wird noch verdoppelt durch den vorspringenden Hornschnabel (Taf. XVII, Fig. 16). Verschwindend klein dagegen, als schmaler Bezirk erscheint der Rachen, so daß er bisher nur kurz abgehandelt wurde.

Aulmann hat nachgewiesen, daß die Mundhöhle in zwei, freilich nicht scharf geschiedene Stockwerke gegliedert ist, ein Befund, der an die Verhältnisse bei jungen Säugetierembryonen von 20 bis 30 mm S.Stl. erinnert. Das untere Stockwerk, die eigentliche Mundhöhle mit der Zunge, wird von dem dorsalen Stockwerke der Orbitalmulde durch die Orbitalfalten (Taf. XVII, Fig. 16 *of*) abgesetzt. In die Orbitalmulde schauen die Choanen, daher dient sie als Luftweg oder als »unvollkommener Ductus nasopharyngeus«, wie sich Göppert ausdrückte.

Eine ähnliche Gliederung finden wir im Rachen. Die hinter dem Kehlhügel einspringenden Pharynxfalten (Taf. XVII, Fig. 16 *pf*) scheiden die obere Tubenkammer, Antrum Tubarum, von dem eigentlichen Speiserachen. Abweichend von der bei Säugern beobachteten Regel ist die Lage des Kehlhügels. Trotz seiner entodermalen Herkunft ist er vor die Pharynxfalten und die Hypophysenwurzel geschoben, um den Anschluß an den Orbitalspalt zu erreichen, wodurch allein die Regelmäßigkeit des Atemvorganges gesichert ist. Er liegt somit unter dem ectodermalen Munddach, statt unter dem entodermalen Rachendach hinter der Hypophyse (Taf. XVIII, Fig. 23). Beim ausgewachsenen Vogel setzt sich die Mundhöhle in gleicher Richtung in den Rachen fort, so daß die Speise ohne Widerstand glatt in den Ösophagus gleiten kann. Orbitalfalten und Pharynxfalten liegen daher hintereinander und letztere bilden die gerade Fortsetzung der ersteren.

Diametral entgegengesetzte Verhältnisse finden sich in frühen Embryonalstadien. Während beim ausgewachsenen Vogel eine weite Mundhöhle vor einem kleinen Rachen liegt, beide in zwei Stockwerke gegliedert und in einer ziemlich geraden Achse geordnet sind, der Kehlkopf vor der Hypophyse sich erhebt, ist bei jungen Embryonen die Anlage der Mundhöhle minimal klein, aber der Rachen ansehnlich; beide sind nicht in zwei Stockwerke gegliedert und stehen geknickt in einem rechten Winkel zueinander. Der Kehlkopf liegt hinter der Hypophyse am hinteren Ausgange des Rachens hinter allen Schlundtaschen.

Die extremen Unterschiede der Lage und Dimension erschweren

die Orientierung in den kleinen Anlagen. Dazu kommt der Umstand, daß die uns interessierende Plastik bei kleinen Embryonen außerordentlich einfach ist. Erst mit der allgemeinen Volumvergrößerung des Embryos gewinnt das Relief ein feineres Detail. Die folgende Darstellung wird zwei große Perioden deutlich unterscheiden, eine frühe Larvenzeit, in der das Entoderm mit dem Ectoderm durch die Schlundtaschen in Verbindung steht, und einen zweiten Abschnitt der Metamorphose, in dem die definitiven Charaktere auftreten und sich mit zunehmender Klarheit ausgestalten.

III. Die Larvenperiode.

Stadium II. Tafel XVII, Figur 1 und 2.

Ich beginne mit einem Stadium, das allgemein charakterisiert ist durch das Mißverhältnis zwischen der kleinen Mundhöhlenanlage und dem relativ mächtig entwickelten Rachenabschnitte. Das Entoderm steht mit dem Ectoderm durch 4 Paare von Schlundtaschen in Verbindung. Betrachtet man das Modell (Taf. XVII, Fig. 2) von der Dorsalseite, so läßt sich der Umriß des Rachens einem Rhomboid mit ungleich langen Seiten vergleichen. Die kürzeren Seiten liegen am Beginn des Rachens hinter der Hypophyse. Von hier aus divergieren sie seitlich, bis sie hinter der I. Tasche ihre größte Nähe am Ectoderm erreicht haben. Dann biegen sie ab und nähern sich wieder in schräg medianem Verlauf, um hinter dem Kehlspalt parallel zu ziehen und den Ösophagus zu begrenzen. (Textfig. 8.) Wie Modell und Figur zeigen, ist der Abschnitt mit den caudal konvergierenden Kanten bedeutend größer als der vordere Teil mit den lateral divergierenden Kanten.

Die eben skizzierte Umrißlinie wird durch vier Paar seitlicher Ausbuchtungen, durch die Schlundtaschen, beeinträchtigt. Sie sind einander nicht gleichwertig, da sie ganz verschiedene Umbildung erfahren und schon jetzt bei strenger Beobachtung Unterschiede aufweisen. Letztere sind freilich zunächst unbedeutender Art, doch werden sie in der weiteren Entwicklung zu bedeutendem Gegensatze gesteigert. Das erste Paar stellt plattgedrückte Aussackungen dar, die in schiefem Winkel zur Darmachse stehen, so daß ihre Wand dorsoventral schräg von vorn oben nach hinten unten gerichtet ist (Textfig. 8, Taf. XVII, Fig. 2). Der dorsal hoch reichende Teil der Taschen ist nach außen durchgebrochen (Taf. XVII, Fig. 1). Die II. Tasche ist orocaudal komprimiert, sie hängt gleich einem

breiten, dorsoventral gerichteten Flachsacke am Entoderm, der sich zunächst dorsal erhebt, dann ein Knie macht, ventral abwärts steigt, um mit breiter Kante dem Ectoderm anzuliegen. Die Berührungszone ist von einem Schlitz durchbrochen.

Die Taschen III und IV zeigen den Charakter schmaler Epithelschläuche, die mit breiter Kante ins Ectoderm übergehen. Eine V. Tasche konnte ich niemals auffinden, auch nicht die geringste Ausbuchtung in der IV. Tasche oder am Darm hinter ihr.

Die Lage der drei letzten Schlundtaschen ist verschieden. Die II. Tasche steht dorsoventral senkrecht, die III. und IV. aber stellen sich etwas geneigt von hinten oben nach vorn unten. Obwohl alle drei senkrecht zum Darm gestellt sind, laufen sie einander doch nicht parallel. Das hängt mit der Tendenz des Darmrohres zusammen, sich in der Gegend zwischen der II. und III. Tasche winkelig zu knicken.

Fig. 8.

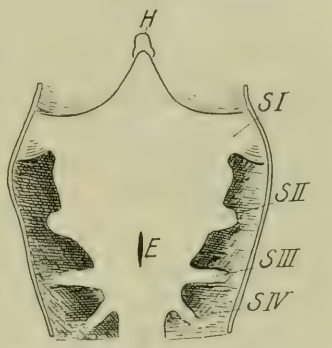

Dorsalansicht des Rachens von Stadium II. *SI—IV* Schlundtaschen; *E* Epithelkamm; *H* Hypophyse. Vergr. 25/1.

Solange die Embryonalanlage flach ausgebreitet liegt und Vorder- und Mittelhirn noch schwach entwickelt sind, verläuft der Vorderdarm gerade und parallel der Chorda dorsalis bzw. dem Hinterhirn und Rückenmark. Mit der Ausbildung der Schlundtaschen wird jedoch die Darmachse geknickt, so daß die Rachenzone der Taschen I und II ihre ursprüngliche Lage zur Chorda beibehält, während die Zone der Taschen III und IV von der Chorda abgedrängt wird, weil sich Mesodermmassen und die Aorten dazwischen legen. Eine deutliche Winkelknickung bereitet sich schon vor in den Stadien, die durch das Auftreten der Schilddrüsenknospe charakterisiert sind (Textfig. 14 und 15). In unserem Stadium bilden die beiden Darmzonen bereits einen stumpfen Winkel. Daher können die drei letzten Schlundtaschen einander nicht parallel stehen; denn der Darmabschnitt mit den Taschen III und IV liegt ja in einer anderen Ebene.

Der Längsschnitt (Taf. XVIII, Fig. 18, Textfig. 15) läßt nicht nur die Art der Biegung erkennen, sondern ist vor allem deswegen interessant, weil die Knickungsstelle in der Medianebene durch einen kleinen Epithelkamm (*E*) noch klarer hervortritt. So nebensächlich

diese Bildung, die sich später noch etwas verdickt, erscheinen mag, so wertvoll erweist sie sich, wenn man über die künftigen Längenveränderungen des Darmes klar werden will. Sie liegt nämlich stets in der Höhe der II. Tasche (Taf. XVII, Fig. 2 *E*) und bleibt lange Zeit erhalten; daher gibt ihre Ansatzstelle auch dann noch eine sichere Marke ab, wenn die II. Tasche in regressiver Metamorphose begriffen ist.

Durch die Knickung werden zwei Abschnitte des Rachens in topographischen Gegensatz gebracht. Aber nicht nur ihre Lage zu den benachbarten Organen der Hals- und Kopfgegend ist verschieden, auch ihre Größe und Form und noch mehr ihr weiteres Schicksal, wie sich bald zeigen wird. Daher empfiehlt es sich, sie mit Namen zu unterscheiden. Den vorderen Abschnitt will ich mit A. Kriegbaum (7) als Propharynx, den hinteren abgeknickten Teil als Metapharynx bezeichnen. Der Propharynx beginnt an der Hypophyse, zieht dem Hinterhirne parallel und besitzt die Schlundtaschen I und II. Der kürzere Metapharynx beginnt an der Epithelmarke und endet mit dem Beginn des Ösophagus. Zu ihm gehören die Taschen III und IV.

Fig. 9—12.

Querschnitte durch den Pharynx von Stadium II zwischen den Schlundtaschen. Fig. 9 durchschneidet den Pharynx hinter der I. Schlundtasche, Fig. 10 hinter der II., Fig. 11 hinter der III. und Fig. 12 hinter der IV.
Abstand von 9—10 = 405 μ
- - 10—11 = 270 μ
- - 11—12 = 120 μ.
Vergr. 25/1.

Den vier Seitentaschen, die innig mit dem Ectoderm verschmolzen sind, entsprechen Reliefeigentümlichkeiten der äußeren Körperwand (Taf. XVII, Fig. 1); die Öffnung der I. Tasche liegt oral in einem dem Gehirn genäherten Niveau frei zutage. Die Öffnung der II. Tasche dagegen wird verdeckt durch einen wulstartigen Vorsprung in einer Einsenkung des Ectoderms, dem Sinus cervicalis. Caudal vom Cervicalwulst liegt die Öffnung der III. Tasche. Der IV. Tasche entspricht im Ectoderm nur eine seichte Grube, die mit dem Lumen des Darmes in Verbindung tritt. Wie die späteren Stadien lehren, gehört der Sinus cervicalis gar nicht zur Kopfregion. Er ist ein Formmerkmal der Rumpfgegend und steht nur jetzt der Unterlippe so nahe, weil alle Regionen in minimaler Größe angelegt sind und keine großen Abstände haben, etwa gleich dem Keim einer Pflanze, an dem Wurzel- und Sproßende nur wenige Millimeter auseinanderliegen.

Die Querschnitte des Darmes haben die Form einer Ellipse und zwar in der Zone des Propharynx. Der Querdurchmesser verkleinert sich von seiner größten Breite im Propharynx bis zur Kehlkopfanlage im Metapharynx (Fig. 9—12). Die Schilddrüsenknospe hat sich vom Boden des Propharynx in der Nähe der II. Tasche abgeschnürt.

Die jungen Stadien haben stets eine ganz unvollkommene Mundhöhle, Ober- und Unterschnabel fehlen noch. Statt des Unterschnabels finden wir zwei durch eine mediane Kerbe getrennte Wülste, die gemeinsame Anlage von Schnabel und Zungenspitze. Am oberen Rande der Mundspalte sind nur die lateralen Zonen des Schnabelrandes, die Oberschnabelwülste, ausgeprägt. Die mediane Zone, aus der später die Schnabelspitze gestaltet wird, liegt vorderhand noch ganz flach. Die Nasengrubeneingänge trennen die Medianzone und die Schnabelseitenwülste. Die Anlage des Munddaches steht fast senkrecht zum Rachen und zieht als etwa dreieckige Fläche gegen die Spitze des Propharynx, vor welcher die Hypophyse als breitgedrückter Sack wurzelt.

Stadium III. (Tafel XVII, Figur 3 und 4, Tafel XVIII, Figur 19.)

Das Modell (Taf. XVII, Fig. 3 und 4) läßt erkennen, daß die Entwicklung des Rachens an einem wichtigen Wendepunkt angelangt ist. Leise klingen schon die zukünftigen Formeigentümlichkeiten an; die Schlundtaschen verlieren ihren Zusammenhang mit dem Ectoderm und gewinnen ganz neue, nach dem Zustande der vorhergehenden Zeit nicht zu erwartende Merkmale.

Der allgemeine Umriß des etwas breiter gewordenen Rachens allerdings hat sich wenig verändert. Ebenso sind die topographischen Beziehungen des Propharynx zu Chorda und Rückenmark gleichgeblieben. Dagegen hat die Knickung des Propharynx gegen den Metapharynx beinahe den Grad eines rechten Winkels erreicht (Taf. XVII, Fig. 3), seine Spitze ist scharf betont durch die Epithelmarke (*E*), welche an Höhe zugenommen hat.

Die Lage und Form der Schlundtaschen wurde beträchtlich geändert. Die I. Tasche ist wesentlich vergrößert. Daher sieht man die am vorigen Modell nur schwach skizzierte Schrägstellung kräftiger hervortreten. Der vordere dorsale Teil steht beinahe senkrecht und ragt über das Rachendach hinaus, während der untere Teil in der Höhe des Rachenbodens abschneidet. Die Gestalt der II. Schlundtasche ist durch die Darmknickung beeinflußt. Ihre Ansatzstelle

am Rachen stellt ein dreieckiger, aufwärts gebogener Vorsprung des Propharynx dar. Der ventrale Arm biegt scharf zum Ectoderm ab, hängt also gewissermaßen an ihm als Brücke zwischen den beiden Keimblättern. Daher sieht man in der Dorsalansicht des Modelles (Taf. XVII, Fig. 4) von ihm sehr wenig. Die II. Tasche öffnet sich in einem breiten Spalt wie bisher.

Die Seitentaschen des Propharynx stimmen darin überein, daß sie orocaudal komprimiert sind und dadurch das Aussehen von Platten bekommen, die quer zum Rachen stehen. Die I. Tasche ragt dorsal auf, die II. Tasche zieht ventral herab. Dadurch gewinnt der Propharynx in der Seitenansicht eine Biegung wie ein liegendes Integralzeichen (∫).

Die in diesem Stadium so sehr verstärkte Knickung des Darmes ist die Ursache, warum wir die Schlundtaschen III und IV nicht hinter, sondern unter der II. Schlundtasche zu suchen haben. Bei der Rückenansicht des Modells (Taf. XVII, Fig. 4) werden sie vom caudalen Teil des Propharynx beinahe verdeckt. Die III. Tasche ist zwar immer noch geöffnet, aber nur an einem schmalen Spalt unterhalb des Sinus cervicalis, die IV. Tasche aber hat ihre Verbindung mit dem Ectoderm vollkommen aufgegeben.

Fig. 13.

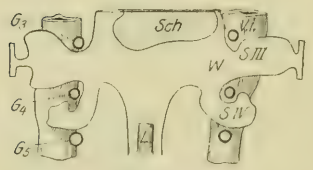

Graphische Rekonstruktion des Metapharynx von Stadium III. Ventralansicht. Vergr. 33/1. *G*3—5 Gefäßbogen; *S III*, *S IV* Schlundtaschen; *Sch* Schilddrüse; *V.j.* Vena jugularis; *W* Wurzelstück.

Während im vorhergehenden Stadium die beiden letzten Schlundtaschen als voneinander unabhängige Schläuche auftraten, sitzen sie jetzt einem gemeinsamen Stiele auf, der sie mit dem Darm verbindet. Es ist schwer zu entscheiden, wie die neue Bildung entstand, ob durch allseitige Verengerung der Wurzelstellen für beide Taschen, also durch Modellierung der seitlichen Metapharynxwand, oder ob die eine der Schlundtaschen auf der anderen aufsitzt. Jedenfalls kommen für die Weiterentwicklung nur drei Teile in Betracht: Der Stiel und die beiden Seitenäste. Die Schlundtaschen III und IV schlagen also eine ganz andere Wachstumsrichtung ein, als Tasche I und II. Ihre Form beweist das deutlich. Sie sind strangartig ausgezogen, wobei sich das Lumen stark verengte, und biegen sich hackenartig nach hinten, die Vena jugularis leicht umfassend. Beide Äste besitzen eine bulböse Anschwellung der vorderen Wand.

Diese dem Kanarienvogel eigentümliche Art der Entwicklung

weicht von den Befunden anderer Autoren beim Hühnchen ab. Dort gelangen die Taschen nie auf einen gemeinsamen Stiel, jede wahrt ihre Individualität, wenn sie sich auch zu analogen Organen umbilden.

Dem Gedanken, die Bildung des Wurzelstückes sei durch die Anwesenheit der Blutgefäße beeinflußt, widerspricht ihre Lage. Sie laufen nämlich entfernt vom Darm und zwar der III. Gefäßbogen medial von der Anschwellung der III. Tasche, der IV. Bogen liegt im Winkel von Tasche III und IV, der V. Bogen direkt unter ihm jenseits der Anschwellung der Tasche, also nicht in der Nähe des Wurzelstückes (Textfig. 13). Nicht nur die Gestalt der Schlundtaschen am Metapharynx ist jetzt anders wie am Propharynx, sondern auch ihr späteres Schicksal, da sie sich zur Thymus umbilden.

Für die Vorbereitung der definitiven Verhältnisse ist bedeutungs-

Fig. 14.

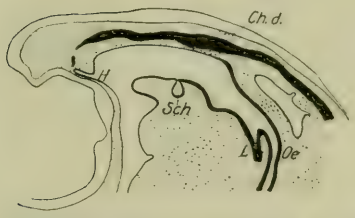

Fig. 15.

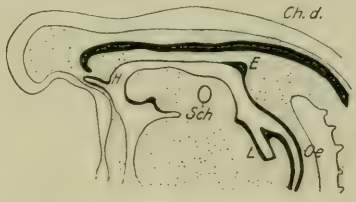

Längsschnitte durch die Kopfregion von Stadium I und II. Vergr. 17/1. *Ch.d.* Chorda dorsalis; *H* Hypophyse; *Sch* Schilddrüse; *Oe* Ösophagus.

voll, daß der Darm dorsoventral zusammengedrückt wird. Im Stadium II war das Darmlumen ein querovaler Hohlraum, nun aber wird das Lumen vollkommen spaltförmig eng und dieser neue Zustand dauert an, bis die Metamorphose nahezu vollendet ist. Das Lumen ist so niedrig, daß der Darm mehr zwei dicht genäherten Epithelplatten gleicht, als einem wirklichen Schlauche. Die Folgen dieses Fortschrittes machen sich nach verschiedenen Richtungen bemerkbar. Im Stadium I, wo der Darm dorsoventral noch weit war, besaß er relativ hohe Seitenwände und die Schlundtaschen waren gewissermaßen Nischen an den Wänden. Durch die Kompression aber, welche die Seitenwände je bis auf eine minimale Kante verkleinert, werden die Taschen vom Rachen abgedrängt und bekommen genügende Freiheit für ihre Umbildung. Nur die I. Tasche, die immer schon in der Nähe der Rachendecke sich ausbuchtete, bleibt in ihrem vollen Umfang bestehen.

Die Schilddrüse, die später stets am III. Aortenbogen liegt, erhält schon jetzt ihre definitive Lage und zwar sind dazu keine bedeutenden Verschiebungen nötig. Mit der Kompression des Rachens wird das Bläschen vom Mutterboden losgelöst und allseitig von Mesoderm umwuchert. Gar nicht weit davon verläuft aber das III. Aortenpaar und ebenfalls benachbart der Metapharynx. Die Schilddrüse liegt infolgedessen median etwa auf der Halbierungslinie des Pharynxwinkels und hat damit Beziehungen zu den Derivaten des Metapharynx gewonnen. Aus der geringen räumlichen Distanz wird es begreiflich, warum die Schilddrüse so auffallend nahe dem primitiven Mundboden entstehen kann. Die ventrale Verlagerung der Schilddrüse ist daher nur scheinbar. Legt man nämlich einen Längsschnitt des vorhergehenden Stadiums I auf einen Längsschnitt von Stadium II (Textfig. 14 und 15), indem man die Chorda dorsalis und die Hypophysentasche der Bilder zur Deckung bringt, so wird man überrascht durch die Wahrnehmung, daß die Schilddrüse an gleicher Stelle liegt. Nur steht sie im ersten Fall mit dem Rachenboden durch einen schmalen Strang in Verbindung, im anderen Falle aber ist der Rachenboden dorsalwärts von ihr entfernt, weil er sich der Rachendecke genähert hat; denn nicht nur Hypophyse, Schilddrüse und Chorda dorsalis behielten ihre ursprüngliche Lage bei, sondern auch die Rachendecke.

Die vollendete Darmkompression ist für das Stadium III das wichtigste Kriterium vor allem deswegen, weil sie notwendig zu sein scheint, damit der definitive Zustand angebahnt werden kann. Die eine Entwicklungsperiode des Embryos, die mit der Bildung des Vorderdarmes und mit dem Auftreten der Schlundtaschen beginnt, ist gekennzeichnet durch den weiten, fast viereckigen Querschnitt des Rachens, es ist die Larvenzeit. Die andere Periode wird eingeleitet durch die Kompression des Rachens, die Schlundtaschen gehen ihre eigenen Wege und der Rachen entwickelt sich konsequent zur definitiven Gestalt.

Die Plastik des Ectoderms ist ähnlich wie im früheren Stadium. Die Öffnung der I. Tasche zieht nicht mehr schief von vorn oben nach hinten unten, sondern steht mehr dorsoventral, die Öffnung der II. Tasche ist viel länger geworden und biegt sich knieförmig zuerst nach vorn, dann nach oben hinten, gemäß der Richtung des ventralen Schenkels der Tasche.

In der Mundhöhle haben sich nur geringfügige Änderungen vollzogen, die ich übergehen kann.

IV. Die Entwicklung zum fertigen Zustande.

Stadium IV. (Tafel XVII, Figur 5, 6, 7, Tafel XVIII, Figur 19.)

Aus verschiedenen Modellen des Stadiums IV hebe ich nur eines ausführlich hervor. Es schildert den Beginn der zweiten Periode der Rachenentwicklung. Der Entodermschlauch emanzipiert sich vom Ectoderm, indem die bisher vorhandene enge Nachbarschaft und der örtliche Zusammenhang der Schlundtaschen mit dem äußeren Keimblatt, insbesondere mit dem Sinus cervicalis aufgehoben wird. Das gewährt dem Darm die Möglichkeit, sich selbständig auszugestalten.

Die zahlreichen, neu auftretenden Modifikationen der Mundrachenwand lassen sich nicht mit einem Male übersehen, man muß das Modell von verschiedenen Seiten betrachten, um eine klare Anschauung zu bekommen (Taf. XVII, Fig. 5, 6, 7). In der Dorsalaufsicht (Taf. XVII, Fig. 7) tritt der rhomboidale Gesamtumriß des Rachens noch klarer hervor als früher. Die Schlundtaschen haben sich auffallend verändert. Am meisten ist die I. Tasche der ursprünglichen Form treugeblieben mit ihrer spitzwinkeligen Silhouette und ihrem dorsal gebogenen Verlauf. In enger Nachbarschaft der I. Schlundtasche liegt die II. Tasche, welche jetzt unscheinbar geworden ist. Ihr ventraler Schenkel hat sein Lumen verloren und steht als ein gekrümmter Zellstrang (zum Teil schon obliteriert) nur ganz lose mit dem Ectoderm in Zusammenhang (Taf. XVII, Fig. 5, *S. II*). Ihr dreieckiges Dorsalstück krümmt sich wie vorher deutlich nach oben. Die Figur läßt erkennen, daß der Propharynx mit seinen beiden Schlundtaschen einen einheitlichen Abschnitt des Rachens bildet. Die Schlundtaschen sind in ihn einbezogen. Es macht fast den Eindruck, als sei die II. Tasche nichts anderes als ein caudaler Anhang der I. Tasche, so sehr hat sie ihre früheren Eigenschaften aufgegeben. Der Epithelkamm (*E*) in der Höhe der II. Tasche hebt sich deutlich heraus.

Hinter ihm beginnt der Metapharynx. Die Winkelknickung ist nicht mehr scharf ausgesprochen und es hat den Anschein, als ob der Metapharynx sich in die Ebene des Propharynx aufbiegen wollte (Taf. XVIII, Fig. 19). Er hat seine alte Form beibehalten, aber etwa $^1/_3$ seiner Länge eingebüßt, so daß der Kehlkopfeingang ein beträchtliches Stück vorwärts geschoben wurde. Er steht jetzt — was besonders zu beachten ist — dicht hinter dem Propharynx. Sein Lumen beginnt zu schwinden. Die Derivate des Metapharynx stellen einen gabelförmigen Komplex vor; denn sie hängen wie

zwei Äste am Wurzelstiel, dessen Stellung zur Darmachse von der ursprünglichen Richtung abgewichen ist. Statt lateral senkrecht (Textfig. 13) zu stehen, verläuft er jetzt mehr parallel zur Darmachse caudal (Textfig. 16). Der Thymusast der III. Schlundtasche greift unter dem 3. Aortenbogen hindurch und schmiegt sich eng an die Vena jugularis. An ihm liegen zwei knospenartige Körperchen. Das obere stellt die eigentliche künftige Thymus vor, die später strangartig auswächst, das untere einen Zellkomplex, den VERDUN (12.) als Epithelkörperchen III bezeichnete. Ein dünner Zellstrang weist auf die frühere Verbindung mit dem Ectoderm hin, doch läßt sich nicht feststellen, wie weit Ectoderm und Entodern an seinem Aufbau beteiligt sind. Der zweite Ast steigt von der Gabelstelle abwärts, umfaßt den IV. Aortenbogen und sucht an die Vena jugularis heranzukommen. Auch er bildet zwei Knoten, welche nebeneinander liegen; eine Brücke zum Ectoderm fehlt.

Fig. 16.



Ventralansicht des Metapharynx von Stadium IV. Graphische Rekonstruktion. Vergr. 33/1. *L* Luftröhre; *Sch* Schilddrüse; *S III*, *S IV* Derivate der Schlundtaschen III und IV; *V.j.* Vena jugularis. *W* Wurzelstück.

Reichhaltigere plastische Entfaltung ist in der Mundhöhle und im Anfangsteil des Propharynx aufgetreten. Daher beschreibe ich jetzt die Vorderansicht des Modells (Taf. XVII, Fig. 6). Die Mundhöhle steht gerade senkrecht zum Propharynx. Da es nicht möglich ist, beide exakt zu trennen, so schildere ich das Relief ohne Rücksicht auf die Frage, wo die Grenze zwischen Ectoderm und Entoderm zu ziehen sei. Eine oberflächliche Scheidung der beiden Gebiete ist durch die spitzwinkelig zusammenstoßenden Vorderkanten des Propharynx gegeben. Das durch sie umgrenzte Rachendach verläuft ziemlich eben bis zur Hypophyse. Es verengt sich keilförmig von den weit ausladenden I. Taschen her sehr schnell und endet stumpf an der Hypophyse (*H*). Hier biegt sich das Epithel scharf in das Dach der Mundhöhle, das umgekehrt die Form des Propharynx wiederholt, nur beginnt es eng und verbreitert sich zur Öffnung der primitiven Nasenschläuche. Das Modell zeigt drei Flächen der Mundwand, eine mediane und zwei schräg geneigte laterale (Taf. XVII, Fig. 6), die vom Mundwinkel aufsteigen. Viel unvollständiger als das Dach ist der Boden der Mundhöhle ausgebildet. Die Unterschnabelwülste beginnen hinter den Nasenöffnungen, liegen also weit

zurück. Sie krümmen sich in geringem Maße zum Dach der Mundhöhle auf, so daß ein breiter Spalt entsteht, durch den man in den hinteren Teil der Mundhöhle sondieren kann (Taf. XVIII, Fig. 19). Ihr Boden drückt sich aber nicht eng ans Dach an, wie wir es im Rachen finden, sondern läuft ziemlich eben bis unter die I. Schlundtasche, um sich dort in den Boden des Propharynx fortzusetzen. Dadurch kommt an dem Übergang von Mund- und Rachenhöhle eine relativ hohe Lichtung zustande. Boden und Dach des Mundraumes stoßen in der kurzen Mundwinkelrinne oder weil wir das Modell von außen sehen, in der Mundwinkelkante aufeinander (Taf. XVII, Fig. 5, 6 *Mw*). Von ihr zieht unter einem stumpfen Winkel die Rachenwinkelkante weg (Fig. 5 *Rw*).

Fig. 17—21.

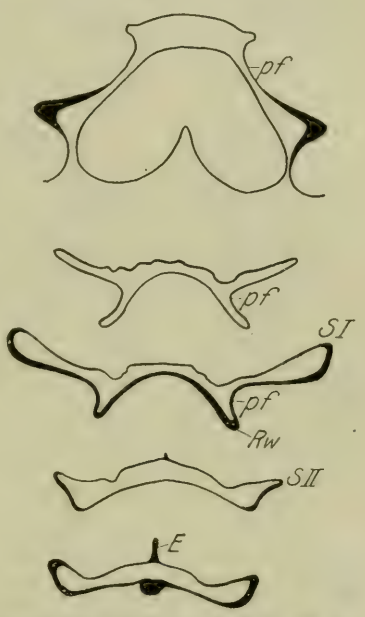

Querschnitte durch den Pharynx von Stadium IV. Vergr. 25/1. *E* Epithelmarke; *SI* I. Tasche; *SII* II. Tasche; *pf* Pharynxfalten; *Rw* Rachenwinkelkanten. Abstand der Figuren 17—18 = 200 μ
- - - 18—19 = 160 μ
- - - 19—20 = 240 μ
- - - 20—21 = 240 μ.

Das Munddach hat sich gegen frühere Stadien beträchtlich verlängert und damit auch die Größe der Seitenwände, die den Propharynx durch ihre Nähe beeinflussen. Er erfährt nämlich lateral durch Einbuchtung der ursprünglich niedrigen Seitenwände eine beträchtliche Erhöhung, wodurch die Scheidung in zwei Räume vorbereitet wird. Unter der I. Schlundtasche buchtet sich das Epithel ein und drückt sich gewissermaßen in das enge Lumen des Rachens, so daß Boden und Dach voneinander entfernt werden. Noch deutlicher als am Modell erkennen wir die Veränderungen in den Querschnitten (Textfig. 17—21) aus der Gegend der I. Schlundtasche. Die Seitenwände springen median ein wie ein Keil (*pf*), darunter liegen die Rachenwinkelrinnen (*Rw*) und darüber die Lichtung der I. Tasche. Der Querschnitt hat die Form eines $>-<$. Die an der Außenwand des Modells sichtbaren Mulden erscheinen im Raume des Rachens als Vorsprünge und stellen die Anlagen der Pharynxfalten vor. Es gehört zur Cha-

rakteristik des Propharynx, daß er eine Gliederung in zwei Räume erfährt, wie es eine Eigentümlichkeit des Metapharynx ist, daß er die Form eines engen Schlauches beibehält und niemals gegliedert wird.

Stadium V. (Tafel XVII, Figur 8, 9, 10, Tafel XVIII, Figur 20.)

Die geschilderten Verhältnisse erleiden in den folgenden Stadien keine wesentlichen Veränderungen. Es handelt sich lediglich um eine schärfere Betonung der beschriebenen Plastik; erst im Stadium V (Taf. XVII, Fig. 8, 9, 10) haben sich die Unterschiede so gehäuft, daß sie der Erörterung bedürfen.

Fig. 22.

Metapharynx von Stadium V. Vergr. 33/1. A_1 vorderer Thymusast; A_2 hinterer Thymusast; *V.j.* Vena jugularis; *Sch* Schilddrüse; *W* Wurzelstück.

Im Metapharynx (Taf. XVII, Fig. 8, 11) ist eine weitere Vereinfachung eingetreten, indem das Wurzelstück mit den Derivaten der III. und IV. Schlundtasche vom Rachen abgelöst wurde. Im Propharynx bilden sich die früher angedeuteten Reliefeigentümlichkeiten konsequent durch und erzeugen eine kompliziertere Gestalt. Der Fortschritt ist begleitet von der vorwärts drängenden Ausgestaltung der Mundhöhle, deren beide Stockwerke klarer zum Ausdruck kommen.

Wir betrachten das Modell zuerst von der Dorsalseite (Taf. XVII, Fig. 10). Der Metapharynx hat sich nicht nur nicht vergrößert, sondern an Länge um die Hälfte seiner ursprünglichen Maße eingebüßt. Dadurch rückte der Kehlkopfeingang nahe bis unter die Epithelmarke (vgl. Taf. XVIII, Fig. 20). Bisher konnte immer noch der hintere Rand des Kehlspaltes die hinterste Grenze des Metapharynx markieren. Durch die Verlagerung des Kehlspaltes nach dem Propharynx wäre man um eine exakte Scheidung zwischen Ösophagus und Metapharynx verlegen, wenn nicht die Ansatzstelle des Wurzelstückes (*W*) der früheren III. und IV. Tasche einen freilich nicht ganz gleichwertigen Anhalt dafür bieten würde. Dazu kommt weiterhin, daß der Metapharynx bis zum Beginn des Wurzelstückes ein ganz niederes schlitzförmiges Lumen besitzt, während der Ösophagus mit potentiellem Lumen sich anschließt.

Die Winkelknickung des Pharynx ist verschwunden, das Dach des Propharynx liegt in der gleichen Ebene wie der Metapharynx (Taf. XVIII, Fig. 20). Das Wurzelstück hat sich auffallend verlängert

und läuft jetzt eine Strecke dicht neben dem Ösophagus, bis es die weit vom Metapharynx entfernten Aortenbogen erreicht hat. Der vordere Thymusast liegt ebensolang wie das Wurzelstück an der Vena jugularis (Textfig. 22), sich schwach spiralig an ihr hinaufwindend. Der untere Ast blieb in Form und Lage unverändert. Hin und wieder findet man auf den Querschnitten das Wurzelstück mehrfach unterbrochen als Dokument für das Bestreben, sich vom Mutterboden freizumachen.

Fig. 23—27.

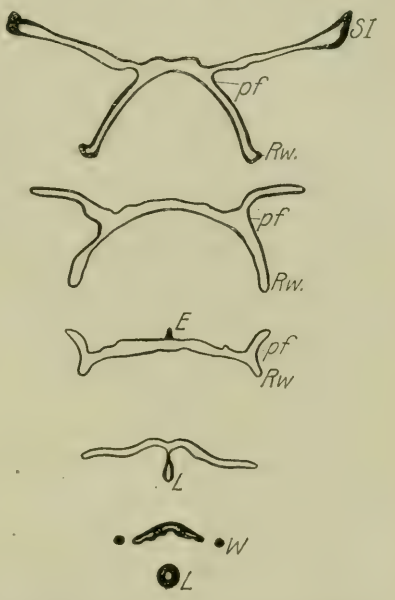

Querschnitte durch den Pharynx von Stadium V. Vergr. 25/1. Fig. 23 durchschneidet die I. Tasche, Fig. 24 ihren aboralen Teil, Fig. 25 die II. Tasche, Fig. 26 u. Fig. 27 den Metapharynx. *SI* I. Tasche; *pf* Pharynxfalten; *E* Epithelkamm; *Rw* Rachenwinkel; *W* Wurzelstück; *L* Luftröhre.
Abstand der Figuren von 23—24 = 200 μ
- - - - 24—25 = 200 μ
- - - - 25—26 = 160 μ
- - - - 26—27 = 400 μ.

Während der Metapharynx den Charakter eines flachgedrückten Schlauches beibehält, ist im Propharynx ein beträchtliches Höhenwachstum eingetreten. Die lateralen Buchten (Tafelfig. 8) dringen fast an die Medianebene und verleihen dem Lumen einen ×förmigen Querschnitt (Textfig. 23—27). Die Lateralansicht des Modells (*pf*, Fig. 8) zeigt, daß sie sich jetzt oral auf den vorderen Bezirk des Propharynx bis in die Nähe der Hypophyse und aboral unter den höckerigen Rest der II. Schlundtasche fortsetzen. Die Umrisse der II. Tasche sind fast ganz verwischt; sie wird von der I. Tasche aufgenommen, doch bleibt die Rachenzone, der sie angehört, immer noch durch den Epithelkamm kenntlich (Taf. XVII, Fig. 10). Ihr ventraler Schenkel existiert nicht mehr. Jeder Zusammenhang mit dem Ectoderm ist aufgegeben, auch die I. Tasche hat sich freigemacht. I. und II. Tasche erscheinen stark zusammengeschweißt, so daß ihre frühere Natur sich nur schwer mehr erkennen läßt.

Die Gliederung des Propharynx in zwei Stockwerke ist im Prinzip vollendet. Zum oberen Stockwerk gehört die dorsale, durch ihren rhomboidalen Umriß ausgezeichnete Zone, gebildet von den

Tubentaschen, dem davor gelegenen Teil des Propharynx und den Resten der II. Schlundtasche, zum unteren der Rachenboden und der größere Teil der Seitenwände, die als Pharynxfalten (*pf*) in das Lumen einspringen. Aus dem oberen Stockwerk wird später das Antrum tubarum gestaltet.

Trotz der Wachstumsenergie der Pharynxfalten behalten die Paukentaschen ihre quere Richtung und ihre alte Lage bei, dagegen steigert sich die schräge Neigung der Seitenwand gegen die unteren Rachenkanten (Taf. XVII, Fig. 8). Diese (*Rw*) gelangen dadurch in bedeutende Entfernung von der I. Tasche, in deren enger Nachbarschaft sie zuerst auftraten. Die Distanz nimmt ständig ab nach dem Metapharynx zu, bis sie schräg aufsteigend caudal mit der Kante des dorsalen Stockwerkes hinter der II. Tasche zusammenstoßen. Oral verlieren sie sich, lateral divergierend in den Mundwinkelkanten.

Zum Rachenabschnitt steht die Mundhöhle immer noch senkrecht (Fig. 8, Taf. XVII), doch beginnen schon neue Prozesse, um den definitiven Zustand herbeizuführen.

Zunächst ist die Mundhöhlenwand größer geworden, sowohl in der Länge als in der Breite. Besonders die Unterschnabelwülste schieben sich vorwärts, so daß sie jetzt die Choanen vollkommen verdecken, trotzdem der Abstand der Choanen von der Hypophyse zugenommen hat. Ein Höcker über dem Unterschnabel (Fig. 20, Taf. XVIII) setzt sich deutlich als Zungenspitze vom Schnabelrande ab. Er liegt hinter den Choanen und bildet den Boden für den schon beschriebenen weiten Raum an der Mundrachenknickung. Das Relief des Munddaches wird lebhafter modelliert, eine sanft konvex gewölbte Mittelzone steigt über die beiden Seitenwände empor (Taf. XVII, Fig. 9). Das Dach verbreitert sich von der Hypophyse ab gegen die Choanen in Gestalt eines gleichschenkligen Dreieckes, dessen Spitze an der Hypophyse liegt. Man kann dieses Feld auch schon am Modell des Stadiums IV wahrnehmen, doch ist sein Umriß dort mehr einem gleichseitigen Dreieck zu vergleichen. Der Fortschritt liegt nicht nur in der Verlängerung des Feldes, sondern auch in der Verkürzung des Querabstandes der Choanen (*Ch*) voneinander, der auf die Hälfte verkleinert ist.

Da keine der Schlundtaschen mehr die Verbindung mit dem Ectoderm aufrechterhält, so verlieren sich die früheren Reliefeigentümlichkeiten an der Außenfläche der Kopf-Halsgegend. Die ehemalige Öffnung der I. Tasche markiert sich durch eine Grube, doch verschwand die von ihr ventral ziehende Rinne, welche den

Unterschnabelwulst caudal abgrenzte. Der Cervicalwulst ist noch wohl ausgebildet, die Öffnung der II. Tasche dahinter fehlt, an ihrer Stelle beobachten wir eine deutliche Furche. Dahinter verläuft das Ectoderm ohne auffallende Merkmale.

Stadium VI. (Tafel XVII, Fig. 11, 12, 13, Tafel XVIII, Fig. 21.)

Der Fortschritt des Stadiums VI liegt in der Veränderung der Mundhöhle, während der Rachen seinen bisherigen Charakter fast bewahrt. Durch die Größenzunahme und Entfaltung der Mundhöhle wird der annähernd rechte Winkel, den Munddach und Rachen bildeten, in einen stumpfen Winkel umgewandelt, indem die Mundhöhle sich vorwärts verlängert. Diese Tendenz ergibt sich klar bei der Betrachtung des Modells, läßt sich aber noch besser am Längs-

Fig. 28 u. 29.

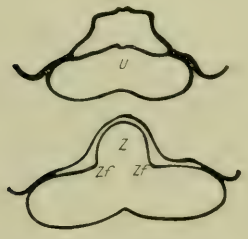

Fig. 30—33.

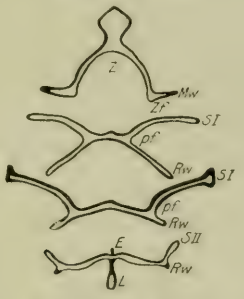

Querschnitte durch Mundhöhle und Pharynx von Stadium VI. Vergr. 12½/1. *E* Epithelmarke; *L* Luftröhre; *Mw* Mundwinkelkante; *Pf* Pharynxfalten; *Rw* Rachenwinkel; *SI, SII,* I. II. Tasche; *U* Unterlippe; *Zf* Zungenfurche; *Z* Zunge.

Abstand der Figuren 28—29 = 200 μ
- - - 29—30 = 360 μ
- - - 30—31 = 560 μ
- - - 31—32 = 200 μ
- - - 32—33 = 200 μ.

schnitt (Fig. 21) feststellen, wo die Entfernung der Schnabelspitze vom Hals zugenommen hat, während die Dicke der Unterlippe gleichblieb.

Die Lateralansicht (Taf. XVII, Fig. 11) zeigt den Pharynx etwas kräftiger modelliert als vorher. Die Pharynxfalten (*pf*) dringen bis dicht zur Medianebene vor und heben dadurch das Antrum tubarum (*At*) scharf über das untere Stockwerk heraus. Sein vorderes Ende erscheint fast abgetrennt, so nahe liegen die Einbuchtungen des Epithels beisammen. (Textfig. 30.) Dazu kommt in dieser Gegend noch eine pyramidenartige Erhöhung der Decke, wo

die Hypophysenwurzel liegt. Die Bildung ist besonders auch im Längsschnitt deutlich zu erkennen. Sonst blieb das Relief des Propharynx unverändert. Oral aber tritt am Boden des Mundrachenraumes jederseits eine Furche auf, die an der Außenansicht natürlich als Leiste vorspringt, die Zungenfurche (Textfig. 28—33 *zf*). Die Zunge wird also lateral abgesetzt.

Der Metapharynx (Taf. XVII, Fig. 12), gemessen von der Epithelmarke bis zur Abschnürungsstelle der Thymus, hat abermals an Länge verloren und erscheint jetzt als ein schmales Anhängsel des Propharynx. Boden und Decke liegen dicht aufeinander. Daher gleicht der Metapharynx einer epithelialen Doppelplatte. Seine Seitenkanten konvergieren caudal, werden aber nach kurzem Verlauf mit scharfem Eck eingeschnürt, um dann mit verringertem Querschnitt in den Ösophagus überzuleiten. Hier war die Stelle, wo das Wurzelstück der Thymus ansetzte. Es hängt aber jetzt nicht mehr am Metapharynx, nur eine kleine Erhebung beiderseits blieb als Rest zurück (Taf. XVII, Fig. 11).

Von den Charakteren der Mundhöhle, die Aulmann eingehend beschrieben hat, will ich nur hervorheben, was für das allgemeine Verständnis von Wichtigkeit ist. Das Dach beansprucht hauptsächlich unser Interesse, denn sein ⌊‾⌋förmiger Querschnitt, der dem des Mundbodens in gewissem Sinne konform erscheint, ist jetzt kräftig ausgeprägt, weil die seitlichen Flächen durch transversales Wachstum noch deutlicher wurden. Die lateralen Seitenflügel (*S.Fl.* Fig. 12, Taf. XVII) haben am Schnabelwinkel (*Mw*) ihre größte Breite, verengen sich dann caudal, um schräg median mit den Rachenkanten (*Rw*) zusammenzufließen. Über die breiten Seitenfelder erhebt sich die mediane Zone gleich einem Zelte mit zwei schrägen Seitenwänden und einem mittleren, von der Hypophyse gegen die Schnabelspitze schräg abfallenden Streifen, vor dem die Nasenschläuche sich erheben. Zwischen den beiden Choanen biegt sich die Fläche ab, so daß ein zur Hypophyse aufsteigendes dreieckiges und ein zur Schnabelspitze abfallendes etwa fünfeckiges Feld unterschieden werden können (Taf. XVII, Fig. 11). Der Querabstand der Choanen beträgt am natürlichen Objekt 0,8 mm. Mit zunehmendem Alter der Embryonen verkürzt sich diese Distanz ständig.

Stadium VII. (Tafel XVII, Fig. 14, 15, Tafel XVIII, Fig. 22.)

Im nächsten Stadium VII ist die Gliederung der Mundrachenhöhle in zwei Stockwerke noch besser gediehen, auffallend tritt sie

am Rachen heraus; denn das Antrum tubarum ist hoch über das untere Rachenstockwerk emporgehoben, indem die Pharynxbuchten sich dorsoventral erweitert haben (Fig. 14, Taf. XVII). Das Antrum tubarum ist also noch weiter über die Rachenwinkelkanten (*Rw*) gehoben worden. Auch an der hinteren Grenze des Propharynx hat ein Höhenwachstum Veränderungen ausgelöst. Der hintere Rand des Antrum tubarum, dessen Kontur früher mit den Rachenwinkelkanten zusammenstieß, ist an dieser Stelle durch eine scharfe Einbuchtung zum Metapharynx getrennt. Es hat sich dadurch vom hinteren Rachenabschnitt befreit und die Form von zwei lateral ausladenden Flügeln angenommen, die nur an einer schmalen Medianzone mit dem übrigen Rachen zusammenhängen. In der Mundhöhle (Taf. XVII, Fig. 15) können wir feststellen, daß kein eigentliches Längenwachstum, wohl aber eine Erhöhung stattgefunden hat, die zugleich von einer seitlichen Kompression der dorsalen Zone begleitet ist. Infolgedessen sehen wir vor der Hypophyse nicht mehr ein dreieckiges Feld, sondern einen schmalen First, an dessen Vorderende die um $^2/_3$ ihres früheren Abstandes einander näher gerückten Choanen liegen. In der Seitenansicht des Modells (Taf. XVII, Fig. 14) erkennt man eine schmale, längs verlaufende Einbuchtung (*of*), die erste äußerlich sichtbare Spur der die Orbitalmulde abgrenzenden Orbitalfalten. Das Höhenwachstum des Munddaches setzt gerade am vorderen Rande des Antrum tubarum ein. Es entsteht hier ein scharfer Absatz zwischen den ectodermalen und entodermalen Teilen, die in die Höhe streben.

Alle diese Veränderungen heben den rechten Winkel, in dem die Mundhöhle zum Rachen stand, kontinuierlich auf (Taf. XVIII, Fig. 22). Im wesentlichen finden wir jetzt schon die Plastik des künftigen Mundrachenraumes angelegt und nur unwichtige morphologische Veränderungen vollenden die Ausgestaltung. Sie wurden von AULMANN schon hinreichend gewürdigt.

Zusammenfassung und Bildung des Halses.

Wer nach den vorhergehenden Erörterungen die Modelle mit der Mundrachenhöhle des ausgewachsenen Kanarienvogels vergleicht, sieht den Weg gezeichnet, auf welchem die extremen Gegensätze der ursprünglichen Anlage und des fertigen Zustandes ausgeglichen werden.

Raschen und klaren Einblick gewähren besonders Längsschnitte durch die einander folgenden Stadien. Zur bequemen Übersicht

wähle ich das Dach des Propharynx, also die Strecke von der Hypophyse zur Epithelmarke als Vergleichsebene, da die Entwicklung und Längenzunahme derselben nur träge weiterschreitet, ihre Entfernung vom Hinterhirn und ihre Lage zur Chorda dorsalis relativ am längsten konstant bleibt (Taf. XVIII, Fig. 17—23).

Vom Dach des Propharynx knickt sich in frühen Stadien sowohl die Mundhöhle als der Metapharynx rechtwinkelig ab. Im Laufe der Entwicklung wird jedoch der Gegensatz der drei Abschnitte immer mehr gemildert. Im Stadium IV liegt der Metapharynx noch senkrecht zum Epithelkamm. Schon bei V ist die Krümmung so verändert, daß die Kehlplatte dem Boden des Propharynx genähert ist. Bei VI kann man von der Krümmung nichts mehr bemerken. Später als der Metapharynx erfährt das Munddach seine Wendung. Sie tritt erst bei Stadium VI auf. Im fertigen Zustand liegen dann Dach der Mundhöhle, Propharynx und Metapharynx annähernd in einer Ebene.

Das Mißverhältnis der Proportion zwischen der kleinen Mundhöhlenanlage und dem relativ großen Pharynx wird durch zweierlei Mittel ins Gegenteil gekehrt. Einmal wächst die Mundhöhle selbst rapid in die Länge, zweitens verkürzt sich der Pharynx, indem der Metapharynx fast ganz verschwindet. Die Größenzunahme des Propharynx ist nur gering. Sie beträgt bei Stadium VI 1 mm und bei alten Embryonen erst 3 mm.

Die Bildung der beiden Stockwerke erfolgt durch Einbuchtung der Seitenwände in der Mundhöhle und im Propharynx. Die Buchten nähern sich der Medianebene sehr stark, so daß sie fast zusammenstoßen. In der Mundhöhle entstehen somit die Orbitalfalten, im Propharynx die Pharynxfalten. Man darf sich aber mit der Vergleichung der aufeinander folgenden Stadien nicht zufrieden geben. Um einen umfassenden Überblick über die Geschichte des Rachens zu bekommen, ist es notwendig, seine Lage zu den benachbarten Organen ins Auge zu fassen und die gegenseitigen Beziehungen im Verlauf der Entwicklung zu untersuchen. Denn die Ausbildung des Pharynx ist eng verknüpft mit der Bildung des Halses.

Betrachten wir die Umrißzeichnungen der Embryonen, so finden wir unter der Unterlippenanlage eine Furche, die sie deutlich von dem hinter ihr liegenden Cervicalwulst trennt. In früher Zeit liegen beide Bildungen sehr nahe aneinander, ebenso nahe, als I. und II. Schlundtasche. Darunter wölbt sich die durch den Herzschlauch weit vorgetriebene Rumpfwand vor.

Indem der Unterschnabelwulst vorwächst und die Brustwölbung voluminöser wird, vertieft sich die schmale zwischen beiden befindliche Kerbe. Der Cervicalwulst wird vom Schnabelwulst und vom Unterschnabelwulst weggedrängt und liegt dann stets wie eine Epaulette an der Seitenfläche des Rumpfes nahe den Schultern. Mit der Größenzunahme des Embryos werden die einander zugekehrten Bezirke des Schnabelwulstes und der Rumpfwand, das Kehlfeld und Brustfeld, vergrößert (Taf. XVIII, Fig. 19—23). Beide geraten orocaudal in größeren Abstand, indem die Kerbe sich verbreitert und eine neue Zone, das Halsfeld (*Ha*) eingeschoben wird. Das Halsfeld verlängert sich im Laufe der Weiterentwicklung ganz bedeutend, während zugleich mit der Zunahme der Kopfmaße die Entfernung von der Spitze des Unterschnabels bis zum Halsfeld immer größer wird. Das ganze Halsfeld ist also nichts anderes als die verlängerte Furche zwischen I. und II. Schlundbogen. Das was hinter dem Sinus cervicalis liegt, gehört somit, ebenso wie der Cervicalwulst selbst, zur Rumpfregion (vgl. Textfig. 1—7).

In eigenartigem Kontrast zu dieser Tatsache steht der Befund, daß der Metapharynx mit der Längenzunahme des Halses sich verkürzt.

Schon Rathke (9) hat sich mit dieser Frage beschäftigt; er sagt 1826:

»Der Unterkiefer ist am 6. Tage um ein bedeutendes hervorgetreten, und dadurch die Furche zwischen ihm und dem kiemendeckelartigen Teile tiefer geworden, so daß zwischen beiden Teilen eine tiefe Einschnürung des Halses stattfindet. Dieses eingeschnürte Stück des Leibes ist es nun, welches sich, indem es sich immer mehr und mit schnellen Schritten verlängert, allmählich zu dem langen Vogelhalse ausbildet.

Was ich soeben ausgeführt habe, scheint mit der oben mitgeteilten Bemerkung, daß der Kehlkopf ursprünglich hinter dem letzten Kiemenpaare liegt, im offenbarsten Widerspruch zu stehen. Dem ungeachtet ist beides, wie ich durch eine nicht unbeträchtliche Zahl von Untersuchungen mich überzeugt zu haben glaube, wahr. Es fragt sich deshalb, wie es möglich ist, daß ungeachtet der Kehlkopf sich ursprünglich hinter dem angegebenen kiemendeckelartigen Teile befindet, dieser Teil allmählich an das hintere Ende des Halses zu liegen kommt, ohne daß der Kehlkopf gleichfalls dahin wandert. Um hierauf eine passende Antwort geben zu können, muß man berücksichtigen, was späterhin aus dem kiemendeckelartigen Teile wird. Die Untersuchungen über diesen Teil ergeben, daß er beinahe gänzlich, nämlich die größere hintere und untere Partie desselben, in die allgemeine Hautbedeckung sich umwandelt. Als solche verlängert er sich nunmehr immer weiter nach hinten und streift sich gleichsam über den Kehlkopf hinüber, ohne denselben nur im mindesten fortzuziehen. Ist er aber erst über den Kehlkopf hinausgewachsen, so verlängert sich nicht bloß er allein, sondern auch das ganze Stück des Halses, welches sich hinter

dem Kehlkopfe befindet und anfänglich eine nur sehr unbedeutende Länge hatte, sehr rasch in einem absolut und relativ bedeutenden Maße.«

Rathke kannte also die allgemeinen Züge der Wachstumsveränderungen, doch konnte er mit der Präparationsmethode seiner Zeit nicht in die feineren Details eindringen. Daher bedarf sein Bericht noch wichtiger Ergänzungen. Unzweifelhaft gehört der Propharynx zur Kopfregion während der ganzen Zeit seiner Entwicklung. Er beginnt stets an der Hypophysenwurzel und die Tubentaschen ändern ihre topographische Beziehung zum Labyrinth ebensowenig. Wie wir aber sahen, nimmt bei kleinen Embryonen hinter der Öffnung der I. Tasche, die in der Kerbe zwischen Unterlippe und Cervicalwulst liegt, die Rumpfregion mit dem Cervicalwulst, mit der Öffnung der II., III. und der Grube der IV. Tasche ihren Anfang. Die Folge davon ist, daß der Metapharynx zunächst in einer fremden Gegend, im Rumpf liegt und mit ihm die III. und IV. Schlundtasche und der Kehlspalt.

Zu der Zeit, wo die beiden letzten Schlundtaschen mit dem Ectoderm innig zusammenhängen (Stadium II, Taf. XVII, Fig. 1, 2), liegt vor, zwischen und hinter ihnen je ein Gefäßbogen (III, IV, V). Sie verbinden als kurze, ventrodorsal verlaufende Äste das Herz mit dem dorsalen Gefäßstamm jeder Seite der Aorta. Die Gefäße bleiben in der Nähe der III. und IV. Schlundtasche, auch wenn diese sich vom Ectoderm und später vom Entoderm losgelöst haben und als Thymusäste weiterbestehen. In enger Nachbarschaft liegt die Schilddrüse. Cervicalwulst, Schilddrüse, Thymuskörper und Gefäßbogen stehen also in engster Beziehung zueinander.

Vergleichen wir die frühen Stadien (Taf. XVIII, Fig. 17, 18, 19), so springt das Dickenwachstum der Unterlippe sofort in die Augen. Die Schilddrüse, die sich immer nahe am Kehlfeld befindet, wird dadurch vom Rachenboden entfernt. Mit ihr finden wir wieder die oben genannten Nachbarn. Im Stadium IV wird die III. und IV. Tasche schon in Drüsen verwandelt. Sie bilden (Textfig. 16) einen Höcker, dessen laterales freies Ende in der Nähe des Propharynx liegt.

Die Thymusknoten finden wir am III. bzw. IV. Gefäßbogen. An der Länge des Wurzelstückes und des Thymusstranges läßt sich mit einiger Genauigkeit die Dickenzunahme der Unterlippe ablesen, wenn man in Betracht zieht, daß der Metapharynx sich unterdessen verkürzt und zum Propharynx aufgebogen hat. Die enge Beziehung der genannten Gewebsherde bezieht sich also nur auf die Derivate

des Metapharynx und zwar auf ihre caudalen Enden. Er selbst wird ja aus dem Bereich der Gefäße entfernt.

Das Stadium IV ist außerordentlich interessant; denn es zeigt die Vorbereitungen, die getroffen werden müssen, um das Gewebematerial nach seiner späteren Bestimmung auf zwei Regionen zu verteilen. Cervicalwulst, Gefäße, Thymus und Schilddrüse gewinnen allmählich größeren Abstand vom Pharynx und bleiben in der vorderen Rumpfgegend, der Metapharynx dagegen behauptet seine Lage im Kopfe. Die bedeutendste Veränderung der topographischen Beziehungen erfährt die Lage des Kehlspaltes. Während er im Stadium II (Taf. XVIII, Fig. 18) tief im Metapharynx lag, finden wir ihn in Fig. 23 vor der Hypophyse und können ohne weiteres an den Fig. 20—22 die Veränderungen ablesen, welche die Lageverschiedenheit bedingen.

Nach diesen inneren Vorbereitungen für die Ausbildung des Halses bedarf es nur noch der äußerlich sichtbaren Einschnürung der Halskerbe und deren orocaudaler Verlängerung, um den definitiven Zustand herauszubilden.

9. Februar 1912.

Literaturverzeichnis.

1) G. Aulmann, Die Mundrachenwand der Vögel und Säuger. Morpholog. Jahrb. Bd. XXXIX. Heft 1. 1909.

2) E. Göppert, Die Bedeutung der Zunge für den sekundären Gaumen und den Ductus nasopharyngeus. Beobachtungen an Reptilien und Vögeln. Morpholog Jahrb. Bd. XXXI. 1903.

3) K. Heidrich, Die Mundschlundkopfhöhle der Vögel und ihre Drüsen. Morpholog. Jahrb. Bd. XXXVII. 1908.

4) Huschke, Über die Kiemenbögen und Kiemengefäße beim bebrüteten Hühnchen. Isis 1827. Bd. XX. S. 402.

—— Über die Kiemenbögen am Vogelembryo. Isis 1828. S. 160.

5) E. Kallius, Beiträge zur Entwicklung der Zunge. II. Teil: Vögel. Merkel u. Bonnet, Anatomische Hefte. Bd. XXVIII. 1905. Heft 85/86.

6) Kastschenko, Das Schlundspaltengebiet beim Hühnchen. Archiv für Anatomie und Physiologie. Anatom. Abteilung. 1887.

7) A. Kriegbaum, Studien am Pharynx. Morpholog. Jahrb. Bd. XLIII. 1911. S. 373—440.

8) P. Mall, Über die Entwicklung der Branchialbogen und -Spalten beim Hühnchen. Archiv für Anatomie und Physiologie. Anatom. Abteilung. 1887.

9) H. Rathke, Isis 1825.

—— Über die Entwicklung der Atemwerkzeuge bei den Vögeln und Säugetieren. Verhandl. Leop. Carol. Akademie. XIV. Bd. I. Teil. Bonn 1828. (Abhandlung stammt aus dem Jahre 1826.)

H. Rathke, Anat. philos. Untersuchungen über den Kiemenapparat und das Zungenbein der Wirbeltiere. Riga und Dorpat. 1832.
10) C. Reichert, Über die Visceralbögen der Wirbeltiere im allgemeinen und ihre Metamorphose bei den Vögeln und Säugetieren. Archiv für Anatomie und Physiologie. 1837.
11) W. Sippel, Das Munddach der Vögel und Säuger. Morpholog. Jahrb. Bd. XXXVII. 1907.
12) Verdun, Sur les dérivés branchiaux du poulet. Compt. rend. et Mémoires de la Société de Biologie. 10e série. T. V. 1898.

Erklärung der Abbildungen.

Gemeinsame Buchstabenbezeichnungen:

A_1	vorderer Thymusast	*Oes*	Ösophagus
A_2	hinterer Thymusast	*of*	Orbitalfalten
A.t.	Antrum tubarum	*OS*	Oberschnabel
B	Brustfeld	*pf*	Pharynxfalten
Ch	Choanen	*Pr*	Propharynx
Ch.d.	Chorda dorsalis	*Rw*	Rachenwinkelkante
E	Epithelmarke in der Höhe der II. Schlundtasche	*S I, II, III, IV*	Schlundtaschen I, II, III, IV.
H	Hypophyse	*S.Fl.*	Seitenflügel der Mundhöhle
Ha	Halsfeld	*Sch*	Schilddrüse
K	Kehlfeld	*US*	Unterschnabel
Ks	Kehlspalt	*W*	Wurzelstück der beiden Thymusäste
L	Luftröhre		
Mw	Mundwinkelkante	*Z*	Zunge
Me	Metapharynx	*Zf*	Zungenfurche

Tafel XVII.

Fig. 1 und 2. Rekonstruktionsmodell des Vorderdarmes eines Kanarienvogelembryos von Stadium II. Vergr. 25/1.
Fig. 1. Lateralansicht.
Fig. 2. Dorsalansicht.

Fig. 3 und 4. Rekonstruktionsmodell des Vorderdarmes eines Kanarienvogelembryos von Stadium III. Vergr. 25/1.
Fig. 3. Lateralansicht.
Fig. 4. Dorsalansicht.

Fig. 5—7. Rekonstruktionsmodell der Mundrachenwand eines Kanarienvogelembryos von Stadium IV. Vergr. 25/1.
Fig. 5. Lateralansicht.
Fig. 6. Halbprofilansicht.
Fig. 7. Dorsalansicht.

Fig. 8—10. Rekonstruktionsmodell der Mundrachenwand eines Kanarienvogelembryos von Stadium V. Vergr. 25/1.
Fig. 8. Lateralansicht.
Fig. 9. Frontalansicht.
Fig. 10. Dorsalansicht.

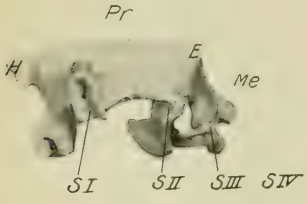

Fig. 3

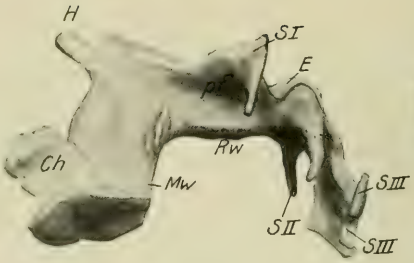

Fig. 5

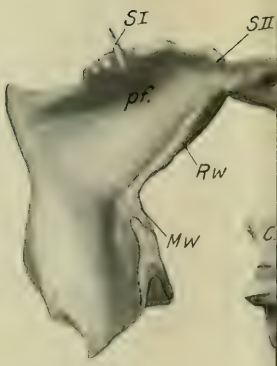

Fig. 8

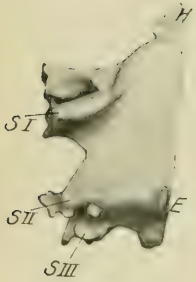

Fig. 4

Fig. 6

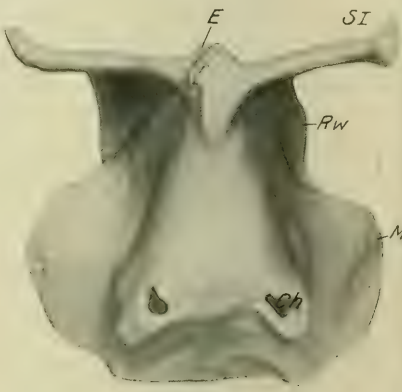

Fig. 9

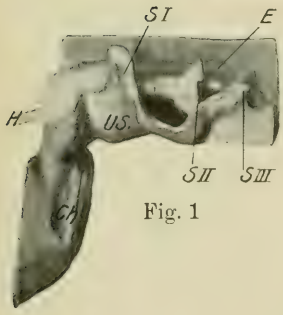

Fig. 1



Fig. 2

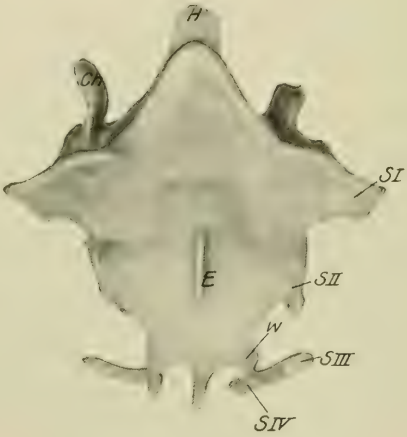

Fig. 7

Fig. 10

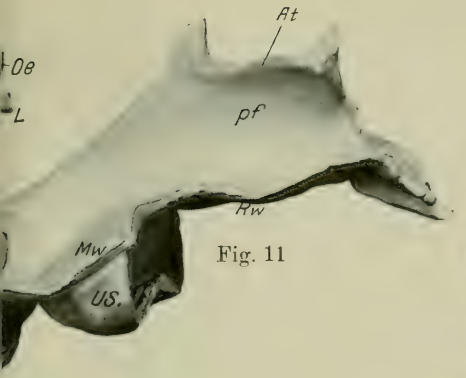

Fig. 11

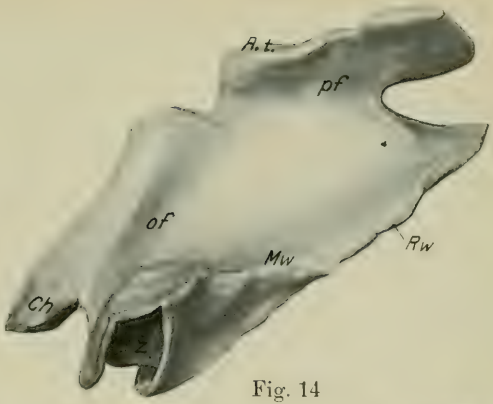

Fig. 14

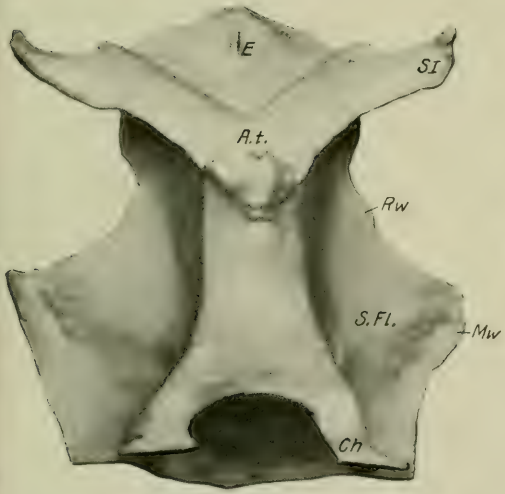

Fig. 12

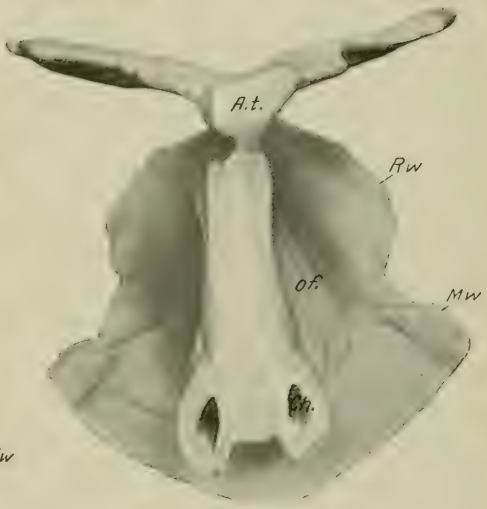

Fig. 15

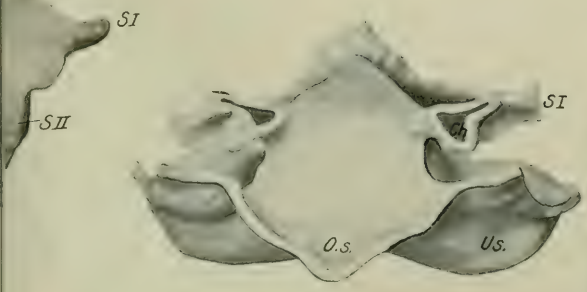

Fig. 13

Fig. 16



Stellwaag.

Fig. 17
Stadium I

Fig. 18
Stadium II

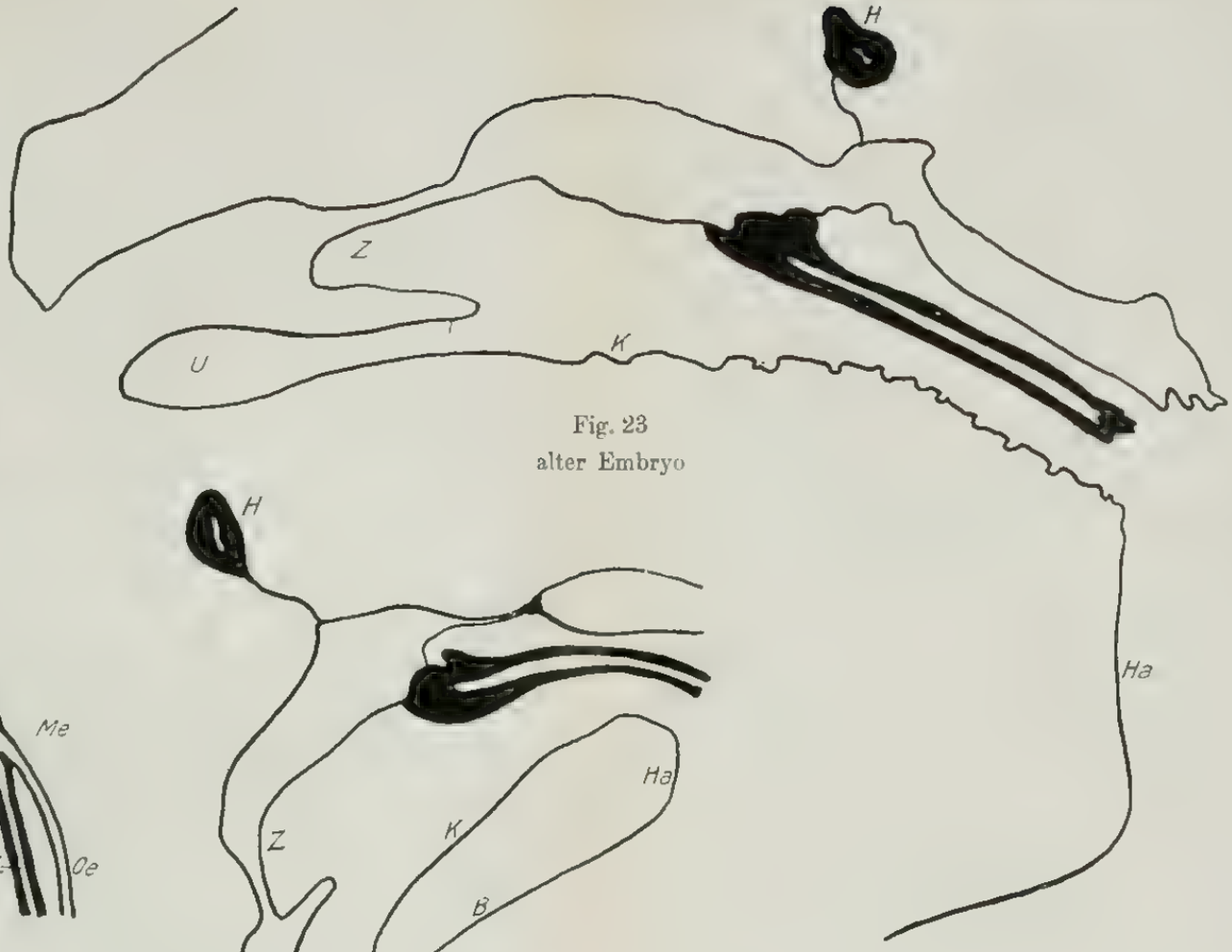

Fig. 23
alter Embryo

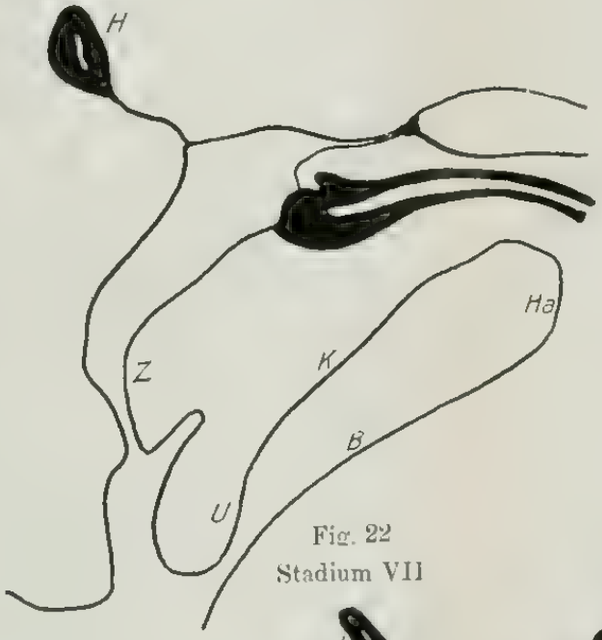

Fig. 22
Stadium VII



Fig. 19
Stadium IV

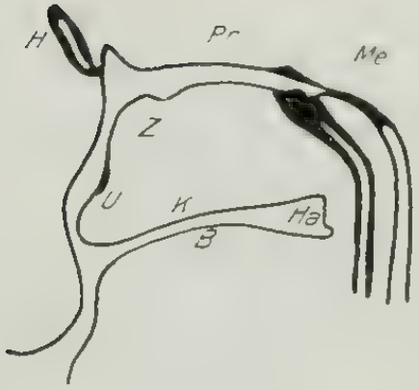

Fig. 20
Stadium V

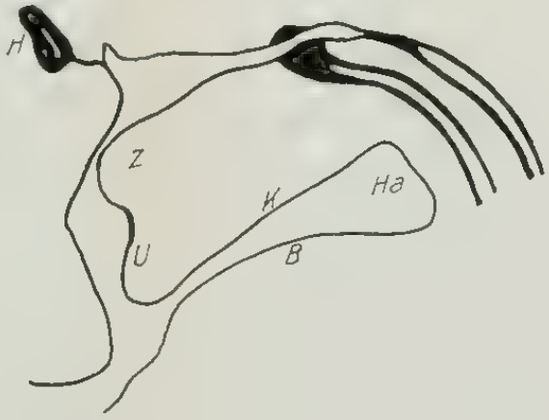

Fig. 21
Stadium VI

Fig. 11—13. Rekonstruktionsmodell der Mundrachenwand eines Kanarienvogelembryos von Stadium VI. Vergr. 25/1.

Fig. 11. Lateralansicht.
Fig. 12. Dorsalansicht.
Fig. 13. Frontalansicht.

Fig. 14 und 15. Rekonstruktionsmodell der Mundrachenwand eines Kanarienvogelembryos von Stadium VII. Vergr. 25/1.

Fig. 14. Lateralansicht.
Fig. 15. Dorsalansicht.

Fig. 16. Aufsicht auf das Dach der Mundrachenhöhle des ausgewachsenen Kanarienvogels, aufgenommen mit Mikrosummar Leitz 80 mm. Vergrößerung 4,5/1.

Tafel XVIII.

Fig. 17—23. Mediane Längsschnitte durch den Vorderdarm von Kanarienvögeln. Vergr. 20/1.

Fig. 17. Stadium I.
Fig. 18. Stadium II.
Fig. 19. Stadium IV.
Fig. 20. Stadium V.
Fig. 21. Stadium VI.
Fig. 22. Stadium VII.
Fig. 23. alter Embryo.

XIV.

Die Metamorphose der Mundrachenwand der Schildkröte »Chelydra serpentina«.

Von

Dr. **Johann Dohrer,**

geprüft. Lehramtskandidaten aus Mitteldachstetten.

Mit 5 Figuren im Text und Tafel XIX—XXI.

Einleitung.

Wer ausgerüstet mit der Kenntnis des fertigen Zustandes in die frühen Embryonalstadien zurückgeht, um die Entstehung der Mundrachenhöhle zu verfolgen, staunt über die sonderbare Gestalt, welche der dem Kopf zugehörige Eingangsraum des Darmkanals aufweist. Die Eigenart anatomischer Differenzierung des erwachsenen Tieres fehlt in der Mundhöhle vollständig und im Rachenabschnitt sind spezielle Modellierungsformen ausgeprägt, welche dem fertigen Zustande durchaus fremd sind. In eine ganz andere Formenwelt dringt das Auge des anatomischen Forschers ein und wird überrascht von dem ungewohnten Charakter der Verhältnisse. Obwohl sie den Ausgangspunkt für den reifen Zustand bilden, gleichen sie ihm außerordentlich wenig. Das ist zum Teil verständlich, weil alles, was später in greifbaren Dimensionen auftritt, anfänglich in minimaler Größe und auf einem unglaublich kleinen Raum skizziert wird. Darin kann die Fülle und die plastische Mannigfaltigkeit, welche das größere Volumen gestattet, nicht eingezwängt werden.

Die Sonderart der embryonalen Formenwelt wurde lange Zeit nicht gebührend erfaßt. Aus der Verwirrung über den ungewohnten Anblick suchte man sich nicht durch eine gründliche, in die Einzelheiten dringende Analyse zu retten. Man ging vielmehr oberflächlich darüber hinweg und berichtete statt einer Mannigfaltigkeit minutiöser anatomischer Merkmale einige der auffallendsten Formenzüge,

vor allem das merkwürdige Relief am Rachen und der Außenfläche des Kopfes, welches durch die Bezeichnung »Kiemenspalten« so berühmt geworden ist. Der Gegenwart obliegt daher die Aufgabe, die aus Übereilung begangenen Irrtümer durch eine sorgfältigere Detailarbeit zu beseitigen. Auf Veranlassung meines hochverehrten Lehrers Dr. A. Fleischmann habe ich mich der Mühe unterzogen, die wesentlichen Phasen der ontogenetischen Umbildung des sog. Kopfdarmes bei Schildkrötenembryonen zu untersuchen, um einen weiteren Beitrag zur Beurteilung der Rachenregion zu liefern. Die Untersuchungen wurden während des Wintersemesters 1911/12 und Sommersemesters 1912 im zoologischen Institut zu Erlangen durchgeführt. Dabei standen mir Embryonen sowie erwachsene Exemplare von *Chelydra serpentina* reichlich zur Verfügung. Die Embryonen wurden mit Boraxkarmin oder Hämalaun gefärbt. Vor der Einbettung in Paraffin wurden die Umrisse aller Embryonen bei zehnfacher Vergrößerung gezeichnet und an den Zeichnungen die Maße genommen. Bei den jungen Embryonen maß ich die Entfernung vom Scheitel bis Steiß; bei älteren nahm ich die Länge vom dorsalen Vorderrande des Rückenschildes zur Schnauzenspitze, um wenigstens auf diese Weise einen Anhaltspunkt zur Beurteilung des Größenunterschiedes der spiralig eingerollten Embryonen zu erhalten. Diese Entfernungen werde ich kurzweg als Scheitelsteißlänge (S.Stl.) bzw: Rückenschild-Schnauzenlänge (R.Sl.) bezeichnen. Am Anfang meiner Studien stellte ich verschiedene Probelängsschnitte her, um an ihnen die passende Schnittrichtung ausfindig zu machen, welche den Vorderdarm senkrecht trifft, und ich muß gestehen, daß diese Mühe trefflich belohnt wurde. Wegen der starken Knickung der frühembryonalen Mundrachenhöhle mußten zwei verschiedene Schnittebenen gewählt werden, um klare Serien zu erhalten, und zwar die eine für die Rachenhöhle, die andere für die Mundhöhle. Für alle Embryonen wurde eine zur Schnittebene senkrechte Definierebene konstruiert und nach ihr der Embryo auf dem Jungschen Mikrotom eingestellt. Aus den planmäßig ausgewählten Querschnittserien wurden mit dem neu verbesserten Leitzschen Zeichenapparate des hiesigen Instituts Rekonstruktionsmodelle in Wachs hergestellt.

Im ganzen habe ich 50 Embryonen von *Chelydra serpentina* geschnitten und 15 Modelle angefertigt und zwar 10 Rachen- und Mundhöhlenmodelle und 5 Gesichtsmasken. Die Gesichts- und Mundhöhlenmodelle wurden bei 50facher Vergrößerung, nur das älteste Stadium (Fig. 29) der Mundhöhle bei 25facher Vergrößerung

gezeichnet. Alle übrigen Modelle entstanden bei 100facher Vergrößerung. Die Gesichtsmodelle stammen von

Embryonen	mit	10,0	mm	S.Stl.,
-	-	9,1	-	-
-	-	8,6	-	-
-	-	8,0	-	-
-	-	7,0	-	-

Bevor ich die Darlegung meiner Beobachtungen beginne, möchte ich meinem hochverehrten Lehrer Prof. Dr. A. Fleischmann für die unermüdliche Unterstützung und Förderung meiner Arbeit meinen innigsten Dank aussprechen. Gleichfalls bin ich dem Assistenten des Instituts, Dr. Stellwaag, zu besonderem Dank verpflichtet, der mir in liebenswürdigster Weise technische Schwierigkeiten überwinden half.

I. Historische Übersicht.

Da Embryonen der Schildkröten noch sehr selten eingehenderer Studien teilhaftig geworden sind, so fasse ich in der nachfolgenden Literaturübersicht alle mir bekannt gewordenen Abhandlungen über die Entwicklung der Schlundtaschen bei Reptilien zusammen, um ein Bild von dem gegenwärtigen Stande der Kenntnisse zu geben. Daran werde ich die Schilderung meiner eigenen Beobachtungen reihen.

Anfangs hat man sich nur mit der Frage nach der Zahl der Schlundspalten beschäftigt. H. Rathke (30), der Entdecker der Spalten am Halse der amnioten Embryonen, hat zuerst die Gelegenheit wahrgenommen und zu diesem Zweck in der Umgebung von Königsberg Eier von *Emys europaea* gesammelt.

Bei einem Embryo, der vom Scheitelhöcker bis zur Schwanzwurzel in einem Bogen über den Rücken $4^2/_3$ Linien maß, fand er fünf Paar Schlundspalten und beschrieb sie folgendermaßen: Die Spalte zwischen I. und II. Schlundbogen war schon verwachsen und äußerlich befand sich nur eine schwache Furche. Hinter dem II. Bogen kam eine lange, durchdringende Spalte. Hinter dieser lagen jederseits noch drei andere Öffnungen, von denen die hinterste nur ein kleines rundes Loch oder vielmehr einen engen Kanal darstellte, indes die beiden anderen die Form von kurzen Spalten zeigten. Es hatten sich also im ganzen ebensoviel Seitenöffnungen am Halse gebildet wie beim Hühnchen, ein Paar mehr als bei Säugetieren und der Natter.

An der Fünfzahl der Schlundspalten hielten die meisten der späteren Untersucher fest, ja manche steigerten sie sogar auf sechs Paare. Freilich verging eine lange Zeit, ehe die embryonalen Verhältnisse der Reptilien wieder zur Sprache kamen. In den Jahren 1850—1880 fesselten vornehmlich die Embryonen des Hühnchens

und der Säuger das Interesse der Embryologen. Fast vier Jahrzehnte nach Rathke machte C. K. Hoffmann (13) etliche nicht gerade wertvolle Bemerkungen über die Schlundspalten.

Er hob im Jahre 1886 hervor, daß bei Schlangen die fünfte Kiementasche niemals direkt den Epiblast berührt, während der Hypoblast der dritten und vierten Tasche unmittelbar an den Epiblast reiche. Einen wirklichen Durchbruch hat er nicht gesehen. Die III., IV. und V. Kiementasche werden einfach durch blindsackartige Ausstülpungen des Hypoblast des Kopfdarms gebildet. Die äußere Oberfläche bleibt nahezu glatt. Der I. und II. Kiementasche wächst dagegen eine seichte blinddarmförmige Einbuchtung des Epiblast entgegen. Die I. Kiementasche zeigte niemals einen wirklichen Durchbruch. Bei ziemlich alten Embryonen bricht die II. Kiementasche wirklich in einer weit klaffenden Spalte durch. H. Orr (21) fand 1887 bei Embryonen von *Anolis sagroei* (Dum. et Bib.) vier Kiementaschen und das Rudiment einer V. Tasche ohne äußere Öffnung.

Kurz nachher (1888) gab E. Liessner (16) seine Studien über die Kiemenspalten der Eidechse bekannt. Er hat damals hauptsächlich auf die Frage Gewicht gelegt, ob die Schlundtaschen an der äußeren ectodermalen Oberfläche des Kopfes in wirklichen Spalten durchbrechen, und *Lacerta vivipara* als Untersuchungsobjekt gewählt, weil er das Kiemenspaltensystem der Reptilien auf der relativ primitivsten Stufe stehend hielt. Dabei fand er sichere Anlagen zu fünf Kiemenspaltenpaaren und die Andeutung auf ein sechstes Paar.

Beim Embryo von der Kopfgröße 1,75 mm werden fünf Kiemenspaltenpaare angelegt; die drei ersten brechen durch. Bei einem Embryo von 2,75 mm Kopfgröße beginnen am ersten Kiemenpaar die zur Bildung des Trommelfelles führenden Vorgänge. Das zweite Kiemenspaltenpaar ist offen und beginnt die Bildung eines kiemendeckelartigen Fortsatzes. Das dritte Kiemenspaltenpaar ist auch weit eröffnet. Am vierten Kiemenspaltenpaar besteht einseitig (rechts) eine offene Spalte. Die Anlage zu einem fünften Kiemenspaltenpaar ist eine ziemlich tiefe, innere Kiemenfurche geworden, die schon an einer Stelle das Hornblatt berührt. Hinter derselben liegt sogar noch die Andeutung einer sechsten inneren Kiemenfurche. Bei Kopfgröße von 2,5 mm ist das erste Spaltenpaar durch die Trommelfellanlage verschlossen, das zweite und dritte Paar sind deutlich offen, bei den vierten inneren Kiemenfurchen berührt das Darmdrüsenblatt das Hornblatt, obwohl eine Öffnung fehlt. Die fünften inneren Kiemenfurchen sind sehr deutlich, berühren aber das Hornblatt nicht; also scheint der Kontakt des Darmdrüsenblattes mit dem Hornblatt wieder aufgegeben zu sein.

Bei einem am weitesten in der Entwicklung fortgeschrittenen Embryo von 2,5 mm Kopfgröße zeigte sich an Stelle einer inneren fünften Kiemenfurche eine dickwandige, kaum mit einem Lumen versehene kleine Aussackung des Darmdrüsenblattes, weit abstehend vom Hornblatt, an welchem eine fünfte äußere Kiemenfurche nicht mehr zu konstatieren war. Sonach wäre eine weitere Verkleinerung der fünften inneren Kiemenfurchen eingetreten. Die Anlage des vierten Kiemenspaltenpaares ist bei diesem Embryo nicht eröffnet, obwohl das Darmdrüsenblatt mit dem Hornblatt noch im Kontakt steht; das dritte und zweite Spaltenpaar ist offen, das erste nicht mehr. Bei 1,5 mm Kopfgröße ist die vierte innere Kiemenfurche noch nicht angelegt; das Darmdrüsenblatt im Bereiche der dritten inneren Kiemenfurche berührt nur partiell das Hornblatt,

das II. Kiemenspaltenpaar ist beiderseits geöffnet. Bei einem gleichgroßen Embryo ist das zweite Spaltenpaar nur rechts offen, links besteht eine dünne Verschlußmembran. Das erste Kiemenspaltenpaar ist geöffnet.

Bei 1,0 mm Kopfgröße bestehen die vierten inneren Kiemenfurchen als sehr seichte Ausbuchtungen des Darmdrüsenblattes; die Anlage zum dritten Kiemenspaltenpaar ist noch nicht geöffnet. Die zweite Kiemenspalte ist rechts weit offen, links dagegen besteht eine sehr dünne Verschlußmembran. Das erste Kiemenspaltenpaar zeigt beiderseits eine Öffnung.

Ein Embryo von 2,5 mm Kopfgröße hat schon deutlich ausgesprochene vierte innere Kiemenfurchen, noch ist aber das Darmdrüsenblatt vom Hornblatt durch eine schmale Schicht mittleren Keimblattes geschieden. Das dritte Kiemenspaltenpaar ist mit undurchbrochener Verschlußplatte ausgestattet. Das erste und zweite Kiemenspaltenpaar sind beiderseits weit offen.

Bei Kopfgröße von 2,0 mm erreicht das Darmdrüsenblatt im Bereiche der Anlage des vierten Kiemenspaltenpaares beiderseits schon das Hornblatt. Die Anlage zu einem fünften Paar ist noch nicht vorhanden. Die Verschlußmembran der dritten inneren Kiemenfurche ist links sehr dünn, während rechts eine kleine Öffnung in der Membran eine vierte Kiemenspalte zustande kommen läßt; das erste und zweite Kiemenspaltenpaar ist wieder deutlich vorhanden.

Ein anderer Embryo (Kopfgröße 2 mm) deutet schon eine fünfte innere Kiemenfurche leicht an. Letztere findet sich in noch deutlicherer Form bei einem anderen Embryo (ebenfalls Kopfgröße 2 mm). Die Anlage zum dritten Kiemenspaltenpaare ist auf beiden Seiten nicht eröffnet, links ist die erste Kiemenspalte offen, rechts aber liegt eine deutliche doppelschichtige Verschlußmembran vor. Liessner (16) faßte das Ergebnis seiner aufs Kleinliche zielenden Studien dahin zusammen, daß bei *Lacerta vivipara* das erste und zweite Kiemenspaltenpaar sich in der Regel eröffnet, das dritte selten und in späteren Stadien durchbricht, die Anlage des vierten Kiemenspaltenpaares nur ausnahmsweise eine Öffnung zeigt. Die sehr spät auftretende Anlage zu einem fünften Kiemenspaltenpaar bildet wahrscheinlich nie eine offene Kiemenspalte.

Eine fruchtbare Periode der Erkenntnis leitete P. de Meuron (18) 1886 ein, dadurch daß er nicht mehr einseitig nach der Zahl, Beschaffenheit und Bildung der Schlundspalten fragte, sondern in die Erörterung des späteren Schicksals der Schlundspalten eintrat. Damit wurde das Nachdenken der Embryologen über die einfachen Tatsachen hingeleitet, die ganze Geschichte der Schlundtaschen, nicht bloß ihr Auftreten und ihre Entfaltung bis zur größten Ausdehnung zu verfolgen. Das war ein außerordentlich wichtiger Fortschritt, obwohl man nicht behaupten darf, daß de Meuron mit allen Angaben die Wahrheit getroffen hat. Ihm gebührt aber das Verdienst, zum ersten Male versucht zu haben, die Beziehungen zwischen den Schlundtaschen und den in der Halsregion liegenden Drüsen, besonders der Thymus bei allen Wirbeltiergruppen klarzulegen. Den Wert der Schlundtaschen schätzte er selbst immer noch so hoch ein, daß er die Halsdrüsen lediglich als »Derivate« und »Reste« derselben erklärte. Die Gelehrten sind seiner Auffassung während der nächsten 25 Jahre treu geblieben und haben lediglich versucht, einzelne Angaben de Meurons richtigzustellen, ohne am Grundgedanken selbst zu rütteln.

Für Reptilien dienten ihm hauptsächlich Embryonen von *Lacerta agilis* als Studienobjekte. Dort liegt die unpaare Schilddrüse vor der Trachea, unmittelbar über den Schlüsselbeinen und dehnt sich transversal auf die Seite des Halses aus. In gleicher Höhe, etwas vor und innerhalb der Vena jugularis und

ganz nahe dem Vagus liegt die Thymus an den Seiten des Halses. Sie ist gewöhnlich in zwei pyramidenförmige Lappen geteilt, die an ihrer Basis vereinigt sind.

DE MEURON (18) erkannte, daß die Schilddrüse nicht aus den Schlundtaschen, sondern als ein Divertikel der ventralen Pharynxwand in der Höhe der Hyomandibulartasche erscheint, während die Thymus aus dorsalen Epithelknospen der II., III. und IV. Kiementasche hervorgehe. Im einzelnen lauten seine Befunde: die II. Kiemenspalte liefert eine dorsale, solide Epithelverlängerung und trennt sie als rundliche Masse in der Nähe des Glossopharyngeus-Ganglions ab. Das ist eine Thymusanlage, welche einen großen Teil dieses Organs bilden wird, während der Rest von der dritten und vierten Kiemenspalte stammt.

Die III. Tasche verlängert sich in einen hinteren Blindsack an den Seiten des Rachens, welcher sein Maximum ungefähr bei Embryonen von 7,0 mm erreicht um alsdann rapid abzunehmen. Bei Embryonen von 6,0 mm kann man an der Basis der III. Kiemenspalte eine kleine dorsale Verlängerung wahrnehmen. Etwas ältere Embryonen zeigen, daß sie beträchtlich gewachsen ist und zwischen dem dritten und vierten Aortenbogen fast bis zur Vena jugularis reicht. In einem späteren Stadium schwindet der Blindsack; der ganze Teil der dritten Tasche, welcher dem dorsalen Anhang den Ursprung gegeben hat, löst sich los und bleibt im mesodermalen Gewebe liegen. Die dorsale Verlängerung der III. Kiementasche wird in Form eines unregelmäßigen Körpers über und innerhalb des Vagusganglions erhalten. Man findet ihn dann wohl an das analoge Derivat der II. Kiementasche herangerückt, dem er sich nach kurzer Zeit anlegt, um mit ihm die definitive Thymus darzustellen. Bei erwachsenen Stadien zeigt die Thymus noch eine äußerst klare Teilung in zwei Partien, die aber schwindet.

Die IV. Kiementasche bietet beinahe dieselbe Disposition wie die dritte. Ihr distaler Teil ist indessen leicht gegen die ventrale Fläche gekrümmt. An ihrer hinteren Partie ist im Grunde der Tasche das Epithel stark verdickt und bildet ein oder zwei unregelmäßige Erhebungen. Letztere reduzieren sich bei etwas vorgerückteren Embryonen auf eine einzige, welche sich zwischen dem IV. und V. Arterienbogen einschiebt. Bei Embryonen von 9,0 mm ist die IV. Kiementasche bedeutend verkleinert. Sie stellt eine Art Kanal dar, der an den Seiten des Pharynx liegt. Ihre Verlängerung ist nicht mehr dorsal, sondern direkt auswärts gerichtet mit einer leicht ventral konvexen Krümmung. Die Tasche selbst lagert sich dem Vagusganglion ventral an. Der angeschwollene terminale Teil und der unmittelbar vorhergehende Abschnitt dauern allein in der Folge. Der Rest des Gewebes, das sie mit den Rachenwänden vereinigte, schwand durch Trennung der Bestandteile. Der Anhang der IV. Tasche scheint besondere Beziehungen zum IV. und V. Aortenbogen zu haben. Später nähert und verbindet er sich mit der Thymus. Daher betrachtete ihn DE MEURON als eine für den Aufbau der Thymus wichtige Anlage und glaubte, daß er sich den schon gebildeten Thymusteilen anschließe und deren histologische Struktur später erreiche. Es sei nicht unmöglich, daß gerade dieser Teil von einigen Autoren unter dem Namen »Carotidendrüse« beschrieben wurde. Doch könne die Frage nicht entschieden werden, weil die Anwesenheit der Carotidendrüse noch nicht für alle Reptilien bewiesen wäre. Hinter der IV. Kiementasche entstehe auf Kosten der ventralen Wand des postbranchialen Teiles des Pharynx ein besonderes Divertikel, vergleichbar den Suprapericardialkörpern der

Selachier. DE MEURON nannte es »Thyreoide accessoire«. Das Divertikel ist auf der linken Seite des Pharynx mehr entwickelt als rechts. Diese Dyssymmetrie ist noch auffallender beim Embryo von 8,0 mm. Eine leichte Einschnürung trennt das Divertikel vom übrigen Pharynx, sobald der Embryo eine Länge von 9,0 mm erreicht hat. Alsdann bildet sich auf der linken Seite des Pharynx ein mit sehr verdickten Wänden ausgestattetes Bläschen. Dasselbe Bläschen nähert sich der Trachea, steigt etwas längs des Halses herab, um sich nahe der Basis des Herzens und der linken, großen Aorta zu lagern. Bei Vogel- und Säugetierembryonen sind die accessorischen Schilddrüsen schon lange erkannt. Sie sind durchaus von gleicher Art und nehmen am selben Ort ihren Ursprung. Die accessorische Schilddrüse der Eidechse aber ist durch ihre Asymmetrie ausgezeichnet. Sie erscheint zwar gleichzeitig auf beiden Seiten des Pharynx, doch entwickelt sich nur die linke Anlage, rechts atrophiert sie nach kurzer Zeit.

In den folgenden Jahren hat J. F. VAN BEMMELEN (1—7) die Studien über die Schlundtaschenregion und das Schicksal ihrer Derivate an einem reicheren Materiale fortgesetzt. Er trat besonders für eine größere Zahl von Schlundtaschen ein und errang damit den Beifall späterer Untersucher:

Bei *Lacerta muralis* und *Tropidonotus natrix* entwickeln sich nach ihm fünf Paar Kiemenspalten, nicht vier, wie P. DE MEURON (18) für *Lacerta* behauptete. Das Schicksal dieser fünf Spaltenpaare ist gänzlich verschieden. VAN BEMMELEN glaubte an zahlreichen Stadien festgestellt zu haben, daß bei Ophidiern Derivate aller fünf Kiemenspalten bis zum erwachsenen Alter erhalten werden. Es sind dies vom Kopf zum Schwanz fortschreitend:

1. die rudimentäre Anlage des Cavum tympani und der Tuba Eustachii vom I. Paare.

2. Reste des II. Schlundspaltenpaares: zwei runde Körperchen mit drüsenartig-epithelialem Bau, isoliert dicht hinter den Tuben liegend.

3. Die Überbleibsel des III. Paares: zwei geschlossene Epithelbläschen, dicht an der Carotis, auf jungen Stadien ungefähr in halber Höhe zwischen Herz und Kopf. Mit dem Wachstum der Embryonen rücken sie immer weiter nach hinten und finden sich median von der Thymus.

4. Die Thymus, bestehend aus zwei hintereinander liegenden Hälften gerade oral von den großen Herzarterien. Zwischen den beiden Stücken echten Thymusgewebes findet sich ein kleines rundes Körperchen von epithelialem Bau. Die Thymus entsteht aus der IV. und V. Visceralspalte. Das Körperchen ist der Rest eines epithelialen Stieles, der die letzten beiden Kiementaschen mit dem Pharynxepithel verbindet und an der Stelle, wo er sich in die beiden Taschen gabelt, zu einem Epithelbläschen anschwillt. Dieses bleibt zeitlebens zwischen den beiden Thymushälften erhalten. Die verschiedenen Gebilde stimmen bei *Tropidonotus* wie bei *Trigonocephalus* in Lage und Bau überein.

Im schroffen Gegensatze wird bei *Lacerta muralis* die IV. und V. Spalte frühzeitig rückgebildet und es entsteht aus den Gipfeln der II. und III. Spalte die Thymus. Die vierte sah er, entgegen der Angabe DE MEURONS, niemals beteiligt. Entsprechend der Zweizahl der Spalten besteht die Thymus aus zwei hintereinanderliegenden Teilen. Der Rest der zweiten Spalte verschwindet gänzlich, von der dritten dagegen erhält sich ein großer Teil des Epithels als

ovales Bläschen, das durch einen kurzen Stiel mit der hinteren Thymushälfte zusammenhängt und der Hinterwand der dorsal aufsteigenden Carotis interna dicht anliegt. Die Arterie bildet an jener Stelle einen schwachen Plexus. So entsteht ein Gebilde, das bei Amphibien Carotisdrüse genannt wurde. Der epitheliale Kern der Carotisdrüse wurde von P. DE MEURON für ein Derivat der vierten Spalte erklärt, während VAN BEMMELEN ihn entschieden von der dritten Spalte ableitet. Die IV. Kiemenspalte stellt kurze Zeit ein geschlossenes Epithelbläschen jederseits seitlich und dicht hinter der Thyreoidea vor, aber schwindet dann spurlos. Dies widerspricht DE MEURONS Behauptung. Hinter der fünften Kiemenspalte erhält sich ein Epithelgebilde des Pharynx, das merkwürdigerweise einseitig und zwar immer links als geschlossenes Epithelbläschen von beträchtlicher Größe aus der hinteren Wand der linken V. Spalte hervorwächst und abgeschnürt wird. Es liegt bis zum erwachsenen Alter in der dorsalen Pericardialwand zur linken Seite der Trachea. VAN BEMMELEN hob die Übereinstimmung mit den von ihm entdeckten ventralen Epithelderivaten des Pharynx hinter den Kiemenspalten in der dorsalen Pericardialwand der Selachier hervor, welche öfters auch nur einseitig auftreten. Freilich bilden sich die Suprapericardialkörper bei Selachiern hinter der sechsten, bei *Lacerta* hinter der fünften Spalte; doch könnte die Verschiedenheit durch den Ausfall eines sechsten Spaltenpaares bei *Lacerta* erklärt werden. Rätselhaft bleibt das Gebilde, weil es bei *Lacerta* nur links auftritt, bei Schlangen, Schildkröten und Krokodilen fehlt. Immerhin können solche epitheliale Inseln Reste von Kiemenspalten sein.

Bei jungen Schildkrötenexemplaren (*Emys europaea*) sowie bei einem weit entwickelten Embryo dieser Species fand er die Thymus klein, rund, aus vielen Lappen bestehend, am Halse der Carotis aufliegend; in ihrem Innern war ein epitheliales Gebilde eingeschlossen, dessen Bau an die Derivate der Visceralspalten von *Lacerta* und *Tropidonotus* erinnerte. Zwischen Arcus aortae und Pulmonalis sah er jederseits zwei kleine weiße Körperchen mit deutlich epithelialem Bau. Die Befunde bei Eidechsen und Schlangen veranlaßten ihn zur Hypothese, daß auch bei Schildkröten zwischen Aorta und Pulmonalis ursprünglich zwei Kiementaschen bestanden haben, deren Derivate in den weißen Epithelkörperchen vorliegen. Die Thymus ist wahrscheinlich ein Derivat der II. und III. Kiementasche oder einer von beiden. Sie zeigt aber den zweilappigen Bau, den man bei erwachsenen Schlangen und Eidechsen trifft, nicht deutlich.

Serienschnitte durch Embryonen und Jugendstadien von Krokodilen lehrten, daß die Thymus sich nach Art der Vogelthymus von der hinteren Labyrinthwand über die ganze Halslänge erstreckt bis zur Stelle, wo die Carotis sich in ihre Hauptzweige und die Subclavia gabelt. Hier hängt ihr ein kleines, rundes Körperchen an, das den bekannten, drüsenartigen Bau zeigt und wohl als Visceraltaschenderivat betrachtet werden darf. VAN BEMMELEN schloß aus diesen Befunden, daß bei Reptilien außer der Thymus noch manch andere Derivate der Kiemenspalten erhalten bleiben, die sich alle durch ihren epithelialen Bau der Thymus gegenüberstellen. Unter diesen ist nur eins allen Reptilien gemeinsam, nämlich das epitheliale, der Carotis eng anliegende Körperchen, »Carotisdrüse oder Carotiskörperchen«. Es sei wahrscheinlich in allen Fällen ein Derivat der III. Kiemenspalte und müsse von den epithelialen Gebilden in der dorsalen Pericardialwand streng unterschieden werden. Wolle man diese mit P. DE MEURON accessorische Thyreoidea nennen, dann sei zu beachten, daß die accessorischen Thyreoideae in der Reihe der Wirbeltiere nur serial homo-

log sind, bei den Selachiern liegen sie hinter der VI. Kiemenspalte, bei Eidechsen hinter der V., bei Säugetieren sind es die IV. Kiemenspalten selbst.

Später (1889) erhob J. F. van Bemmelen Einspruch dagegen, daß de Meuron die fraglichen Epithelreste mit den accessorischen Schilddrüsen der Säuger homologisierte. Damit seien Gebilde verschiedenen Ursprunges einander gleichwertig hingestellt, ohne Rücksicht darauf, daß von den Epithelwänden der Kiementaschen, besonders der III. Tasche Reste erhalten bleiben, die scharf von den Derivaten der Schlundwand hinter den Kiementaschen unterschieden werden müssen. Seine Untersuchungen an Schlangen und Hühnerembryonen und an älteren Krokodilen, Schildkröten, Schlangen, Vögeln und Säugetieren aber hätten ihn gelehrt, daß in den Epithelresten der Halsgegend verschiedener Typen große Unterschiede herrschen und zur größten Vorsicht bei der Homologisierung mahnen. Aus den damals vorliegenden Beobachtungen über die Metamorphose der Kiementaschen schöpfte er die Überzeugung, daß wirklich bei allen Typen hinter den Kiementaschen Epithelgebilde der Pharynxwand entstehen, die den Suprapericardialkörpern der Selachier homolog sind. Die Suprapericardialkörper der Selachier und Amphibien bilden sich als Epithelausstülpungen der ventralen Schlundwand hinter der letzten Kiemenspalte entweder beiderseits oder einseitig. Ganz dasselbe gilt für den stets unpaaren, asymmetrischen Suprapericardialkörper von *Lacerta*, welcher der Mittellinie näher liegt als die wirklichen Kiementaschen, obwohl er weiter vorn liegt als bei Selachiern und Amphibien. Bei Schlangen sah van Bemmelen die IV. und V. Kiementasche sich zur Thymus umbilden und während dieser Umbildung mit dem Schlund durch einen Epithelstrang zusammenhängen, der in der Nähe der Taschen zu je einem Bläschen anschwoll. Beide Bläschen blieben erhalten, während der Stiel schwand; sie fanden sich noch bei ausgewachsenen Tieren zwischen den Thymuslappen. Die Bläschen bilden sich als Ausbuchtungen der ventralen Schlundwand, medial von der letzten Kiementasche und innerhalb der durch die aufsteigenden Aortenbogen gelegten Ebene, also genau an der Stelle, wo bei *Lacerta* der linke Suprapericardialkörper entsteht. Die zwei hinteren Kiementaschen verschwinden bei *Lacerta* bald, während sie bei *Tropidonotus* schnell an Volumen zunehmen und sich zu den mächtigen Thymuslappen entfalten. Ob den Schildkröten und Krokodilen Suprapericardialkörper eigen sind, ließ van Bemmelen dahingestellt. Bei Vögeln gelangt eine wirkliche V. Kiementasche nicht zur Entwicklung, aber laterale Ausbuchtungen der ventralen Pharynxwand entsprechen der Anlage der Suprapericardialkörper. Bei Säugetieren kommen Homologa der Suprapericardialkörper vor, die G. Born als »seitliche Schilddrüsenanlagen« beschrieb und als vierte Kiementaschen deutete, während W. His sie als Ausbuchtungen der Schlundwand, median von den Kiemenspalten entstanden dachte. Van Bemmelen schloß sich mit de Meuron und Kastschenko der Ansicht von W. His an und erklärte als Homologa der lateralen Schilddrüsen der Mammalien nur diejenigen Epithelderivate, welche nicht aus unzweifelhaften Kiementaschen, sondern median und aboral von diesen aus der ventralen Schlundwand hervorgehen. Sie nannte er »Suprapericardialkörper«. Mit dem allmählichen Verschwinden der hinteren Kiementaschen hat sich zwar deren Ursprungsstelle immer mehr oral verlegt, aber stets ist sie an der hinteren Grenze der Branchialgegend geblieben.

Im Jahre 1893 konnte van Bemmelen (5) noch berichten, daß bei den Schildkröten die erste Anlage der Kiementaschen und Aortenbogen vollständig mit der Bildung bei Eidechsen und Schlangen übereinstimmt, während die wei-

tere Entwicklung mehr den Vorgängen bei Vögeln ähnlich ist. Ursprünglich werden fünf Kiementaschen und sechs Aortenbogen angelegt. Außerdem entwickelt sich an der Hinterwand der hintersten Kiementaschen ein Paar taschenförmige Ausstülpungen an der entsprechenden Stelle, wo bei den Eidechsen nur links eine epitheliale Ausstülpung entsteht, die sich in Gestalt eines Bläschens als »Suprapericardialkörperchen« abschnürt. Die drei vordersten Kiementaschen sind während kurzer Zeit geöffnet. Ob dies auch für die beiden hintersten gelte, konnte er nicht mit Bestimmtheit sagen. Aus der dorsalen Partie der I. Kiementasche entwickelt sich die Tuba Eustachii, deren äußere Öffnung sich bald wieder schließt. Die Paukenhöhle entsteht viel später. Die II. Kiementasche liegt dicht hinter der ersten, der Teil des Kiemendarmes, welcher beide voneinander trennt, besitzt ein größeres Lumen als der caudal folgende Abschnitt. Die dorsale Spitze der II. Kiementasche erweitert sich zu einer follikelförmigen Epithelknospe, doch schnürt sie sich nicht ab wie bei Eidechsen. Ebensowenig löst sich die II. Kiemenspalte in toto vom Kiemendarm ab wie bei den Schlangen, sondern abortiert bei der weiteren Entwicklung wie bei Vögeln. Die äußeren spaltenförmigen Öffnungen der vordersten Kiementasche rücken wie bei den Vögeln stark nach hinten, weil die Kiemenbogen auswachsen und einander dachziegelartig zu decken anfangen. Besonders die II. Spalte verschiebt sich so sehr rückwärts, daß die entsprechende Kiementasche röhrenförmig verlängert wird. Diese Röhre bleibt bis in spätere Entwicklungsstadien bestehen, wächst mit der ganzen Halsgegend in die Länge, ohne an Umfang zuzunehmen, so daß sie einen langen, dünnen, caudal gerichteten Halsfistelgang bildet. Die III. Kiementasche schwillt zu einem Epithelfollikel an mit vielen sekundären Ausstülpungen. Sie schnürt sich vom Kiemendarm ab, die Ausstülpungen verwandeln sich in Thymusgewebe, in dessen Lumen jedoch der centrale Epithelfollikel fortbestehen bleibt. Er darf als das Homologon der Carotiskörperchen bei Eidechsen betrachtet werden. Die IV. und V. Kiementasche entwickeln sich gemeinschaftlich mit den obengenannten Suprapericardialausstülpungen aus einer lateralen, blinddarmförmigen Falte am Hinterende des Kiemendarms Recessus praecervicalis, wie bei Schlangen, schnüren sich bald vollständig vom Kiemendarm ab, bilden einen Komplex von drei miteinander zusammenhängenden Epithelbläschen, die sich nicht zum Thymusgewebe entwickeln. Alle drei behalten ihren epithelialen Charakter und werden auch in viel späteren Entwicklungsstadien in dieser Gestalt zwischen Aorta- und Pulmonalbogen angetroffen. Mit der Thyreoidea treten sie nicht in Verbindung.

A. Prenant (26, wandte 1896) den Reptilien seine Aufmerksamkeit zu, nachdem er die Umbildung der Schlundtaschen beim Schafe eingehend untersucht und die Ansicht begründet hatte, daß aus der dritten Schlundtasche die Thymus und die Glandule thymique, aus der vierten Tasche die Glandule thyreoidienne und Thyreoide laterale[1] entstehe. Er fand auf dem Querschnitte des Halses bei Embryonen von *Anguis fragilis* (50, 53, 60 und 63 mm) die Thymus als voluminöse Masse von rundlichem Durchschnitt und in einer Vertiefung an ihrer ventralen Seite ein kleines, drüsenartiges Gebilde, das ein ziemlich geräumiges Lumen besitzt. Auf Grund ihrer innigen Beziehungen zur Thymus gab ihr Prenant (24—28 den Namen »Glandule thymique«. Die primitive Carotis trennt die Glandule thymique vom dorsalen Ende des lateralen Schilddrüsenlappens. Auf einem Querschnitt, der den Hals weiter unten trifft, sind

[1] Vergl. den Bericht von Th. Mayr (19), dieses Jahrb. Bd. XLV, S. 1—56.

Thymus und Glandule thymique sowie Schilddrüse verschwunden, dagegen ist ein neues Organ sichtbar, das Thyreoide laterale und Glandule thyreoidienne heißen sollte, weil PRENANT darin das Homologon der beiden im Winkel der Trachea und des zweiten Aortabogens liegenden Bildungen erblickte, die er unter diesem Namen bei Mammalien beschrieben hat. Es ist beinahe rund, unregelmäßig gelappt, mit einem epithelialen Lumen versehen und besteht nur auf der linken Seite. Seine Struktur erinnert an die Glandule thymique. Bei einem Embryo von 100 mm (nahe der Geburt) ist das Lumen der Glandule thymique und Thyreoide laterale geschwunden. Embryonen von 30, 28, 24, und 22 mm zeigen die laterale Thyreoidea als ein voluminöses, weitlumiges Organ, dessen Wand ausschließlich aus geschichtetem Epithel aufgebaut ist. Hier tritt also keine Umgestaltung der epithelialen lateralen Thyreoidea in die Glandule thyreoidienne ein. Tatsächlich ist die laterale Thyreoidea der Blindschleiche der gleichnamigen Bildung eines Säugers vollkommen ähnlich, außer daß sie einseitig erscheint. Anfangs sind auch beide laterale Thyreoideae rechts und links vorhanden ganz wie bei Säugetieren und die Asymmetrie wird durch Atrophie der einen von ihnen hergestellt. Die Glandule thymique erscheint ebenfalls als ein Hohlgebilde, dessen Lumen mit dem des Pharynx zusammenhängt. PRENANT vermutete, daß sie die dritte Kiementasche vorstelle, welcher die Thymus angehängt sei.

Im ganzen existieren also in der Halsregion der Blindschleiche: die mediane, unpaare zweilappige Schilddrüse und drei paarige Branchialderivate: die Glandule thymique, welche wahrscheinlich das Produkt der III. entodermalen Kiementasche ist; die Thymus, welche zweifelsohne aus der Wand der Glandule thymique sproßt, an welcher sie in allen Fällen hängt; die laterale Thyreoidea, hervorgehend durch Umbildung der vierten Kiementasche, die zuerst paarig erscheint, aber sich nur links erhält.

Der Vergleich mit den Verhältnissen beim Schafe lehrt: Die Thymus, anstatt direkt aus der dritten entodermalen Tasche sich zu entwickeln, entsteht durch Vermittlung der Glandule thymique, welche das direkte Derivat dieser Tasche ist. Hier gilt also die umgekehrte Regel: Die Glandule thymique der Blindschleiche gibt die Thymus ab, anstatt ihr Produkt zu sein wie bei Säugetieren. Die IV. Branchialtasche bildet sich bei den Säugetieren in die laterale Thyreoidea um und erzeugt durch Knospung einen drüsigen Anhang, die Glandule thyreoidienne. Die beiden Organe machen sich mehr oder weniger unabhängig voneinander, sonst schwindet die laterale Thyreoidea. Bei der Blindschleiche dagegen gibt die laterale Thyreoidea keine autonome Glandule thyreoidienne ab; letztere wird vielmehr durch die Gesamtheit der drüsigen Lappen repräsentiert, welche in einem gegebenen Momente durch peripherische Knospen aus der lateralen Thyreoidea entstanden. Die Glandule thyreoidienne und die laterale Thyreoidea sind also hier in eine Bildung zusammengeschlossen.

P. VERDUN (34) beschrieb 1898 das Resultat der Untersuchung verschiedener Exemplare von *Coluber thermalis* 35—40 cm lang. Unmittelbar vor dem Herzen fand er die unpaare, mediale Schilddrüse von ovaler Form und mit einem Längsdurchmesser von 2,0 mm, rechts und links die beiden Thymus aus zwei eiförmigen Lappen bestehend. Außerdem sah er 2—5 Branchialdrüsen aut jeder Seite, zwar in verschiedener Lage, doch im allgemeinen der Thymus benachbart und von winzigen Dimensionen. Die stärksten erreichen kaum 500 μ, daneben gibt es sehr kleine Stücke (40—50 μ), welche durch Fragmentation der primitiven Anlagen entstanden zu sein scheinen, deren VERDUN zwei auf jeder

Seite annimmt. Weiter sah er zwei längliche Organe von unregelmäßiger Form in verschiedener Höhe zu beiden Seiten der medianen Schilddrüse hinter der Thymus, benachbart der Trachea und den großen Blutgefäßen. Ihr centraler Teil zeigt eine weite Höhle, die sich in Form von kleinen Blindgängen nach allen Seiten gangartig verzweigt. Das Ganze erinnert lebhaft an die Ansicht von Drüsenacini, die in einen allgemeinen Sammelkanal einmünden. VERDUN hat diese Drüsen mit den postbranchialen Körpern der höheren Vertebraten, den seitlichen Schilddrüsen‹ der Autoren, den accessorischen Schilddrüsen (DE MEURON) und den Suprapericardialkörpern (VAN BEMMELEN) identifiziert. Bei der Eidechse (*Lacerta agilis*) fand er gleichfalls zwei Paar von Branchialdrüsen und einen einzigen linken postbranchialen Körper entsprechend den Angaben von PRENANT bei der Blindschleiche.

F. MAURER (17) gab 1899 eine Darstellung auf Grund eigener Beobachtungen an *Lacerta agilis*. Bei einem Embryo von 4 mm Länge war die I. Schlundspalte hinter dem Kieferbogen durchgebrochen, die II. Schlundtasche erreichte das Ectoderm, war aber noch geschlossen. Die III. Schlundspalte war kaum angedeutet und die hinteren gar noch nicht erkennbar. Gerade hinter der I. Schlundspalte wird von der ventralen Wand der Kopfdarmhöhle eine halbkugelige Einsenkung gebildet, als erste Anlage der Schilddrüse; sie ragt in die vordere Teilungsgabel des Herzschlauches. Ort und Art der Schilddrüsenanlage sowie ihre Beziehung zum Herzschlauch sind gleich der Entstehung bei Anamnioten. Bei einem Embryo (5 Tage nach Ablage des Eies) sind vier Kiemenspalten durchgebrochen. Die I. Schlundtasche hinter dem Mandibularbogen ist eine einfache, offene Spalte. Von ihrer dorsalen Wand erstreckt sich dorsal und medial, schräg verlaufend ein solider Zellstrang als Thymusknospe zwischen zwei Gefäßen hindurch. Die II. Schlundspalte hinter dem Hyoidbogen bildet an einer dorsalen, medial gekrümmten Tasche einen kompakten Zellstrang mit leicht verdicktem Ende; das ist eine bleibende Thymusknospe. An der III. ebenfalls weit offenen Schlundspalte ist das Epithel der dorsalen Tasche in starker Wucherung begriffen, um eine kompakte, dorsale Zellknospe zu erzeugen. Die IV. Schlundspalte verhält sich rechts und links verschieden. Die linke Seite zeigt weder eine dorsale noch eine ventrale Tasche; ihr Epithel ist überall einfach und gleichartig. Die IV. Spalte der rechten Körperhälfte stellt gleichfalls einen engen Kanal dar ohne dorsale und ventrale Tasche, der zuerst leicht ventral gekrümmt abwärts, dann horizontal lateral verläuft. Aber genau an der Stelle, wo die horizontale Strecke beginnt (etwa in der Mitte der Länge des ganzen Kanals), zeigt die Spalte eine bläschenförmige Erweiterung. Die ganze Spalte hat kein einheitliches Lumen, sondern ihr lateraler, horizontal ziehender Teil stellt einen kompakten Zellstrang dar und das erwähnte Bläschen besitzt eine eigene Lichtung, welche medial ebenfalls abgeschlossen ist. Eine V. Kiemenspalte fand MAURER bei diesem Stadium nicht. Auch hat er nur vier offene Spalten gesehen, während VAN BEMMELEN fünf Spalten angab. Der Widerspruch lasse sich vielleicht so erklären, daß VAN BEMMELEN Ausbuchtungen der IV. Spalte für eine V. Tasche gehalten hat. Hinter der IV. Spalte ist der postbranchiale Körper ein ventral gerichtetes Bläschen. Sein weites Lumen steht in offener Kommunikation mit dem Darmlumen.

Beim Embryo (8 Tage nach der Eiablage) ist die erste Schlundspalte abgeschlossen und besitzt eine dorsale Tasche; die Epithelzellgruppen haben sich vom dorsalen Gipfel der Tasche als kugelige Körperchen abgelöst. Auch die II. Schlundspalte ist geschlossen. Ihre dorsale Thymusknospe hängt noch durch

einen schlanken Stiel mit der Spalte zusammen. Die III. Schlundspalte ist geschlossen und zeigt eine keilförmig kompakte, verdickte Thymusknospe. Der mittlere Teil der III. Spalte ist lateral zu einer kolbenförmigen, kompakten Masse verdickt. Die IV. Schlundspalte ist gleichfalls geschlossen und bildet ein kleines Bläschen. Der linke postbranchiale Körper hat sich ganz vom Schlund abgelöst.

Bei einem Embryo (12 Tage nach der Eiablage) ist das Rudiment der dorsalen Thymusknospe an der I. Tasche noch zu sehen. Die II. Schlundtasche hängt am Schlund und trägt dorsal eine große, birnförmige Thymusknospe. Die III. Schlundtasche ist noch mit dem Schlunde verbunden und besitzt ein dorsales Thymusknötchen sowie einen mittleren bläschenförmigen Teil. Die II. Kiemenspalte ist restlos geschwunden. Dagegen war beiderseits ein postbranchialer Körper ausgebildet, links doppelt so groß als rechts. Daraus folgerte Maurer, daß das Schicksal des postbranchialen Körpers verschieden sei. Obwohl die einseitige linke Anlage vorherrsche, komme doch auch ein doppelseitiges Auftreten vor. Maurer suchte hier die Unabhängigkeit der postbranchialen Körper von den Schlundspalten darzutun. Als hauptsächlichsten Grund führte er die Tatsache an, daß die postbranchialen Körper noch mit dem Schlunde zusammenhängen, während die Schlundspalten durchaus gleichartig in der Rückbildung fortgeschritten wären.

Bei einem Embryo (16 Tage nach der Eiablage) ist das Rudiment der Thymusknospe an der I. Schlundspalte kaum mehr nachzuweisen. Die erste bleibende Thymus der II. Schlundspalte ist unregelmäßig rund. Ihr unmittelbar angeschlossen ist die zweite bleibende Thymus der III. Schlundspalte. Auf der rechten Seite fand er einen Rest der IV. Schlundspalte. Der linke postbranchiale Körper liegt ganz von der Schlundwand abgelöst als großes, kugeliges Bläschen mit weitem Lumen ventral vom Schlund; rechts fehlt er vollkommen.

Beim Embryo (21 Tage nach der Eiablage) besteht die Thymus aus zwei getrennten Abschnitten, nämlich der dorsalen Thymusknospe der II. Schlundspalte und dem Derivat der III. Tasche. Das thymusartige Derivat der I. Schlundtasche ist verschwunden, ebenso der Rest der IV. Spalte. Dagegen tritt ein doppelseitiger postbranchialer Körper auf, ein kugeliges Bläschen mit weitem Lumen darstellend.

Beim Embryo (31 Tage nach der Eiablage) setzt sich der hintere Thymuslappen in einen kurzen kräftigen Stamm fort, der aus Thymusgewebe besteht und in ein kugeliges Knötchen übergeht, das einen von der Thymus verschiedenen Bau hat. Nur auf der linken Seite ist ein postbranchialer Körper. Die beiden Thymuskörper sind nicht gleichartig; denn die vordere Thymus ist nur ein Derivat der II. Schlundtasche. Die hintere Thymus ist viel komplizierter, sie besteht aus drei Teilen, einem dorsalen Teil, welcher der vorderen Thymus serial homolog ist, einem mittleren und ventralen Teile. Der ventrale Teil ist die Carotidendrüse. Bei einer jungen Eidechse (5 cm Gesamtlänge) ist der postbranchiale Körper wieder nur links ausgebildet und verkümmert. Er setzt sich aus einer geringen Zahl sehr kleiner Bläschen mit minimalem Lumen zusammen.

Sehr gründlich hat bald darauf 1901 K. Peter (23a, 23b) die Schlundgegend von Eidechsenembryonen untersucht. Er glaubte sechs Paare von Schlundtaschen nachzuweisen. Im einzelnen machte er folgende Angaben:

Die I. Tasche legt sich zuerst an. Embryonen mit 5—6 Urwirbeln zeigen am vorderen Ende des Darmes je eine seitlich und dorsal gerichtete Aus-

buchtung, die sich dem Hornblatt nähert, das allmählich zu einer seichten äußeren Schlundfurche eingebuchtet wird und einreißt, so daß die I. Kiemenspalte fast in der ganzen Ausdehnung der inneren Tasche eröffnet ist. Jede Tasche entfaltet sich zu weit ausgezogenen, mit engem Lumen versehenen Ausstülpungen, die eine eigenartige, um die Fläche gebogene Stellung einnehmen. Die äußere Öffnung stellt sich mehr quer, während die innere längs gerichtet ins Darmrohr ausmündet. Während die Biegung sich einleitet, beginnt die langgestreckte Mündung auf der Außenseite von ventral her sich zu schließen. Im gleichen Maße löst sich die entodermale Tasche von der Epidermis los. Die weitere Ausgestaltung der Tasche wurde nicht verfolgt. Maurer hat ein Epithelderivat der I. Tasche angenommen; Peter hat bloß eine schwache Wucherung bemerkt. Caudal von der ersten Schlundtasche stellt ein kleines seitliches Divertikel die II. Verbindung zwischen den beiderseitigen Epithelien her. Die Verschmelzung findet zuerst in der dorsalen Ecke statt. Eine äußere Kiemenfurche ist nicht zu bemerken. Die Richtung ist anfangs quer und convergiert ventral mit der ersten. Von dorsal her reißt die Verschlußmembran ein. Der dorsoventrale Durchmesser des Darmes nimmt allmählich im vorderen Abschnitt ab, daß die langgestreckte Schlundtasche beiderseits bald über das Niveau desselben hervorragt. Eine dorsale Ausstülpung erzeugt durch Wucherung eine Thymusanlage. Die Kiementasche schließt sich ziemlich spät; sie geht bis auf die abgeschnürte Thymus völlig zugrunde. Zur Zeit der Eröffnung der II. Tasche legt sich die III. Tasche als seichte Ausstülpung des Darmes an, tritt bald mit der Epidermis in Verbindung und stellt sich in einer der II. Schlundtasche parallelen, nach vorn etwas konkaven Linie ein. Eröffnung, Form der Tasche und erste Bildung ihrer Thymusanlage gleichen ganz der vorhergehenden II. Tasche; wie diese atrophiert auch die dritte Tasche bis auf die epithelialen Reste. Schlundtasche II und III erzeugen den Hauptteil der Thymusdrüse. Das verkleinerte Abbild der III. Schlundtasche in Anlage, Wachstum und Ausbildung eines dorsalen Divertikels gibt die IV. Tasche, welche sich sehr spät öffnet und bald wieder schließt, um in die Tiefe zu rücken. Da der ganze zur Epidermis ziehende Epithelstrang schwindet, erhält sich von ihr nur ein kompakter Zellkomplex als Epithelkörperchen, das allerdings später atrophiert. Maurer hat dasselbe als Bläschen entstehen lassen; Peter dagegen hat stets nur eine solide Wucherung wahrgenommen. Die dorsale Ausstülpung der IV. Tasche geht mit der Schlundtasche selbst zugrunde. Die V. Schlundtasche entsteht als ventral geneigte Ausstülpung an der Seitenwand des Darmes und bricht nie durch; nur eine seichte äußere Furche zeigt die Gegend der Verwachsung der beiden Epithelblätter an. Mit der Verkürzung der Kiemenregion und Ausbildung des Sinus cervicalis gelangt die V. Ausbuchtung in die Tiefe, stellt sich bald nur wie ein Anhängsel der vierten dar, löst sich von Darm und Epidermis los und schwindet, ohne Derivate zu bilden.

Zum Verwechseln der V. Tasche ähnlich ist die Anlage der VI. Tasche, freilich gelangt sie weniger zur Ausbildung. Sie legt sich stets doppelseitig an, verschmilzt nur selten mit dem Hornblatt und bleibt gewöhnlich als eine knotenförmige Ausstülpung des caudalen Schlundteiles bestehen. Das rechte Organ atrophiert mit dem Schwinden der V. Tasche, während das linke sich zu einem mit hohem Epithel ausgekleideten Sack (Suprapericardialkörperchen van Bemmelen) entwickelt, vom Mutterboden ablöst und als rundes Bläschen an der linken Seite der Trachea liegen bleibt. Dieses Gebilde entsteht wirklich aus der VI. Schlundtasche und nicht hinter derselben, daher hat Maurers

Bezeichnung: postbranchialer Körper keine Berechtigung. Die weiteren Schicksale der Schlundtaschenderivate hat Peter nicht verfolgt.

Saint Remy und A. Prenant (31) haben 1904 neue Untersuchungen an Eidechsen und Schlangen veröffentlicht. Sie bestreiten, daß die I. Tasche der Blindschleiche eine Thymusanlage hervorbringe. Ihr hinterer Dorsalrand besitzt noch relativ spät ein Schlundtaschenorgan, das in Verbindung mit dem Ganglion geniculatum des Facialis steht. Die II. Tasche erzeugt eine innere dorsale Ausbuchtung als Anlage der vorderen Thymus (Thymus II). Sie bleibt einige Zeit durch einen später schwindenden Stiel mit der II. Tasche in Verbindung. Am Ende der Embryonalzeit erhält sich davon nur ein gestieltes Knötchen mit einer der Thymus ähnlichen Struktur, aber von verschiedener Ausdehnung. Es ist unmöglich zu sagen, ob dieses Knötchen bei älteren Stadien fortbesteht: Sie fanden zwar mehrere Lymphherde im Rachenepithel, doch konnten sie nicht sicher auf die Knötchen bezogen werden. Die III. Tasche bildet eine innere dorsale Ausbuchtung als hintere Thymus III. Der äußere Teil der Tasche trennt sich als Hohlblase vom Rachen und der Thymus ab. Gleichzeitig sendet die ventrale Wand der III. Tasche einen Epithelsproß aus, entsprechend der ventralen Thymusanlage, die sich bei Eidechsen an derselben Tasche entwickelt und an der Zusammensetzung von Thymus III teilnimmt. Möglicherweise ist er, wie Maurer meint, der ventralen Thymusanlage der Säugetiere homolog. Die hohle, mittlere Blase wird eine Branchialdrüse oder Epithelkörperchen III. Wegen seiner Nachbarschaft zur Thymus verdient es den Namen »Glandule parathymique«. Die IV. Spalte bildet keine Knospe. Sie nimmt die Charaktere einer hohlen Anlage wie die vorhergehende an, aber obliteriert nach kurzer Zeit. Die V. Spalte stellt einen Blindsack vor, der bald schwindet. Hinter ihr folgen die postbranchialen Ausbuchtungen des Darmes. Der linke postbranchiale Körper entwickelt sich zu einer Drüse, während der rechte nach kurzer Zeit verschwindet. — Wie bei der Blindschleiche sind bei *Lacerta viridis* auf jeder Seite fünf Taschen vorhanden, deren erste vier sich nach außen öffnen. Die I. entwickelt keine Thymusanlage, doch besitzt sie wie bei der Blindschleiche ein Schlundtaschenorgan. Die II. Tasche liefert die vordere Thymus aus einer dorsalen Anlage. Die III. Spalte gibt die hintere Thymus aus zwei Knospenanlagen, einer größeren dorsalen und einer kleinen ventralen sowie eine Branchialdrüse oder Epithelkörperchen. Die IV. Tasche liefert ursprünglich eine hohle Anlage, eine Branchialdrüse, welche bald obliteriert. Die V. Spalte bleibt klein, öffnet sich nicht nach außen und bildet sich wieder zurück. Hinter den 5 Schlundtaschen entsteht bei Embryonen von 4 mm ein Paar postbranchialer Körper, deren linker sich zu einer postbranchialen Drüse entwickelt.

Bei *Coluber Aesculapii* und *Tropidonotus natrix* entsprechen vorübergehende Anlagen im Innern der I. und II. Spalte wahrscheinlich den Thymusausstülpungen anderer Typen. Die III. Spalte liefert einen soliden, vergänglichen Sproß, wie die beiden ersten Spalten und ein Epithelkörperchen. Die IV. Spalte erzeugt zwei beständige Abkömmlinge, die vordere Thymus und ein Epithelkörperchen. Die V. Spalte liefert die hintere Thymus und die kleine Anlage eines Epithelkörpers. Die postbranchialen Bläschen entwickeln sich beiderseits zu einem drüsigen Organe.

Saint Remy und A. Prenant meinen, daß alle Spalten I—V der Ophidier Thymusausbuchtungen erzeugen wie bei Cyclostomen, Selachiern und Batrachiern. Das postbranchiale Organ bilde sich auf Kosten der Pharynxwand

selbst. Das sei ein bemerkenswerter Unterschied gegenüber den anderen Kiemenderivaten, welche immer aus einer Region der Spalte entstehen, die entfernt vom Pharynx liegt, und ein Grund, die postbranchiale Ausstülpung nicht als Spalte zu deuten.

E. Cords (8) behandelte 1909 die Entwicklung der Paukenhöhle von *Lacerta agilis* und machte nebenher Angaben über die Schlundtaschen, welche hier in Betracht zu ziehen sind. Bei dem jüngsten Embryo fand sie hinter der Hyomandibularspalte drei wohlausgebildete, im dorsalen Abschnitt noch durchgängige Kiemenspalten und eine vierte rudimentäre, nur durch äußere und innere Kiemenfurchen angedeutete Spalte. Nach der Ablösung des dorsalen Abschnittes vom Ectoderm, welche bei der ersten bis dritten in der Reihenfolge der Taschen von vorn nach hinten erfolgt, verkleinern sie sich und wenden ihre freien Enden noch mehr dorsal. Aus der II. und III. Tasche entstehen durch einen medial gerichteten Sprossungs- und Abschnürungsprozeß die Thymusknospen, die aber bald zu einem einheitlichen Körper verschmelzen. Die Hyomandibulartasche löst sich später als die folgenden Taschen vom Ectoderm los und nimmt bedeutend an Größe zu. Die Paukenhöhle entwickelt sich aus ihrem dorsalen Abschnitte, der in frühen Stadien nach außen offen ist.

F. D. Thompson (33) gab im Jahre 1910 eine kurze Beschreibung der Thyreoidea und Parathyreoidea, sowie des postbranchialen Körpers bei *Chrysemys picta*, *Pseudemys scripta*, *Kinosternon pennsylvanicum*, *Tropidonotus natrix*, *Natrix fasciata sipedon* und *Anolis velifer*. Bei den Reptilien besteht keine sehr intime Verbindung zwischen Thyreoidea und Parathyreoidea. Der rätselhafte postbranchiale Körper ist mehr entwickelt als in den anderen Wirbeltiergruppen. Der parathyreoide und postbranchiale Körper sind eng verbunden, paarig und liegen vor der Thyreoidea.

Experimentelle Studien über die Drüsenderivate des Schlundes der Reptilien sind mir nur zwei bekannt geworden, H. Christiani (9, 10) gab 1894 und 1895 an, daß die vollkommene Exstirpation der Schilddrüse viel schneller den Tod veranlaßt, als schwere Operationen, z. B. Öffnung des Halses oder der Brust, Abnahme eines Gliedes oder des Schwanzes. — Bei der Natter wie bei der Eidechse scheint die vollständige Entfernung der Schilddrüse unheilvolle Wirkungen hervorzurufen, wie man sie analog bei Säugetieren beobachtet; die Symptome sind weniger offenbar und schwerer herauszufinden, aber der Tod scheint stets die verhängnisvolle Folge zu sein.

M. Doyon (11) beschrieb 1907 bei der Schildkröte zwei Parathyreoideae, je eine auf jeder Seite an der Basis des Halses. Sie liegen weit entfernt von der eigentlichen Schilddrüse, sehr nahe und unter der Thymus gegen die Krümmung der rechten oder linken Aorta, im Niveau jenes Punktes, wo das Gefäß sich nach hinten biegt. Die Parathyreoiddrüsen haben gelbe Farbe und rundliche Form. Bei einer Schildkröte von 15 cm Rückenschildlänge haben die Parathyreoideae nur einen Durchmesser von 1 mm. Die Schilddrüse enthält viel Jod; die erwähnten Drüsen enthalten nichts oder sehr wenig von dieser Substanz. Die Vernichtung der beiden Drüsen hat Lähmung und den Tod zur Folge. Die Zerstörung einer einzigen Parathyreoidea bleibt ohne Wirkung. Das gleiche findet bei Wegnahme der Schilddrüse statt.

II. Eigene Beobachtungen.

Der oben berührte Mangel von anatomischen Merkmalen in frühen Phasen der embryonalen Entwicklung, der allen Regionen des Körpers eigen ist, gleichgültig, welche Teile man besonders ins Auge fassen mag, berechtigt uns, die ersten Stadien als Larvenformen anzusehen. Ihnen steht der fertige Zustand als Endresultat des embryonalen Wachstums gegenüber und zwischen beide schiebt sich eine verschieden lange Zeit der Metamorphose ein, in welcher die Larvencharaktere verwischt oder in die bleibenden Eigenschaften übergeführt werden.

Wenn der Larvenzustand gut verstanden werden soll, ist eine Menge bisher ungenügend berücksichtigter Merkmale zu beachten. Vor allem stört das ungleiche Verhältnis der entodermalen und ectodermalen Anlage im Mundrachenabschnitt des Larvenkopfes, die nahe topographische Anordnung von Organbezirken, welche später weit auseinandergezogen werden, speziell der Hinterhauptsgegend und des Vorderrumpfes mit dem Herzen, endlich die ganz andere Achsenrichtung der Mundrachenhöhle. Anfangs findet man sich in den ungewohnten Verhältnissen schwer zurecht, weil alles im Flusse ist und die einzelnen Bezirke fortwährend wachsen. Es scheint eigentlich kein fester Punkt für die Beurteilung vorhanden zu sein. Aus dieser Verlegenheit suchte ich mich dadurch zu retten, daß ich mit einer gewissen Willkür aus den von ständiger Größen- und Formenänderung beherrschten Bestandteilen des Kopfes diejenigen auswählte, deren Formcharaktere mir relativ am wenigsten veränderlich schienen, obwohl sie selbst großen Umbildungen unterworfen sind. Für einen solchen Teil halte ich die ventrale Konturlinie der Mittelhirnbeuge. Da Längsschnitte am geeignetsten sind, die Hauptunterschiede der Stadien zu demonstrieren, habe ich in Fig. 11—14 einige ideale Längsschnitte aus meinen Serien abgebildet und so orientiert, daß der ventrale Umriß der typischen Mittelhirnbeuge gleichsinnig gestellt ist und gewissermaßen als Koordinatenlinie dient, auf welche die Kontur der Mundrachenhöhle bezogen wird, um ihre Veränderungen, hauptsächlich die wachsende Knickung und Krümmung der Darmlängsachse zu beschreiben. Die Methode ist freilich nur einigermaßen genau, doch reicht sie für die erste Orientierung aus. Später wird sich eine größere Exaktheit der Betrachtung schon noch entwickeln. Für die Wachsmodelle habe ich eine bessere Ordinatenebene verwendet, indem ich vor der Herstellung der Querschnitt-

serien durch den Kopf des auf dem Jungschen Mikrotom eingespannten, mit Paraffin durchtränkten Embryos eine zur jeweils von mir vorausgewählten Querschnittsebene senkrechte Definierebene angebracht und später beim Zusammensetzen der ausgeschnittenen Wachsplatten sorgfältig den Abstand von derselben beachtet habe.

Bei jungen Embryonen (Fig. 11) ist die Mundrachenhöhle recht skizzenhaft und der spätere Schnabelmund (*m*) ziemlich plump angedeutet. Man sieht den Mundeingang caudal von dem kleinen, über den Rumpf hervorragenden Unterschnabelwulst (*us*) begrenzt und cerebral von der Kopfmasse überschirmt, welche jetzt hauptsächlich aus dem Vorderhirn besteht. Wie die Vorderhirnanlage in der Mittelhirnbeuge fast rechtwinklig gegen das Hinterhirn gekrümmt ist, so biegt auch die schmale Epithelwand der Mundhöhle senkrecht gegen den entodermalen Rachen (*r*) ab. Wenn die Rachenmembran bereits gerissen ist, wie am vorliegenden Längsschnitt (Fig. 11), kann die Grenze zwischen Ectoderm und Entoderm schwer festgestellt werden. Und doch muß der Embryologe darnach trachten, die verschiedenen Keimblättern entstammenden Bezirke gegeneinander abzugrenzen. Wenn ich dies hier versuche, so kann kein Zweifel obliegen, daß das Epithel des Kopfhöckers unter dem Vorderhirn bis zur Hypophyse (*h*) als Ectoderm anzusprechen ist. Wie die Längsschnitte und Modelle älterer Embryonen lehren, wird davon das Epithel des Munddaches geliefert. Am Unterschnabelwulst (*us*) mangelt aber jeder Anhaltspunkt. Ich habe einstweilen nach meinem Gutdünken eine Grenze angenommen und an der Figur durch ein Kreuz kenntlich gemacht. Um den Gegensatz der Larvenanlage zum fertigen Zustand mit ein paar Worten zu bezeichnen, könnte man sagen: es ist das Munddach von der Spitze des künftigen Oberschnabels (*os*), dessen Skizze an den Gesichtsmasken (Fig. 15—19) zu erkennen ist, bis zur Hypophyse angelegt, während der Unterschnabelrand unscheinbar kurz ist. Letzterer steht ja immer etwas gegen die Oberschnabelspitze zurück und gerade diese Eigenschaft ist bei den jüngsten Embryonen grell übertrieben. Die Längsschnitte (Fig. 12—14) zeigen, wie das Mißverhältnis langsam gemildert wird.

Der entodermale Rachendarm (*r*) steht gerade rechtwinklig gegen das an der Hypophyse endigende Munddach. Sein Vorderstück läuft dem Boden des Hinterhirns (*H*) etwa parallel. Allein vor der Gegend der Sperrplatte (*sp*) des Trachinx (Schmidt) weichen die Konturlinien auseinander. Das Hirnrückenmarksrohr biegt schwach dorsal

konvex, der Darm entgegengesetzt, wenn auch der Gegensatz nicht sehr stark ist. Am meisten fällt die enge Nachbarschaft des Kopfrachens zu der ansehnlichen Herzanlage auf, welche zweifelsohne die Vorderregion des Rumpfes charakterisiert. Das Larvenmäßige dieser Phase besteht eben darin, daß zwei Bezirke, welche später durch den langen Hals voneinander getrennt sind, wie Längsschnitt (Fig. 14) kennzeichnet, jetzt dicht beisammenliegen. Der Längsschnitt (Fig. 12) zeigt abgesehen von der Volumenzunahme keine wesentliche Änderung der eben geschilderten topographischen Verhältnisse. Im Längsschnitt (Fig. 13) dagegen sind schon Neuerungen angebahnt, welche Fig. 14 noch deutlicher ausprägt. Sie gibt vor allem die kolossalen Veränderungen der Mundrachenhöhle kund. Die ectodermale Fläche von der Schnabelspitze bis zur Hypophyse ist fast um das $2^1/_2$fache gestreckt und der Mundboden, bzw. der Schnabelrand ausgiebig verlängert. Die rechtwinklige Knickung am Übergang des Munddaches in die Rachenwand ist nicht mehr vorhanden. Erst in etlicher Entfernung von der Hypophyse setzt die Krümmung ein, welche der Speiseweg zum Magen notwendig machen muß. Die Konturlinie des Hinterhirnbodens ist gänzlich geändert. Sie entfernt sich gleich hinter der Hypophyse vom Vorderdarme durch die längst bekannte Hinterhirnbeuge und weicht (in der Orientierung der Längsschnitte besonders auffällig) dorsal zurück, um in der Gegend der ersten Halswirbel fast rechtwinklig caudal zu laufen. Man erkennt, daß die in Fig. 11 schier unmerklich angedeutete, in Fig. 13 schon besser ausgesprochen konvexe Krümmung jetzt zu außerordentlicher Kraft gesteigert ist.

Der Längsschnitt (Fig. 13) zeigt ein vermittelndes Metamorphosenstadium. Wenngleich die Achsenrichtung der Mundrachenhöhle gegenüber den jüngeren Längsschnitten (Fig. 11, 12) kaum verändert ist, liest man doch das stärkere Wachstum in der Embryonalzone ab, welche zwischen dem hinteren Rande des Larvenmundes, der Luftröhre und dem Herzen liegt. Diese ist wesentlich größer geworden. Auch die Entfernung des Rachenbodens vom Ectoderm ist gesteigert und der Boden der Mundhöhle breiter geworden.

Nach der allgemeinen Orientierung will ich die Metamorphose an Hand von Rekonstruktionsmodellen und Schnittserien genauer beschreiben. Meine Schilderung bezieht sich hauptsächlich auf die Schnittserien durch die Embryonen, deren Umriß in den Textfiguren A—E abgebildet ist. Mit Rücksicht auf die starke Abbiegung der Mundhöhle gegen den Rachen empfiehlt es sich, die

Schilderung in zwei Abschnitte zu gliedern; zuerst werde ich das Formschicksal des Rachens, hernach die Ausgestaltung der Mundhöhle und des Gesichtes darstellen.

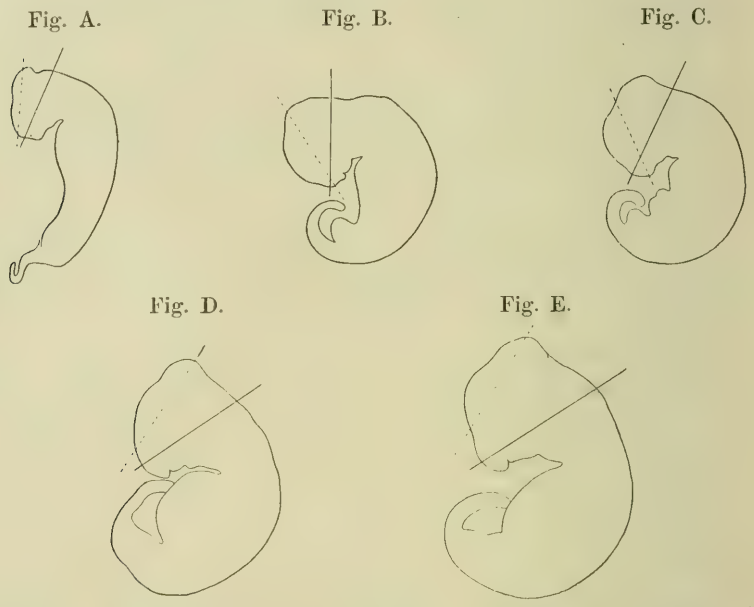

Fig. A. Embryo 8,0 mm, nicht eingerollt. Fig. B. Embryo 7,0 mm. Fig. C. Embryo 7,5 mm. Fig. D. Embryo 9,3 mm. Fig. E. Embryo 10,4 mm. Vergr. 10/1. Die gestrichelte Linie gibt die Schnittrichtung an, welche zum Studium der Gesichtsbildung gewählt wurde. Die ausgezogene Linie gibt die Schnittrichtung an, die zum Studium der Rachengegend gewählt wurde.

A. Der Rachen.

Der Rachen junger Stadien (Fig. 1—8) besitzt mehrere Paare seitlicher Anhänge, welche landläufig als »Schlundtaschen« bezeichnet werden. Sie haften anfangs (Fig. 1, 2) am Ectoderm der sog. äußeren Schlundfurchen, lösen sich aber bald los und folgen spezifischen Entwicklungsrichtungen. Wenn man ohne Rücksicht auf die gegenwärtig herrschende Lehre die weiteren Umbildungsvorgänge der Schlundtaschen an den Modellen betrachtet, gewinnt man die Überzeugung, daß der gemeinsame Name »Schlundtaschen« keine innere Berechtigung besitzt; denn die epithelialen Anhänge des Rachens verhalten sich durchaus verschieden, sowohl was die Umgestaltung als die endgültige Form und Funktion anbetrifft, nur in der ersten Anlage (Fig. 1, 2) weisen sie größere Ähnlichkeit auf. Es erscheint mir jedoch nicht ratsam, die Übereinstimmung in einem noch wenig differenzierten Stadium besonders wichtig zu erklären, weil in der länger andauernden Embryonalzeit, die auf die Umbildung der

Schlundtaschen verwendet wird, tiefgreifende Kontraste entstehen. Man kann die Ähnlichkeit immerhin anerkennen und die in Rede stehenden Bildungen ohne vergleichend anatomisches Präjudiz unter den Begriff »Seitensprossen des Rachens« zusammenfassen, aber trotzdem der allmählich steigenden Verschiedenheit Rechnung tragen, wie ich es nun versuchen will. Ich glaube nämlich den Seitensprossen des Rachens durchaus verschiedenen Wert beilegen zu müssen wegen des auffallenden Gegensatzes in Formschicksal und Größe der einzelnen Paare.

I. Propharynx.

Längst bekannt ist die spezifische Entwicklung des I. Seitensprosses zur Epithelwand der Paukenhöhle. Erwägt man dieses Endresultat, so muß man doch den gewaltigen Unterschied gegenüber dem Bildungsgang der übrigen Schlundtaschen zugestehen. An allen Modellen ist die I. Seitentasche (*tp*) um ein Vielfaches größer als die drei hinteren Paare. Ihre sagittale Länge steigt in den fünf modellierten Fällen (Fig. 1, 3, 5, 7, 9) von 0,75 mm auf 0,95 mm, 1,07 mm, 1,09 mm, 1,45 mm. Sie allein zeigt die Neigung, sich zu einem lateralen Anhange des Pharynx zu entfalten, der gleich einem flachen, dreieckigen Flügel zur Seite springt und fortwährend an Ausdehnung gewinnt (Fig. 1—10), bis eine neue morphogenetische Phase einsetzt und die Umwandlung in den oval gerundeten Epithelsack der Paukenhöhle veranlaßt (Fig. 27—29).

Der II. Seitensproß (*ta*) dagegen stellt einen dreieckigen Blindsack vor, dessen Spitze caudal schaut, aber im Gegensatze zur dorsoventral abgeflachten I. Tasche lateral komprimiert ist, so daß eine dorsale und ventrale Kante an ihm deutlich ausgeprägt erscheint. Besonders in der Seitenansicht der Modelle (Fig. 4, 6) tritt die Eigenart des I. und II. Seitensprosses augenscheinlich hervor. Am meisten interessiert die Tatsache, daß der II. Sproß sich verhältnismäßig rasch verkleinert und schließlich schwindet. Am Modell der Fig. 5, 6 ist er etwas schwächer, am Modell der Fig. 7, 8 dagegen auffallend zurückgegangen, sowohl was die Länge als die Höhe betrifft. Er springt nur wie ein ganz dünner Zapfen aus der schmalen Rachenkante vor und bei Modell Fig. 9, 10 ist lediglich an der Krümmung der Seitenkante seine frühere Ansatzstelle wahrzunehmen. Dieser Umstand hat mir die Vermutung nahegelegt, ob es sich nicht empfehlen würde, die sog. II. Schlundtasche überhaupt nicht als eine Bildung eigener Art, sondern als einen caudal gerichteten Ausläufer der I. Tasche zu betrachten, obwohl ich vorerst keine Rechen-

schaft geben kann, warum der I. Tasche solch ein caudaler und rasch rückgebildeter Fortsatz zukommt. Besonders wenn man die dorsale Ansicht der Modelle (Fig. 5, 7, 9) betrachtet, muß die Auffassung einleuchten, daß der II. Sproß nur ein zur I. Tasche gehöriges Anhängsel ist; denn er sitzt an der caudalen Kante der flügelförmigen Verbreiterung des Rachens, welche sich allmählich aus der schwachen Anlage der sog. I. Schlundtasche herausgestaltet. Der orale Schenkel derselben (Fig. 3, 5, 7, 9) läuft divergierend vom Rachenanfange hinter der Hypophyse (*h*) lateral fast bis zum Ectoderm. Der caudale Schenkel zieht von da einwärts gegen den schmalen Abschnitt des Schlundes, an dem das III. und IV. Sproßpaar hängt. Es ist schwer, den Endpunkt des caudalen Schenkels zu fixieren, weil eben in Wirklichkeit die Konturen sich nicht so scharf einteilen lassen, wie es unsere Begriffe fordern. Wenn man jedoch das älteste Modell (Fig. 9, 10) betrachtet, dann versteht man die Gründe, weshalb ich meine, die Grenze der sog. I. Seitentasche gerade an der Stelle *ta* zu suchen, wo die letzte Spur des rückgebildeten II. Sprosses durch eine besondere Krümmung erkennbar ist. Jedenfalls liegt an dieser Stelle die Grenze eines vorderen Rachenabschnittes, der sich durch transversale Entfaltung vor dem hinteren Rachenabschnitt auszeichnet. Ich werde im Einklang mit A. Kriegbaum (15) und Th. Mayr (19) die beiden Zonen fernerhin als Propharynx (*P*) und Metapharynx (*M*) bezeichnen.

II. Metapharynx.

Am Metapharynx hängen das III. und IV. bzw. V. Paar der sog. »Schlundtaschen«. Dieselben sind nach ihrem ganzen Schicksale und ihrer Ausgestaltung grundverschieden von der eben besprochenen Kantenplastik des Propharynx; denn sie sind von vornherein viel kleinere Seitensprossen und lösen sich bald als hohle Epithelsäckchen vom Rachen los, um sich unabhängig im Mesoderm der vorderen Brustgegend zu selbständigen Drüsen zu entwickeln. Der III. Sproß (*ty*) hängt am Pharynx mit einem Stiel als abgeflachte, mehr plattenähnliche Anlage, die anfangs senkrecht zur Transversalebene des Rachens in einer dorso-ventralen Richtung wächst und etwas über die Rachenwand emporragt (Fig. 2, 4, 6). Der IV. Sproß (*to*) dagegen dehnt sich hauptsächlich lateral aus und besteht aus zwei Ästen, welche durch mediane Schiebung des ventralen Zweiges schärfer getrennt scheinen. Eben dieser Umstand wird der Grund gewesen sein, weshalb andere Autoren mit van

Bemmelen den ventralen Ast des IV. Sprosses als eine selbständige V. Schlundtasche angesprochen haben. Davon kann jedoch keine Rede sein; denn wer die Modelle studiert, sieht deutlich die beiden verschobenen Äste des IV. Sprosses durch einen gemeinsamen, engen Stiel am Rachen hängen. An der III. Tasche ist nur ein dorsaler und ventraler Abschnitt zu unterscheiden; doch verwischt sich diese Gliederung, je weiter die Entwicklung fortschreitet (Fig. 9, 10). Der IV. Sproß dagegen prägt auf den Stadien (Fig. 4—8) die beiden Äste (*ec, en*) gut aus. Hier macht sich eine schon in der ersten Anlage (Fig. 3, 5) vorhandene typische Asymmetrie geltend, indem der linke Seitensproß viel mehr an Volumen gewinnt als die rechte Anlage. Die erst leise einsetzende Ungleichheit steigert sich am Modell Fig. 7, 8, noch mehr bei Modell Fig. 9, 10 und herrscht während des ganzen Lebens. Die sog. III. und IV. Tasche differenzieren sich nach der Ablösung vom Metapharynx zu Drüsen mit innerer Sekretion. Die III. Tasche (*ty*) wird zur Thymus und der gegabelte IV. Sproß (*to*) ist die Anlage eines nach seiner physiologischen Funktion durchaus rätselhaften Komplexes. Im Hinblick auf die im hiesigen Institute durchgeführten Untersuchungen von Th. Mayr über die sog. IV. Schlundtasche der Säugetiere und ihr späteres Schicksal will ich denselben einstweilen als Tholus bezeichnen, weil uns viele analoge Züge in der Umbildung der von uns beiden modellierten Seitensprossen des IV. Paares aufgefallen sind. Statt der alten Termini »III. und IV. Schlundtasche« verwende ich also von jetzt an die prägnanteren Namen: Thymus (*ty*) und Tholus (*to*).

Um die eben nach den Modellen geschilderte Plastik noch genauer zu belegen, habe ich eine Reihe von Querschnitten in den Fig. 30—89 abgebildet. Die Serie Fig. 30—40 zeigt die im Verhältnis zu den übrigen Organen des Embryos bedeutende Ausdehnung der Schlundseitensprossen zunächst an der II. Tasche (*ta*), (Fig. 33, 34), die einen langen Gang gegen das nicht gezeichnete Ectoderm herstellt. Der Thymussproß (*ty*, Fig. 37) ist ebenso wie der IV. Seitensproß (Fig. 39) am Ectoderm durchgebrochen. Der Tholussproß (*to*) zeigt die schwache Anlage eines Innen- und Außenastes (Fig. 39). Bei dem Embryo der Schnittserie, Fig. 41—54, hängen sämtliche Seitensprosse nicht mehr mit dem Ectoderm zusammen. Fig. 41—45 erläutern die lange Ausdehnung und die Form der I. Tasche (*tn*), ferner Fig. 47—50 die medio-lateral abgeflachte Gestalt ihres Anhängsels, der sog. II. Tasche (*ta*), außerdem die oben (S. 682) geschilderte Plattenform des III. Sprosses (*ty*, Fig. 51). Hinter

demselben dringt das Epithel über die normale Grenze der Seitenkante, wie sie in den Fig. 49, 50 zu sehen ist, und gabelt sich (Fig. 52, 53) in zwei lateral und medial divergierende Epithelsäckchen (*ec* und *en*). Der Zusammenhang dieser Gebilde mit dem Darm erstreckt sich nur über drei Schnitte. An der Schnittserie (Fig. 55—66) tritt die Rückbildung des II. Seitensprosses hervor (Fig. 61, 62) und die geringe Vergrößerung des III. und IV. Paares (Fig. 64, 65); der Querschnitt des Darmes hinter dem III. Seitensprosse zeigt die Seitenkanten etwas ventral geneigt. Daran hängt die Gabelanlage des IV. Sprosses (Fig. 65), der laterale Ast (*ec*) erscheint als rundliches Bläschen, der mediale Ast (*en*) als längliches Säckchen. Obwohl die asymmetrische Ausbildung besteht, ist der Formunterschied des Innen- und Außenastes auch auf der rechten Seite (Fig. 65) deutlich zu konstatieren. Auf einer anderen Serie eines Embryos von 8,1 mm ist rechts der Außenast als Epithelgang und der innere Ast als Säckchen gebildet. Links dagegen sind die Formcharaktere umgekehrt, der laterale Ast als Bläschen, der mediale als Säckchen.

Ungefähr bei Embryonen von 9 mm wird der III. Sproß vom Darm abgetrennt. Bei einem Embryo von 9,1 mm fand ich ihn noch als weiten plumpen Sack mit etwas gefalteter lateraler Wand an der Rachenkante hängen. An dem Tholussproß ist der linke Innenast schlauchförmig lang, der Außenast kurz. Auf der rechten Seite sind beide Äste ungefähr gleich groß. Bei Embryonen von 9,1 mm ist der Thymussproß abgelöst und liegt neben dem Darm als schmaler Epithelgang von 200 μ Länge mit rundlichem und weiter hinten spaltförmigem Lumen. Die beiden Gabeläste des Tholussprosses sind besser auf der linken Seite entwickelt. Der schlanke Innenast treibt schon drei kurze, drüsige Seitenbuchten; der Außenast ist nur auf drei Schnitten zu 20 μ deutlich zu sehen, während der Innenast sich 8 Schnitte à 20 μ ausdehnt. Gerade die Gabelung des IV. Epithelsprosses bedeutete für mich den Grund, die Anlage als Tholus aufzufassen; denn bei den Säugern tritt eine durchaus vergleichbare Gliederung der Tholus ein und führt zu einer völligen Trennung in Ecto- und Entotholus, die ich bei *Chelydra* sogleich nachweisen werde.

Die Schnittserie Fig. 67—78 beweist die mächtige Entfaltung der I. Tasche (*tn*, Fig. 67—70) und die Reduction ihres Anhängsels (*ta*) (Fig. 71, 72). Der Thymussproß (Fig. 75, 76) und der Tholussproß (Fig. 77, 78) sind abgelöst vom Rachen. Der Innenast (*en*) der linken Tholus bildet eine geräumige Blase mit fast unregelmäßig ge-

stalteter Oberfläche, die durch ganz niedrige Seitenbuchten hervorgerufen wird; der äußere Ast (*ec*) ist ein ganz kleines, fast solides Knötchen und losgelöst vom Innenast (*en*). Rechts sind äußerer und innerer Ast bereits getrennt und sehr klein.

Die Serie eines Embryos von 10,4 mm erläutert in Profilbildern das oben (S. 681) geschilderte Modell (Fig. 9, 10). Links ist der Außenast (*ec*) der Tholusknospe vollkommen getrennt vom Innenast (*en*) und reicht nur 120 μ weit. Der Innenast (*en*) ist wieder eine weite Blase von länglich flacher Gestalt. Auf der rechten Seite liegt der Außenast (*ec*) wie ein kleines Bläschen mit schwach gefärbter Wand, der Innenast (*en*) wie ein davon getrenntes Bläschen mit stärker gefärbter Wand und mit großem Lumen.

Bei einem Embryo von 12,3 mm liegen die beiden inneren Äste der Tholus hinter der Schilddrüse und dem Ösophagus und der Trachea dicht genähert. Der größere linke Innenast reicht etwas weiter (160 μ) ventral als der rechte Innenast. Beide liegen innerhalb der Arterienbögen. Die Epithelwand des linken Astes ist in kleine Seitenbuchten gegliedert. Der Außenast auf der linken Seite stellt einen soliden Knoten vor. Auf der rechten Seite glaube ich auch den Außenast als runden Knoten zu sehen. Beide liegen an den aufsteigenden Gefäßbogen. Vor ihnen scheint das Thymusende zu liegen.

Der sehr klar epithelial gebaute Innenast älterer Embryonen hat eine Menge von Seitenbuchten getrieben. Lateral hängt ihm ein runder Hof von dichtem Gewebe an, den ich für den Außenast halte. Auch rechts sehe ich den Innenast mit sehr deutlich epithelialem Bau und lateral davon den Hof dichten Gewebes, aber beide viel kleiner. Vor der Tholus liegt das hintere Ende der Thymus, man sieht hier noch das einfach enge Lumen. In einem andern Falle sind die Seitenbuchten der Tholus zahlreicher. Die Außenäste auf beiden Seiten sehen wie runde Höfe von dichtem Gewebe aus; der rechte Innenast hat eine deutlich epitheliale Struktur, nur ist er sehr klein. Dicht vor der Tholus endet die Thymus, welche auf dieser Serie sehr groß ist und halbmondförmige Gestalt hat. Die linke Thymus reicht weiter oral als die rechte.

Die seitlichen Anhänge des Rachens haben also wirklich sehr verschiedene Schicksale. Während die I. Tasche zeitlebens mit dem Pharynx zusammenhängt und samt dem unscheinbaren Reste der II. Tasche in der Labyrinthregion des Kopfes verweilt, lösen sich der III. und IV. Seitensproß sehr bald vom Rachen los und werden

isolierte Drüsenanlagen im Mesoderm des Rumpfes nahe den großen, von der Herzkammer ausgehenden Gefäßen. Damit sind so scharfe Gegensätze in der topographischen Lage der Rachenderivate geschaffen, daß man wirklich kein Recht hat, alle vier Paare der in früher Embryonalzeit eng benachbarten, vom Schlunde differenzierten Seitensprossen »Kiemen- oder Schlundtaschen« zu nennen und ihnen ohne strenge kritische Prüfung des gesamten Entwicklungsganges bis zum fertigen Zustande homologen Wert zuzuerkennen. Hauptsächlich der Umstand, daß der III. Sproß sich zur Thymus und der IV. Sproß zur Tholus, bzw. Ectotholus und Entotholus umwandelt, hindert mich, die beiden ersten Paare den hinteren Sprossen gleichwertig einzuschätzen. Angesichts der von Stunde zu Stunde wachsenden Verschiedenheit kann es nach meinem Urteil nichts ausmachen, daß die erste Spur des III. und IV. Sproßpaares bei ganz kleinen Embryonen (Fig. 1, 2) eine gewisse nicht zu leugnende Ähnlichkeit mit den Anlagen der I. und II. Tasche aufweist, weil diese doch nur in den jüngsten Stadien besteht und zu einem von Stufe zu Stufe zunehmenden Unterschied entwickelt wird. Aus dem Propharynx entstehen die symmetrischen Seitenräume der Paukenhöhle, welche zeitlebens durch die Tube mit dem Rachen zusammenhängen. Aus dem Metapharynx dagegen knospen Drüsen von innerer Sekretion, also Gebilde für eine durchaus verschiedene physiologische Aufgabe und in keiner Hinsicht den Derivaten des Propharynx vergleichbar.

Nachdem ich von den seitlichen Produkten gehandelt habe, will ich die besondere Form des Rachens beschreiben. Alle Modelle (Fig. 2, 4, 6, 8, 10) und Schnittbilder zeigen übereinstimmend, daß Boden und Dach im allgemeinen einander dicht genähert sind, nur an der lateralen Kante des Propharynx ist der Abstand größer. Hier (Fig. 30, 31, 41—44, 55—59, 67, 79, 80) fallen zwei laterale Ausladungen auf, welche durch eine median vordringende, rundliche Einbuchtung deutlich als dorsale und ventrale Seitennischen des Darmes geschieden werden. Damit ist eine Gliederung des Vorderdarmes in zwei Stockwerke angebahnt, welche bei anderen Amnioten (Vögeln, Sauriern, Säugetieren) von A. Kriegbaum (15) bereits aufgefunden wurde. Das obere Stockwerk ist die Tubennische (*tn*), nach herkömmlicher Nomenklatur: die I. Schlund- oder Paukentasche; der untere Seitenarm erscheint an Querschnitten (Fig. 41, 55) wie eine Verlängerung des Rachenbodens. Ich nenne ihn aus später erhellenden Gründen den »Flügel der Winkelkante« (*wk*). Serien

und Modelle erweisen die beiden Seitentaschen deutlich als Produkte der seitlichen Rachenwand, welche durch die konvexe Einbuchtung getrennt sind. Aus dem Rachenboden springt median eine dritte, gekrümmte Epitheldoppellamelle, die Anlage der Bodenfurche (*bf*) vor (Fig. 56—59, 67—70, 79—81). Man mag nun alte Stadien mit 10,4 mm oder junge wie 7,0 mm betrachten, das eben beschriebene Relief ist stets unzweifelhaft zu erkennen, bloß ist es auf den ersten Anblick deutlicher oder schwächer ausgeprägt. Auch bei Stadien von 8,0 mm sind wenigstens die Tubennische und der Winkelflügel noch zu erkennen; bei Embryonen von 7,0 mm (Fig. 42—45) tritt die erste Spur der Bodenfurchen (*bf*) auf und in den drei anderen Modellen (Fig. 6, 8, 10) sieht man, wie die in Rede stehende Zone an sagittaler Ausdehnung zunimmt. Freilich ist der Längenzuwachs nicht sehr beträchtlich. Viel deutlicher macht sich die transversale Vergrößerung bemerkbar. Der Querabstand zwischen dem freien Medianrande der Bodenfurche und der Winkelkanten steigt vom Stadium Fig. 42 bis zum Stadium Fig. 81 ungefähr auf das Doppelte. Mit dieser Vergrößerung ist zugleich ein Breitenwachstum des Rachens in der Zone der I. Schlundtasche fast um die Hälfte verbunden (vgl. Taf. XIX, Fig. 3, 9). Die Breite des eigentlichen Rachendaches ohne Tubennische in der an den Figuren bezeichneten Querebene beträgt

bei	7,0 mm	0,9	mm
-	7,5 -	0,96	-
-	9,3 -	1,14	-
-	10,4 -	1,37	- .

Während die sagittale Zunahme des Vorderrachens relativ langsam vor sich geht, gewinnt der hintere Rachenabschnitt, Metapharynx, eine besondere Wachstumsenergie, welche rasch dahin führt, daß der Abstand zwischen dem II. und III. Seitensproß (*ta* u. *ty*) steigt. Dies ist zwar am Embryo von 7,0 und 7,5 mm (Fig. 3, 5) nicht bedeutend. Er beträgt nur 0,33 bzw. 0,34 mm, allein er steigt an den alten Modellen (Fig. 7, 9) auf 0,81 bzw. 0,9 mm. So entsteht durch die Vergrößerung eines zwischen dem II. und III. Seitensproß liegenden Reifens der Rachenwand eine breite Zone (Fig. 9), welche sich durch ihren Umriß an die vom Propharynx mit seinen Seitenflügeln unterdessen erreichte Form harmonisch anfügt und durch allgemeine Abnahme ihres Breitendurchmessers einen allmählichen Übergang in den hinteren Teil der Darmanlage bildet. Die beiden Seitenkanten konvergieren von dem II. Seitensproß an kontinuierlich

bis zum Ösophagus (*oe*), wo der Darm enger wird, seine dorso-ventral abgeflachte Form verliert und die erste Spur der Faltung erhält.

An der Dorsalwand des jüngsten Modells (Fig. 1) erstreckt sich hinter der Hypophyse (*h*) beginnend über eine ziemlich lange Strecke ein Epithelgrat (*rk*). Derselbe ist von A. Prenant (24, 28) bereits im Jahre 1898 bei anderen Reptilienembryonen (*Anguis, Lacerta, Tropidonotus*) beschrieben worden. Prenant schilderte damals in der Schlundregion eine epitheliale Medianknospe der dorsalen Pharynxwand. Sie ist eine echte Rachenplatte, die auf große Länge sich erstreckt und erst in einem gewissen Alter erscheint. Vorher ist nur eine dreieckige Verdickung des Rachens vorhanden, welche öfter als Furche eingedrückt erscheint. Nachdem dieselbe ihre Maximalentwicklung erreicht hat, scheine sich eine Rückbildung anzubahnen. Distal werde die Rachenplatte sicher (wenigstens bei *Anguis*) dem Ösophagus einverleibt und nehme an dessen Aufbau teil. Prenant glaubte, daß die Rachenplatte ein neues Organ beim Reptilienembryo ist, vergleichbar wenn nicht homolog der Hypochorda der Ichthyopsiden. Sie sei ein eigenes Organ sui generis und nicht bloß ein zufälliges Produkt. Ich möchte aber ihren Wert nicht so hoch einschätzen; denn der Epithelgrat dehnt sich nur an dem jüngsten Modell zu beträchtlicher Länge aus. Später verkürzt er sich und es bleibt ein kleiner Rest ungefähr in der Höhe des II. Sprosses erhalten. Er ist wahrscheinlich dem Epithelkamm homolog, welchen F. Stellwaag (32) vom Kanarienvogel beschrieben und als ein bequemes Merkmal zur Diagnose des Rachenabschnittes gebraucht hat, an welchem der frühzeitig verkümmerte II. Sproß entstanden war. An meinen Modellen bezeichnet der kurze Epithelkamm (*rk*) die entsprechende Stelle (Fig. 1, 3, 5, 7, 9).

Die Anlage der Luftwege erfolgt im Metapharynx und zwar findet man die entodermale Sperrplatte des Kehlhügels im Niveau der Tholusknospe (Fig. 2, 52); beim Embryo von 10,4 mm (Fig. 82) dagegen liegt der vordere Rand der unterdessen verlängerten Kehlplatte zwischen dem Caudalende der Tubenflügel. Eine übereinstimmende Lage zeigt die Sperrplatte schon am Embryo von 9,3 mm. Dagegen beim Embryo von 7,0 und 7,5 mm ist die Sperrplatte (*sp*) zweifelsohne im Niveau der III. Tasche, so daß ihr vorderer Rand etwas über den Thymussproß oral reicht. Da der Luftweg durch ventrale Ausstülpung des Rachenectoderms gebildet wird und die hohle Anfangsstrecke auch nach der Solidifikation zur epithelialen Doppellamelle der Sperrplatte ein integrierender Bestandteil des

Metapharynx bleibt, kann ich mir die aus den Modellen hervorgehenden Lageveränderungen nicht in der bisher beliebten Weise vorstellen, daß man sagt, die Anlage sei oral verschoben worden; denn wie soll sich eine Anlage am geschlossenen Entodermschlauch verschieben, die selbst ein Teil der Wand ist und die vor ihr liegenden Epithelzellen nicht beseitigen kann! Infolgedessen nehme ich einstweilen, bis bessere Beweise vorliegen, an, die Sperrplatte wachse zwischen den Stadien 7,5 und 9,3 mm mehr in die Länge, so daß sie statt 0,18 mm in Fig. 2 die Länge von 0,36 mm (Fig. 4) oder 0,4 mm (Fig. 8) erreicht. Mit anderen Worten, es werde anfangs nur der caudale Teil der Sperrplatte als offene Einstülpung angelegt und später durch orales Wachstum vergrößert. Wenn nun die Verlängerung geschieht, während der Abstand des II. und III. Sproßpaares noch klein ist, wie in Fig. 3 und 5, so muß die Sperrplatte durch die Differenzierung der Bodenzellen der Rachenwand bis in den Propharynx, d. h. in das Niveau der II. Tasche ausgedehnt werden. Tritt dann das vorhin geschilderte Längenwachstum des Metapharynx gleich hinter dem II. Sprosse ein, so wird die Sperrplatte anscheinend nicht davon betroffen werden und an der im Laufe der jungen Stadien erreichten Stelle bleiben, deren Umgebung sich zum Trachinx ausbildet, indem zu beiden Seiten der Sperrplatte, und zwar in sehr kurzem Abstande, zwei laterale Epithelfurchen (*w*) ventral auftreten, welche aus dem Boden einen später immer deutlicher werdenden kleinen Wulst (*w*) herausschneiden. (Fig. 70, 71, 82.)

Paukenhöhle.

Einige Bemerkungen über die Entwicklung der Paukenhöhle mögen trotz ihres fragmentarischen Charakters hier Raum finden, da noch sehr wenig darüber bekannt ist. Bisher hat nur H. Noack (20, 1907) die Paukenhöhle der Schildkröten studiert. Er beobachtete, daß die I. Kiementasche in eine offene Schlundspalte durchbricht, die bald wieder verschlossen wird. Dann erweitert sich das laterale Blindende der Kiementasche zusehends, umwächst zunächst an der dorsalen, später aber auch an der ventralen Seite das Gehörknöchelchen und füllt so allmählich die Quadrathöhlung fast vollständig aus. Anfänglich bildet der mediale Abschnitt der Kiementasche eine weite Kommunikation der lateralen erweiterten Partie der Tasche mit dem Rachen. Später verengt sich dieser Teil der Tasche deutlich und bildet sich zur Tuba auditiva um. Das Haupt-

augenmerk Noacks war auf die Columella gerichtet, der er jedweden hyalen Ursprung absprach, ebenso entschieden verneinte er ihre gemischte Entstehung aus dem Labyrinth und dem Zungenbeinbogen. Er hielt das Gehörknöchelchen für eine reine labyrinthäre Bildung. Der Zusammenhang des Gehörknöchelchens mit der lateralen Labyrinthwand besteht lange Zeit. Ziemlich spät erst wird das Foramen ovale ausgebildet.

Wenn ich nach dem mir vorliegenden Materiale urteilen darf, so hat Noack (20) offenbar zu wenig Stadien beobachtet. Doch bin ich selbst in keiner besseren Lage und konnte aus Mangel an Zwischenstadien den Vorgang nicht so genau verfolgen, wie ich eigentlich wünsche. Wir wollen statt der jungen Stadien (Fig. 3—9) einen etwas fortgeschritteneren Zustand der Paukentasche ins Auge fassen (Fig. 29). Hier ist die Paukenhöhle ein plumper, ziemlich voluminöser Sack (*p*), den ein dünner, vom Rachendach aufsteigender Stiel (*t*) trägt. Dieser Stiel geht unter rechtwinklig medialer Biegung in das orale Drittel der längsovalen Paukentasche über. An einem anderen Modelle (Fig. 24) ist die Paukentasche kürzer, ihr Stiel geht etwas von der Mitte der Tasche ab und macht eine enge Schleife, um zum Rachen zu gelangen, während beim älteren Modell der Stiel mehr gerade verläuft. Bei den nächst jüngeren Stadien (Fig. 25 und 27) meines Materials sind die Verhältnisse wesentlich verschieden. Der kleine, unregelmäßig viereckige Epithelsack (*p*) darf wohl als erste Anlage der Paukentasche gedeutet werden, obgleich seine Form noch sehr wenig bestimmt ist, so daß man sie nicht sicher aufs ältere Modell (Fig. 29) beziehen kann. Auch ist er mehr lateral gestellt (Fig. 28) und liegt in der lateralen Verlängerung einer dreieckigen, vom Rachen seitlich abgehenden Epitheltasche (*tp*), welche ich für die Anlage des späteren Tubenganges (*t*) halte. Die dreieckige Seitentasche ist nach meinem Urteile der Rest der an den Modellen (Fig. 5, 7, 9) sichtbaren Seitenausladung des Propharynx, welche ich oben als I. Seitensproß (*tp*) bezeichnet habe. Sie springt als ein breiter Flügel der epithelialen Rachenwand vor und trägt am caudalen Ende eine merkwürdige Formbesonderheit, indem sich dieser Teil aufwärts und rückwärts biegt, so daß er im Profile hakenförmig erscheint. Der Epithelflügel sitzt breit dem Rachen an, seine schmale Lichtung kommuniziert deshalb mit der Rachenhöhle durch einen relativ langen Sagittalspalt. Es scheint mir nun nach dem Aussehen der älteren Modelle (Fig. 28, 29), daß der breite Flügel bei Embryonen über

10,0 mm der Reduction anheimfalle, so daß nur ein caudaler Abschnitt als Stiel der Paukentasche bestehen bleibt. Jedenfalls erfolgen hier noch sehr wichtige Umbildungen, welche durch eine genaue Untersuchung recht vieler Zwischenstadien verfolgt werden müssen. Leider ist es nicht gelungen, die zur Aufhellung der Vorgänge notwendigen Embryonen zu finden, da mein Material gerade an Stadien zwischen 10,0—11,0 mm recht arm war. Immerhin bestätigen die Modelle den wesentlichen Unterschied, welcher das Formenschicksal des I. Seitensprosses gegenüber den Sprossen der Thymus und Tholus beherrscht. Es liegt darum kein Grund vor, das persistierende Hohlgebilde des Propharynx einer Kiementasche gleichwertig zu halten.

B. Die Mundhöhle.

In diesem Abschnitte will ich die Embryonalgeschichte der Mundhöhle zusammenfassend darstellen, wie sie sich mir aus dem Studium der Modelle und Schnittserien ergeben hat. Doch halte ich es für notwendig, zuerst die Ausbildung des Gesichtes zu besprechen, weil die an der Außenfläche des Kopfes sichtbaren Formfortschritte die im Innern sich abspielenden Ereignisse in einem gewissen Grade spiegeln. Die Kenntnis derselben wird uns helfen, die Veränderungen der epithelialen Maulwand richtig zu begreifen.

Um eine anschauliche Vorstellung zu gewinnen, habe ich Schnittserien durch verschiedene Köpfe angefertigt, nachdem ich die Embryonen aus meinem Material so ausgewählt hatte, daß sie den für die Rekonstruktion der Mundrachenhöhle ausgenützten Stadien (Fig. 1 bis 10) ungefähr gleich waren, und habe nach fünf Serien Modelle der Gesichtsmaske hergestellt (Fig. 15—19). Da dieselben sehr gut gelangen, wurden sie im gleichen Maßstab aus Holz geschnitzt und der Unterrichtssammlung des zoologischen Instituts zu Erlangen einverleibt. Ich beschreibe diese Masken in umgekehrter Reihenfolge als gewöhnlich üblich ist, da ich an mir selbst erfahren habe, daß man das feine Relief der jüngsten Stadien besser versteht, wenn man vorher die späteren Zustände sich genau angesehen hat.

Über die Gesichtsentwicklung der Schildkröten liegt nur die Abhandlung von A. Voeltzkow (35) aus dem Jahre 1903 vor. Ich gebe zunächst einen kurzen Auszug derselben und knüpfe daran die Schilderung meiner Modelle.

Die erste Anlage des Gesichtes erfolgt nach Voeltzkow durch das Auftreten der Mundbucht, die infolge der Ausbildung der Kiemenbogen genauer

begrenzt wird, besonders infolge schärferer Absonderung des ersten Kiemenbogens, an dem gleichzeitig ein kleiner knopfförmiger Fortsatz hervorsproßt, wodurch die Differenzierung in Ober- und Unterkiefer einsetzt. Die Mandibularbogen legen sich mit ihren Spitzen dicht aneinander und verschmelzen schließlich. Nun erscheint die Anlage des Mundes als fünfseitige Grube, die unten von den Mandibularbogen, seitlich von den Oberkieferfortsätzen, oben vom Stirnfortsatz begrenzt wird. Zugleich treten die Riechgrübchen an der Unterseite des Vorderhirns in Form flacher, relativ sehr großer Gruben mit schwach gewulsteten Rändern auf, die am unteren Rande den Seitenflächen der kugelförmig vorspringenden Großhirnhemisphären eingegraben sind. Der Stirnfortsatz ist zu dieser Zeit noch nicht vorhanden. Die Stirn geht ganz allmählich abgerundet in die Schädelbasis über, so daß letztere in diesem Stadium noch die Decke der Mundhöhle bildet.

Wenn die Ränder der weit voneinander getrennten Riechgrübchen sich bald erheben, werden die Nasengruben größer und deutlicher und nehmen längliche Gestalt an. Das alles ist eine Folge der Ausbildung und des stärkeren Hervortretens des Stirnfortsatzes, wodurch der innere Rand der Nasengruben nach vorn und innen, schließlich in eine Spitze ausgezogen wird; daher hat man das Recht, von einem inneren und äußeren Nasenfortsatz zu sprechen. Der Kopf hat bedeutend an Größe zugenommen, namentlich sein Querdurchmesser, besonders in den vor den Augen liegenden Partien, so daß das Gesicht im Verhältnis zu den anderen Teilen breiter erscheint als früher. Dies wird durch stärkeres Wachstum der Hemisphären des Großhirns bewirkt, während das Gesicht in der Entwicklung zurückbleibt. Ursprünglich wurde die äußere seitliche Wand der Nasengrube durch den äußeren Nasenfortsatz gebildet, später beteiligt sich jedoch, durch Verschieben nach vorn, der Oberkieferfortsatz an der Begrenzung derselben und schließlich bildet er, indem er sich von innen und unten an den inneren und äußeren Nasenfortsatz anlagert, einen unteren Abschluß der vorher rinnenförmig nach unten geöffneten Nasenspalte. Der Verschluß der äußeren Nasenöffnung durch den Oberkieferfortsatz ist aber nur von kurzer Dauer. Der endgültige Verschluß erfolgt dadurch, daß sich der laterale und mediale Nasenfortsatz in ihren unteren Teilen aneinanderlegen und verschmelzen. Indem die Nasenwülste nunmehr eine raschere Entwicklung erfahren, wird der Stirnfortsatz mehr und mehr zurückgedrängt, bis die inneren Nasenfortsätze sich mit ihren äußeren Teilen berühren, aber noch eine tiefe Furche zwischen sich lassen; schließlich verwachsen sie völlig miteinander und durch Verschmelzung der zugekehrten Wände erfolgt der Abschluß der Nasenhöhle nach unten.

Die Physiognomie erfährt dadurch eine wesentliche Veränderung: Vorher erschien beim Anblick von vorn die Gesichtspartie, besonders die Mundhöhle fast rechteckig und in die Breite gezogen; mit der weiteren Ausbildung der Nasenpartien nimmt der Mund die Form eines Dreieckes an, dessen Seiten vom Oberkiefer und dessen Spitze von den vereinigten Nasenfortsätzen gebildet ist.

Bemerkenswert ist die Umlagerung der äußeren Nasenöffnungen. Während sie ursprünglich an der unteren Fläche des Kopfes gelegen waren, rücken sie später allmählich weiter nach vorn, gelangen schließlich auf die obere Seite und bleiben von nun an nahe dem Schnauzenende. Die Nasenhöhle wird zugleich erheblich in die Länge gestreckt. Durch den gleichzeitig von vorn nach hinten fortschreitenden Verschluß zerfällt die vorher einfache Nasenspalte in zwei Öffnungen, die Apertura nasalis externa am Gesicht und die primitive Choane.

Der Verschluß der Nasenrinne erfolgt durch Aneinanderlegen des lateralen und medialen Nasenfortsatzes, wobei jedoch die primitive Choane vom Verschluß nicht betroffen wird. Durch Verwachsung beider Fortsätze und Verschmelzung der bindegewebigen Grundlagen mit Verdrängung der trennenden Epithelschicht ist nunmehr eine solide Scheidewand zwischen Nasendach und vorderstem Abschnitt der Mundhöhle, dem sog. primitiven Gaumen gebildet. Die erste Anlage des primitiven Gaumens kommt also durch Anlagerung des lateralen und medialen Nasenfortsatzes und spätere Verschmelzung derselben zustande. Erst sekundär tritt der Oberkieferfortsatz in Beziehung dazu, indem er sich vorschiebt, bis er den Nasenfortsatz erreicht und damit zur Bildung der Oberlippe und des Gaumens beiträgt.

Die Darstellung von A. Voeltzkow stützt sich ausschließlich auf die Lupenbetrachtung konservierter Embryonen. Dagegen habe ich hauptsächlich Rekonstruktionsmodelle berücksichtigt und glaube durch die stärkere (50fache) Vergrößerung des Gesichtes eine richtigere Einsicht gewonnen zu haben. Ich beginne mit dem ältesten Embryo.

Die Maske (Fig. 19) zeigt dem Beschauer durch die auffallend großen Augen, daß er einen Sauropsidenembryo vor sich hat; denn die übermäßige Größe der Augen in so jungen Stadien ist von der Entwicklung des Hühnchens eine längst vertraute Tatsache. Man erkennt aber auch, daß es sich um einen Schildkrötenembryo handelt, an dem charakteristisch kurzen und plumpen Schnabelhöcker. Freilich ist der Abstand zwischen der Schnabelspitze und dem Vorderrande der mächtigen Augen jetzt noch sehr gering, so daß es ausgiebigen Wachstums in der späteren Embryonalzeit bedarf, um den wirklichen Schildkrötencharakter herbeizuführen. Noch mehr larvenhaft ist die Gegend des Unterschnabels und des Kehlfeldes (*kf*) gebildet. Sie tritt noch ganz flach hinter der vorragenden Schnabelspitze zurück, doch sind zwei laterale Wülste (*us*) bereits als die erste Skizze des später durch den Unterkiefer versteiften Unterschnabels zu erkennen. Die Spitze des Unterschnabels liegt eine beträchtliche Strecke hinter der Spitze des Oberschnabels. Besonders in der Profilansicht (Fig. 19) sind die geschilderten Reliefunterschiede deutlich ausgeprägt. Die Mundspalte hat A-förmige Gestalt. Sie wird an der Maske hauptsächlich durch den Verlauf der wulstartig vorspringenden Oberschnabellippe (*os*) angezeigt, während die Unterschnabellippe (*us*) von der oberen zum Teil verdeckt ist. Das Modell zeigt also die künftigen Formen des fertigen Tieres bereits im allgemeinen angelegt. Es wirkt als ein einheitlicher Flächenkomplex, der durch Krümmung und Vorspringen einzelner Bezirke ein ziemlich kräftiges Relief gewonnen hat. Median über dem hervorragenden

Mittelhöcker des Oberschnabelrandes liegen die beiden Nasenlöcher (*nl*), deren medianer Abstand 2,4 mm beträgt, die Nasenöffnung selbst hat 1,2—1,4 mm Durchmesser. Die untere Schnabellippe liegt zwar hinter dem Oberschnabelhöcker zurück, doch verwehrt sie den Einblick in die Mundhöhle selbst und verdeckt somit auch die Choanen am Modelle.

Das nächst jüngere Modell (Fig. 18) zeigt zwar allgemein große Ähnlichkeit mit der eben beschriebenen Maske, doch leidet die Ausbildung der Formen um den Mundrand unter einem gewissen Grad von Unvollkommenheit. Die Gesichtsmaske ist noch nicht so breit entfaltet wie am älteren Modelle. Daher springen die Unterschnabelwülste (*us*) über das Kehlfeld (*kf*) stärker hervor und der obere Rand des Mundspaltes verläuft nicht in glattem nasokonvexen Bogen, sondern bekundet eine Störung unter der Schnabelspitze, wo er quer gerade zieht, und ungefähr in der Mitte des Seitenrandes, der scharf abgeknickt ist, so daß man eine mediale quere Strecke und eine schräg median zum Schnabelhöcker (*sh*) ansteigende Kante wahrnimmt. Da die Unterschnabellippe noch nicht so weit entwickelt ist, bleibt ihre Spitze hinter dem Oberschnabelhöcker zurück und gestattet bei entsprechender Drehung der Maske den Einblick in die Mundhöhle, d. h. auf den vorderen Abschnitt des Munddaches mit den beiden Choanen. Die beiden Nasenlöcher (*nl*) liegen auf dem Oberschnabelhöcker. Ihr medianer Abstand beträgt 0,34 mm am Oberrand und 0,7 mm am Unterrand. Die Nasenlöcher sind 0,3 mm dorsoventral lang. Der Abstand des Schnabelwinkels von der Schnabelspitze, der 1,56 mm bei der Maske (Fig. 19) betrug, ist hier nur 1,0 mm. Der Querabstand beider Schnabelwinkel mißt 2,46 mm gegenüber 3,0 mm beim Modell (Fig. 19).

An der Maske (Fig. 17) ist eigentlich das gleiche Relief zu sehen, nur ist die Mundgegend noch mehr gedrungen. Der Abstand des Schnabelwinkels vom Oberschnabelhöcker beträgt 0,96 mm. An der vorderen Fläche des Schnabelhöckers sind die beiden Furchen noch vorhanden, welche durch Verwachsung der Nasenränder erzeugt werden. Der mediane Abstand der beiden Nasenöffnungen beträgt 0,36 mm. An den drei eben beschriebenen Modellen ist der Charakter des künftigen Schildkrötengesichtes auch trotz des gekrümmten Verlaufes des Oberschnabelrandes bei den Masken (Fig. 17 und 18) unverkennbar.

Anders liegt die Sache bei den zwei Modellen (Fig. 15, 16) jüngster Embryonen. Leider besteht zwischen den Modellen Fig. 17

und 16 ein ziemlich großer Formgegensatz, da in meinem Materiale Embryonen fehlten, welche als willkommene Zwischenstadien hätten untersucht werden können und neues embryologisches Material für diesen Zweck nicht zu gewinnen war. Ich bedauere die durch äußere Umstände entstandene Lücke und bemühe mich, die jüngeren Modelle zu charakterisieren, indem ich die Anlage des an den älteren Masken beobachteten Reliefs an ihnen wieder zu finden suche. Wenn man zunächst davon absieht, daß an den beiden Gesichtsmasken (Fig. 15, 16) noch die Larvenanlage des Choanennasenloches d. i. die sog. Nasenfurche (*nf*) besteht, so kann man die Skizze des Oberschnabelrandes in den beiden Höckern (*os*) erkennen, die rechts und links vorspringen und dem entsprechen, was Voeltzkow »die Oberkieferfortsätze« genannt hat. Genau wie im Modell (Fig. 17) der Oberschnabelrand geknickt erscheint, ist auch an der jüngeren Maske (Fig. 16) die Knickung deutlich, fällt aber mehr auf und kann, sofern man die Vergrößerung außer acht läßt, unter welcher das feine Detail betrachtet wird, den Namen eines »Fortsatzes« erhalten, obgleich es sich um eine außerordentlich geringfügige Reliefverschiedenheit handelt, die in Wirklichkeit nur 0,5 mm über den Mundwinkel vorspringt. Sie ist die erste Andeutung davon, daß am Kopf das Relief der Mundgegend entfaltet werden soll. Diese leise Skizze einer künftig viel breiter ausgedehnten Zone der Gesichtsmaske sticht am Lupenbild oder am Modell nur deshalb stärker hervor, weil die ganze Gesichtsfläche transversal sehr gering entfaltet ist. Der zum Schnabelwinkel führende Schenkel ist nicht bloß sehr kurz, er fällt auch weniger auf, da er sich in die Seitenwand des Kopfes verliert, während der mediale Schenkel durch das zurückliegende, hier bequem sichtbare Munddach kräftiger erscheint; dadurch gewinnt die minimale Anlage der Oberschnabellippe (*os*) das scheinbare Ansehen eines Höckers. Unterstützt wird der Eindruck, weil die Unterschnabellippe (*us*) samt dem Kehlfelde (*kf*) noch sehr klein ist und weit zurückliegt. Das Munddach ist direkt sichtbar. Es geht ohne plastische Grenze in die beiden Nasenrinnen über. Deutet man die letzteren als die gemeinsame Anlage der später getrennten Nasenlöcher und Choanen, dann läßt sich die Umwandlung in den späteren Stadien leicht begreifen; denn an der Gesichtsmaske ist im Vergleich zur Maske (Fig. 17) der mittlere Abschnitt des künftigen Schnabelhöckers als eine zwischen die beiden Nasenrinnen eingeschobene Zone angelegt. Die Knickung der Oberlippe liegt in proportionalem Abstand darunter. Es braucht also nur eine Verwachsung

an der mit *x* bezeichneten Stelle stattzufinden und die Trennung der Haut- und Mundöffnung der Nasenschläuche ist erfolgt, indem sich eine ganz schmale Substanzbrücke eingeschoben hat. Diese kann durch starkes Wachstum die verhältnismäßig breite Strecke erzeugen, die am Modell (Fig. 17) durch eine leichte Oberflächenkerbe ausgezeichnet ist. Es liegt gar kein Zwang in den bisher beobachteten Tatsachen zu der Annahme, daß die ganze Länge dieser Furche einer Verwachsungsnaht entspreche; denn man kann sich mit dem gleichen Rechte vorstellen, daß die kleinen, bei Stadien zwischen Fig. 16 und Fig. 17 entstandenen Brücken eine kleine Oberflächenkerbe besaßen, welche bei dem Längenwachstum zunächst nicht verwischt, sondern ausgedehnt wurde. Das mediane Feld der Gesichtsmaske unter dem oberen Mundrande zeigt zwei laterale Zonen (*us*), die Skizzen des Unterschnabelwulstes, und eine kleine Medianzone (*kf*), das spätere Kehlfeld. Alles ist in minimalen Dimensionen angelegt. Die beiden lateralen Felder sind durch ihre Wölbung ausgezeichnet, die mediane Zone sinkt flach zwischen beiden zurück. Dadurch sieht es aus, als ob eine mediane Teilfurche zwischen beiden läge. Im Banne eines alten Irrtums spricht man darum immer noch von »getrennten« Anlagen der Unterkieferfortsätze und ihrer medianen Verwachsung.

An der Maske (Fig. 15) sind alle eben geschilderten Reliefverschiedenheiten noch kleiner, doch besitzen sie das gleiche plastische Verhältnis. Die Profilansicht der drei Modelle (Fig. 15, 17, 19) erläutert, in welch gewaltigem Maße die kleine Skizze während einer kurzen Embryonalperiode entfaltet wird. Die Formbildung schreitet von der jüngsten Anlage ganz konsequent zum fertigen Zustand. Die von allem Anfang an kenntliche stärkere Ausbildung des Oberschnabelrandes und der Schnabelhöckergegend um die Nasenlöcher beherrscht eben auch das fertige Gesicht, während der Unterschnabel mit dem Kehlfeld an der erwachsenen Schildkröte ebenso in den Hintergrund tritt, wie bei den kleinen Embryonen. Es dauert aber lange, bis er die endgültige Größe erreicht und seine Spitze an das orale Ende des Munddaches stößt.

Hinter der ectodermalen Gesichtsmaske dringt die Epithelwand der ectodermalen Mundhöhle in die Kopfmasse und verbindet sich mit dem Vorderdarme, erst durch die Rachenmembran von ihm geschieden, später in offene Kommunikation tretend. Schon in der Einleitung habe ich das schreiende Mißverhältnis der beiden Abschnitte des sog. Kopfdarmes hervorgehoben. Während anfangs der

Rachen ansehnlich erscheint, ist die Mundhöhle ganz klein (Fig. 11). Auf späteren Stadien kehrt sich das Größenverhältnis um und zugleich wird die sonderbare Winkelknickung (Fig. 11—13) zwischen den ecto- und entodermalen Bezirken der Mundrachenanlage beseitigt (Fig. 14).

Man geht am besten von der Betrachtung des Epithelmodells (Fig. 24) aus, das nach der Serie eines nicht gemessenen Embryos entworfen ward und fast den definitiven Zustand spiegelt. Der Embryo war viel weiter entwickelt als der Embryo, dessen Gesicht in Fig. 19 abgebildet ist. Die dorsale Ansicht des Modells (Fig. 24) zeigt ungefähr rhombischen Umriß. Von der Schnabelspitze divergieren die Seitenkanten (*sk*) des Munddaches lateral auf eine lange Strecke und ziehen dann in ziemlich schrägem Verlaufe median einwärts. Die Konturlinien künden durch ihren Verlauf den Gegensatz von zwei Zonen der Mundhöhle an. Soweit sie lateral divergieren, erstreckt sich der Schnabelspalt zwischen den Lippenrändern (Fig. 26) und soweit sie einwärts ziehen, reicht die geschlossene Mundwand, die vor dem Propharynx steht. Da die Grenze am Winkel des Schnabelspaltes liegt, kann die vordere Konturlinie »Schnabelkante«, die hintere viel kürzere Linie »Winkelkante« (*wk*) genannt werden. Der schräge Verlauf der Winkelkanten ist nicht bloß wegen der Überleitung in den Rachen mit kleinerem Durchmesser notwendig, sondern die hier zusammenstoßenden Epithellagen der dorsalen und ventralen Mundwand bereiten die zum Öffnen und Schließen des Mundes unbedingt notwendige Bewegungstasche des Schnabels vor. Die Krümmung des so umrissenen Munddaches ist einfach; eine mittlere Zone (*md*) ist flach konvex dorsal gewölbt und zwei laterale zum Schnabelspalte reichende Randstreifen sind dorsal schwach aufgekrümmt. Die Choanen der Nasenschläuche (*n*) liegen in der vorderen Hälfte des Munddaches. Die Hypophyse (*h*) steht weiter hinten. Bei älteren Embryonen setzt sich das Munddach ohne morphologische Grenze in das Rachendach (*rd*) fort, das flach gespannt und mit unwichtigen Hebungen oder Senkungen versehen ist; bloß die beiden Blindsäcke der Paukentasche (*p*) liegen höher über dem Dachniveau, getragen von dünnen, schwach gekrümmten Stielen (*t*). Die Schnittserie (Fig. 90—98) bestätigt das einfache Relief der Epithelwand der Mundrachenhöhle, deren Achsenrichtung fast gerade zu nennen ist und den verschiedenen Formcharakter bedingt. Die vordere Zone wird an der Länge des Schnabels gemessen (Fig. 90—93). Hinter dem Winkel des Schnabelspaltes beginnt der kurze Abschnitt (Fig. 94),

welcher von der schräg einwärts gegen die Rachenwand ziehenden Winkelkante begrenzt wird. Gerade dieser Teil hat für unsere Betrachtungen Wert, weil er schon bei den kleinsten Embryonen angelegt wird, während die Schnabelzone unvollkommen und lange Zeit auch unförmlich bleibt. Ventral (Fig. 92—94) erstreckt sich die epitheliale Bodenfurche (*bf*) längs des Mundbodens hin, sie trennt den durch den Unterkiefer gesteiften Schnabelrand von einem medianen ungefähr dreieckigen Vorsprung, der allgemein als Zunge (*Z*) bezeichnet wird. Modell und Schnitte zeigen deutlich, daß die Bodenfurche etwa am Schnabelwinkel (*mw*) ihre größte dorsoventrale Ausdehnung erreicht und nach hinten in die seitliche Rachenwand verstreicht (Fig. 26). Hinter der Winkelkante ist ungefähr ihr Ende zu suchen; denn die Rachenwand biegt hier schwach ventral abwärts (Fig. 95). Ich bin nicht sicher, ob der sog. Zungenwulst bloß dem Ectoderm zuzurechnen ist oder auch auf entodermales Gebiet übergreift. Am Rachenboden fallen noch zwei Epithelbuchten (Fig. 95—98) auf, die aber mehr median gelagert sind.

Wer nun zur Betrachtung jüngerer Stadien zurückgeht, findet beide Zonen der Mundhöhle nur skizzenhaft angelegt. Eigentlich kann man von einer Mundhöhle kleiner Embryonen kaum sprechen; denn die Unterschnabellippe ist ganz unscheinbar (Fig. 11, 12, 15, 16). Ein weiteres störendes Moment ist die Lage des zum Ausbau der Mundhöhle einstweilen bereitgestellten Zellmaterials, das unter einem rechten Winkel gegen den Rachen geneigt ist. Wenn man sich daher in die Höhle des Rachens ungefähr in der Höhe der Tubennische versetzt denkt (Fig. 2, 4, 6, 8, 10), so kann man von dort aus das Munddach nur zum allergeringsten Teile überblicken, was beim erwachsenen Tiere ohne weiteres möglich ist (Fig. 24). Diese winkelige Biegung beherrscht die Plastik des Kopfes und erschwert es, die künftige Differenzierung in ihren ersten Spuren zu erkennen. Daher bildet in diesem Stadium die Mundhöhle gewissermaßen einen scharf abgesetzten Vorraum des Rachens, und ihre einzelnen langsam entfalteten Differenzierungen liegen bei der Stellung der Modelle, wie Fig. 2, 4, 6, 8, 10 veranschaulichen, unter der Tubennische des Propharynx (vgl. Fig. 11—13). Um die jungen Modelle zu verstehen, muß man sich der durch die Gesichtsmodelle illustrierten Tatsache erinnern, daß die ganze Mundgegend des Kopfes anfangs außerordentlich klein angelegt wird. Besonders ist die dreieckige, zwischen den Schnabelkanten eingeschaltete Zone sehr kurz im Gegensatze zu der bedeutenden sagittalen Länge am Modell Fig. 24. Da

der Unterschnabelwulst hinter dem Schnabelhöcker zurücksteht und der Oberschnabelrand noch unbestimmt gerundet erscheint, prägen sich von allen Merkmalen des späteren Schnabelspaltes jetzt nur die Schnabelwinkel an den Modellen und Serien deutlicher aus, sowie die von ihnen gegen den Rachen ziehenden Winkelkanten der ectodermalen Mundwand. Trotz ihrer Kleinheit kann man letztere in jedem Stadium feststellen, besonders wenn die Modelle aus der Profilstellung (Fig. 2, 4, 6, 8, 10) um 90° gedreht werden, daß sie den Anblick der Fig. 20–23 darbieten. An den größeren Modellen (Fig. 22, 23) ladet die ectodermale Stirnwand rechts und links mit einem dreieckigen Vorsprunge aus, dessen Umriß von den lateral divergierenden Schnabelkanten und den Winkelkanten gebildet wird. Die Winkelkanten ziehen bloß mehr quer, d. h. unter einem spitzeren Winkel einwärts als an Fig. 24. Beim Vergleich der drei Figuren ist übrigens zu beachten, daß Fig. 24 bei 10facher, Fig. 22, 23 bei 20facher Vergrößerung photographiert sind. An dem kleineren Modell (Fig. 20) ist die laterale Ausladung entsprechend klein. Das Munddach (*md*) wölbt sich auf den Fig. 21—23 dem Beschauer entgegen. Es verjüngt sich gegen den Schnabelhöcker bzw. das Choanenende der beiden Nasenschläuche (*n*), die an den Modellen abgeschnitten sind. Bei kleineren Embryonen (Fig. 20) ist es ventral konvex gekrümmt. Seine Gestalt erscheint hier viel plumper als an dem größeren Modelle Fig. 24. Bald aber (Fig. 21, 22) biegt es sich gerade entgegengesetzt (dorsal konvex) und springt über die Seitenflügel kräftiger hervor. Das Längenwachstum des Munddaches in der Richtung: Hypophyse—Schnabelhöcker ist während der uns beschäftigenden Larvenzeit gering; dagegen fällt der Effekt der transversalen Ausdehnung in die Augen (Fig. 20—24). Der gegenseitige Abstand der beiden Mundwinkel steigt von 1,2 mm (Fig. 1) bis 2,6 mm (Fig. 9).

Je genauer man die Vorderansicht der Modelle Fig. 20—23 studiert, um so deutlicher wird die Erkenntnis, daß die wesentlichen Eigenschaften der allgemeinen, in Fig. 24 sichtbar ausgearbeiteten Plastik auch den frühen Stadien zukommen, nur sind sie in den kleinen Volumen des Kopfes nicht so prägnant ausgesprochen und daher schwer zu sehen. Bei der Schilderung in Worten kann man nur die auffallenden Merkmale hervorheben, während die Modelle die feinere Skulptur selbst offenbaren und die Überzeugung von der konsequenten plastischen Entfaltung bestärken. Infolge der scharfen Abknickung liegt die gesamte Anlage der Mundwand bzw.

des frühzeitig mächtiger entfalteten Munddaches unter dem Niveau des Rachens und seiner Tubennischen. Die kurzen Bodenfurchen und Winkelkanten stehen an den Modellen (Fig. 4, 6, 8, 10) so direkt unter der Tubennische, daß man sie als entodermale Produkte auffassen möchte. Am Modell (Fig. 26) treten die bleibenden Formcharaktere dadurch hervor, daß die Anlage sich bedeutend oral verlängert und so den fast senkrechten Winkel zwischen Munddach und Rachen beseitigt. Die Herbeiführung des endgültigen Zustandes, wo Mund- und Rachenhöhle eine gemeinsame ungeknickte Längsachse aufweisen, wird durch Wachstum einer anfangs sehr schmalen Querzone zwischen dem Mundwinkel und dem Ende der Winkelkante bewirkt. Das Wachstum dieser Zone mag die Ursache sein, weshalb die Knickung an der Hypophyse verwischt wird und das Rachendach vom Bezirke der Tubennische immer mehr als Fortsetzung des Munddaches erscheint. Da letzteres direkt unter dem Vorderhirn liegt, ist es nicht wahrscheinlich, daß es seine Lage ändert; die in den ersten Stadien von ihm eingenommene Ebene wird sicherlich wenig verrückt werden. Dagegen erfolgen in der Rachenregion des Kopfes bedeutende Umbildungen, welche die Lageveränderung derselben und die allmähliche Einstellung in die Verlängerung des Munddaches verständlich erscheinen lassen. In den frühen Embryonalstadien sind wichtige Bezirke der späteren Topographie so klein angelegt, daß man sie bisher nicht hat erkennen können. Daher kommt es, daß der große Teil des Rachens mit den II., III. und IV. Seitensprossen dicht über den dem wirklichen Rumpf zugehörigen und dort zeitlebens verharrenden Anfangsstücken der großen vom Herzen ausgehenden Gefäße liegt. Wenn später (Fig. 9) das lebhafte Wachstum der Rachenzone hinter der II. Tasche einsetzt, wird die Zellmasse des Halses gebildet und dadurch der Abstand der Tubennische vom Herzhauptstamm gesteigert. Die nunmehr abgelösten Thymus- und Tholussprossen bleiben zwar an den großen Stämmen liegen, aber ihr Mutterboden, der Metapharynx, entfernt sich allmählich davon und wird dorsal konvex ausgebogen (Fig. 14). Am Rachenboden älterer Stadien tritt ein neues Furchenrelief auf, indem eine mediane Zone durch zwei Seitenbuchten von zwei lateralen, aber etwas höher liegenden Bodenstreifen abgehoben wird. Dadurch gewinnt der Propharynx, der in der Larvenperiode ganz niedrig war und ziemlich glatte Wände zeigte, mehr bewegtes Relief. Anscheinend wird dadurch die Erweiterungsfähigkeit dieses Abschnittes ontogenetisch angebahnt.

Literatur.

1. J. F. van Bemmelen, Über die Suprapericardialkörper. Anat. Anz. 1889. Bd. IV. S. 400—407.
2. —— Beiträge zur Kenntnis der Halsgegend bei Reptilien, I. Anat. Teil in Bijdragen tot de Dierkunde, uitgeven door het Genootschap Natura artis Magistra te Amsterdam. 1880.
3. —— Die Halsgegend der Reptilien. Zool. Anz. 1887. Bd. X. S. 88—96.
4. —— Die Visceraltaschen und Aortenbogen bei Reptilien und Vögeln. Zool. Anz. 1886. Bd. IX. S. 528—532, 543—546.
5. —— Über die Entwicklung der Kiementaschen und der Aortabogen bei den Seeschildkröten, untersucht an Embryonen von Chelone viridis. Anat. Anz. 1893. Bd. VIII. S. 801—803.
6. —— Beiträge zur Kenntnis der Halsgegend bei Reptilien. I. Anat. Teil. Bijdragen. Dierkunde. Amsterdam. 1888.
7. —— Over de kiewspleten en hare overblijfselen bij de Hagedissen. Donders. Feestbundel van hed. Ned. Tijdskrift voor Genaskunde. 1882. Pl. 2.
8. E. Cords, Entwicklung der Paukentasche von Lacerta agilis. Anatom. Hefte. 1909. Bd. XXXVIII. S. 219—320.
9. H. Christiani, Effets de la thyroïdectomie chez les Serpents. Compt. rend. Soc. de Biol. Paris. 1895. p. 22—23.
10. —— Effets de la thyroïdectomie chez les Lézards. Compt. rend. Soc. de Biol. Paris. 1894. p. 3—5.
11. M. Doyon, Les parathyroïdes de la Tortue. Journal de Physiol. et Pathol. gen. Paris. 1907. Tome 9. p. 457—459.
12. C. K. Hoffmann, Über die Beziehung der ersten Kiementasche zu der Anlage der Tuba Eustachii und des Cavum tympani. Archiv f. mikr. Anatom. 1883. Bd. XXIII. S. 525.
13. —— Weitere Untersuchungen zur Entwicklungsgeschichte der Reptilien. Morph. Jahrb. 1886. Bd. XI. S. 176—219.
14. —— Über die Kiementaschen der Reptilien. Morph. Jahrb. 1886. Bd. XI. S. 197—199.
15. A. Kriegbaum, Studien am Pharynx. Morph. Jahrb. 1911. Bd. XLIII. S. 373.
16. E. Liessner, Ein Beitrag zur Kenntnis der Kiemenspalten und ihrer Anlagen bei amnioten Wirbeltieren. Morph. Jahrb. 1888. Bd. XIII. S. 402—426.
17. F. Maurer, Schilddrüse, Thymus und andere Schlundspaltenderivate bei der Eidechse. Morph. Jahrb. 1899. Bd. XXVII.
18. P. de Meuron, Recherches sur le Développement du Thymus et de la Glande Thyroïde. Dissert. Genève. 1886.
19. Th. Mayr, Die Entwicklung der Drüsen innerer Sekretion: Thymus und Tholus am Metapharynx der Säugetiere. Morph. Jahrb. 1912. Bd. XLV. S. 1.
20. H. Noack, Über die Entwicklung des Mittelohres von Emys europaea nebst Bemerkungen zur Neurologie dieser Schildkröte. Arch. f. mikr. Anatom. 1907. Bd. LXIX. S. 457—490.

21. H. A. Orr, A contribution to the Embryology of the Lizard. Journal of Morph. I. 1887.
22. K. W. Parker, On the Development of the Green Turtle (Chelone viridis Schneid.). Rept. H. M. S. »Challenger«. Zool. Vol. 1. 1880. Pt. 5. p. 1—58.
23a. K. Peter, I. Mitteilungen zur Entwicklungsgeschichte der Eidechsen.
23b. —— II. Die Schlundspalten in ihrer Anlage, Ausbildung und Bedeutung. Arch. mikr. Anatom. 1901. Bd. LVII. S. 705—765.
24. A. Prenant, Sur un organe des embryons de Reptiles comparable à l'hypocorde des Ichthyopsides. Journ. de l'anat. et phys. 1898. Tome XXXIV. p. 433—462.
25. —— Les dérivés branchiaux chez l'Orvet. Arch. de Phys. norm. et path. 1894.
26. —— Les dérivés branchiaux chez l'Orvet. Archiv de Phys. norm. et path. 1896. Année 28. p. 1—6.
27. —— Sur les dérivés branchiaux de l'Orvet. Bullet. Soc. des scienc. Nancy. 1896.
28. —— Sur les dérivés branchiaux des Reptiles. Bibl. anatom. 1898. VI.
29. A. Prenant et G. Saint-Remy, Sur l'évolution des formations branchiaux chez le Lézard et l'Orvet. Cpt. R. Acad. Sc. Paris. 1902. CXXXV.
30. H. Rathke, Über die Entwicklung der Schildkröten. Braunschweig. 1848.
31. G. Saint-Remy et A. Prenant, Recherches sur le développement des dérivés branchiaux chez les sauriens et les ophidiens. Arch. de Biol. 1904. Tome 20.
32. F. Stellwaag, Die embryonale Metamorphose der Mundrachenwand beim Kanarienvogel (Fringilla canarina). Morph. Jahrb. 1912. Bd. XLIV. S. 627.
33. F. D. Thompson, The thyroïd and parathyroïd glands throughout Vertebrates, with observations on some other closely related structures in: Phil. Trans. B. Vol. 201. 1910. p. 91—132. Vorl. Mittlg. in: Proc. R. Soc. London B. Vol. LXXXII. p. 389-390.
34. P. Verdun, Glandules branchiales et corps post-branchiaux chez les Reptiles. Compt. rend. Soc. Biol. Paris. 1898. p. 1046—1048.
35. A. Voeltzkow, Gesichtsbildung und Entwicklung der äußeren Körperform bei Chelone imbricata Schweigg. Abh. Senckenberg. naturforsch. Ges. 1905. Bd. XXVII. S. 179—190.

Erklärung der Abbildungen.

bf Bodenfurche.
ch Choanen.
cs caudaler Schenkel der Tubentasche.
ec Ectotholus.
en Entotholus.
H Hinterhirn.
h Hypophyse.
kf Kehlfeld.
M Metapharynx.
m Mundhöhle.
md Munddach.
mw Mundwinkel.
n Nasenschlauch.
nf Nasenfurche.

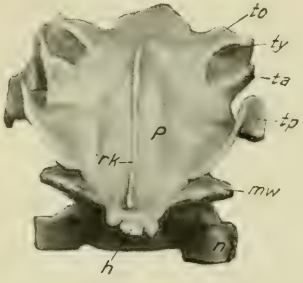

Fig. 1

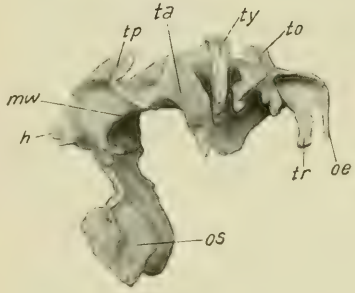

Fig. 2

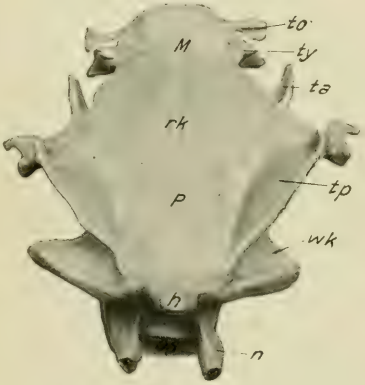

Fig. 3

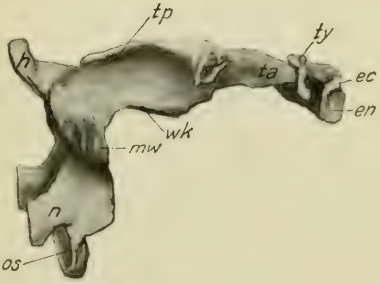

Fig. 4

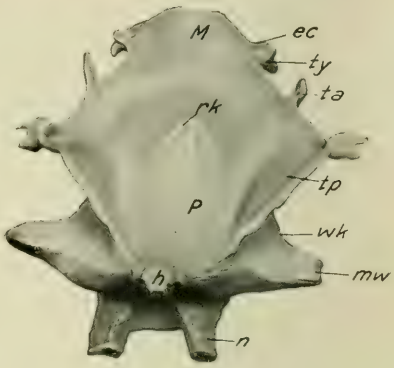

Fig. 5

Fig. 6

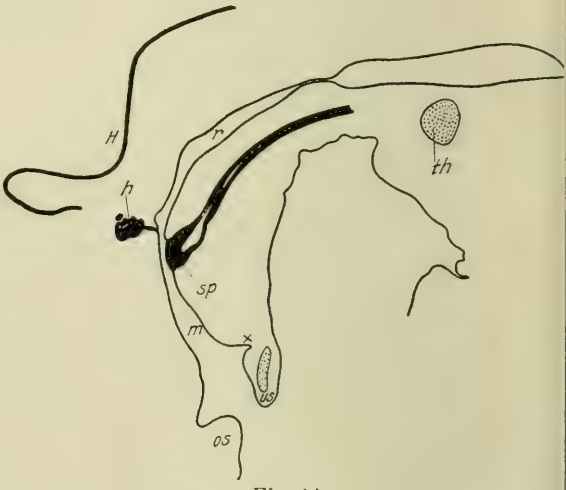

Fig. 14

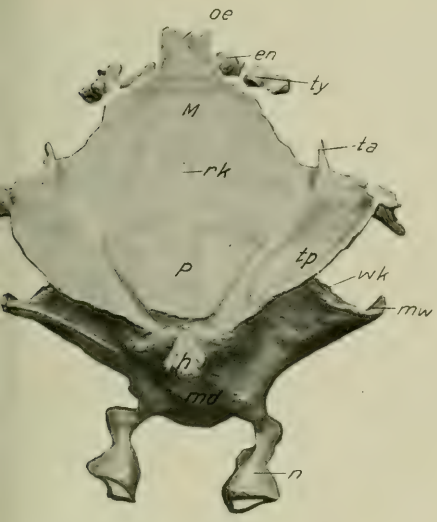

Fig. 7

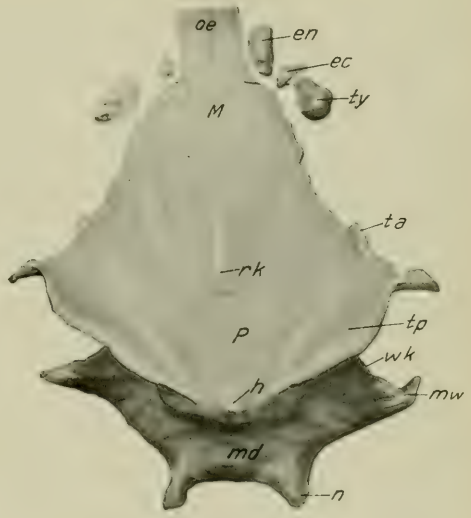

Fig. 9

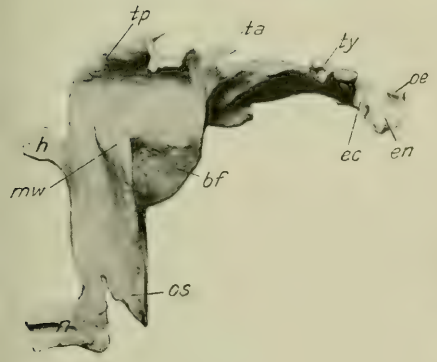

Fig. 8

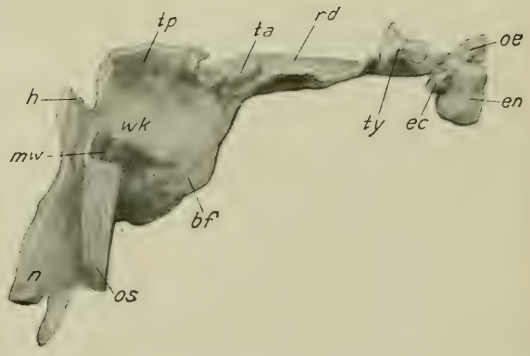

Fig. 10

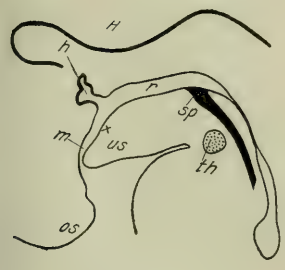

Fig. 13

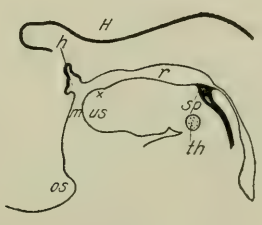

Fig. 12

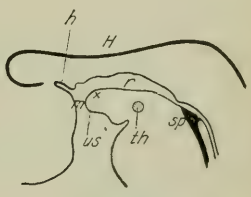

Fig. 11

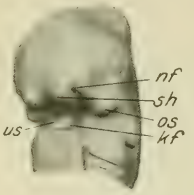

Fig. 15

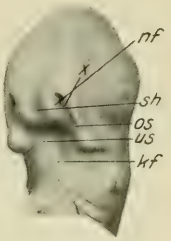

Fig. 16

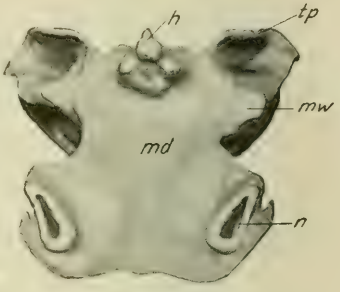

Fig. 20

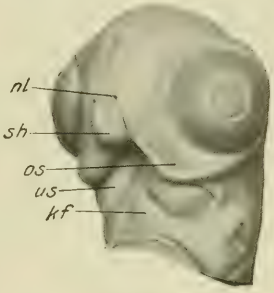

Fig. 17

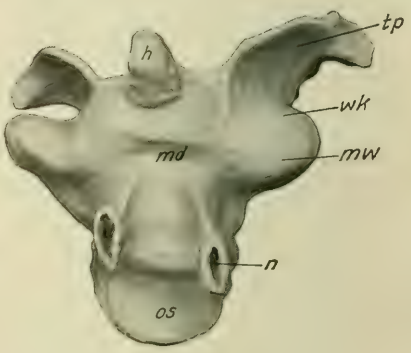

Fig. 21

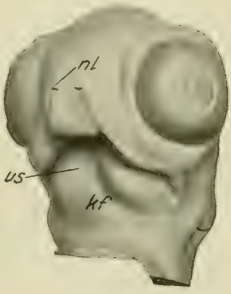

Fig. 18

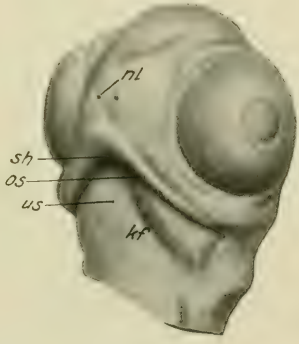

Fig. 19

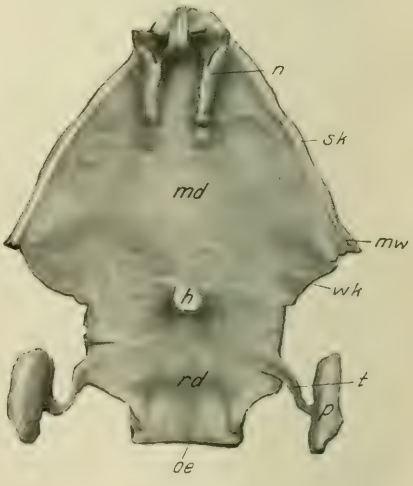

Fig. 24

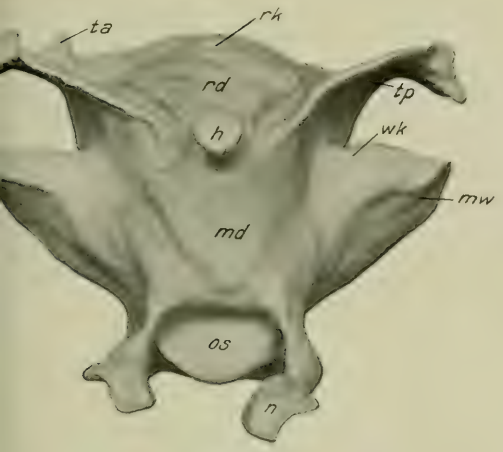

Fig. 22

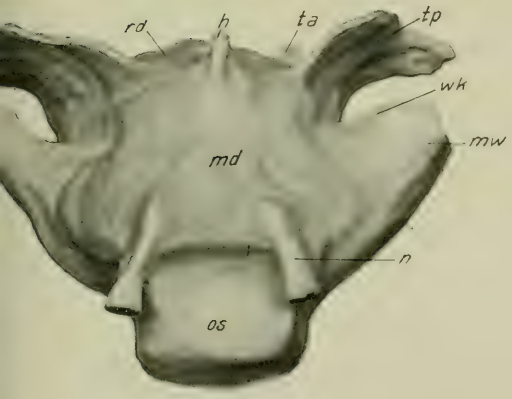

Fig. 23

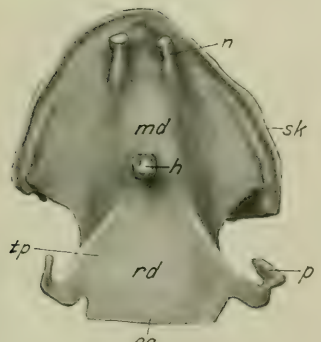

Fig. 25

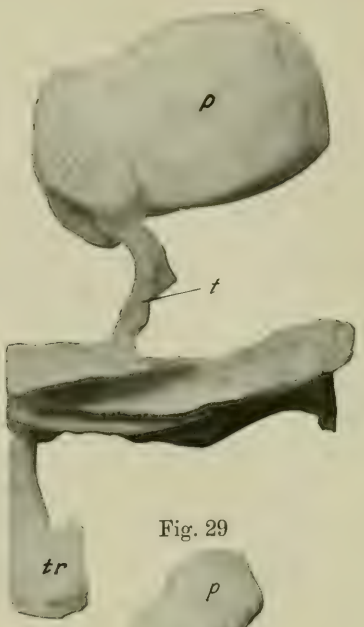

Fig. 29

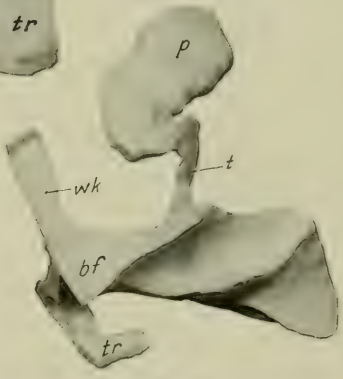

Fig. 28

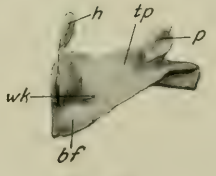

Fig. 27



Fig. 26

nl Nasenloch.
oe Ösophagus
or oraler Schenkel der Tubentasche.
os Oberschnabel (Oberschnabellippe).
p Paukentasche.
P Propharynx.
r Rachen.
rd Rachendach.
rk Rachenkamm.
sh Schnabelhöcker.
sk Schnabelkante.
sp Sperrplatte des Kehlkopfes.
t Tuba Eustachii.
ta Sproßanlage II.
th Thyreoidea.
tn Tubennische.
to Tholussproß.
tp Tympanale oder Pauken-Tasche.
tr Trachea.
ty Thymussproß.
us Unterschnabel (Unterschnabellippe)
w Epithelwulst am Kehlkopf.
wk Winkelkante.
Z Zunge.

Tafel XIX.

Sämtliche Figuren beziehen sich auf Embryonen von: »*Chelydra serpentina*« (vgl. die Umrißskizzen auf S. 680).

Fig. 1—10. Modelle der Mundrachenwand in dorsaler und seitlicher Ansicht. Vergr. 25/1.

Fig. 1, 2 Embryo A nicht eingerollt, größte Länge 8,6 mm SStl.
Fig. 3, 4 Embryo B 7,0 mm SStl.
Fig. 5, 6 Embryo C 7,5 - -
Fig. 7, 8 Embryo D 9,3 - -
Fig. 9, 10 Embryo E 10,4 - -

Die Textfig. A—E (S. 680) geben die Umrisse der Embryonen wieder, nach welchen die Modelle der Figuren 1—10 ausgeführt wurden.

Fig. 11—14. Medianschnitte durch die Kopfgegend. Vergr. 10/1.

Fig. 11 Embryo von 7,0 mm SStl., entsprechend Embryo B.
Fig. 12 Embryo von 7,6 - - - - C.
Fig. 13 Embryo von 9,1 - - - - D.
Fig. 14 Embryo über 15,9 - -

Tafel XX.

Fig. 15—19. Seitenansicht der Gesichtsmodelle. Vergr. 17/1.

Fig. 15 Embryo von 7,0 mm SStl. entsprechend Embryo B.
Fig. 16 Embryo von 8,0 - -
Fig. 17 Embryo von 8,6 - -
Fig. 18 Embryo von 9,1 - - entsprechend Embryo D.
Fig. 19 Embryo von 10,0 - - - - E.

Fig. 20—23. Vorderansicht der Modelle, um das Munddach sichtbar zu machen Vergr. 25/1.

Fig. 20 Embryo A nicht eingerollt, größte Länge 8,6 mm SStl.
Fig. 21 Embryo B 7,0 mm SStl.
Fig. 22 Embryo D 9,3 - -
Fig. 23 Embryo E 10,4 - -

Fig. 24. Ansicht des Munddaches eines Embryos über 16,0 mm SStl. Vergr. 12,5/1.

Fig. 25. Dorsalansicht des Mundrachendaches eines Embryos von 11,0 mm SStl. Vergr. 12,5/1.

Fig. 26. Seitenansicht der Mundrachenwand des Embryos von 11,0 mm SStl. Vergr. 12,5/1.

Fig. 27—29. Linke Seitenansicht des Rachens mit der Paukenhöhle. Vergr. 12,5/1.
Fig. 27 Embryo von 13,0 mm SStl.
Fig. 28 Embryo über 16,0 - -
Fig. 29 älterer Embryo.

Tafel XXI.

Fig. 30—40. Querschnitte durch die Mundrachenhöhle des Embryos A, nicht eingerollt, größte Länge 8,6 mm SStl. Vergr. 10/1.

Abstand der Schnitte Fig. 30—31 = 0,22 mm
- - - Fig. 31—32 = 0,14 -
- - - Fig. 32—33 = 0,16 -
- - - Fig. 33—34 = 0,04 -
- - - Fig. 34—35 = 0,1 -
- - - Fig. 35—36 = 0,12 -
- - - Fig. 36—37 = 0,16 -
- - - Fig. 37—38 = 0,12 -
- - - Fig. 38—39 = 0,09 -
- - - Fig. 39—40 = 0,1 -

Fig. 41—54. Querschnitt durch die Mundrachenhöhle des Embryos B, 7,0 mm SStl. Vergr. 10/1.

Abstand der Schnitte Fig. 41—42 = 0,2 mm
- - - Fig. 42—43 = 0,1 -
- - - Fig. 43—44 = 0,12 -
- - - Fig. 44—45 = 0,08 -
- - - Fig. 45—46 = 0,22 -
- - - Fig. 46—47 = 0,1 -
- - - Fig. 47—48 = 0,1 -
- - - Fig. 48—49 = 0,08 -
- - - Fig. 49—50 = 0,08 -
- - - Fig. 50—51 = 0,12 -
- - - Fig. 51—52 = 0,24 -
- - - Fig. 52—53 = 0,08 -
- - - Fig. 53—54 = 0,16 -

Fig. 55—66. Querschnitte durch die Mundrachenhöhle des Embryos C, 7,5 mm SStl. Vergr. 10/1.

Abstand der Schnitte Fig. 55—56 = 0,14 mm
- - - Fig. 56—57 = 0,32 -
- - - Fig. 57—58 = 0,1 -
- - - Fig. 58—59 = 0,08 -
- - - Fig. 59—60 = 0,1 -
- - - Fig. 60—61 = 0,22 -
- - - Fig. 61—62 = 0,14 -
- - - Fig. 62—63 = 0,16 -
- - - Fig. 63—64 = 0,1 -
- - - Fig. 64—65 = 0,2 -
- - - Fig. 65—66 = 0,16 -

Fig. 67—78. Querschnitt durch die Mundrachenhöhle des Embryos D, 9,3 mm SStl. Vergr. 10/1.

Abstand der Schnitte Fig. 67—68 = 0,14 mm
- - - Fig. 68—69 = 0,16 -

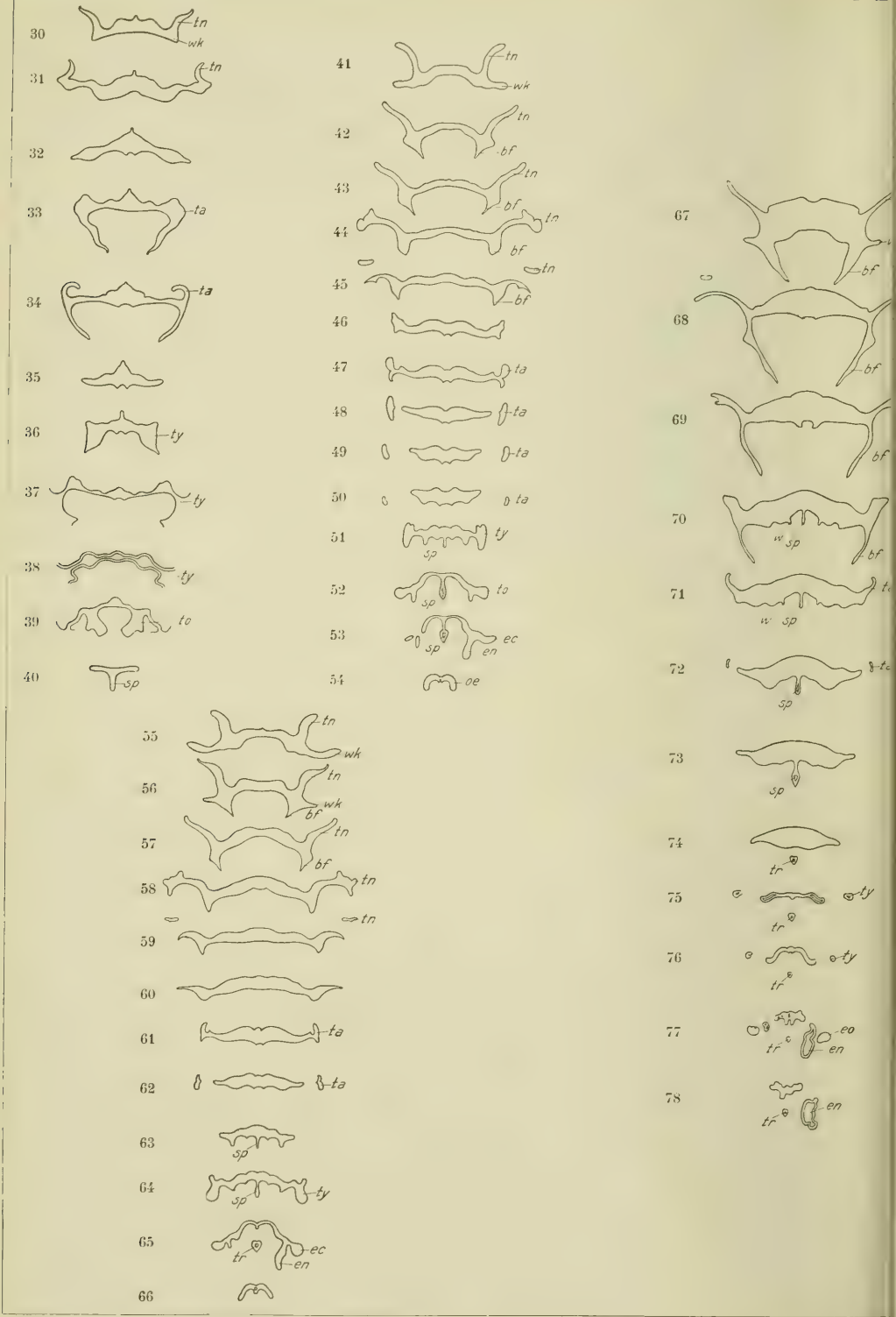
30
tn
wk
31
tn
32
33
ta
34
ta
35
36
ty
37
ty
38
ty
39
to
40
sp
41
tn
wk
42
tn
bf
43
tn
bf
44
tn
bf
tn
45
bf
46
47
ta
48
ta
49
ta
50
ta
51
ty
sp
52
to
sp
53
sp
ec
en
54
oe
55
tn
wk
56
tn
bf
wk
57
tn
bf
58
tn
tn
59
60
61
ta
62
ta
63
sp
64
sp
ty
65
tr
ec
en
66
67
bf
68
bf
69
bf
70
sp
bf
71
sp
72
sp
73
sp
74
tr
75
ty
tr
76
ty
tr
77
ec
tr
en
78
en
tr

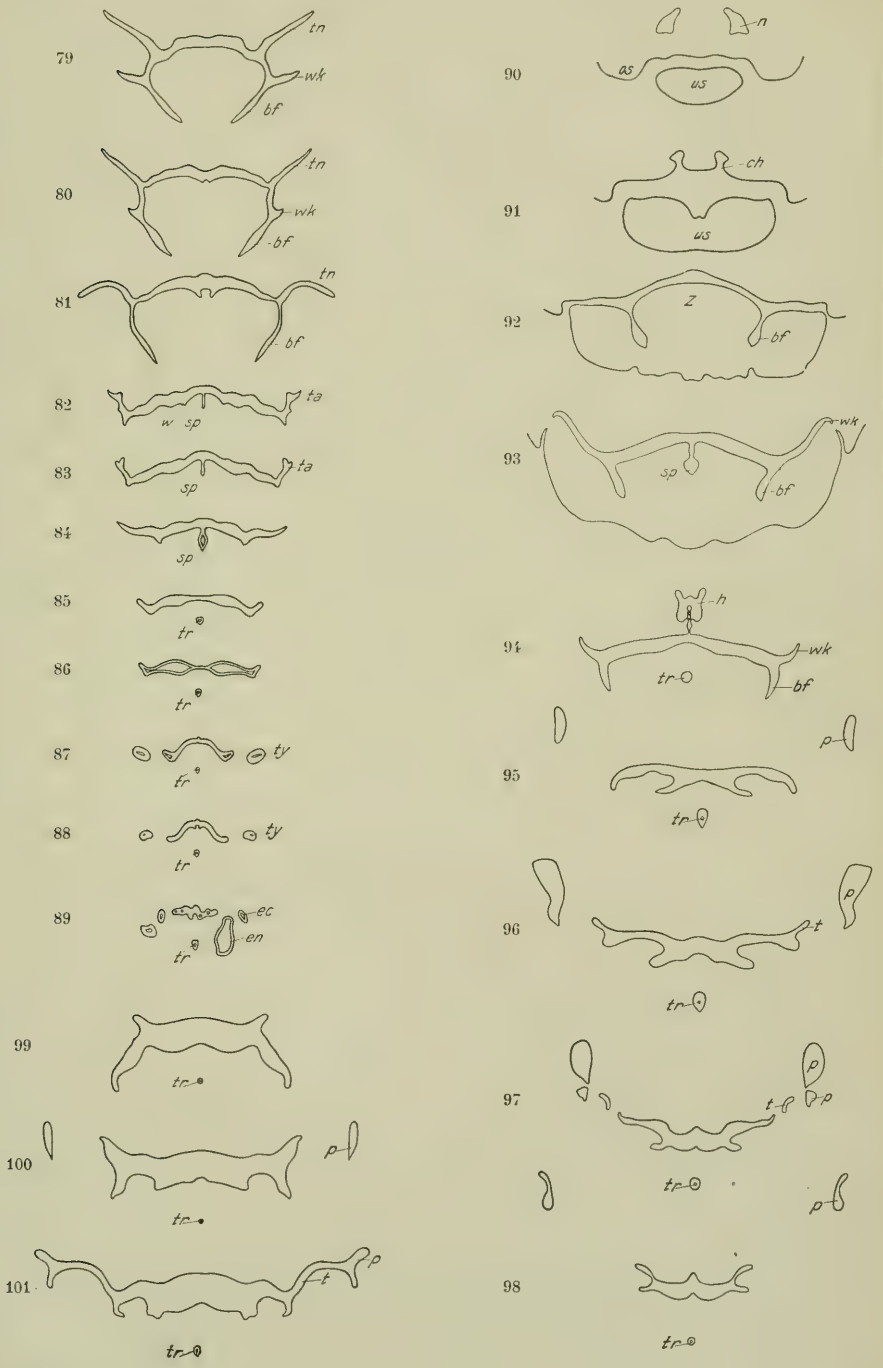
79
tn
wk
bf
80
tn
wk
bf
81
tn
bf
82
ta
w sp
83
ta
sp
84
sp
85
tr
86
tr
87
ty
tr
88
ty
tr
89
ec
en
tr
99
tr
100
p
tr
101
t
p
tr
90
n
as
us
91
ch
us
92
Z
bf
93
wk
sp
bf
94
h
wk
tr
bf
95
p
tr
96
p
t
tr
97
p
t
p
tr
p
98
tr

Abstand der Schnitte Fig. 69—70 = 0,14 mm
- - - Fig. 70—71 = 0,08 -
- - - Fig. 71—72 = 0,12 -
- - - Fig. 72—73 = 0,12 -
- - - Fig. 73—74 = 0,28 -
- - - Fig. 74—75 = 0,3 -
- - - Fig. 75—76 = 0,16 -
- - - Fig. 76—77 = 0,22 -
- - - Fig. 77—78 = 0,18 -

In Fig. 77 ist zu lesen *ec* statt *eo*.

Fig. 79—89. Querschnitt durch die Mundrachenhöhle des Embryo E, 10,4 mm SStl. Vergr. 10,1.

Abstand der Schnitte Fig. 79—80 = 0,16 mm
- - - Fig. 80—81 = 0,2 -
- - - Fig. 81—82 = 0,2 -
- - - Fig. 82—83 = 0,04 -
- - - Fig. 83—84 = 0,18 -
- - - Fig. 84—85 = 0,38 -
- - - Fig. 85—86 = 0,16 -
- - - Fig. 86—87 = 0,38 -
- - - Fig. 87—88 = 0,12 -
- - - Fig. 88—89 = 0,3 -

Fig. 90—98. Querschnitt durch die Mundrachenhöhle eines Embryos über 16,0 mm SStl. Vergr. 5/1.

Abstand der Schnitte Fig. 90—91 = 0,6 mm
- - - Fig. 91—92 = 1,24 -
- - - Fig. 92—93 = 0,6 -
- - - Fig. 93—94 = 0,4 -
- - - Fig. 94—95 = 0,84 -
- - - Fig. 95—96 = 0,4 -
- - - Fig. 96—97 = 0,16 -
- - - Fig. 97—98 = 0,32 -

XIVa.

Der Einspruch von Hugo Fuchs.

Erwiderung

von

Dr. **Karl Thäter,**
Direktor des zoologischen Gartens in Nürnberg.

Im vorigen Jahre hat H. Fuchs seine von mir bezweifelte Ansicht über die Bildung der Choane und des Choanenganges bei Schildkröten mit großer Entschiedenheit wiederholt. Ich habe damals das Wort zur Sache nicht ergriffen, weil ich im Berufe tätig war und keine Muße fand, neue Embryonen zu untersuchen. Auch jetzt kann ich die Zeit dafür nicht erübrigen, da die Leitung des neu eröffneten zoologischen Gartens zu Nürnberg mich ganz in Anspruch nimmt. Aber bei meinen häufigen Besuchen in Erlangen habe ich die Modelle von A. Dohrer entstehen sehen und an ihnen, sowie an den Schnittserien die von Fuchs neuerdings wiederholten Gründe für seine Verwachsungstheorie geprüft. Das Resultat meiner Überlegungen fasse ich zusammen, nachdem ich den Gedankengang des Einspruches (vgl. Anat. Anz. 1911. Bd. 38. S. 609—635) kurz skizziert habe.

Fuchs hält seine frühere Angabe, daß die Vergrößerung der Gaumenbrücke durch teilweise Verwachsung der Choanenspalten zustande kommt, für die von ihm ontogenetisch untersuchten Formen aufrecht. Beim Embryo von *Chelone*, 3,6 mm MSl., führt der hohe Nasenschlauch unmittelbar zur Choane, nicht erst mittelbar durch einen eingeschobenen, ringsum abgeschlossenen, niedrigen Choanengang. Die Choanen, welche sich caudalwärts in je eine Rinne am Munddache fortsetzen, fassen mit ihren vorderen Abschnitten einen breiten Höcker des Munddaches zwischen sich. Derselbe verschmälert sich noch im Bereiche der Choanen und geht caudal in eine schmale Papille über, die im ganzen durchaus caudal von den Choanen liegt.

Im Bereiche des caudalen Endes der Choanen liege der Ursprung des Musculus oculi obliquus inferior.

Bei einem älteren Embryo (6,75 mm MSl.) sind die etwa 540 μ langen, niedrigen Choanengänge zwischen das caudale Ende des hohen Nasenschlauches und den Anfang der Choane eingeschaltet. Der Höcker am Munddach gehe noch im Bereiche der Choanengänge in seine papillenartige Fortsetzung über; früher dagegen habe ihn Fuchs im Bereiche der Choanenspalten und die Papille caudal von der Choane gefunden, während jetzt ihr hinteres Ende mit der Choanenöffnung zusammenfalle, daraus ergebe sich eine caudale Verlagerung der Choanen gegen früher. Der Ursprung des Musculus obliquus inferior liege jetzt im Gebiete der Choanengänge, während vorher die Choanenspalten in diesem Bereiche lagen, also seien die Choanengänge der jetzigen Stufe an der Stelle der früheren Choanenspalten. Daraus folge mit großer Wahrscheinlichkeit, daß die Choanengänge im Gebiete der Choanenspalten aus Teilen der Nasenschläuche durch streckenweise Verwachsung der früheren Choanenränder hervorgegangen seien.

Zwei Schnitte durch einen Embryo von 4,5 mm MSl. zeigen Oberkieferfortsatz und Vomerpolster in epithelialer Verklebung. Auf der früheren Stufe seien aber an der gleichen Stelle die Choanenspalten, beim älteren Embryo die durch Mesoderm ringsum abgegrenzten Choanengänge gewesen. Daraus folge, daß die epitheliale Verklebung die erste Stufe der gegenseitigen Verwachsung darstelle. Etwas weiter nach vorn sei bereits ein typischer Choanengang gebildet, d. h. die Verwachsung perfekt geworden. Die Choane liege an der Übergangsstelle des breiten Höckers in die Papille, also weiter caudal als auf der jüngeren Stufe, aber immer noch nicht so weit caudal wie auf der älteren. Die Choanen wandern also in der Tat caudalwärts.

Damit hofft Fuchs endgültig bewiesen zu haben, daß bei *Chelone* eine Verwachsung im Bereiche der ursprünglichen Choanenspalten stattfinde, indem die medialen und lateralen Begrenzungsränder der Choanen, gebildet vom Vomerpolster und Oberkieferfortsatz, sich vereinigen. Durch diese Verwachsung erfahre der primitive Gaumen einen Zuwachs; jede Choane werde mehr und mehr caudalwärts zurückverlegt und der Choanengang aus dem Gebiete der ursprünglichen Choanenspalte gebildet. Ein derartiger Verwachsungsvorgang lasse sich nicht an Modellen, sondern nur an Schnitten erkennen, welche über die Art und Weise des Vorganges besser aufklären.

Das Studium der Schnittserien habe ich nicht verpönt. Die Herstellung von Rekonstruktionen ist nur eine andere Methode, Schnittreihen zu untersuchen, und ich glaube, daß Modelle die Anschauung der in den Schnittbildern vorliegenden Plastik auf bequeme Art verstärken. Daher knüpfe ich an die von Dohrer hergestellten Gesichtsmodelle an und erläutere, welche Vorgänge ich als Verwachsung bei Schildkrötenembryonen deute. Die jüngeren Stadien (Taf. XX, Fig. 15 u. 16) kommen nicht in Betracht, weil hier das larvale Choanennasenloch vorliegt. Im Modell (Taf. XX, Fig. 17) dagegen ist die Verwachsung bereits vollzogen. Trotzdem glaube ich, daß die rekonstruierten Masken einen Einblick in das Wesen der modellierenden Veränderung des embryonalen Gesichtes ermöglichen. Das kleinste Gesicht (Fig. 15) zeigt sehr primitive Verhältnisse. Erst durch den Vergleich mit den beiden anderen Modellen (Fig. 16 u. 17) wird sein einfaches Relief begriffen. Das Modell Fig. 16 bildet das erklärende Mittelglied. Hier sind die Oberflächenbezirke, welche Dohrer als Schnabelhöcker (*sh*), als Nasenfurche (*nf*) und als Oberschnabelwulst (*os*) unterschieden hat, deutlich ausgeprägt. Das Modell setzt uns in den Stand, die homologen Bezirke auch im Stadium der Fig. 15 zu diagnostizieren. Die Eingangspforte (*nf*) der primitiven Nasengrube schaut abwärts; der Höcker (*os*) ist unbedeutend; der freie Rand der Fläche (*sh*) zieht gerade, fast als wäre er roh abgehackt. Überhaupt trägt die ganze Gesichtsanlage den Charakter einer gedrückten, in Einfachheit befangenen Skizze. Anders mutet das Modell Fig. 16 an. Die uns interessierenden Bezirke (*sh*, *nf*, *os*) sind in sagittaler Richtung vergrößert, während transversal kaum eine Ausdehnung erfolgte. Besonders das Feld *sh* stellt dem Beschauer eine größere Fläche entgegen und die Choanennasenspalte ist auf der vorderen Fläche zu beiden Seiten des Schnabelhöckers ausgedehnt. Infolgedessen ist sie viel besser zu überblicken als am Modell Fig. 15, wo sie mehr abwärts gerichtet ist und einer winzigen, bogenförmigen Kerbe gleicht. Die Länge des Choanennasenloches beträgt in Wirklichkeit 400 μ, bei dem Embryo der Fig. 15 200 μ. An Schnittserien anderer Embryonen von *Chelydra* habe ich eine Länge von 180, 200, 320, 440 μ konstatiert. In ähnlichem Maße ist auch der Höcker (*os*) gewachsen, freilich erkennt man den Modellierungsfortschritt besser an den plastischen Modellen als an den Photographien derselben. In der Profilansicht fällt die Streckung der Anlage gut in die Augen. Nahe der oberen Grenze des Feldes (*sh*)

dringt der Nasenschlauch tiefer in die Kopfmasse ein und wird seichter gegen den unteren Rand des Schnabelhöckers. Die Begrenzung des Choanennasenloches ist ungleichförmig. Rechts und links ist die Umrandung durch die etwas gewulsteten Umbiegungszonen des Oberflächenectoderms in das eingesenkte Epithel des Nasenschlauches gegeben, welche am dorsalen Ende des Choanennasenloches gerundet ineinander übergehen. Dem ventralen Ende dagegen fehlt die scharfe Abgrenzung durch einen wirklichen Rand. Das Wandepithel des Nasenschlauches geht ohne auffällige Marke median ins Ectoderm des Feldes *sh*, lateral ins Ectoderm des Höckers *os* und ventral in das Ectoderm über, welches die Decke des späteren, jetzt noch freiliegenden, bis zur Hypophyse reichenden Munddaches bildet. Der Mangel des ventralen Randes scheint mir große Bedeutung zu besitzen; denn dadurch gewinnt die Choanennasenspalte gewissermaßen ein Janusgesicht; sie öffnet sich nach zwei ungefähr rechtwinkelig zueinander stehenden Flächen der Gesichtsanlage, nämlich der vorderen Fläche, an welcher das Feld *sh* dominiert, und der unteren Fläche, welche dem späteren Munddache entspricht (Fig. 11).

In der weiteren Entwicklung des Gesichtes erfolgt die partielle Verwachsung des Choanennasenloches. Die Schnittserien beweisen, daß die beiden schwach gewulsteten Seitenränder in erster Linie an dem Prozeß beteiligt sind. Ihre Verklebung setzt nahe dem dorsalen, gerundeten Bogen des Choanennasenloches ein. Ich habe in Erlangen die Schnittserie eines Embryos gesehen, wo die Vereinigung auf drei Schnitten = 120 μ vollzogen ist. Sie wird natürlich abwärts weitergehen bis zum unteren Rande des Feldes *sh*, dann ist die primitive Eingangspforte durch eine solide Brücke in das Nasenloch und die Choane zerlegt. Das Nasenloch entsteht aus dem dorsalen Teil der ursprünglichen Längsöffnung am oberen Bogenrande, die Choane aus dem unteren Teile, wo die scharfe Begrenzung von Anfang an fehlte. Letzterer liegt gerade so, daß bei der Vereinigung der in der Gesichtsfläche ziehenden Längsränder die Choane abwärts, d. h. nach dem jetzt noch freiliegenden Munddache schaut, während die Nasenlöcher *ol* in der Gesichtsfläche vor den Augen haften. Damit ist prinzipiell der definitive Zustand angebahnt, den Fig. 17 und in besserer Ausgestaltung Fig. 18 und 19 zeigen. Das Gesicht der Fig. 17 trägt die Spuren der Verwachsung als symmetrische feine Furchen von 400 μ Länge zu beiden Seiten des Feldes *sh*. Freilich kann durch das Modell nicht ausgemacht

werden, ob die ganze Furche die ursprüngliche Verklebungszone anzeigt oder ob bloß eine kurze Strecke verlötet und nachher das Längenwachstum der soliden Substanzbrücke eingetreten ist, was ich für wahrscheinlich halte. So viel aber steht für mich fest, daß der embryonale Verwachsungsprozeß lediglich in dieser Embryonalperiode stattfindet. Durch die Verklebung der Ränder des Choanennasenloches ist die Choane am Munddache geschaffen. Die größeren Modelle (Fig. 18 und 19) erläutern, daß die Zone *sh* bedeutend vergrößert wird. Nach meiner Auffassung wächst dabei der Nasenschlauch und wird in die eigentliche Riechregion und den sog. Choanengang differenziert. Eine Verwachsung an dem Rande der einmal gebildeten Choane scheint mir vollkommen ausgeschlossen. H. Fuchs beruft sich zwar in seiner Erwiderung auf drei Schnittserien durch *Chelone imbricata*, doch kann ich denselben keine Beweiskraft zuerkennen; denn der Embryo 3,6 mm MSl. entbehrt des Choanenganges, kann also nicht beweisen, daß derselbe durch Verwachsung der Choane entstehen wird. Der ältere Embryo, 6,75 mm MSl., besitzt schon einen 540 μ langen Choanengang. Wenn Fuchs dazu bemerkt, daß seine Entstehung nur durch streckenweise Verwachsung der früheren Choanenränder möglich gewesen wäre, so erlaube ich mir zu entgegnen, daß ich die Vermutung nicht teile. An zwei Schnitten des Embryos 4,5 mm MSl. glaubt Fuchs die erste Stufe der gegenseitigen Verwachsung zu sehen. Ich halte dagegen die offenbar falsch numerierten Schnitte (Fig. 44, 46, 45) für Schrägschnitte durch den vorderen Choanenrand und bestreite entschieden, daß sie die epitheliale Verklebung von Oberkieferfortsatz und Vomerpolster beweisen. Den schlagenden Wert der topographischen Beziehungen der sog. Choanenpapille und des Ursprunges des Musc. obliquus inferior zur Choane, überhaupt die Identifizierung der abgebildeten Stellen aus verschiedenen Schnittserien stelle ich ebenfalls in Abrede.

Daher hat der Einspruch von Fuchs nicht zwingende Beobachtungen, sondern nur die erneute Darlegung seiner Meinung, daß der Choanengang durch Verwachsung entstehen müsse, zur allgemeinen Kenntnis gebracht. Ich sehe keinen Grund, von meinen früheren Ausführungen abzuweichen.

Nürnberg, den 25. Februar 1912.

Druck von Breitkopf & Härtel in Leipzig.

GEGENBAURS
MORPHOLOGISCHES JAHRBUCH

EINE ZEITSCHRIFT

FÜR

ANATOMIE UND ENTWICKLUNGSGESCHICHTE

HERAUSGEGEBEN

VON

GEORG RUGE
PROFESSOR IN ZÜRICH

VIERUNDVIERZIGSTER BAND

ERSTES HEFT

MIT 58 FIGUREN IM TEXT UND 5 TAFELN

LEIPZIG

VERLAG VON WILHELM ENGELMANN

1911

Ausgegeben am 28. Dezember 1911

Morphologische

JUN 12 1964
OCT 14 1971

AMNH LIBRARY
100130371